22500559712

Med
K8285

# TRAITÉ
# D'ANATOMIE TOPOGRAPHIQUE
## AVEC APPLICATIONS
## MÉDICO-CHIRURGICALES

Digitized by the Internet Archive
in 2016

https://archive.org/details/b28121788_0001

G. W. Hoare
Franthers
27. XI 04

# TRAITÉ
# D'ANATOMIE TOPOGRAPHIQUE

## AVEC APPLICATIONS
## MÉDICO-CHIRURGICALES

PAR

**L. TESTUT**
Professeur d'anatomie à la Faculté de médecine
de l'Université de Lyon.

**O. JACOB**
Médecin-major de l'armée, Professeur agrégé
au Val-de-Grâce.

TOME PREMIER

**TÊTE — RACHIS — COU — THORAX**

---

**Avec 553 figures dans le texte,**

DESSINÉES PAR S. DUPRET

DONT 537 TIRÉES EN COULEURS

---

PARIS
OCTAVE DOIN, ÉDITEUR
8, PLACE DE L'ODÉON, 8

1905

Tous droits réservés.

11 318727

WELLCOME INSTITUTE
LIBRARY

| | |
|---|---|
| Coll. | WelMCmac |
| Coll. | |
| No. | GS |
| | |
| | |
| | |

# PRÉFACE

L'anatomie topographique (des deux mots grecs τόπος, lieu, région et γράφειν, écrire) peut être définie : l'étude méthodique des différentes formations, quelle que soit leur nature, qui entrent dans la constitution des diverses régions du corps. C'est l'*anatomie des régions*, l'*anatomie régionale* de certains auteurs.

Comme l'anatomie descriptive, l'anatomie topographique étudie le corps humain tout entier, mais combien différente est sa manière de procéder. L'anatomie descriptive ou systématique (c'est le nom qu'on lui donne de préférence en Allemagne) divise le corps en une série de systèmes ou d'appareils et, ces systèmes et ces appareils, elle les décrit isolément : c'est ainsi qu'elle étudie tout d'abord le squelette et ses ligaments ; puis, les vaisseaux sanguins et lymphatiques ; après les vaisseaux, le système nerveux central et le système nerveux périphérique ; enfin, les organes des sens et les diverses formations viscérales. L'anatomie topographique, elle, sans se préoccuper le moins du monde de la division systématique qui précède, commence par partager le corps humain en un certain nombre de départements ou régions — telles la région temporale, la région carotidienne, le pli du coude, le creux poplité, la région plantaire, etc. — et, dans chacune de ces régions, elle étudie successivement, dans leur forme, dans leur nature, mais surtout dans leur ordre de superposition et dans leurs rapports réciproques, toutes les formations qui la constituent : la peau, le tissu cellulaire sous-cutané, l'aponévrose superficielle, les masses musculaires sous-aponévrotiques, les vaisseaux, les nerfs et, s'il y a lieu, le plan squelettique. Comme on le voit, l'anatomie topographique est l'étude, circons-

crite à un point déterminé, de tous les systèmes de l'anatomie descriptive qui se disposent sur ce point. Elle diffère ainsi essentiellement de l'anatomie systématique et, puisqu'elle suppose cette dernière connue, elle doit, non pas la précéder, mais venir après elle : elle en est comme le complément, plus exactement comme la synthèse.

*
* *

Mais l'anatomie topographique qui se bornerait à la description pure et simple des différents plans constitutifs d'une région, quelque intéressante qu'elle fût pour l'anatomiste, n'aurait pour le praticien qu'une importance fort restreinte ou même nulle. Pour être ce qu'elle doit être, c'est-à-dire une des parties les plus importantes des Sciences médicales, il faut que, tout en étudiant les rapports réciproques des formations et organes qu'elle décrit, elle montre en même temps tout l'intérêt qui se rattache à ces rapports au triple point de vue de la pathologie interne, de la pathologie externe et de la médecine opératoire. Elle doit montrer notamment, comment tel symptôme morbide, au premier abord singulier ou même bizarre, trouve son explication dans la disposition anatomique de la région qui en est le siège : c'est ainsi, par exemple, qu'elle nous apprend que la raucité de la voix qui survient au cours d'un anévrysme de la crosse aortique, s'explique nettement par les rapports de ce vaisseau avec le récurrent gauche. Elle doit montrer comment tels rapports entre les organes d'une même région peuvent, dans les interventions chirurgicales, devenir des points de repère qui serviront de guide au chirurgien, comment tels autres peuvent, au contraire, constituer un écueil que l'opérateur devra éviter avec le plus grand soin : c'est ainsi, pour citer encore un exemple, qu'elle nous apprend comment les rapports de la carotide primitive, d'une part avec la trachée, d'autre part avec l'apophyse transverse de la sixième vertèbre cervicale, permettent au chirurgien de découvrir sûrement l'artère ; comment, par contre, les rapports intimes de cette même artère avec le pneumogastrique et la jugulaire interne exposent l'opérateur à blesser, soit le cordon nerveux, soit la veine. En un mot, l'anatomie topographique — à l'inverse de l'anatomie descriptive qui, telle qu'on l'enseigne aujourd'hui dans nos écoles, est purement morphologique — doit être avant tout une *anatomie appliquée*, s'adressant à la fois au médecin et au chirurgien, et voilà pourquoi certains auteurs la désignent,

avec beaucoup de raison du reste, sous le nom d'*anatomie médico-chirurgicale :* voilà pourquoi nous-mêmes, tout en conservant le titre aujourd'hui classique d'anatomie topographique, nous avons ajouté, en sous-titre, *avec applications médico-chirurgicales.*

En effet, au médecin, l'anatomie topographique vient constamment en aide pour diriger et éclairer le diagnostic : pour ne citer qu'un exemple, la topographie des voies de conduction nerveuse motrice ou sensitive illumine toute la pathologie du système nerveux central. Au chirurgien, elle fournit, non seulement des moyens de diagnostic, mais encore des indications thérapeutiques et des procédés opératoires : c'est ainsi que la topographie cranio-encéphalique explique la pathogénie de l'épilepsie Jacksonienne circonscrite à un membre ; elle permet, en outre, de localiser exactement le point où se trouve l' « épine » irritante pour le cerveau ; elle guide, enfin, la trépanation.

On a dit, il y a bien longtemps, que pour le chirurgien, dont le bistouri est appelé à chaque instant à fouiller les diverses régions de l'organisme, le corps humain devait être transparent comme du cristal. Reconnaissons que c'est l'étude de l'anatomie topographique qui donne au corps cette transparence, grâce à laquelle le bistouri, se jouant pour ainsi dire de la complexité de nos régions, progresse sûrement au milieu des formations anatomiques, traversant celles-ci (qui n'ont qu'une importance tout à fait secondaire), contournant celles-là (dont la lésion pourrait avoir des conséquences graves) et, finalement, arrive sur le point cherché : suivant les cas, une artère à lier, un nerf à réséquer, un abcès à ouvrir, une tumeur à enlever, etc. Aussi peut-on affirmer, sans crainte d'être taxé d'exagération, que c'est à l'école de l'anatomie, de l'anatomie topographique en particulier, que se forment les meilleurs chirurgiens.

*
* *

Étroitement liée à la médecine et à la chirurgie pratiques, l'anatomie topographique doit naturellement se modifier avec ces dernières.

Plus exactement, elle doit se préciser et se compléter au fur et à mesure que la chirurgie progresse et qu'augmentent ses besoins : à toute opération nouvelle, il faut une description nouvelle, à la fois plus détaillée et plus exacte, et de l'organe sur lequel on a à intervenir, et de la région elle-même où cet organe se trouve contenu. Or, à ce point de vue, on connaît l'essor qu'a pris la chirurgie opératoire

dans ces dernières années. Longtemps limitée aux interventions sur les membres et sur la face, elle a, grâce à l'asepsie, grâce aussi à l'audace toujours croissante des chirugiens, abordé l'oreille, les fosses nasales et ses cavités annexes, le crâne, le rachis, les viscères thoraciques et surtout les viscères abdomino-pelviens..., on sait avec quel succès ! Comme conséquence, l'anatomie topographique des régions précitées, si négligée autrefois parce qu'elle ne conduisait que très rarement à quelques applications pratiques, a pris aujourd'hui une importance considérable, une importance qui est en rapport avec les besoins de plus en plus étendus de la médecine opératoire. Nous nous efforcerons toujours de refléter dans nos descriptions les progrès les plus récents de la chirurgie et réserverons à l'anatomie topographique viscérale la place à laquelle elle a droit aujourd'hui.

*
* *

L'anatomie topographique, avons-nous dit plus haut, doit être une science appliquée. Conformément à ce principe, nous avons fait dans cet ouvrage une large part aux applications médicales et chirurgicales, tout en évitant (et nous espérons que le lecteur nous en saura gré) ces longues digressions exclusivement cliniques ou anatomo-pathologiques, que l'on trouve trop souvent dans les livres d'anatomie topographique et qui, bien certainement, seraient mieux à leur place dans un Traité de médecine ou de chirurgie.

Au sujet des considérations médico-chirurgicales qu'inspire l'étude de chaque région, deux méthodes s'offraient à nous : ou bien les rejeter en bloc à la fin de la région avec un titre à part ; ou bien les disséminer au cours de la description, chacune à côté de la disposition anatomique à laquelle elle se rattache ou dont elle découle. A l'exemple de Jarjavay, Pétrequin, Paulet, Tillaux, nous nous sommes arrêtés à cette dernière, qui nous paraît de beaucoup la meilleure : outre qu'elle tempère agréablement l'aridité de la description anatomique, elle rend l'étude des régions plus attrayante et, partant, plus instructive.

*
* *

Cet ouvrage étant surtout destiné aux élèves, nous nous sommes efforcés, pour rendre nos descriptions à la fois plus simples et plus

précises, de multiplier les divisions et, aussi, de fondre nos régions dans un moule commun, autrement dit d'adopter pour chacune d'elles la même méthode d'étude. Après une définition sommaire de la région, nous avons indiqué sa situation et fixé ses limites, soit superficielles, soit profondes. Puis, nous avons étudié un à un chacun de ses plans constitutifs, en allant de la surface vers la profondeur, comme le fait le scalpel à la salle de dissection. Les divers plans de la région une fois connus, nous avons décrit, dans une division à part, ses vaisseaux et ses nerfs. C'est bien là la méthode topographique par excellence, la méthode de choix.

Une pareille méthode, toute rationnelle pour les régions des membres et aussi pour les régions superficielles de la tête et des trois grandes cavités splanchniques, n'est pas applicable, on en conviendra, pour les régions profondes ou viscérales. Pour ces dernières nous étudierons, à la fois en anatomiste et en chirurgien, le viscère qui en représente l'organe principal, et l'envisagerons successivement : 1° à l'état d'isolement (étude descriptive) ; 2° en place, c'est-à-dire dans la position qu'il occupe normalement (étude topographique) ; 3° au point de vue de sa constitution anatomique ; 4° au point de vue de sa circulation et de son innervation.

Nous devons ajouter que, à propos de chaque région ou de chaque organe, nous avons soigneusement indiqué comment on l'explore en clinique, au lit du malade et même, quand il y a lieu (par exemple pour les viscères abdomino-pelviens), comment on l'explore sur la table d'opération, au cours d'une intervention. Nous avons, enfin, signalé les différentes « voies d'accès » qui, dans chaque région, s'offrent au chirurgien pour pénétrer dans la profondeur et aller à la recherche d'un organe qu'il s'agit, suivant les cas, de mettre à nu, de ponctionner, d'inciser, de réséquer ou même d'enlever d'une façon complète.

*
* *

Le corps humain, on le sait, se compose essentiellement de trois parties : la tête, le tronc, et les membres. Le plan général de description des régions ne peut que se conformer à ce plan anatomique.

α) La *tête* est la partie du corps la plus élevée de par sa situation. Elle mérite également la première place, en raison de l'importance

des organes qu'elle renferme : nous lui consacrerons notre premier livre.

β) Le *tronc*, qui est immédiatement situé au-dessous de la tête, comporte en anatomie topographique des divisions secondaires. — Relativement étroit à sa partie supérieure, qui pour cette raison a reçu le nom de *cou*, il s'élargit brusquement à la naissance des membres supérieurs et reste tel, ou à peu près, jusqu'à son extrémité inférieure : il prend successivement, au-dessous du cou, les noms de *thorax*, d'*abdomen*, de *bassin*. — Si nous envisageons le tronc au point de vue de sa constitution anatomique, nous constatons la présence, à sa partie moyenne, d'une longue tige osseuse, qui s'étend sans interruption de l'une à l'autre de ses extrémités : c'est la *colonne vertébrale* ou *rachis*. Tout autour d'elle se disposent des formations nombreuses, soit molles, soit squelettiques, de valeur bien différente : en arrière, sur le plan dorsal, ce sont avant tout des muscles puissants en rapport avec les mouvements de la tête et du rachis lui-même ; en avant, sur le plan ventral, nous avons les organes qui, sous le nom de *viscères*, constituent les grands appareils digestif, respiratoire et uro-génital. — Ces derniers organes, que l'on désigne quelquefois sous le nom d'*organes splanchniques* (de σπλάγχνον, viscères), occupent toute la hauteur de la colonne vertébrale. Au cou, ils sont relativement superficiels, n'étant recouverts que par des lames musculaires fort minces ou même seulement, comme cela se voit sur la ligne médiane, par l'aponévrose et la peau. Au-dessous du cou, ils sont, pour la plupart, beaucoup plus profonds et, d'autre part, ils s'abritent dans des cavités spéciales, à revêtement séreux, qui, de ce fait, prennent le nom de *cavités splanchniques*. Ce sont, en allant de haut en bas : 1° en avant des vertèbres dorsales, le *thorax* ; 2° en avant des vertèbres lombaires, l'*abdomen* ; 3° en avant de la colonne sacro-coccygienne, le *bassin*. — Le tronc peut donc être divisé en cinq parties, qui feront chacune l'objet d'un livre distinct : le *rachis*, qui occupe en arrière toute la hauteur du tronc et, en avant du rachis, le *cou*, le *thorax*, l'*abdomen* et le *bassin*.

γ) Restent les *membres*, au nombre de quatre, disposés symétriquement, appendus, les supérieurs au thorax, les inférieurs au bassin. Nous leur consacrerons notre dernier livre.

Au total, le présent Traité topographique comprend sept livres, que nous consacrerons : le livre Ier, à la *Tête* ; le livre II, au *Rachis* ; le livre III,

au *Cou ;* le livre IV, au *Thorax ;* le livre V, à l'*Abdomen ;* le livre VI, au *Bassin ;* le livre VII, aux *Membres*. Le premier volume (*Tête*, *Rachis*, *Cou* et *Thorax*) renferme les quatre premiers livres ; les trois derniers (*Abdomen*, *Bassin* et *Membres*) forment le deuxième volume.

*
* *

On a dit, non sans raison, que l'anatomie topographique doit s'apprendre à l'amphithéâtre sur des dissections et non dans un livre avec des figures. Il ne faudrait pas cependant, poussant l'exagération trop loin, aller jusqu'à dire que, dans un Traité d'anatomie topographique, les figures sont inutiles. Nous estimons, au contraire, qu'en anatomie des régions, comme en anatomie systématique, une illustration soignée doit être le complément nécessaire de toute description anatomique, et voilà pourquoi nous avons intercalé dans notre texte de très nombreuses figures (le tome I^er^, à lui seul, en renferme près de six cents), tirées pour la plupart en plusieurs couleurs.

De ces figures, les unes (et c'est le plus grand nombre) reproduisent des préparations faites spécialement en vue de ce livre et dessinées sous nos yeux. On ne saurait en méconnaître l'utilité : à l'élève et au praticien qui ont longtemps fréquenté l'amphithéâtre et qui ont déjà vu, elles remettent en mémoire la région ou partie de région qu'elles représentent ; au débutant, qui ne sait pas encore et qui, pour la première fois, prend le scapel pour disséquer et s'instruire, elles serviront de guides, guides précieux qui, en lui fournissant d'excellents modèles, faciliteront singulièrement son travail et, bien souvent, l'empêcheront de faire fausse route.

A côté de ces figures reproduisant des préparations naturelles, nous avons placé de très nombreux schémas. Est-il besoin de rappeler combien, grâce à eux, s'éclairent les questions obscures et se simplifient les descriptions les plus complexes ?

Enfin, nous avons reproduit çà et là de nombreuses coupes, totales ou seulement partielles, de sujets congelés. Chacun sait que, mieux encore que la dissection la plus attentive, la méthode des coupes fixe l'anatomiste et le chirurgien sur la forme générale de la région et surtout sur les rapports réciproques de ses parties constituantes. Mais ce n'est pas tout : il est extrêmement facile, sur des coupes données, de représenter par des flèches, soit le trajet que suivent en se dévelop-

pant les productions pathologiques (abcès, tumeurs), soit la voie qui s'offre au chirurgien pour aller à leur rencontre. De ce fait, on le conçoit, la méthode en question devient un précieux moyen de démonstration.

Ajoutons qu'un certain nombre de figures ont été empruntées au *Traité d'anatomie humaine* publié par l'un de nous. Elles sont indiquées par la lettre **T** placée entre parenthèses (**T.**) à la suite du titre.

*
* *

Nous devons la presque totalité de nos figures à M. Dupret, dont l'habile crayon a su rendre nos préparations aussi nettes que démonstratives : nous tenons à le remercier ici de son précieux concours. Nous remercions en même temps nos excellents graveurs, MM. Boulenaz et Mauge, et notre imprimeur M. Hérissey. Nous prions, enfin, notre éditeur et ami, M. Doin, de vouloir bien, pour tous les soins qu'il a apportés à l'exécution matérielle de cet ouvrage, recevoir l'expression de notre vive gratitude.

L. TESTUT. O. JACOB.

Lyon-Paris, le 1er juillet 1904.

# ANATOMIE TOPOGRAPHIQUE

## LIVRE PREMIER

## TÊTE

### CONSIDÉRATIONS GÉNÉRALES

La tête est le segment le plus élevé du corps. Elle est située au-dessus du cou, qu'elle déborde à la fois en avant, en arrière et sur les côtés. La limite séparative de la tête et du cou, examinée d'arrière en avant, répond tout d'abord à la base du crâne ou, plus exactement, à la protubérance occipitale externe, à la ligne occipitale supérieure, à la base de la mastoïde et au bord inférieur de l'arcade zygomatique; plus loin, en avant de la colonne vertébrale, elle est représentée par la branche montante et par le corps du maxillaire inférieur. D'abord horizontale, cette limite céphalo-cervicale devient ensuite verticale, puis de nouveau horizontale. Elle rappelle assez bien, comme on le voit, un **Z** majuscule.

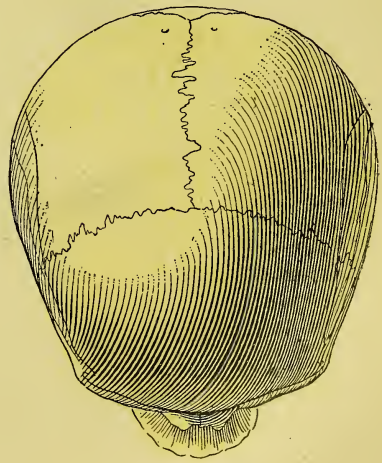

Fig. 1.
La tête vue d'en haut, norma verticalis de Blumenbach.

**1° Connexions et conditions d'équilibre.** — Envisagée au point de vue de ses connexions, la tête s'articule solidement avec la colonne vertébrale à l'union de son tiers postérieur avec ses deux tiers antérieurs. C'est, comme on le sait, un levier du premier genre dont le point d'appui est dans l'articulation occipito-atloïdienne; dont la résistance est représentée par la partie antérieure de la tête, qui, par son propre poids, tend à s'incliner en avant; dont la puissance, enfin, se trouve constituée par le ligament cervical postérieur et les muscles postérieurs du cou, qui, faisant équilibre à la résistance, maintiennent la tête dans la position horizontale.

**2° Forme générale.** — La tête diffère beaucoup d'aspect suivant celle de ses faces que l'on considère. — Si nous l'examinons par sa face postérieure, elle nous apparaît sous la forme d'un quadrilatère très irrégulier : le bord inférieur, qui répond à la

région de la nuque, est représenté par une ligne qui s'étend transversalement d'une apophyse mastoïde à l'autre ; le bord supérieur, convexe, arrondi, répond aux deux pariétaux ; quant aux bords latéraux, ils sont représentés par deux lignes légèrement obliques, qui descendent chacune de la bosse pariétale à l'apophyse mastoïde correspondante. — Vue par sa face antérieure, la tête est encore quadrilatère ; mais elle est beaucoup plus haute que tout à l'heure et cela se conçoit si l'on songe que, tandis que la partie postérieure de la tête est formée seulement par le crâne, la partie antérieure est constituée à la fois par le crâne et la face. Comme tout à l'heure, le bord supérieur est convexe et arrondi : il répond à la courbe frontale. Le bord inférieur est formé par le corps du maxillaire. — Vue latéralement, la tête revêt l'aspect d'un ovoïde, dont la grosse extrémité, située en arrière, répond à l'occiput et dont la petite extrémité, située en avant, est représentée par le menton. L'axe de l'ovoïde cranien, représenté dans ce cas par le diamètre occipito-mentonnier, est, comme on le voit, fortement oblique d'arrière en avant et de haut en bas. — Vue d'en haut (*norma verticalis* de Blumenbach), la tête nous apparaît encore (fig. 1) sous la forme d'un ovoïde à grosse extrémité postérieure. Mais, tout en se rattachant toujours à ce type ovoïde, la tête présente, suivant les sujets et suivant les races, des variétés fort nombreuses : telle tête a un diamètre antéro-postérieur qui l'emporte de beaucoup sur le diamètre transverse, elle est dite *allongée* ou *dolichocéphale ;* telle autre, au contraire, a un diamètre transverse qui se rapproche beaucoup du diamètre antéro-postérieur, elle est dite *courte* ou *brachycéphale*. Nous y reviendrons plus loin à propos de la conformation extérieure du crâne.

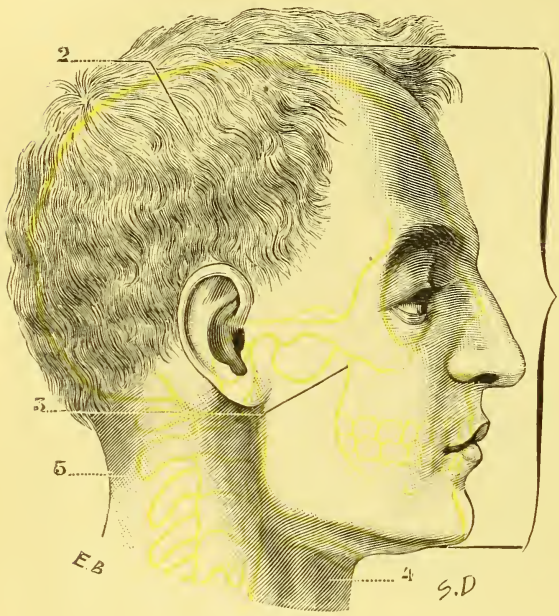


Fig. 2.
Tête, vue par sa face latérale gauche.
(Le contour des parties squelettiques est figuré en jaune.)
1, hauteur de la tête. — 2, crâne. — 3, face. — 4, cou. — 5, région de la nuque.

**3° Dimensions**. — La hauteur de la tête est mesurée (fig. 2) par la distance en verticale qui sépare le vertex du menton : elle est, en moyenne, de 18 à 20 centimètres, soit les 13/100 de la hauteur totale du corps. Cette proportion, comme toutes les données anthropométriques, présente quelques variations ethniques et sexuelles : de 13,2 pour les Français (Collignon), elle s'élève à 14,9 chez les Esquimaux (Bordier), à 15,2 chez les Chinois (Topinard) et à 15,5 chez les Nicobars (Novara). D'autre part, les mensurations comparatives effectuées dans les deux sexes établissent que la femme a, en général, la tête un peu plus développée que l'homme. Mais le développement de la tête varie surtout suivant les âges : chacun sait que la tête est très volumineuse chez le nouveau-né et qu'elle va en décroissant (comparative-

ment à la taille bien entendu) au fur et à mesure que le sujet se rapproche de l'état adulte. Voici, à ce sujet, le tableau de Quételet, représentant par des chiffres les proportions de la tête aux différents âges :

HAUTEUR PROPORTIONNELLE DE LA TÊTE SUIVANT LES AGES, LA TAILLE = 100

| AGES | HOMMES | FEMMES |
|---|---|---|
| Naissance | 23.1 | 23.3 |
| 5 ans | 17.5 | 19.7 |
| 10 — | 16.1 | 16.3 |
| 15 — | 14.5 | 14.1 |
| 20 — | 13.8 | 13.9 |
| 30 — | 13.6 | 14.0 |

**4° Constitution anatomique et division.** — La tête comprend deux parties : le *crâne* et la *face*. Le crâne, situé en haut et en arrière, est une vaste cavité osseuse, où se loge l'encéphale. La face, située en bas et en avant, est une sorte de massif osseux où se loge la portion initiale des deux grands conduits respiratoire et alimentaire.

La face renferme, en outre, une partie de nos appareils sensoriels, mais elle ne les renferme pas tous et c'est à tort, selon nous, que certains auteurs, Petrequin et Paulet entre autres, décrivent les sens à propos de la face. Si la muqueuse linguale et la pituitaire, substratum anatomique du goût et de l'odorat, appartiennent manifestement à la face, il n'en est pas de même des appareils de la vision et de l'ouïe : l'appareil de la vision est situé dans la cavité orbitaire, c'est-à-dire dans une région qui est intermédiaire au crâne et à la face; quant à l'appareil auditif, ses parties essentielles s'abritent dans les profondeurs du temporal, dans l'épaisseur de la paroi cranienne. Donc, pour être logique, il faudrait décrire l'appareil auditif avec le crâne, rattacher à la face l'odorat et le goût et reléguer l'appareil de la vision dans une division à part, que l'on placerait entre le chapitre consacré au crâne et celui consacré à la face. Mais une telle dispersion de formations anatomiques, qui morphologiquement sont si connexes, aurait de réels inconvénients, sans présenter aucun avantage réel. Il nous paraît préférable à tous égards de les rapprocher et de les réunir dans un chapitre commun, que nous placerons après la description de la face.

Nous diviserons donc notre livre premier en trois chapitres : dans le premier, nous étudierons le *crâne;* dans le second, la *face ;* dans le troisième, les *appareils des sens.*

**5° Terminologie anthropologique.** — La terminologie anthropologique, en ce qui concerne le crâne, tend à s'introduire de plus en plus en anatomie topographique ; et déjà, on le sait, elle est d'un usage courant dans toutes les questions qui se rattachent à la topographie cranio-encéphalique. Nous croyons donc devoir rappeler au début de ce livre, les principaux points craniométriques de Broca, en indiquant, pour chacun d'eux (fig. 3), sa situation précise, et le nom sous lequel on le désigne. Ces points craniométriques, encore appelés *points singuliers,* se divisent en deux groupes : les uns sont impairs et médians ; les autres sont pairs et latéraux.

*A.* Points médians. — Les points situés sur la ligne médiane sont au nombre de douze. Ce sont, en allant d'avant en arrière :

1° Le *point mentonnier*, le point le plus inférieur et le plus antérieur du menton osseux ;

2° Le *point alvéolaire*, le point le plus antérieur et le plus déclive du bord alvéolaire supérieur ;

3° Le *point spinal* ou *sous-nasal,* occupant le centre virtuel de l'épine nasale antérieure ;

4° Le *nasion* ou *point nasal,* situé à la racine du nez, sur la suture naso-frontale ;

5° La *glabelle,* renflement situé entre les deux crêtes sourcilières, remplacé quelquefois par un méplat et exceptionnellement par une légère dépression ;

6° L'*ophryon* (de ὀφρύς, sourcil), situé sur le milieu du diamètre frontal inférieur

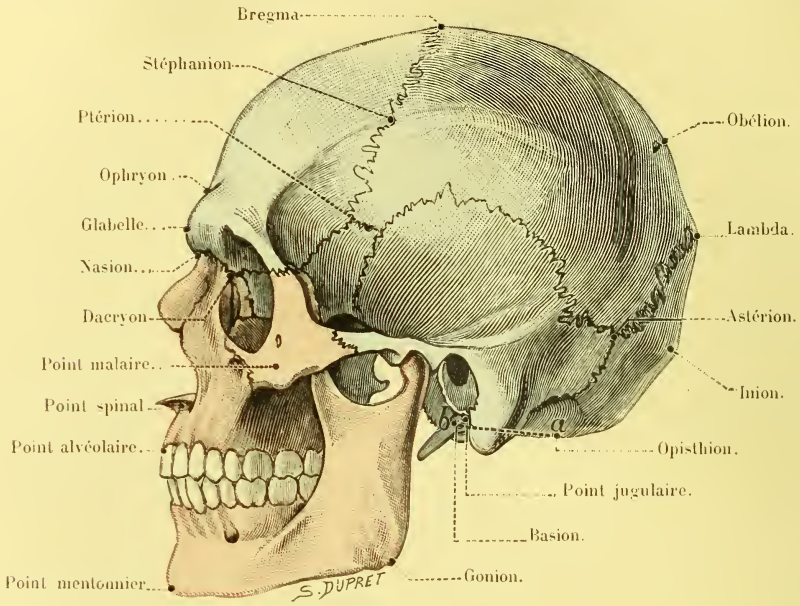


Fig. 3.
Les points craniométriques, vus sur le plan latéral de la tête (T.).

ou diamètre frontal minimum (ce diamètre, rappelons-le en passant, est la distance minima des deux crêtes temporales du frontal) ;

7° Le *bregma* (βρέγμα, de βρέχειν, humecter, à cause de la fontanelle qui s'y trouve chez le fœtus), point de rencontre des trois sutures coronale, sagittale et métopique;

8° L'*obelion* (de ὀβελός, trait, en latin *sagitta*), à la hauteur des deux trous pariétaux, ou d'un seul si le second manque ;

9° Le *lambda* (de la lettre grecque majuscule Λ), point de rencontre de la suture sagittale avec la suture lambdoïde ;

10° L'*inion* (de ἰνίον, nuque), la base de la protubérance occipitale externe ;

11° L'*opisthion* (de ὄπισθεν, en arrière), le bord postérieur du trou occipital ;

12° Le *basion* (de βάσις, base), le bord antérieur de ce trou occipital.

*B.* Points latéraux. — Parmi les points latéraux, qui occupent, à droite et à gauche, le plan latéral du crâne, nous citerons les suivants :

1° Le *gonion* (de γωνία, angle), le sommet de l'angle du maxillaire inférieur ;

2° Le *point malaire,* répondant au point culminant de la face externe de l'os malaire ;

3° Le *dacryon* (de δάκρυ, larme), le point, situé à l'angle interne de l'orbite, où la suture verticale lacrymo-maxillaire rencontre, en formant un T, la suture naso-frontale ;

4° Le *stéphanion* (de στεφάνη, couronne, coronal), le point où la suture fronto-pariétale ou coronale croise la ligne temporale.

5° Le *ptérion* (de πτερόν, aile), la région de la fosse temporale où se rencontrent les quatre os suivants : le frontal, le pariétal, le temporal et le sphénoïde.

6° L'*astérion* (de ἀστήρ, étoile), le point où se rencontrent l'occipital, le pariétal, et la portion mastoïdienne du temporal.

Ceci posé, nous pouvons aborder l'étude du premier segment de la tête, le *crâne*.

---

# CHAPITRE PREMIER

# CRANE

Situé à la partie supérieure et postérieure de la tête, le crâne est une sorte de boîte osseuse dans laquelle se loge la portion la plus élevée du système nerveux central, l'encéphale.

Le crâne, de même que les cavités splanchniques, nous présente un contenant et un contenu : le contenu, c'est la masse encéphalique avec ses enveloppes et ses vaisseaux ; le contenant, qui constitue l'ensemble des *parois craniennes*, est représenté par une boîte osseuse, le *crâne osseux* ou *squelettique*, revêtu extérieurement par une couche plus ou moins épaisse de parties molles, les *parties molles péricraniennes*.

Après avoir décrit le *crâne osseux dans son ensemble*, nous étudierons successivement, les *parois craniennes* d'abord, puis la *cavité cranienne* et son *contenu*. Enfin, sous le titre de *topographie cranio-encéphalique*, nous indiquerons les rapports des différentes régions encéphaliques avec la surface extérieure du crâne.

## ARTICLE PREMIER

## CRANE OSSEUX EN GÉNÉRAL

Huit os contribuent à former la boîte cranienne. Ce sont : 1° quatre os impairs, le frontal, l'ethmoïde, le sphénoïde, et l'occipital ; 2° deux os pairs, les pariétaux et les temporaux. L'étude détaillée de ces diverses pièces osseuses appartient à l'anatomie descriptive. Nous ne devons envisager ici le crâne que dans son ensemble, en tant que cavité destinée à renfermer le cerveau et ses annexes. Nous décrirons successivement sa forme extérieure et intérieure, sa structure, ses moyens de nutrition ; nous montrerons en terminant de quelle façon il résiste aux différents traumatismes.

### § 1 — CONFORMATION EXTÉRIEURE

Envisagé dans son ensemble, le crâne revêt la forme d'un ovoïde dont le grand axe serait antéro-postérieur et dont la grosse extrémité serait située en arrière.

Il nous présente deux régions : 1° une région supérieure, plus connue sous le nom de *voûte ;* 2° une région inférieure, que l'on désigne encore sous le nom de *base*. Nous décrirons tout d'abord chacune de ces régions ; puis, nous indiquerons quelles sont les principales *variations typiques* de l'ovoïde cranien. Nous étudierons enfin les *déformations craniennes*.

1° **Voûte**. — La voûte (fig. 4) forme la plus grande partie de l'ovoïde cranien. Disons tout de suite qu'elle est relativement superficielle : elle est, en effet, uniquement recouverte par le cuir chevelu et l'aponévrose épicranienne, sauf sur les parties latérales où le muscle temporal s'étale sur elle. Il en résulte qu'elle est, presque partout, facile à explorer, facile aussi à aborder.

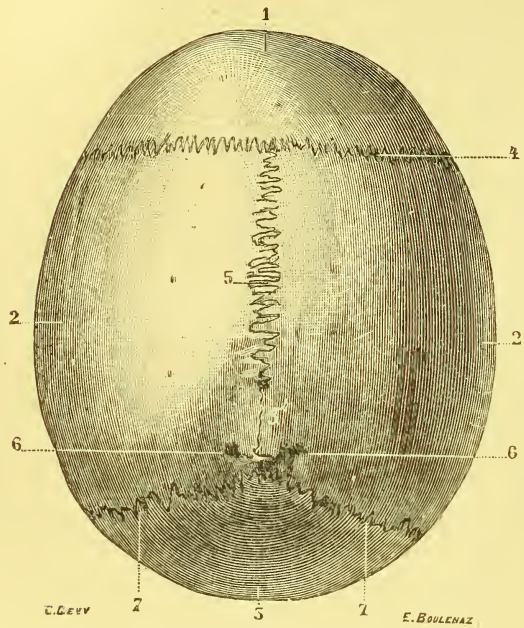


Fig. 4.
Voûte du crâne, vue par sa surface extérieure ou exocranienne (T.).

1, frontal. — 2, 2, pariétaux. — 3, occipital. — 4, suture fronto-pariétale. — 5, suture sagittale, avec 5', obélion. — 6, 6, trous pariétaux. — 7, 7, suture lambdoïde ou pariéto-occipitale.

Elle est limitée inférieurement, du côté de la base, par un plan qui passe un peu au-dessus de l'arcade sourcilière, suit le bord de l'arcade zygomatique et vient se terminer à la protubérance occipitale externe. Uniformément convexe, elle est lisse et assez régulière. On y distingue cependant : sur les côtés, les bosses pariétales ; en arrière, l'inion ou protubérance occipitale externe, qui fait souvent une saillie reconnaissable au palper au travers des téguments et qui, comme nous le verrons plus loin, constitue un repère important, utilisé en topographie cranio-cérébrale. Sur ses faces latérales, la voûte s'aplatit, surtout en bas, pour former une région importante, la *fosse temporale*.

Envisagée au point de vue de sa constitution anatomique, la voûte est formée par le frontal, les deux pariétaux, l'écaille des deux temporaux et la partie supérieure de l'occipital. Ces divers os, en s'unissant les uns aux autres, donnent naissance à des sutures, dont on connaît la disposition essentiellement sinueuse. Ce sont :

a. *Sur la ligne médiane* : 1° la *suture bipariétale* ou *sagittale*, avec le *trou pariétal*, toujours placé dans le voisinage de cette suture ; 2° en avant de la suture sagittale, la *suture métopique* ou *médio-frontale*, qui sépare les deux frontaux du fœtus et du nouveau-né, mais qui disparaît peu à peu après la naissance, de telle sorte que, chez l'adulte, il n'existe plus qu'un seul os frontal ; cette suture peut anormalement persister : il faut éviter de la confondre avec un trait de fracture quand on se trouve en présence d'un traumatisme de la région frontale ayant dénudé le squelette ;

b. *Sur les côtés* : 1° en avant, la *suture fronto-pariétale* ou *coronale ;* rappelons que le point où les sutures métopique et sagittale croisent la suture coronale constitue le *bregma*, point de repère utilisé en topographie cranio-cérébrale pour

déterminer l'extrémité supérieure du sillon de Rolando (voy. plus loin) ; 2° en arrière, la *suture pariéto-occipitale* ou *lambdoïde ;* rappelons encore que le point où cette suture vient s'unir à la suture sagittale, s'appelle le *lambda ;*

c. *Dans la fosse temporale* : 1° en avant, les sutures qui unissent la grande aile du sphénoïde au frontal, au pariétal et à l'écaille du temporal ; l'ensemble de ces sutures, auquel on a donné le nom de *ptérion,* a une forme, un peu variable suivant les sujets, qui rappelle celle de la lettre **K** ou, le plus souvent, celle de la lettre **H** ; l'**H** est habituellement verticale (**H**), mais, parfois, elle est couchée (**H**) ; le ptérion répond au centre cortical de Broca ; 2° en arrière, les différentes sutures qui unissent le pariétal, l'occipital et la mastoïde et qui, à leur point de rencontre, constituent l'un des points singuliers du crâne, l'*astérion.*

**2° Base.** — La base du crâne est formée par l'ethmoïde, le sphénoïde, le temporal et l'occipital. Irrégulièrement plane, elle est percée de nombreux trous pour laisser passer les organes, nerveux pour la plupart, qui vont de la cavité cranienne aux régions de la face et du cou.

A l'inverse de la région de la voûte, la base est profondément cachée, recouverte par la face en avant, le cou, la colonne vertébrale et la nuque en arrière. Elle est donc, d'une façon générale, difficile à explorer, difficile à aborder et l'on comprend qu'un agent vulnérant ne puisse l'atteindre qu'après avoir traversé, tout d'abord, les régions de la face ou du cou qui la recouvrent.

Nous n'insisterons pas davantage pour le moment. Nous reviendrons, en effet, sur ce sujet en étudiant plus loin les différentes régions, et elles sont nombreuses, avec lesquelles non seulement la base du crâne est en rapport, mais à la formation desquelles elle prend encore une part plus ou moins grande.

**3° Formes typiques de l'ovoïde cranien.** — Tout en se rattachant au type fondamental que nous venons de décrire, l'ovoïde cranien présente, suivant les races et suivant les individus, des variations considérables. Nous avons, en particulier, les crânes longs et les crânes courts, les crânes hauts et les crânes bas :

a. *Variations dans la longueur : dolichocéphalie et brachycéphalie.* — Le degré d'allongement antéro-postérieur nous est nettement indiqué par l'*indice cranien.* L'indice cranien (*indice céphalique* sur le vivant ou sur le cadavre revêtu de ses parties molles) s'obtient en divisant le diamètre transverse maximum (multiplié par 100) par le diamètre antéro-postérieur maximum $\left(Indice = \frac{\text{D. transv.} \times 100}{\text{D. ant.-post.}}\right)$. Il peut donc être défini : le rapport centésimal du diamètre transverse maximum au diamètre antéro-postérieur maximum. Dire qu'un crâne a un indice de 72 ou, ce qui revient au même, 72 d'indice, signifie que, le diamètre antéro-postérieur de ce crâne étant 100, son diamètre transverse est 72. Les variations fort étendues de l'indice cranien ont permis de classer les crânes, et par suite les individus et les races, en cinq groupes, savoir :

| | | |
|---|---|---|
| Dolichocéphales . . . . . | Indice | = 75 et au-dessous. |
| Sous-dolichocéphales. . . . . | — | = 75,01 à 77,77 |
| Mésaticéphales. . . . . | — | = 77,78 à 80 |
| Sous-brachycéphales. . . . . | — | = 80,01 à 83,33 |
| Brachycéphales . . . . . | — | = 83,34 et au-dessus. |

Pour donner quelques exemples, et en les prenant dans les races blanches, nous rappellerons que les Anglo-Scandinaves, les Francs, les Sardes sont dolichocéphales (fig. 5. A), que les Celtes (Auvergnats, Savoyards), les Ligures et les Lapons sont brachycéphales (fig. 5,B). Il n'est pas inutile de faire remarquer que l'indice

céphalique ne correspond pas exactement à l'indice cranien. Il y a toujours entre eux une différence, due à la présence des parties molles qui accroît à la fois les deux diamètres transverse et antéro-postérieur, mais davantage le diamètre transverse. Broca estime qu'il faut retrancher deux unités de l'indice du vivant pour avoir l'indice cranien. Ainsi un sujet, dont l'indice céphalique est de 85, n'a que 83 d'indice cranien.

b. *Variations dans la hauteur : orthocéphales, platycéphales et hypsicéphales.* — Quant au degré d'allongement vertical, il nous est fourni par l'*indice vertical*, lequel

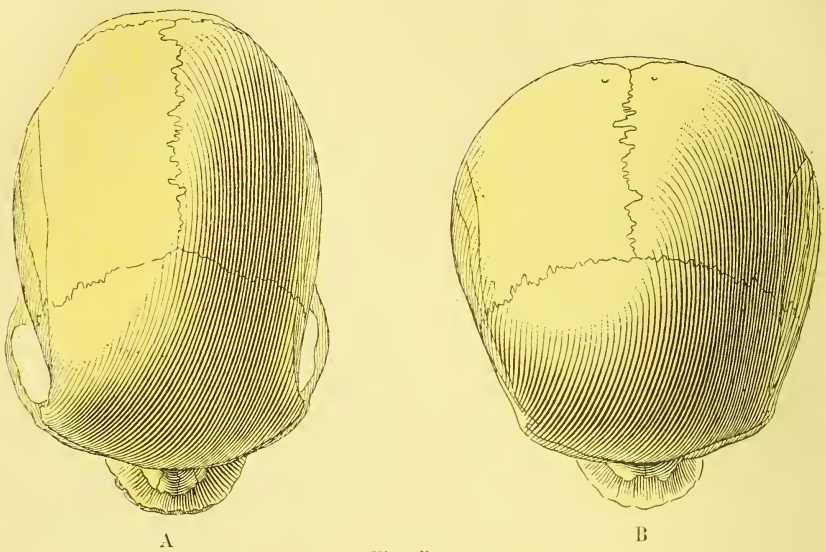


Fig. 5.
Formes diverses du crâne.
A, crâne dolichocéphale (indice = 69,8, néo-calédonien du musée Broca). — B, crâne brachycéphale (indice = 90,3, savoyard du musée Broca).

s'obtient en divisant le diamètre basilo-bregmatique × 100 par le diamètre antéro-postérieur $\left(\text{Indice} = \frac{\text{D. bas.-bregm.} \times 100}{\text{D. ant.-post.}}\right)$. Cet indice, très variable comme le précédent, est en moyenne de 74, ce qui veut dire que la hauteur du crâne représente à peu près les trois quarts de sa longueur. Dans les mensurations de Broca, il descend à 60 et s'élève à 91 : ce sont les Basques d'Espagne qui ont l'indice le plus fort, les Javanais qui ont l'indice le plus faible.

On désigne sous le nom d'*orthocéphales* (de ὀρθός, droit) les sujets qui ont un indice vertical compris entre 70,1 et 75. Les sujets dont l'indice vertical est inférieur à 70,1 sont dits *platycéphales* (de πλατύς, plat); ceux qui ont un indice supérieur à 75 prennent le nom d'*hypsicéphales* (de ὕψος, haut).

4° **Déformations craniennes**. — Le crâne, comme les autres parties du corps, nous présente des déformations aussi nombreuses que variées. Ces déformations relèvent de causes multiples et l'on peut, à cet égard, les diviser en *artificielles* et *pathologiques* :

a. *Déformations artificielles*. — Les déformations artificielles, signalées déjà par Hippocrate, sont fort anciennes et on les rencontre encore de nos jours chez les Kurdes de l'Arménie, chez quelques peuplades syriennes du Liban, dans l'Amérique du Nord, chez quelques tribus de la côte du Pacifique et même en France dans quelques départements de la région sous-pyrénéenne. Elles s'obtiennent par la

compression continue et méthodique de telles ou telles régions de la tête, à l'aide de bandes, de lacs, de serre-tête spéciaux, de planchettes, de sachets de sable, etc.

Les déformations ainsi obtenues et rendues persistantes sont extrêmement variées, mais on pourrait toujours, d'après Broca, les ramener à deux groupes principaux : les déformations relevées et les déformations couchées. — Dans les *déformations couchées,* une première pression est faite sur la voûte du crâne; une deuxième pression ou contre-pression est exercée de bas en haut sur la partie inférieure de la tête, soit sous le menton, soit à la nuque sous la saillie de l'occiput. Il en résulte naturellement un aplatissement du crâne dans le sens vertical. L'ovoïde cranien (fig. 6, A) s'élargit transversalement en même temps qu'il s'allonge dans le sens antéro-postérieur : le front est aplati et fuyant; l'occipital ou même les parié-

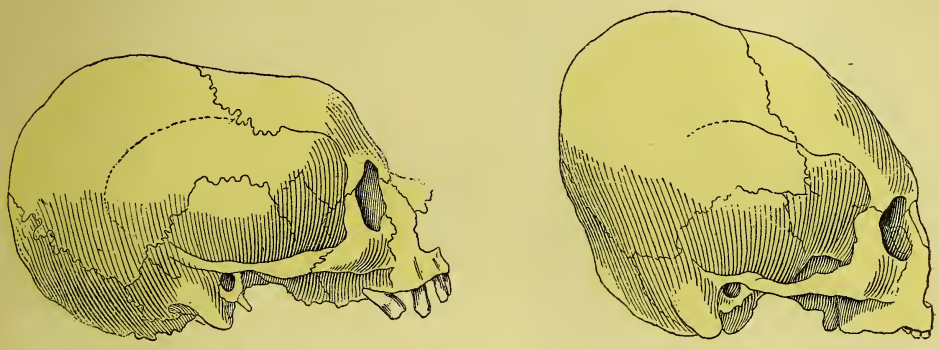


Fig. 6.
Déformations artificielles du crâne.

A, déformation couchée : déformation toulousaine (Toulousaine de Broca. *Bull. Soc. d'Anthr.*, 1871).—B, déformation relevée : déformation cunéiforme (archipel des Philippines, coll. Marche).

taux, fortement saillants en arrière. Parmi les déformations couchées, nous signalerons la *déformation symétrique allongée* (Gosse), observée chez les anciens Aymaras de la Bolivie, la *déformation annulaire* de Foville, observée en Normandie et en Vendée, la *déformation toulousaine*, dont nous figurons ici un exemple (fig. 6, A) emprunté à Broca. — Dans les *déformations relevées,* la pression et la contre-pression sont exercées l'une et l'autre aux deux extrémités de l'ovoïde cranien, l'une au niveau du front, l'autre au niveau de l'écaille occipitale. Ainsi comprimé dans le sens antéro-postérieur, le crâne s'atténue dans le sens de la longueur, en même temps qu'il se développe transversalement et surtout de bas en haut. Les principales déformations relevées sont la *déformation cunéiforme relevée* de Gosse (fig. 6, B) caractéristique des Nahuas, des Natchez, des anciennes populations des Philippines; la *déformation occipitale simple* des Malais et des Incas; la *tête trilobée* de certaines populations anciennes du golfe de Mexique, dans laquelle une dépression antéro-postérieure profonde partage la région bregmatique en deux parties latérales saillantes en forme de lobe, le troisième lobe étant formé par la partie postérieure du crâne.

De telles pratiques, on le conçoit, ne sont pas toujours inoffensives. Ces compressions permanentes exercées sur le crâne l'empêchent certainement de se développer, d'où la diminution de la capacité cranienne constatée chez les déformés. Mais ce n'est pas tout : en s'exerçant secondairement sur le cerveau, en imposant à celui-ci une forme qui n'est pas la sienne, en gênant sur les points comprimés la libre expansion des circonvolutions, elles ont bien certainement une influence fâcheuse

sur le développement des facultés intellectuelles et morales. Foville, sur 338 pensionnaires de l'asile de Saint-Yon près de Rouen (109 hommes et 229 femmes), en a trouvé 238 (93 hommes et 145 femmes) qui présentaient, à des degrés divers, des déformations craniennes. Lunier, de son côté, sur 140 sujets de l'asile de Niort (dont 21 idiots, 13 déments, 9 épileptiques, 5 atteints de maladies nerveuses), a compté 48 déformés. La pratique des déformations craniennes devient fort heureusement de plus en plus rare et nul doute que, d'ici à quelques années, elle ne finisse par disparaître, du moins en France.

b. *Déformations pathologiques.* — Les déformations pathologiques, comme leur nom l'indique, ont pour cause des lésions, portant soit sur l'encéphale lui-même, soit sur l'enveloppe osseuse :

α) Les premières, *déformations d'origine encéphalique,* sont la conséquence d'un

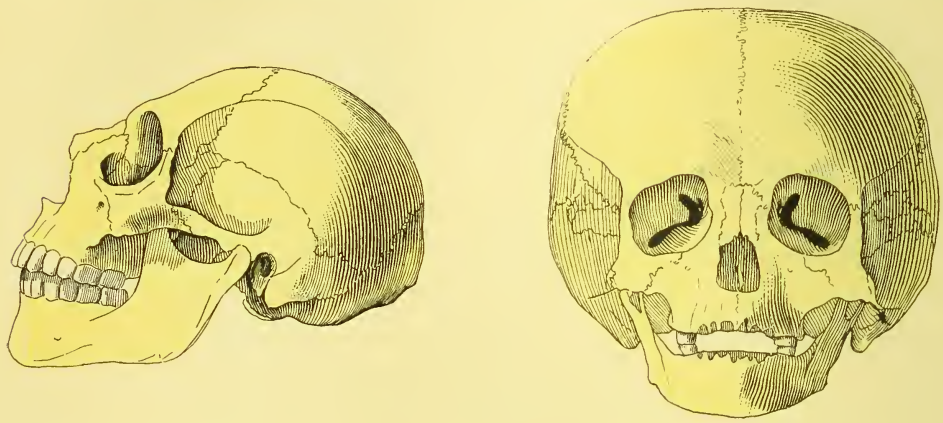

A B

Fig. 7.
Déformations craniennes, d'origine encéphalique.

A, microcéphale adulte, 23 ans (musée Broca, capacité cranienne = 402 centimètres cubes). — B, hydrocéphale adulte (n° 40 du musée Dupuytren, capacité cranienne = 3 720 centimètres cubes).

état morbide de l'encéphale ou de ses enveloppes. Les principales sont : 1° la *microcéphalie* (fig. 7, A), caractérisée par l'extrême petitesse de la boîte cranienne (crâne dont le diamètre antéro-postérieur est inférieur à 148 millimètres), et ayant pour cause déterminante un arrêt de développement de la masse encéphalique ; 2° l'*hydrocéphalie* (fig. 7, B), caractérisée par le volume énorme du crâne, et apparaissant en conséquence de l'accumulation anormale du liquide dans les ventricules cérébraux ou les méninges.

β) Les secondes, *déformations d'origine osseuse,* proviennent, suivant les cas, soit d'une affection générale du tissu osseux (rachitisme, ostéomalacie, syphilis, crétinisme), soit de l'oblitération prématurée (synostose) de une ou plusieurs sutures. Virchow a signalé depuis longtemps ce fait que lorsque une suture s'oblitère de bonne heure, avant la naissance ou dans le jeune âge, les deux os qui la forment ne se développent plus au niveau des bords soudés et il en résulte naturellement, sur ce point, un arrêt de développement de la boîte cranienne. D'autre part, la masse encéphalique se trouvant arrêtée dans son expansion au niveau de la synostose, fait effort ailleurs, dans toutes les régions qui ont conservé la liberté de leur suture, et y détermine des voussures dites *de compensation.* Chaque synostose prématurée produit donc deux déformations : l'une, directe, siégeant au point même

où se trouve la suture oblitérée; l'autre, indirecte ou secondaire, se produisant dans des régions plus ou moins éloignées.

Ces déformations par synostose (fig. 8) varient à l'infini. Nous signalerons, parmi les principales : 1° la *scaphocéphalie* (de σκάφος, bateau), due à la synostose de la suture sagittale, dans laquelle la voûte du crâne, à la fois très rétrécie et très allongée, ressemble à un bateau renversé ; 2° l'*acrocéphalie* (de ἄκρος, pointu), dans laquelle le sinciput, plus ou moins conique, est très proéminent ; elle est due à la synostose simultanée des deux sutures sagittale et coronale ; 3° la *platycéphalie* (de πλατὺς, plat), dans laquelle le sinciput est, au contraire, plus ou moins aplati de haut en bas, provenant de la synostose latérale du frontal et des pariétaux ; 4° la *trigonocéphalie* (de τριγώνος, triangulaire), dans laquelle le crâne, vu d'en haut, ressemble à un triangle, dont le sommet répond au métopion ; elle est due à la synostose congénitale de la suture métopique ou médio-frontale ; 5° la *plagiocéphalie* (de πλάγιος, oblique), caractérisée par un crâne fortement asymétrique (*crâne oblique ovalaire*) dans lequel la partie antérieure d'un côté et la partie postérieure de l'autre

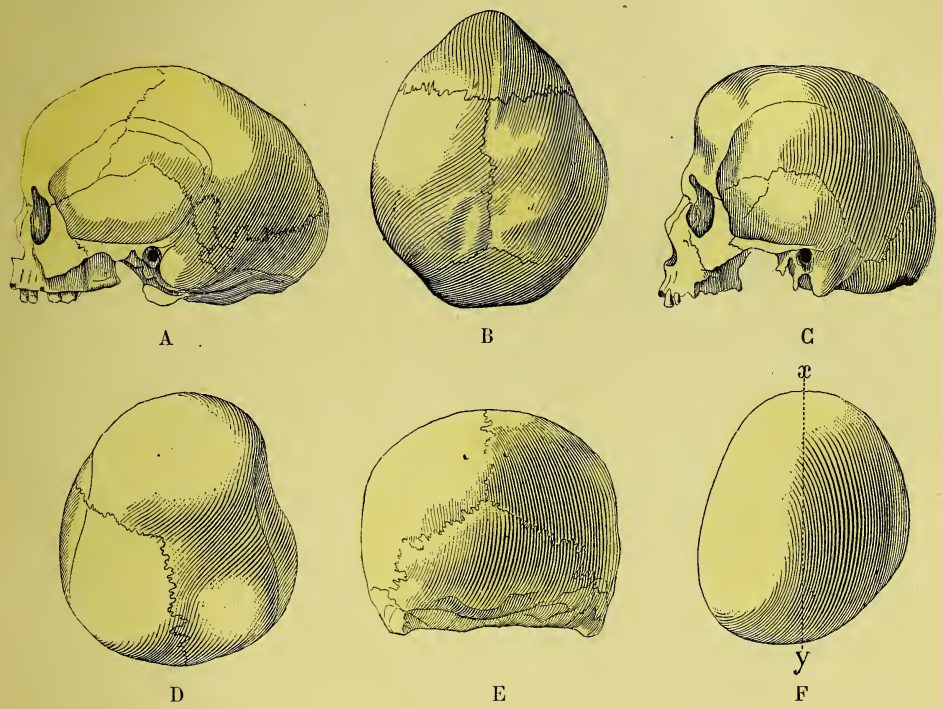


Fig. 8.

Déformations pathologiques par synostose prématurée.

A, scaphocéphale (une négresse du Sénégal, d'après Topinard). — B, trigonocéphale (musée Broca). — C, acrocéphale (un crâne parisien du cimetière des Innocents, musée Broca). — D, crâne réniforme (d'après Topinard). — E, platycéphale (frison d'Amœland, d'après Topinard). — F, plagiocéphale, d'après Topinard.

sont plus développées, en sorte que la longueur maximum du crâne n'est pas antéro-postérieure sur la ligne médiane, mais oblique d'un côté à l'autre ou en diagonale (Topinard) ; cette déformation est due, dans bien des cas, à l'oblitération prématurée de l'une des branches, soit de la suture coronale, soit de la suture lambdoïde. Comme variété de plagiocéphalie nous signalerons le *crâne réniforme* de Manouvrier, ainsi appelé parce que, vu d'en haut (fig. 8, D), il rappelle assez bien la configuration générale d'un rein, la partie excavée (celle qui rappelle le hile) répondant au côté de la suture coronale qui s'est prématurément synostosée ; le côté opposé est, alors, plus ou moins bombé.

## § 2 — CONFORMATION INTÉRIEURE

Nous pouvons, encore ici, distinguer à l'ovoïde cranien deux régions : 1° une région supérieure, formant la *voûte;* 2° une région inférieure, constituant la *base*.

**1° Voûte.** — La face interne (face endocranienne) de la voûte du crâne nous présente successivement :

a. *Sur la ligne médiane* et en allant d'avant en arrière : 1° la *crête frontale*, qui surmonte l'apophyse crista galli et le trou borgne; 2° la *gouttière longitudinale*, dans laquelle est logé le sinus longitudinal supérieur. Cette gouttière, qui s'étend jusqu'à la protubérance occipitale interne, n'est pas toujours exactement médiane : on la voit, sur un grand nombre de sujets, déborder légèrement sur le pariétal droit.

b. *Sur les côtés*, nous trouvons les trois fosses frontale, pariétale et occipitale : à leur niveau, la surface osseuse présente des éminences mamillaires, des impressions digitales, et les sillons ramifiés de la méningée moyenne.

**2° Base.** — La base du crâne à l'état sec est très irrégulière, percée de trous, hérissée de saillies. A l'état frais, quand le crâne est recouvert de la dure-mère, son aspect est sensiblement différent, car la membrane comble ou rétrécit certains trous, modifie la forme des saillies, etc.

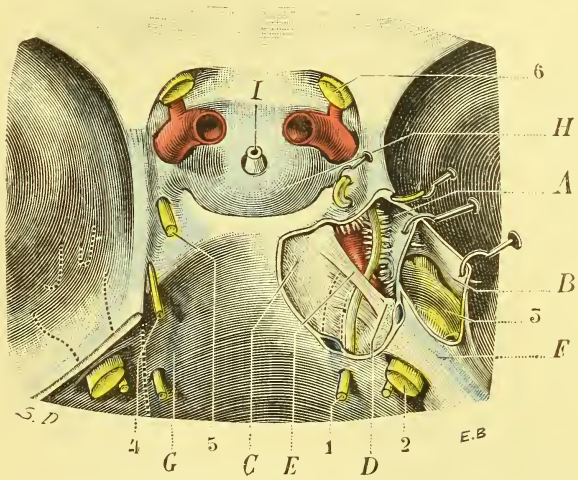


Fig. 9.

Rapports du nerf moteur oculaire externe et du trijumeau avec le sommet du rocher et le sinus caverneux.

(La dure-mère, qui recouvre le sommet du rocher et la lame quadrilatère, a été enlevée du côté droit : on a ainsi ouvert le sinus caverneux et la loge du ganglion de Gasser.)

*A*, sinus caverneux. — *B*, loge de Meckel ou loge du ganglion de Gasser. — *C*, lame quadrilatère. — *D*, sommet du rocher. — *E*, ligament sphéno-pétreux. — *F*, sinus pétreux supérieur. — *G*, sinus pétreux inférieur. — *H*, sinus coronaire. — *I*, tige du corps pituitaire.

1, nerf moteur oculaire externe. — 2, trijumeau. — 3, ganglion de Gasser. — 4, pathétique. — 5, moteur oculaire commun. — 6, nerf optique.

a. *Limites séparatives des divers étages.* — Deux apophyses osseuses, la *petite aile du sphénoïde* et le *rocher*, divisent nettement la base du crâne en trois étages (fig. 10) : un étage antérieur, un étage moyen et un étage postérieur. Chacune de ces apophyses appartient naturellement à deux étages à la fois : la petite aile, à l'étage antérieur et à l'étage moyen ; le rocher, à l'étage moyen par sa face antérieure, à l'étage postérieur par sa face postérieure.

Des deux saillies osseuses précitées, le rocher seul nous intéresse. On connaît sa forme pyramidale, sa direction oblique de dehors en dedans, d'arrière en avant et de bas en haut, ainsi que les connexions qu'il présente. Nous rappellerons que, fusionné avec le temporal par sa base et sa moitié externe, il est, par son segment interne, isolé du sphénoïde et de l'occipital ; il en est séparé par des trous ou des gouttières, que parcourent par places des vaisseaux et des nerfs, que comblent ailleurs des trousseaux fibreux, véritables ligaments qui unissent ce segment interne du rocher au sphénoïde et à l'apophyse basilaire. L'un de ces ligaments, le *ligament pétro-sphéno-basilaire* (fig. 9, E), qui unit le sommet du rocher à la lame quadrilatère et à l'apophyse basilaire, est susceptible, dans certaines fractures irradiées de la base du crâne, d'arracher la pointe du rocher qu'il engaine. Or, si l'on songe que le nerf moteur

oculaire externe passe au-dessous de ce ligament, presque au contact de la pointe pétreuse, à 1 ou 2 millimètres en dehors, on s'explique pourquoi on peut observer, en pareil cas, une lésion, tantôt immédiate, tantôt consécutive du nerf (suivant

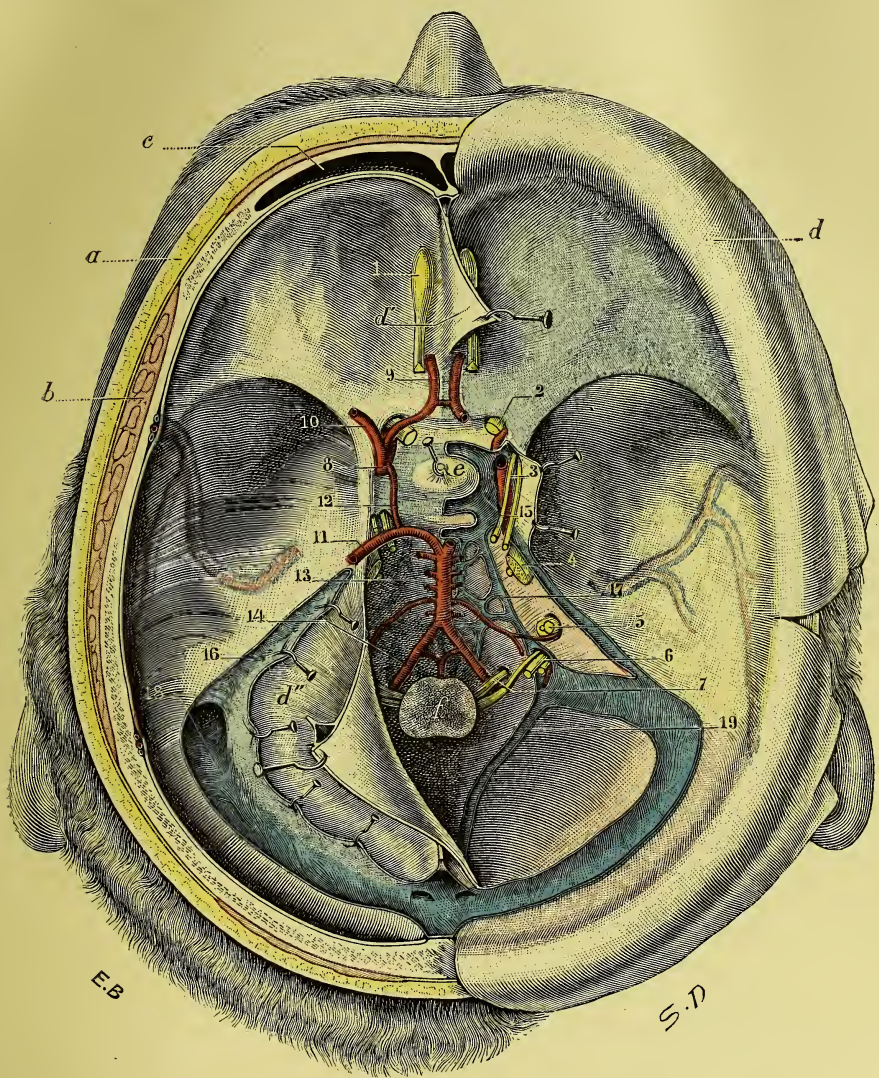


Fig. 10.

La base du crâne, vue d'en haut, après ablation de la masse encéphalique.

(L'étage antérieur est teinté *en bleu;* l'étage moyen, *en jaune;* l'étage postérieur, *en rose.*)

*a*, parties molles péri-eraniennes. — *b*, muscle temporal. — *c*, sinus frontal. — *d*, dure-mère renversée en dehors avec *d'* faux du eerveau; *d''*, tente du cervelet. — *e*, eorps pituitaire. — *f*, bulbe raehidien. — 1, bulbe olfactif avec sa bandelette. — 2, trou optique, avee le nerf optique. — 3. nerfs moteurs de l'œil. — 4, trijumeau. — 5, facial et auditif, s'engageant dans le eonduit auditif interne. — 6, trou déchiré postérieur, avee les trois nerfs (glosso-pharyngien, pneumo-gastrique et spinal) qui le traversent. — 7, grand hypoglosse. — 8. earotide interne. — 9, eérébrale antérieure, réunie à celle du côté opposé par la eommunieante antérieure. — 10, eérébrale moyenne. — 11, cérébrale postérieure. — 12, eommunicante latérale. — 13, tronc basilaire. — 14, artère vertébrale. — 15. sinus caverneux. — 16, sinus pétreux supérieur. — 17, sinus pétreux inférieur. — 18, sinus latéral. — 19, sinus oecipital postérieur.

que ce dernier est sectionné au moment de la fracture ou comprimé ultérieurement par le cal) et, en conséquence, une paralysie du droit externe de l'œil (Panas, Félizet).

b. *Étage antérieur.* — L'étage antérieur de la base du crâne est limité : en

avant, par le plan conventionnel, ci-dessus indiqué, qui sépare la base de la voûte; en arrière, par le bord des petites ailes du sphénoïde et la gouttière optique. Il présente, sur les côtés, les bosses orbitaires; sur la ligne médiane et en allant d'avant en arrière, l'apophyse crista galli, la lame criblée de l'ethmoïde, les gouttières olfactives, la gouttière optique et les deux trous optiques.

c. *Étage moyen.* — L'étage moyen est limité, en avant, par les petites ailes du sphénoïde; en arrière, par le bord supérieur des rochers. Le corps du sphénoïde, saillie médiane creusée sur sa face supérieure de la selle turcique, sur ses faces latérales de la gouttière caverneuse, le divise en deux fosses profondes, l'une droite, l'autre gauche, où repose la pointe des lobes temporaux. Tout autour de la base de cette saillie médiane nous trouvons, en allant d'avant en arrière, une série de trous ou de fentes qui sont : 1° la *fente sphénoïdale,* par où passent une foule de nerfs et de vaisseaux destinés à l'orbite; 2° le *trou grand rond* que traverse le nerf maxillaire supérieur; 3° le *trou ovale,* parcouru par le nerf maxillaire inférieur; 4° le *trou petit rond,* par où pénètre dans le crâne l'artère méningée moyenne; 5° le *trou déchiré antérieur* fermé à l'état frais par une lamelle fibro-cartilagineuse que traverse le nerf vidien; 6° enfin, l'*orifice interne du canal carotidien,* ouvert au sommet du rocher et amenant la carotide interne dans la gouttière caverneuse.

d. *Étage postérieur.* — L'étage postérieur est le plus étendu des trois. La crête occipitale interne, qui prolonge la gouttière longitudinale de la voûte, le divise en deux fosses, l'une droite et l'autre gauche, destinées à loger le cervelet. Il nous présente successivement :

α) *Sur la ligne médiane,* et en allant d'avant en arrière : 1° la *gouttière basilaire,* dans laquelle se logent le bulbe et la protubérance annulaire; 2° le *trou occipital,* par lequel la cavité cranienne communique avec la cavité rachidienne et qui est occupé par le bulbe, les deux artères vertébrales, et une portion de l'amygdale cérébelleuse;

β) *Sur les côtés :* 1° la *gouttière du sinus pétreux supérieur,* qui suit le bord supérieur du rocher en avant duquel elle est souvent située, de telle sorte qu'elle fait alors partie de l'étage moyen plutôt que de l'étage postérieur; 2° le *conduit auditif interne,* dans lequel s'engagent le nerf auditif, le nerf facial, l'intermédiaire de Wrisberg et l'artère auditive; 3° l'*aqueduc du vestibule,* dans lequel s'engage le canal endo-lymphatique; 4° le *trou condylien antérieur,* par où passe le nerf hypoglosse; 5° la *gouttière du sinus latéral,* avec le trou mastoïdien; 6° le *trou déchiré postérieur,* que traversent la veine jugulaire interne, les nerfs pneumo-gastrique, spinal et glosso-pharyngien, ce dernier étant isolé en partie des précédents; 7° enfin, la *gouttière du sinus pétreux inférieur.*

## § 3 — CONSTITUTION ANATOMIQUE

Sous ce titre, nous étudierons successivement : 1° la *structure spéciale des os du crâne;* 2° leur *épaisseur;* 3° leurs *moyens de nutrition.*

**1° Structure spéciale des os du crâne.** — Le squelette cranien, recouvert extérieurement par un périoste mince, est tapissé, à sa face interne, par la dure-mère qui remplit à son égard le rôle d'un véritable périoste. Il est constitué par deux lames de tissu compacte, la *lame* ou *table interne* et la *lame* ou *table externe,* entre lesquelles se trouve interposée une couche plus ou moins épaisse de tissu

spongieux appelé *diploé*. La lame interne, que l'on désigne encore sous le nom de *lame vitrée*, a été considérée comme dépourvue de toute élasticité, et c'est à ce défaut d'élasticité que l'on attribuait, autrefois, sa fragilité toute particulière; on sait, en effet, que, après certains traumatismes et en particulier après les coups de feu tangentiels du crâne (Delorme, Chauvel et Nimier), on observe des fractures étendues de la table interne avec une lésion minime, ou même une intégrité complète de la table externe. On admet aujourd'hui, avec Aran (1844) et Teevan (1865), que la lame externe et la lame interne ont, à peu de chose près, les mêmes propriétés physiques. Si donc la table interne se fracture parfois isolément et toujours plus que la table externe, ce n'est pas par défaut absolu d'élasticité, mais parce que, appartenant à une courbe d'un rayon plus petit que celui de la table externe, elle est soumise à une plus grande incurvation lorsqu'un traumatisme agissant sur la voûte convexe du crâne tend à en redresser les courbures. Le mécanisme est le même que celui de la rupture d'un bâton qu'on a saisi par les deux bouts, qu'on a appuyé sur le genou et qu'on courbe pour arriver à le briser : la rupture commence sur les fibres ligneuses qui sont soumises à l'incurvation la plus grande, c'est-à-dire sur les fibres externes, sur celles qui ne reposent pas directement sur le point d'appui.

2° **Épaisseur**. — Le diploé, très riche en vaisseaux, est plus ou moins abondant suivant les régions. Il fait même défaut en certains points, au niveau de l'écaille du temporal par exemple. Cette inégale répartition du tissu diploïque nous explique en partie l'épaisseur variable des diverses régions de la boîte cranienne. D'une façon générale, on peut dire que l'épaisseur de la voûte va en croissant du frontal à l'inion. En moyenne, elle mesure 5 millimètres au niveau de la protubérance occipitale. Elle est beaucoup plus faible sur les parties latérales et en particulier dans la fosse temporale, où elle ne mesure guère que 2 à 3 millimètres. Il en est de même à la base, où l'on trouve, à côté de parties épaisses, des segments osseux uniquement constitués par une lamelle de tissu compacte très mince, papyracée même (lame criblée de l'ethmoïde, selle turcique, rocher, etc.).

Nous verrons plus loin, en étudiant le mode de résistance du crâne que cette épaisseur, qui augmente en certains points la solidité de la boîte cranienne, n'est pas répartie sans ordre, mais qu'elle présente au contraire une disposition déterminée et régulière, qui permet de comprendre le mode de propagation des traits de fracture du crâne (p. 19).

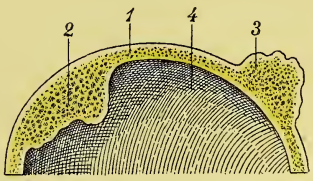


Fig. 11.
Coupe frontale du crâne.
1. paroi cranienne. — 2, énostose. 3, exostose. — 4, cavité cranienne.

L'épaisseur variable des os du crâne oblige le chirurgien qui pratique la trépanation à surveiller constamment la pénétration du trépan, s'il ne veut pas s'exposer à blesser les méninges et les organes sous-jacents. Cette épaisseur se modifie avec l'âge : c'est ainsi que, chez le vieillard, elle devient plus inégale, le squelette s'amincissant en un point, s'hypertrophiant dans un autre. Elle se modifie également sous l'influence de certaines affections et surtout de la syphilis. On connaît les *exostoses*, les *enostoses*, les *hyperostoses* que l'on observe assez souvent dans cette maladie, et qui donnent aux os du crâne une épaisseur et une dureté considérables (fig. 11). Les os du crâne peuvent être le siège d'ostéite, d'ostéomyélite

(Lannelongue, Jaymes). Le voisinage du cerveau explique la gravité que peuvent présenter, à un moment donné, ces affections.

**3° Moyens de nutrition.** — Les *artères* des os du crâne proviennent du périoste d'une part, c'est-à-dire des artères du cuir chevelu, de la dure-mère d'autre part, c'est-à-dire de la méningée moyenne. — Les *veines* situées dans l'épaisseur de la boîte osseuse sont désignées, on le sait, sous le nom de *veines diploïques*. Elles s'anastomosent largement avec les veines extra-craniennes et vont se jeter dans le sinus longitudinal, dans le sinus de Breschet, et dans le sinus latéral. Primitivement indépendantes pour chaque os, chez l'enfant et même chez l'adulte, les veines diploïques communiquent toutes entre elles chez le vieillard. Par ces veines, des suppurations à point de départ souvent auriculaire, peuvent se propager au squelette de toute une moitié du crâne (Laurens). — Les *lymphatiques* de la boîte cranienne sont inconnus.

La circulation est moins active, dans les os du crâne, que dans les autres os; aussi la réparation des pertes de substance est-elle beaucoup plus lente et manque-t-elle même d'ordinaire, lorsque la brèche osseuse est large (trépanation) ; en pareil cas, l'orifice est habituellement comblé par du tissu fibreux. D'après Malgaigne, les fractures du crâne ne se consolideraient pas par un cal osseux; or les faits contredisent cette opinion : ces fractures guérissent le plus souvent avec un cal osseux, peu exubérant il est vrai, mais cela s'explique par le faible écartement qui existe entre les fragments, et cela d'ailleurs est heureux, car un cal saillant comprimerait et irriterait le cerveau sous-jacent et pourrait provoquer des accidents graves.

**Développement, fontanelles.** — Le crâne est primitivement membraneux. Puis, sa moitié inférieure se transforme en cartilage, tandis que sa moitié supérieure reste à l'état de simple membrane : la première deviendra la *base;* la deuxième, la *voûte*.

C'est au sein du tissu cartilagineux pour la base, au sein du tissu fibreux pour la voûte, que se produit l'ossification. L'ossification de la voûte, se fait, pour chacun des os qui la constitue, du centre à la périphérie. Or, comme elle n'est pas terminée à la naissance, il en résulte que, chez le nouveau-né, le tissu osseux fait encore défaut à la périphérie des divers os, c'est-à-dire là où ils convergent les uns vers les autres.

Ces espaces membraneux non ossifiés sont les *fontanelles ;* ils rendent possible, grâce au léger chevauchement que subissent les os de la voûte, la traversée de la filière pelvienne par la tête fœtale au moment de l'accouchement. Les fontanelles, pouvant être perceptibles au doigt par le toucher vaginal, constituent un excellent repère pour diagnostiquer la position de la tête du fœtus dans l'excavation. Elles se divisent, d'après leur situation, en deux groupes : les fontanelles médianes et les fontanelles latérales.

Les *fontanelles médianes* (fig. 12), au nombre de deux, se distinguent en antérieure et postérieure. C'est à leur niveau que se développent les kystes dermoïdes, appelés par Lannelongue *kystes fontanellaires :* ils résultent d'un enclavement de l'ectoderme au moment où se soudent les bords de la gouttière dorsale, qui, on le sait, forme en avant le cerveau. — La *fontanelle antérieure* ou *fontanelle bregmatique* est la plus grande ; elle répond à l'union des frontaux et des pariétaux, a une forme losangique, et mesure 4 à 5 centimètres de long et 2 centimètres et demi à 4 centimètres de large. — La *fontanelle postérieure* ou *fontanelle lambdatique* est située au point de convergence de l'occipital et des deux pariétaux ; elle est petite et de forme triangulaire.

Les *fontanelles latérales* (fig. 12 *bis*), moins importantes que les précédentes, sont au nombre de quatre, deux de chaque côté. De ces deux fontanelles, l'une est antérieure : elle répond au ptérion, c'est-à-dire au point de concours du frontal, du pariétal, du temporal et de la grande aile du sphénoïde, c'est la *fontanelle ptérique* de Pozzi. L'autre, postérieure, est située au niveau de l'astérion, entre le pariétal, l'occipital et la portion mastoïdienne du temporal, c'est la *fontanelle astérique*.

Outre les fontanelles que nous venons de décrire, *fontanelles normales*, on rencontre encore quelquefois sur le crâne du nouveau-né, d'autres espaces membraneux non encore oblitérés, constituant des *fontanelles anormales* ou *surnuméraires*. Telles sont : 1° la *fontanelle sagittale* ou *fontanelle de* Gerdy, qui se trouve située entre les deux pariétaux, au niveau de l'obélion (p. 4) ; 2° la *fontanelle naso-frontale* ou *glabellaire* qui, comme son nom l'indique, occupe l'espace compris entre les os propres du nez et le frontal ; 3° la *fontanelle métopique*, située un peu au-dessus de la précédente, dans le quart inférieur de la suture médio-frontale ou métopique ; 4° la *fontanelle cerébelleuse* de Hamy, qui occupe la partie moyenne de la base de l'écaille occi-

pitale. Toutes ces fontanelles surnuméraires, on le voit, se développent sur la ligne médiane.

Les fontanelles ne disparaissent qu'après la naissance ; la grande fontanelle ou fontanelle bregmatique est entièrement fermée d'ordinaire vers l'âge de deux à trois ans. Il persiste toutefois, entre les divers os, une mince couche fibreuse, la *membrane suturale*, grâce à laquelle l'os continue à croître en surface. Cette membrane suturale est aux os du crâne, ce que le cartilage de conjugaison est aux os longs des membres. Lorsque l'ossification l'envahit (*synostose*), le crâne ne peut plus augmenter de capacité. C'est vers l'âge de quarante-cinq ans que débute cette synostose ; quand elle se produit plus tôt, et en particulier pendant l'enfance, elle entraîne des troubles qui varient suivant qu'elle est partielle ou totale. Limitée à quelques sutures, elle déter-

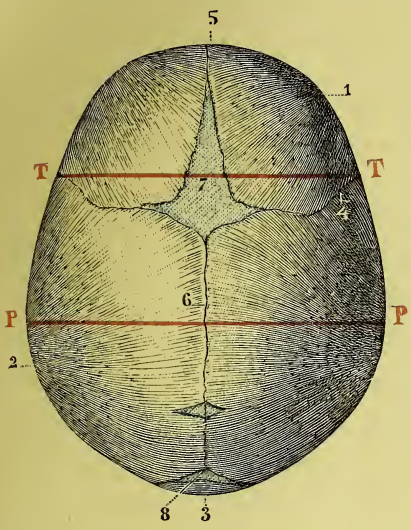


Fig. 12.

Tête de fœtus à terme, vue d'en haut (**T.**).

1, 1, frontal. — 2, 2, pariétal. — 3, occipital. — 4, suture fronto-pariétale. — 5, suture métopique. — 6, suture sagittale. — 7, fontanelle antérieure ou bregmatique. — 8, fontanelle postérieure ou lambdatique. — PP, diamètre bi-pariétal. — TT, diamètre bi-temporal.

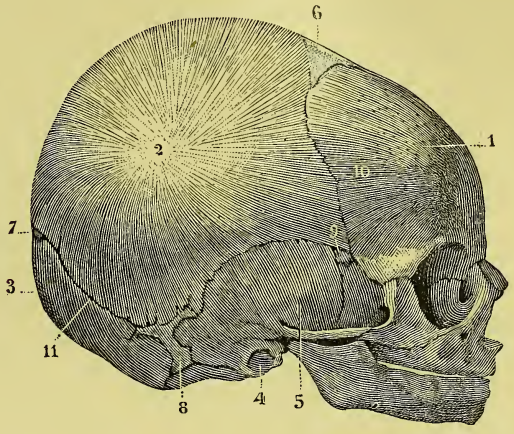


Fig. 12 *bis*.

Tête de fœtus, vue par sa face latérale droite (**T.**).

1, frontal. — 2, pariétal. — 3, occipital. — 4, cercle tympanal. — 5, temporal. — 6, fontanelle antérieure ou bregmatique. — 7, fontanelle postérieure ou lambdatique. — 8, fontanelle postéro-latérale ou astérique. — 9, fontanelle antéro-latérale ou ptérique.

mine les *déformations* que nous avons signalées plus haut (p. 10). Totale, elle empêche le développement du cerveau et produit la *microcéphalie* et l'*idiotie ;* aussi Lannelongue a-t-il conseillé de pratiquer, en pareil cas, une *craniectomie étendue*, c'est-à-dire une résection étendue du squelette cranien, pour libérer le cerveau enserré dans son enveloppe osseuse inextensible. Il convient d'ajouter que le rôle de cette synostose dans la microcéphalie est des plus discutables, car elle fait très souvent défaut : on s'explique ainsi pourquoi la craniectomie n'a, jusqu'ici, donné aucun résultat.

## § 4. — ARCHITECTURE ET MODES DE RÉSISTANCE

La boîte cranienne, dont nous venons d'étudier la configuration extérieure et intérieure, renferme le cerveau et ses annexes et les protège contre les chocs extérieurs. Nous allons, dans ce paragraphe, envisager la façon dont le crâne remplit son rôle de protection, examiner le mode d'assemblage des différentes pièces qui le constituent et nous rendre compte de la manière dont il résiste aux différents traumatismes qui peuvent l'atteindre. La connaissance de son architecture, de ses « *parties faibles* » comme de ses « *parties fortes* », nous expliquera le mécanisme de ses fractures. C'est là un important chapitre de pathologie chirurgicale, que de nombreux anatomistes et chirurgiens, français pour la plupart, ont depuis plus d'un siècle cherché à élucider.

**1° Sutures et élasticité du crâne.** — Le crâne, ainsi que nous le savons, n'est

pas constitué par une seule pièce osseuse, mais par huit os unis les uns aux autres au moyen de sutures. Cette disposition ne diminue en rien sa résistance ; elle l'augmente, au contraire, en lui donnant une plus grande élasticité.

a. *Les sutures ne diminuent pas la résistance du crâne.* — Cela tient, comme Hunauld (1730) l'a bien montré, à leur disposition. En effet, tandis que le frontal, les pariétaux, l'occipital, s'unissent par des dentelures qui s'engrènent les unes dans les autres, ces mêmes os sont réunis à l'écaille du temporal et à la grande aile du sphénoïde par des bords taillés en biseau et disposés de telle sorte que le bord sphénoïdal ou temporal recouvre entièrement les autres bords. Il en résulte, quel que soit le point de la voûte sur lequel porte un traumatisme, que l'enfoncement ou l'écartement des os est à peu près impossible. Un exemple va nous le montrer : un choc violent appliqué sur le sommet du crâne et agissant sur le bord supérieur des pariétaux tend à refouler ce bord vers la cavité cranienne (fig. 13, *a*). Que va-t-il arriver? Ce bord ne se déplacera pas, parce que les dentelures de la suture sagittale s'y opposent et parce que, d'autre part, ce déplacement ne pourrait se produire que si le bord inférieur de ces mêmes os se portait en dehors ; or cet écartement en dehors du bord inférieur des pariétaux est rendu impossible par la disposition du temporal, dont le bord recouvre celui du pariétal et forme pour cet os un véritable arc-boutant. Les sutures resteront donc intactes, seul le squelette se brisera, si la violence est trop grande. La clinique nous enseigne en effet que, dans les traumatismes du crâne, la *disjonction des sutures*, comparée aux fractures, est extrêmement rare, qu'elle exige pour se produire une violence considérable et qu'elle s'accompagne à peu près constamment de fracas osseux.

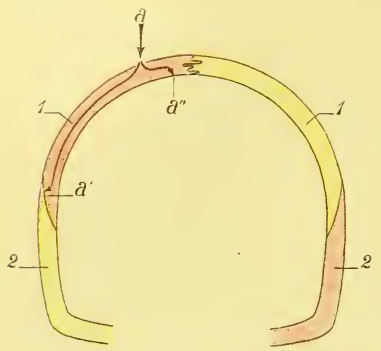


Fig. 13.
Schéma destiné à montrer, sur une coupe frontale du crâne, le mode de résistance des sutures lorsqu'un traumatisme agit sur le crâne.

1, pariétal. — 2, temporal. — *a*, force agissant sur le pariétal et tendant à refouler, 1° en dehors le bord temporal (*a'*) de l'os, et 2° en bas, le bord pariétal (*a''*).

b. *Les sutures augmentent l'élasticité du crâne.* — Si on laisse tomber un crâne d'adulte d'une certaine hauteur, il rebondit comme une balle élastique, s'aplatissant et se déprimant même en dedans pour revenir ensuite à sa forme première, comme le prouvent les expériences de Félizet. Il est donc relativement très élastique. Bruns, Félizet (1873), Baum (1876), Hermann Nicolai (1881), Messerer (1884) ont essayé de mesurer cette élasticité ; il résulte de leurs recherches que le diamètre transversal est, de tous les diamètres craniens, le plus élastique et qu'il peut être réduit de un centimètre. Cette propriété est d'autant plus remarquable que le crâne est osseux ; or on sait que l'élasticité du tissu osseux est des plus faibles. De fait, c'est à la façon dont les os qui constituent la boîte cranienne sont réunis entre eux, aux sutures en un mot, que le crâne est redevable de sa grande élasticité. La preuve en est aisée : très marquée chez l'enfant et chez l'adulte où les sutures existent, l'élasticité du crâne disparaît chez le vieillard, chez lequel les sutures, comme nous le savons, s'ossifient. Aussi, le crâne se comporte-t-il, chez ce dernier, comme s'il était formé d'une seule pièce osseuse et sa fragilité devient-elle très grande : il se brise, d'ordinaire, en plusieurs morceaux lorsqu'on le laisse tomber de haut (Tillaux).

**2° Applications aux fractures du crâne.** — Lorsqu'un choc atteint la voûte du crâne [1], une fracture se produit au moment où les limites de sa résistance, c'est-à-dire les limites de son élasticité, sont dépassées. La rupture commence au point d'application du traumatisme, mais n'y reste pas localisée ; presque toujours, en effet, elle s'irradie à distance vers la base, d'autant plus loin que la violence a été plus grande. La direction, le trajet des fissures dépendent de la disposition architecturale du crâne.

*A.* Théorie ancienne. — On n'admet plus aujourd'hui l'ancienne conception de Saucerotte et de Sabouraut. Ces auteurs, on le sait, comparaient le crâne à un sphéroïde; ils en déduisaient que, lorsqu'un traumatisme frappe le crâne, les vibrations produites se propagent uniformément à tous les points du sphéroïde et déterminent une rupture sur sa partie la moins résistante, sur la base dans le cas particulier. D'après cette théorie, les fractures de la base du crâne étaient toujours des *fractures par contre-coup,* c'est-à-dire des fractures isolées et indépendantes des fractures de la voûte. Or l'expérimentation et la clinique montrent que, dans l'immense majorité des cas, les fractures de la base ne sont que des irradiations de la fracture de la voûte. La théorie de Saucerotte et de Sabouraut, vraie peut-être pour quelques cas exceptionnels (car il existe des exemples indiscutables de fracture par contre-coup, et l'un de nous en a présenté une observation à la Société anatomique de Paris en 1899), ne convient pas à la plupart des cas.

Dans les fractures isolées de la base ou fractures par contre-coup, auxquelles la théorie de Saucerotte et de Sabouraut est peut-être applicable, le trait de fracture occupe, en règle générale, les voûtes orbitaires, portion la plus fragile de la base du crâne. Il peut également, comme les récentes expériences de Patel (1903) tendent à le prouver, se localiser au rocher, lorsque le choc porte sur la base de cet os : la fracture intéresse alors la pyramide pétreuse soit perpendiculairement, soit parallèlement à son axe et s'accompagne en même temps, d'une façon constante, d'un écrasement ou d'un arrachement du sommet de l'apophyse.

*B.* Théorie actuelle. — La théorie qui paraît applicable à la très grande majorité des fractures de la base est la suivante : *le trajet parcouru par les fissures est en rapport étroit avec la disposition architecturale du crâne* (Aran, U. Trélat, Félizet). Il importe donc tout d'abord de connaître exactement cette disposition architecturale. Nous avons vu précédemment que l'épaisseur du squelette cranien était répartie inégalement, mais non sans ordre; qu'à côté de portions épaissies et solides on trouvait des segments minces et peu résistants. En tenant compte de la situation réciproque de ces « points renforcés » et de « ces points faibles » (fig. 14), on peut dire, schématiquement, que le crâne est construit sur le type d'un bateau à quille avec une charpente solide (*partie renforcée*) et, dans l'intervalle, des entre-boutants *plus faibles* (Pierre Delbet, 1897).

a. *Points renforcés.* — Dans un bateau à quille, les points de résistance sont :

[1] Nous n'avons en vue, dans ce paragraphe, que les *fractures de la voûte irradiées à la base,* les seules d'ailleurs dont le mécanisme soit intéressant à connaître au point de vue anatomo-chirurgical. Quant aux *fractures localisées à la voûte,* ou encore les *fractures directes de la base,* ainsi que celles que l'on observe après une chute sur le menton ou sur les ischions et qui se produisent par pénétration du condyle de la mâchoire ou de la colonne vertébrale dans le crâne, leur mécanisme est trop simple pour que nous nous y arrêtions plus longuement. Nous laissons également de côté les *fractures dites par éclatement* (Wahl, 1884) qui ne s'observent que dans des cas exceptionnels, lorsque la tête est fortement comprimée. Bruns. Baum, etc., les réalisaient en serrant fortement le crâne entre les deux branches d'un étau ; la direction des traits de la fracture est parallèle à la direction de la pression : ces traits de fracture sont antéro-postérieurs lorsque le crâne est comprimé du front à l'occiput ; ils sont transversaux, lorsque la pression s'exerce d'une bosse pariétale à l'autre. Chauvel et Nimier ont montré que, en chirurgie de guerre, les balles perforant le crâne de part en part réalisaient ce type de fracture.

une pièce antéro-postérieure, la carène, des pièces latérales ou varangues, enfin le pont. Au crâne, la pièce basilaire étendue du trou occipital à la selle turcique, répond à la carène, la pièce sincipitale au pont. Quant aux varangues, elles sont représentées par six zones épaissies, dont deux, l'une antérieure, l'autre postérieure, sont impaires, dont les quatre autres, latérales, sont symétriques deux à deux. Ces six pièces de renforcement, qui ne sont autres que les *poutres* de Rathke ou encore les *arcs-boutants* de Félizet, sont formées : 1° *l'antérieure*, par la zone fronto-ethmoïdale qui réunit la pièce sincipitale à la pièce basilaire; 2° *la postérieure*, par la pièce occipitale qui va du sinciput à la pièce basilaire après avoir entouré le trou occipital : 3° *l'antéro-latérale*, par la pièce orbito-sphénoïdale, rejoignant la base par la petite aile du sphénoïde ; 4° *la postéro-latérale*, par la pièce pétro-mastoïdienne, étendue du sinciput à la mastoïde et de là, par le rocher, jusqu'à l'apophyse basilaire.

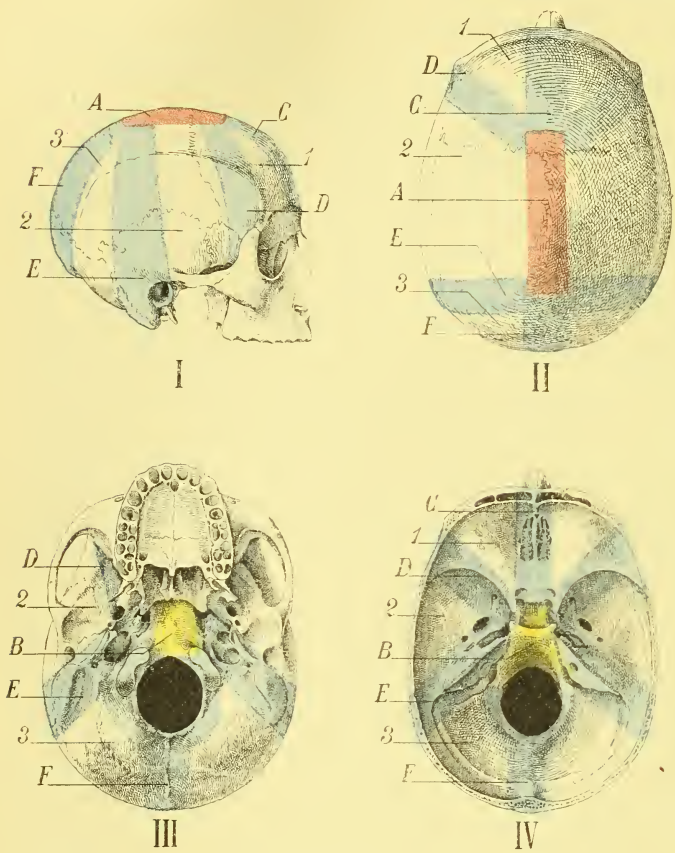


Fig. 14.

Points renforcés et points faibles du crâne : I, crâne vu de profil; II, crâne vu d'en haut; III, base du crâne vue par sa face exocranienne; IV, base vue par sa face endocranienne.

*A*, pièce sincipitale. — *B*, pièce basilaire. — *C*, arc-boutant fronto-ethmoïdal. — *D*, arc-boutant orbito-sphénoïdal. — *E*, arc-boutant pétro-mastoïdien. — *F*, arc-boutant occipital. — 1, entre-boutant fronto-sphénoïdal. — 2, entre-boutant sphéno-pétreux. — 3, entre-boutant occipito-pétreux.

b. *Points faibles.* — Entre les points renforcés, entre les arcs-boutants de Félizet, le tissu osseux est mince et fragile pour former les entre-boutants. Ces entre-boutants sont au nombre de trois, savoir : 1° *l'entre-boutant fronto-sphénoïdal*, qui répond à l'étage antérieur de la base; 2° *l'entre-boutant sphéno-pétreux*, qui constitue l'étage moyen; 3° *l'entre-boutant occipito-pétreux*, qui forme l'étage postérieur. Ce n'est pas tout, les arcs-boutants eux-mêmes présentent des points faibles; c'est par là, comme nous allons le voir, que les irradiations des fractures passent d'un entre-boutant à un autre, ou, si l'on préfère, d'un étage au voisin. Le point faible de l'arc-boutant fronto-ethmoïdal siège au niveau de la lame criblée de l'ethmoïde; celui de l'arc-boutant occipital est situé en arrière de chaque condyle occipital. Quant aux points faibles des arcs-boutants latéraux, ils occupent le point d'implantation des ailes du sphénoïde pour l'arc-boutant orbito-sphénoïdal (trou optique, fente sphénoïdale, trous grand rond

et ovale, etc.), et la portion du rocher creusée des cavités de l'oreille pour l'arc-boutant pétro-mastoïdien. Enfin le point d'attache des arcs-boutants à la pièce basilaire constitue encore un de leurs points faibles.

**3° Mécanisme des fractures du crâne.** — Maintenant que nous connaissons la disposition architecturale du crâne, voyons ce qui se produit quand un choc atteint la voûte en un point quelconque.

On observe, tout d'abord, au point frappé, une zone de dépression, qui est limitée par les arcs-boutants voisins et qui peut atteindre, sans que fracture s'ensuive, jusqu'à un centimètre de profondeur. Quand la limite d'élasticité est dépassée, la paroi cranienne se brise ; c'est la table interne (p. 15) qui cède la première, puis l'externe.

Si le traumatisme présente une assez grande violence, de cette fracture de la voûte partent des fissures qui se dirigent vers la base, en cheminant dans l'espace compris entre les arcs-boutants, autrement dit dans la zone des entre-boutants. Elles y restent le

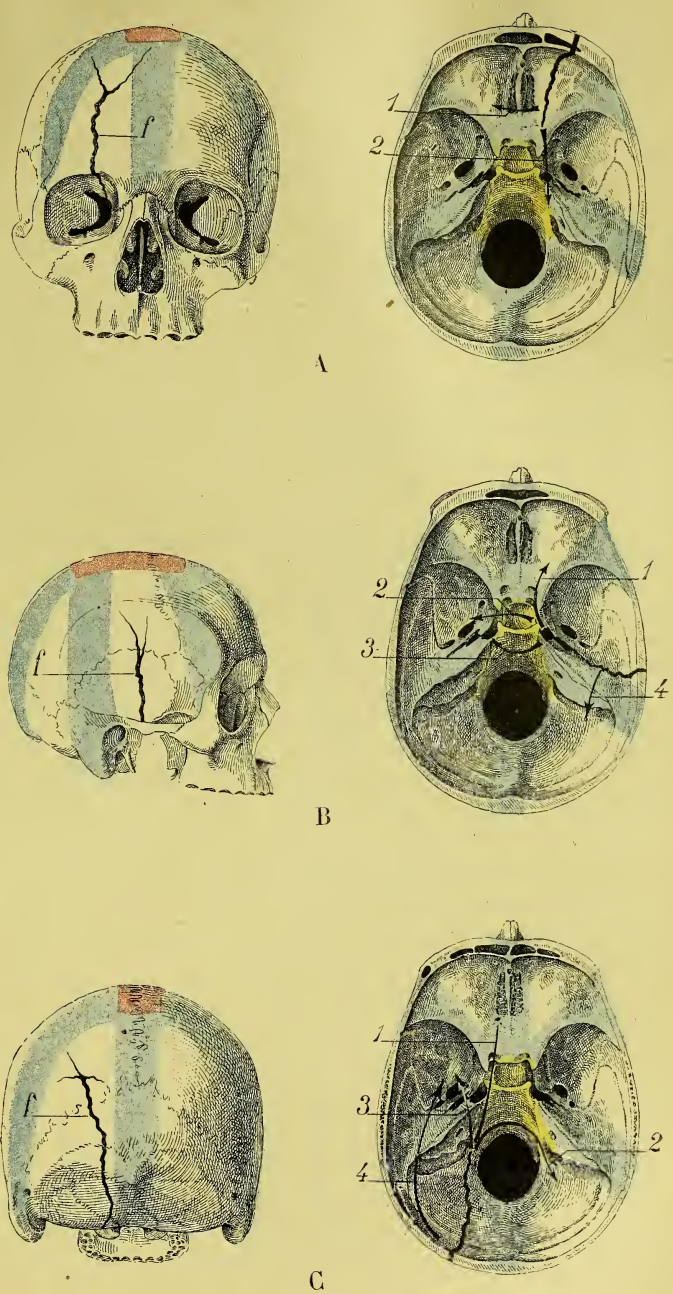


Fig. 15.
Principaux types des fractures de la voûte du crâne irradiées à la base.

Dans chacune des trois figures A, B, C, le trait de fracture (*f*) est tout d'abord représenté sur la voûte du crâne (figures de gauche), puis sur la base (figures de droite) ; les flèches représentées sur cette dernière sont destinées à montrer le sens suivant lequel peuvent se faire les irradiations.

A, fracture de la région frontale. — 1, irradiation à l'autre moitié de l'étage antérieur ; 2, fracture de la pointe du rocher.

B, fracture de la région temporale. — 1, fracture parallèle du rocher ; 2, irradiation passant par la selle turcique ; 3, irradiation passant par la suture occipito-basilaire ; 4, fracture perpendiculaire du rocher.

C, fracture de la région occipitale. — 1, fracture postéro-antérieure paramédiane ; 2, fracture contournant le trou occipital ; 3, fracture de la pointe du rocher ; 4, fracture oblique du rocher.

plus souvent localisées. Parfois, cependant, elles passent dans l'entre-boutant voisin, franchissant par conséquent une des poutres du crâne, un des arcs-boutants, mais elles suivent encore en pareil cas une voie anatomique bien définie, le point faible de l'arc-boutant. La description du trajet suivi, par les traits fissuraires dans les fractures des diverses régions frontale, temporale, occipitale, va nous le prouver.—*Après un traumatisme de la région frontale* (fig. 15, A), on voit le trait de fracture descendre vers la base, passer le plus souvent par l'échancrure sus-orbitaire, parcourir le plafond de l'orbite et s'arrêter aux petites ailes du sphénoïde. Si le choc a été considérable, la fissure s'étend plus loin : elle se propage, soit à l'autre moitié de l'étage antérieur en passant par la lame criblée de l'ethmoïde, soit à l'étage moyen en traversant le canal optique, la fente sphénoïdale (d'où la cécité, les paralysies des muscles oculaires observées en pareil cas), les trous grand rond, ovale, etc., jusqu'à la pointe du rocher qu'elle peut intéresser (*fracture de la pointe du rocher*).—*Après un choc sur la région temporale* (fig. 15, B), la fissure descend vers l'étage moyen de la base et gagne le trou déchiré antérieur en suivant la gouttière pétreuse (d'où lésion possible du nerf), fracturant ainsi le rocher parallèlement à son grand axe (*fracture parallèle* ou *longitudinale du rocher*). De là, elle peut se propager à l'autre côté, en passant, soit par la selle turcique (d'où lésion possible du sinus sphénoïdal), soit par la suture occipito-basilaire ; ou bien encore elle peut pénétrer dans l'étage postérieur en fracturant le rocher perpendiculairement à son axe et en ouvrant les cavités de l'oreille moyenne (*fracture perpendiculaire du rocher*).—*Après un traumatisme de la région occipitale* (fig. 15, C), le trait de fracture parcourt la fosse cérébelleuse et peut s'y limiter. Si la violence est considérable, il envahit le côté opposé en contournant le trou occipital ; ou bien il se propage à l'étage moyen et à l'étage antérieur en suivant la suture pétro-basilaire, la selle turcique, la lame criblée de l'ethmoïde (*fractures postéro-antérieures paramédianes de la base du crâne* de Quénu et Tesson, 1901) ; ou bien, enfin, il gagne l'étage moyen en fracturant le rocher, tantôt et le plus souvent perpendiculairement près de sa pointe, tantôt obliquement au niveau de sa base, en suivant la gouttière du sinus latéral, lequel est en général respecté (*fracture oblique du rocher*).

Nous ferons remarquer, en terminant cette étude du mécanisme des fractures du crâne, que les irradiations de ces traits de fracture propagés vers la base aggravent considérablement le pronostic. En effet, ainsi que nous l'avons déjà dit et comme nous le verrons par la suite, la base du crâne est en rapport avec les cavités de la face (fosses nasales, oreilles, etc.) ; il en résulte que les fissures propagées à cette base mettent en communication le foyer de la fracture avec les fosses nasales ou l'oreille moyenne, c'est-à-dire avec des régions accessibles aux germes ; elles exposent, par suite, le blessé à toutes les complications infectieuses et en particulier à la méningo-encéphalite, affection dont on connaît l'extrême gravité.

## ARTICLE II

## PAROIS CRANIENNES

La paroi cranienne forme cinq régions, savoir : 1° une région antérieure, la *région sourcilière ;* 2° une région supérieure, la *région occipito-frontale ;* 3° deux régions latérales, l'une située en avant de l'oreille, c'est la *région temporale,*

l'autre située en arrière de l'oreille, c'est la *région mastoïdienne ;* 4° une région inférieure, la *région de la base du crâne.* Ces différentes régions, disons-le tout de suite, s'étendent en profondeur jusqu'à l'encéphale. Chacune d'elles, par conséquent, nous présentera trois séries de plans : une *couche superficielle,* constituée par des parties molles ; une *couche moyenne,* représentée par le squelette ; une *couche profonde,* formée par la portion correspondante du cerveau et de ses enveloppes.

Des cinq régions précitées, les quatre premières ont des limites très nettes et chacune d'elles doit être décrite séparément.

Quant à la région de la base du crâne, formée par la juxtaposition des parois supérieures des régions de la nuque, du pharynx, des fosses nasales sur la partie médiane et par la juxtaposition des parois supérieures des régions auriculaire, ptérygoïdienne, orbitaire sur les parties latérales, la base du crâne, disons-nous, ne peut être décrite isolément, pas même dans une vue d'ensemble ; nous l'étudierons donc partie par partie, avec chacune des régions qui la constituent.

## § 1 — RÉGION SOURCILIÈRE ET SINUS FRONTAUX

La région sourcilière, ainsi appelée parce qu'elle répond aux sourcils, est une petite région située, à droite et à gauche de la ligne médiane, entre le front et les paupières. C'est la *région du sinus frontal* de certains auteurs.

**1° Limites.** — Superficiellement, elle a exactement pour limites les limites mêmes des sourcils, savoir : 1° en haut, une ligne courbe, à concavité supérieure, qui la sépare de la région occipito-frontale ; 2° en bas, une ligne également courbe, mais à concavité inférieure,qui répond au rebord de l'orbite et la sépare de la région palpébrale.

En profondeur, la région sourcilière doit être prolongée, comme la région occipito-frontale qui lui fait suite, jusqu'au contenu de la cavité cranienne. Elle comprend donc, en même temps que les parties molles superficielles, le squelette et le sinus frontal creusé dans son épaisseur. C'est cette cavité, annexe des fosses nasales, qui donne à la région sourcilière la plus grande partie de son intérêt anatomique, clinique et opératoire.

**2° Forme extérieure et exploration.** — Le sourcil se présente sous la forme d'une saillie arrondie et arquée, couverte de poils. Cette saillie, plus ou moins accusée suivant le développement du sinus frontal, s'étend transversalement depuis la ligne médiane ou son voisinage jusqu'à une verticale passant un peu en dehors de la commissure externe des paupières. On distingue d'ordinaire à chacun des sourcils trois portions : 1° une extrémité interne, arrondie, la *tête ;* 2° une extrémité externe, plus ou moins effilée, la *queue,* siège des kystes dermoïdes du sourcil ; 3° une partie moyenne, le *corps,* comprise entre la tête et la queue. Les deux sourcils sont généralement séparés l'un de l'autre par une surface à peu près glabre, qui répond à la racine du nez et qui mesure de 5 à 25 millimètres : c'est la *région intersourcilière* de certains auteurs. Il est des cas, cependant, où les deux sourcils se confondent sur la ligne médiane, disposition anatomique qui est relativement rare et qui, quand elle existe, donne à la physionomie un certain caractère de dureté.

A la palpation, on sent facilement, sous les parties molles, le rebord supérieur de l'orbite (*arcade sourcilière*) mince et tranchant; on peut le saisir entre le pouce

et les autres doigts et l'explorer. On reconnaît ainsi, d'ordinaire, à l'union du tiers interne avec les deux tiers externes de ce rebord osseux, l'*échancrure sus-orbitaire* par où s'échappent de l'orbite l'artère sus-orbitaire et la branche externe du nerf frontal : l'échancrure sus-orbitaire, on le sait, constitue un repère utilisé pour la résection du nerf précité, ainsi que pour la trépanation du sinus frontal.

A l'état pathologique, l'aspect de la région peut être modifié par des plaies, des phlegmons, des fractures du squelette sous-jacent, enfin par des tumeurs. L'une d'entre elles est spéciale à notre région : c'est le *kyste dermoïde* qui siège, comme

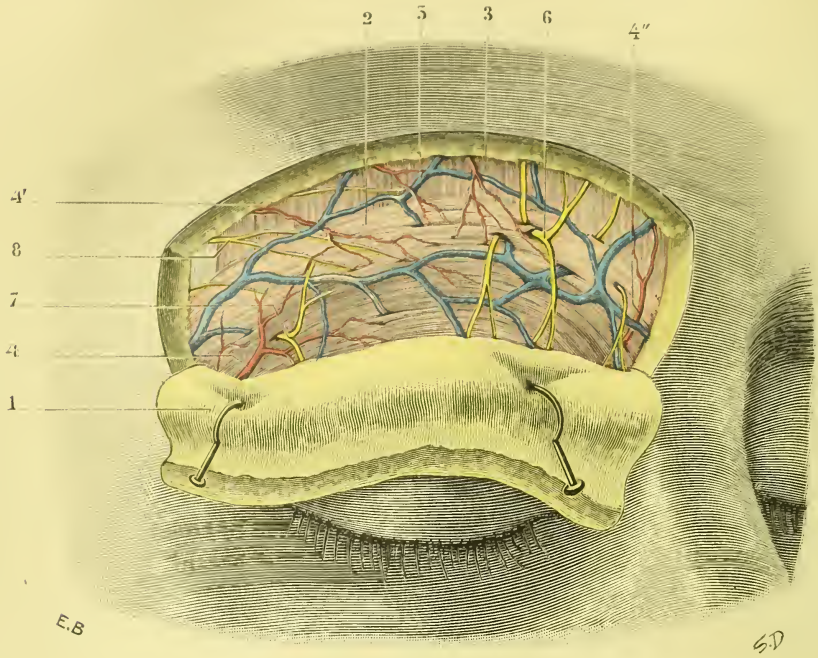


Fig. 16.
Région sourcilière, plan superficiel.

1, lambeau cutané, avec, sur sa face profonde, le tissu cellulaire sous-cutané. — 2, muscle orbiculaire des paupières. — 3, muscle frontal. — 4, 4′, 4″, artérioles superficielles. — 5, réseau veineux superficiel. — 6, rameau nerveux, venant du frontal. — 7, rameau nerveux, venant du lacrymal. — 8, filets moteurs venant du facial.

nous l'avons déjà dit, au niveau de la queue du sourcil. Cette tumeur résulte d'un enclavement de l'ectoderme datant du moment où s'oblitère la première fente branchiale, dont l'extrémité postérieure répond, comme on le sait, à la queue du sourcil (Verneuil, Remack). Elle est toujours reliée au squelette par un pédicule (fig. 17, A).

**3° Plans superficiels.** — Les parties molles de la région sourcilière se disposent en cinq couches, savoir ; 1° la *peau ;* 2° une *couche celluleuse sous-cutanée* ; 3° une *couche musculaire ;* 4° une *couche celluleuse sous-musculaire* ; 5° le *périoste.*

*A.* Peau. — La peau se continue, d'une part avec celle du front, d'autre part avec celle de la paupière sous-jacente. Elle est épaisse, fortement adhérente, très riche en glandes sébacées qui, ici comme ailleurs, peuvent être le point de départ de *kystes sébacés.* Ces kystes sébacés sont faciles à distinguer des kystes dermoïdes en ce qu'ils adhèrent intimement à la peau et nullement au squelette (fig. 17, B). La peau de la région sourcilière est recouverte d'une nappe de poils, les *poils des sourcils.*

Les poils des sourcils présentent ordinairement la même coloration que les cheveux. Ils sont raides, soyeux, inclinés d'arrière en avant et de dedans en dehors. Leur longueur, très variable suivant les sujets, mesure de 5 à 20 millimètres. Nous ferons remarquer, à cet égard, que les poils des sourcils sont généralement plus développés chez les peuples méridionaux que dans les races du nord. Ils doivent être soigneusement rasés quand on intervient sur la région.

*B*. Couche celluleuse sous-cutanée. — Elle est essentiellement constituée par des travées conjonctives qui émanent de la couche musculaire et viennent s'implanter à la face profonde du derme cutané. Elle ne renferme qu'une petite quantité de

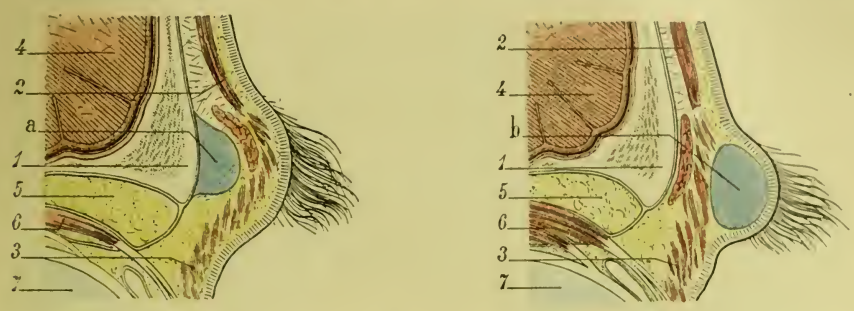


Fig. 17.

Coupe sagittale de la région sourcilière représentant : A, un kyste dermoïde ; B, un kyste sébacé.

1, arcade sourcilière. — 2, muscle frontal. — 3, muscle orbiculaire des paupières. — 4, cerveau. — 5, graisse orbitaire. 6, muscle de l'œil. — 7, globe oculaire. — *a*, kyste dermoïde. — *b*, kyste sébacé.

graisse. Il est à remarquer que cette couche celluleuse ne forme en aucun point de la région un véritable fascia superficialis.

*C*. Couche musculaire. — La couche musculaire est formée par trois ordres de faisceaux : 1° les *faisceaux du frontal*, à direction verticale ; 2° les *faisceaux de l'orbiculaire des paupières* à direction transversale ; 3° les *faisceaux du sourcilier*, enfin, se dirigeant obliquement de bas en haut et de dedans en dehors. Ce dernier muscle, qui appartient tout entier à la région, se trouve couché, au-dessous de l'orbiculaire, sur la moitié interne de l'arcade sourcilière. Long de 2 à 4 centimètres, il s'étend de l'apophyse orbitaire interne à la face profonde de la peau des sourcils.

*D*. Couche celluleuse sous-musculaire. — Cette couche celluleuse se dispose en une nappe lâche, très distincte du tissu conjonctif et permettant aux sourcils un glissement facile sur la couche sous-jacente. Elle prolonge l'espace sous-aponévrotique de la région occipito-frontale (p. 41).

*E*. Périoste. — Le périoste se continue directement, en haut avec le péricrâne, en bas avec le périoste de l'orbite et le ligament large des paupières. Il repose directement sur l'arcade orbitaire, dont le développement, fort variable suivant les sujets, détermine comme nous l'avons déjà dit, bien plus que l'ensemble des parties molles, la saillie des sourcils.

**4° Vaisseaux et nerfs superficiels**. — Les *artères* de la région sourcilière proviennent de deux sources principales : de la sus-orbitaire (branche de l'ophthalmique) et de la temporale superficielle (branche de la carotide externe). — Les *veines* se divisent en deux groupes : 1° un *groupe interne*, qui se dirige vers la racine du nez et se jette dans la veine ophthalmique ; 2° un *groupe externe*, qui se porte en dehors, longe l'arcade zygomatique et aboutit à la veine temporale superficielle. — Les

*lymphatiques* suivent de même une double direction : ceux de la moitié interne des sourcils se réunissent aux lymphatiques frontaux et, côtoyant la veine faciale, viennent se jeter dans les ganglions sous-maxillaires; ceux de la moitié externe se portent en dehors et aboutissent aux ganglions parotidiens. — Les *nerfs* sont de deux ordres : moteurs et sensitifs. Les *rameaux moteurs,* destinés aux muscles, émanent de la branche temporo-faciale du facial. Les *rameaux sensitifs* sont formés par le frontal interne et le frontal externe, branches de l'ophthalmique.

5° **Plan squelettique.**— Le squelette de la région sourcilière est représenté à la

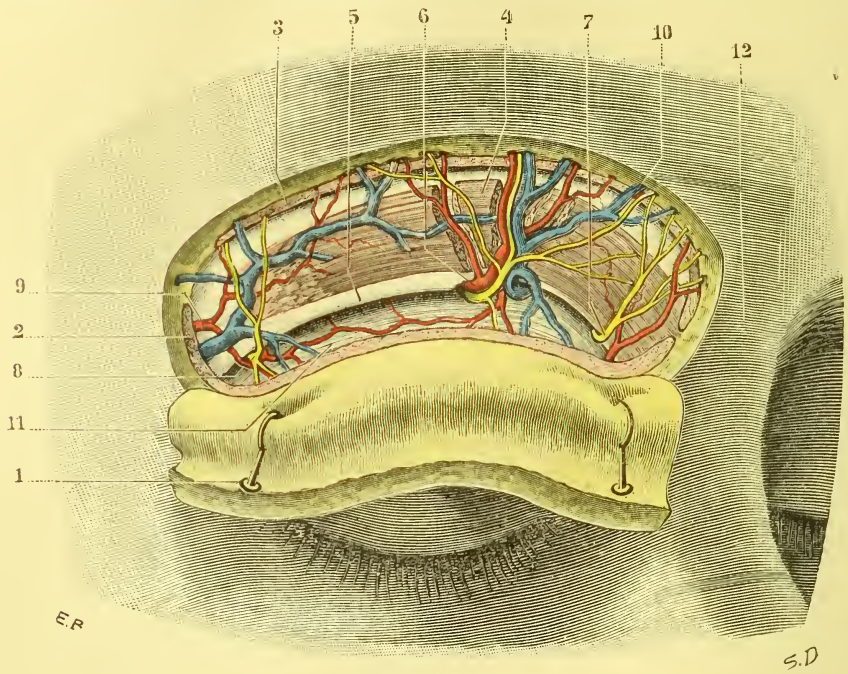


Fig. 18.
Région sourcilière, plan profond.

1, peau et tissu cellulaire sous-cutané. — 2, muscle orbiculaire des paupières, dont la partie supérieure a été réséquée. — 3, muscle frontal, également réséqué. — 4, muscle sourcilier. — 5, rebord supérieur de l'orbite. — 6, artère sus-orbitaire ou frontale externe, avec la veine et le nerf du même nom. — 7, artère frontale interne avec le nerf du même nom. — 8, artère lacrymale et nerf lacrymal. — 9, branche artérielle provenant de la transversale de la face. — 10, veines superficielles. — 11, septum orbitale. — 12, espace intersourcilier.

fois : 1° par le rebord supérieur des deux arcades orbitaires, que l'on appelle encore *arcades sourcilières;* 2° par la *bosse nasale* ou *glabelle,* saillie osseuse qui surmonte immédiatement la racine du nez et qui sépare les deux orbites.

a. *Arcades sourcilières.*—L'arcade sourcilière, formée de tissu compacte, est très résistante. Son bord libre est tranchant ; aussi, dans une chute sur le sourcil, peut-il produire, de dedans en dehors, une véritable section des parties molles, qu'au premier abord on pourrait croire avoir été faite par un instrument tranchant ; ce détail peut avoir une certaine importance en médecine légale. A l'union de son tiers interne avec ses deux tiers externes, l'arcade nous présente l'échancrure sus-orbitaire, transformée parfois, mais rarement, en un trou complet. Cette échancrure, nous l'avons déjà dit plus haut, est perceptible d'ordinaire à l'exploration ; ajoutons que la ligne qui réunit l'échancrure du côté droit à celle du côté gauche, passe ordinairement par la portion la plus saillante de la glabelle.

b. *Glabelle.* — La bosse nasale ou glabelle fait un relief d'autant plus accusé que

les sinus frontaux, qui sont, comme nous allons le voir, creusés dans son épaisseur, présentent un plus grand développement. Elle est, par suite, plus marquée chez l'homme que chez la femme et l'enfant. Sur une coupe sagittale ou sur une coupe transversale de la glabelle nous constatons que, à son niveau, les deux lames qui constituent le frontal s'écartent l'une de l'autre pour circonscrire deux cavités plus ou moins vastes, les *sinus frontaux*.

**6° Sinus frontaux.** — Les sinus frontaux sont deux cavités en forme de pyramide triangulaire, à sommet supérieur et à base inférieure, situées des deux côtés de la ligne médiane, et creusées dans l'épaisseur du frontal. Ils s'ouvrent dans les fosses nasales, dont ils ne sont que des diverticules, des annexes, au même titre que les sinus sphénoïdaux, les sinus maxillaires et les cellules ethmoïdales. On peut même les considérer, avec Steiner, Killian, Hartmann, Sieur et Jacob, Mouret, comme des cellules ethmoïdales antérieures insinuées entre les deux tables du frontal et ayant subi un développement plus ou moins considérable. Ils n'apparaissent que vers l'âge de quinze ans.

*A*. Cloison médiane. — Les sinus frontaux, ainsi que nous l'avons déjà dit plus haut, sont au nombre de deux, l'un droit et l'autre gauche; ils sont séparés l'un de l'autre

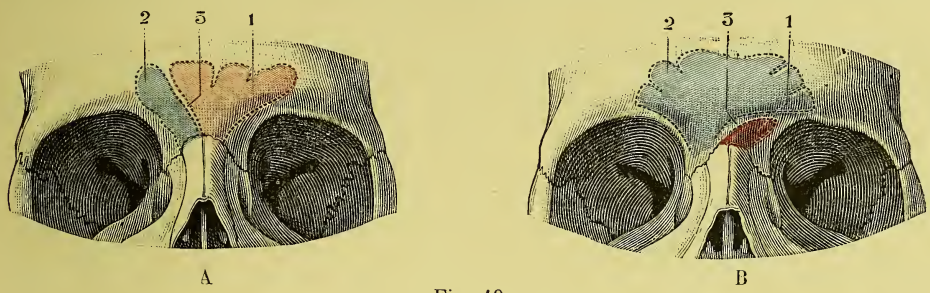


Fig. 19.
Déviation de la cloison intersinusale.

A, type de cloison moyennement déviée. — B, type de cloison très déviée : la cloison est presque horizontale et, de ce fait, le sinus droit se trouve très développé; le gauche, au contraire, est complètement atrophié.
1, sinus frontal gauche. — 2, sinus frontal droit. — 3, cloison intersinusale.

par une cloison antéro-postérieure, ordinairement très mince, quelquefois épaisse lorsque les sinus sont de faibles dimensions, et qui est presque toujours complète. Dans quelques cas cependant, et la figure 20 nous en offre un exemple, elle peut être perforée : les deux sinus sont alors en communication l'un avec l'autre. Médiane à son origine, c'est-à-dire à la racine du nez, cette cloison se dévie très souvent d'un côté ou de l'autre, au fur et à mesure qu'elle se rapproche de la partie supérieure du sinus ; la déviation plus ou moins accusée suivant les sujets, peut être telle en certain cas que la cloison, au lieu d'être disposée dans le sens sagittal comme à l'état normal, se trouve dirigée transversalement (fig. 19, B) et que l'un des sinus, débordant largement la ligne médiane, empiète sur le sinus voisin. Cette disposition anatomique, qui d'après Sieur et Jacob s'observerait 3 fois sur 20, a une certaine importance au point de vue de la trépanation du sinus par la voie frontale, parce qu'elle expose l'opérateur à ouvrir, en même temps que le sinus correspondant au côté trépané, le sinus du côté opposé.

*B*. Dimensions et capacité. — Les dimensions des sinus frontaux varient considérablement suivant les sujets et très souvent, sur le même sujet, d'un côté à l'autre. Les sinus frontaux sont, d'une façon générale, plus développés chez

l'homme que chez la femme, plus grands également chez l'adulte que dans le jeune âge; mais, contrairement à ce que prétendent certains auteurs, les sinus du vieillard ne nous ont pas paru sensiblement plus étendus que ceux de l'adulte. Ils mesurent en moyenne, chez l'homme, de 20 à 25 millimètres de hauteur et 25 à 27 millimètres de largeur. Superficiellement, ils sont limités par une ligne courbe à concavité inférieure, réunissant le milieu des deux arcades sourcilières et coupant la ligne médiane à 2 ou 3 centimètres au-dessus de la racine du nez. Chez la femme, ces dimensions sont, à peu près, moitié moindres. Leur contenance est de 4 à 5 centimètres cubes. Mais, nous le répétons, ce ne sont là que des moyennes. A côté de ce *type moyen*, on observe fréquemment des sinus frontaux qui sont ou plus grands (*grands sinus*) ou plus petits (*petits sinus*).

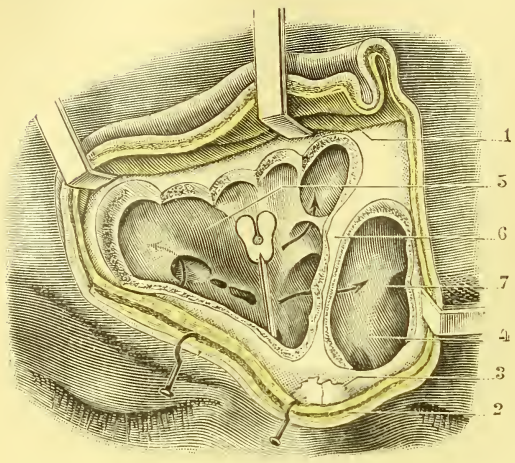


Fig. 20.

Les sinus frontaux, vus après l'ablation de leur paroi antérieure.

1, lambeau cutané, récliné en haut. — 2, parties molles de la région sourcilière, érignée en bas. — 3, suture naso-frontale. — 4, sinus frontal gauche. — 5, sinus frontal droit, avec ses diverticulums, indiqués par des flèches; une sonde cannelée est introduite dans le canal frontal. — 6, cloison séparative entre le sinus droit et le sinus gauche. — 7, flèche indiquant une communication entre les deux sinus frontaux.

Dans les *grands sinus*, la cavité se prolonge par en haut, atteignant et dépassant même le niveau des bosses frontales (fig. 21, B); elle s'étend latéralement, jusqu'à l'apophyse orbitaire externe parfois (fig. 21, A); enfin, elle se prolonge d'avant en arrière, dédoublant la partie interne de la voûte orbitaire sur ses deux tiers antérieurs. Elle peut même envahir l'apophyse crista galli, l'épine nasale du frontal. Des sinus ainsi développés affectent des rapports très étendus avec l'orbite, avec le cerveau et avec les téguments de la région fronto-sourcilière; les chances de propagation de l'infection à distance, en cas de *sinusite*, sont donc augmentées d'autant; par contre, ces sinus sont d'un accès facile en raison même de leur situation superficielle.

Les *petits sinus* s'observent fréquemment (dans la proportion de 31,8 p. 100), chez la femme en particulier. On en trouve assez souvent qui atteignent à peine le volume d'un pois, si bien qu'au premier abord on les confond avec une cellule ethmoïdale et on croit à leur absence. Cette absence du sinus frontal indiquée comme assez commune par certains auteurs, nous paraît au contraire extrêmement rare : sur plus de 150 sujets que nous avons examinés, nous ne l'avons jamais observée. Quoi qu'il en soit, ces sinus, qui peuvent être le siège de sinusite aussi bien que les grands, n'ont pas de rapports en avant avec la région fronto-sourcilière; ils répondent seulement à cette excavation que présente l'angle supéro-interne de l'orbite et qui est située en arrière du bord postérieur de la branche montante du maxillaire supérieur, en avant du bord antérieur de l'os planum et immédiatement au-dessus de l'os unguis (fig. 21, D). Il en résulte qu'ils ne sont pas abordables par le front, mais uniquement par l'orbite.

*C*. Cavité sinusale et son revêtement. — La cavité du sinus frontal est très irrégulière; elle est en effet, surtout dans les grands sinus, subdivisée par des cloisons incomplètes en une série de logettes, « foyers de rétention » pour le pus en cas de suppuration aiguë et, d'autre part, « nids à fongosités » lorsque l'infection passe à l'état chronique. Ces cloisons siègent plus spécialement en haut, au niveau de l'angle de séparation des deux tables du frontal, et en bas et en arrière également au niveau de l'angle de séparation des deux lames de la voûte orbitaire.

A l'état normal, la cavité du sinus, est vide ou, du moins, ne renferme que de l'air; aussi, lorsqu'une fracture a mis la cavité en relation avec les régions voisines, voit-on l'air s'infiltrer dans les tissus et produire de l'*emphysème sous-cutané*. La

petite quantité de mucus sécrété par les glandes de la muqueuse s'écoule dans les fosses nasales par le *canal fronto-nasal*. Lorsque ce dernier est oblitéré (ostéite, gonflement de la muqueuse du méat moyen, etc.); les sécrétions s'accumulent dans le sinus et donnent naissance à une *mucocèle* si elles restent aseptiques, à un *empyème du sinus* si elles s'infectent. Dans le premier cas, il se forme une tumeur indolore et à marche chronique, qui fait saillie au niveau de l'angle supéro-interne de l'orbite; dans le deuxième cas, la tumeur s'accompagne de phénomènes inflammatoires aigus.

La muqueuse sinusale n'est qu'un prolongement de la pituitaire. Elle est peu adhérente au squelette. Très mince à l'état normal, elle s'épaissit et devient fongueuse quand elle est enflammée. — Elle renferme des *glandes à mucus*, qui peuvent être le point de départ de *kystes* à évolution chronique, identiques aux *mucocèles*.— Ses *vaisseaux* et ses *nerfs* proviennent, pour la plupart, des vaisseaux et nerfs de la pituitaire (p. 441). Les veines sont en communication, par des rameaux perforants qui traversent les parois osseuses du sinus, en avant avec les veines sous-cutanées, en bas avec les veines de l'orbite, en arrière avec les veines intra-craniennes. Il doit en être de même, sans doute, des *lymphatiques*. Ainsi s'explique la possibilité, au cours d'une sinusite frontale, d'une infection extra- ou intra-cranienne sans perforation de la paroi osseuse correspondante.

*D.* Parois et rapports des sinus frontaux. — Chaque sinus frontal, avons-nous dit plus haut, a la forme d'une pyramide triangulaire à base inférieure. Il nous offre donc à considérer : 1° trois *parois*, que nous distinguerons en antérieure, postérieure et interne ; 2° un *sommet;* 3° une *base*.

a. *Paroi antérieure*. — La paroi antérieure, encore appelée *paroi frontale* ou *paroi sous-cutanée*, est, comme son nom l'indique, recouverte uniquement par les plans superficiels de la région sourcilière. Aussi est-ce la « paroi chirurgicale » du sinus frontal, celle par laquelle on pénètre dans sa cavité pour le curetter (trépanation du sinus frontal par la voie frontale). — Les dimensions de cette paroi, en hauteur et en largeur, sont proportionnelles à celles du sinus. Très étendue lorsque le sinus est grand, elle est d'autant plus étroite qu'il est petit ; mais si restreinte qu'elle soit, elle répondrait tout au moins, d'après la plupart des auteurs, à cette partie de la bosse fronto-nasale qui est limitée, en bas par la racine du nez, en haut par une ligne horizontale réunissant les deux échancrures sus-orbitaires, en dehors par le bord interne de l'orbite, en dedans par la ligne médiane. En trépanant dans l'aire du trapèze ainsi délimité on pénétrerait toujours dans la cavité sinusale. Malheureusement cela n'est pas toujours exact. D'après les recherches de Sieur et Jacob, il résulte que, dans la proportion de 31,8 p. 100, le sinus n'a aucun rapport avec la portion verticale du frontal, ou autrement dit qu'il n'a pas de paroi antérieure : il répond seulement à l'angle supéro-interne de l'orbite, comme nous l'avons déjà dit. Dans ce cas, la trépanation pratiquée au niveau du trapèze précité expose l'opérateur à pénétrer, soit dans la cavité cranienne si le sinus du côté opposé est également atrophié, soit dans ce sinus lui-même si ce dernier débordant la ligne médiane a pris en quelque sorte la place du sinus que l'on se propose d'ouvrir. — L'épaisseur de la paroi antérieure du sinus, lorsque cette paroi existe, est en moyenne de 4 millimètres ; nous l'avons vu dépasser 7, 8 et même 12 millimètres. Quand le sinus est très grand, elle peut n'atteindre que 1 à 2 millimètres ; la paroi est alors très fragile et se fracture facilement, dans une chute par exemple, ou bien encore lorsqu'un agent vulnérant atteint la région.

b. *Paroi postérieure.* — La paroi postérieure ou *paroi cranienne,* est en rapport avec l'étage antérieur du crâne, c'est-à-dire avec les méninges, l'origine du sinus longitudinal, et la pointe du lobe frontal ; ces rapports nous expliquent les complications intra-craniennes (abcès sous-dure-mérien, thrombose du sinus longitudinal, méningite) observées parfois, dans les inflammations du sinus frontal (Rafin 1897). — Ses dimensions en hauteur et en largeur varient avec les dimensions de la cavité sinusale : elle est, comme la paroi antérieure, d'autant plus étendue (et par conséquent les rapports qu'elle affecte avec l'endocrâne sont d'autant plus grands) que le sinus est plus vaste ; mais, au contraire de la paroi antérieure qui fait défaut lorsque le sinus est atrophié, la paroi postérieure existe, très réduite il est vrai, quelque petit

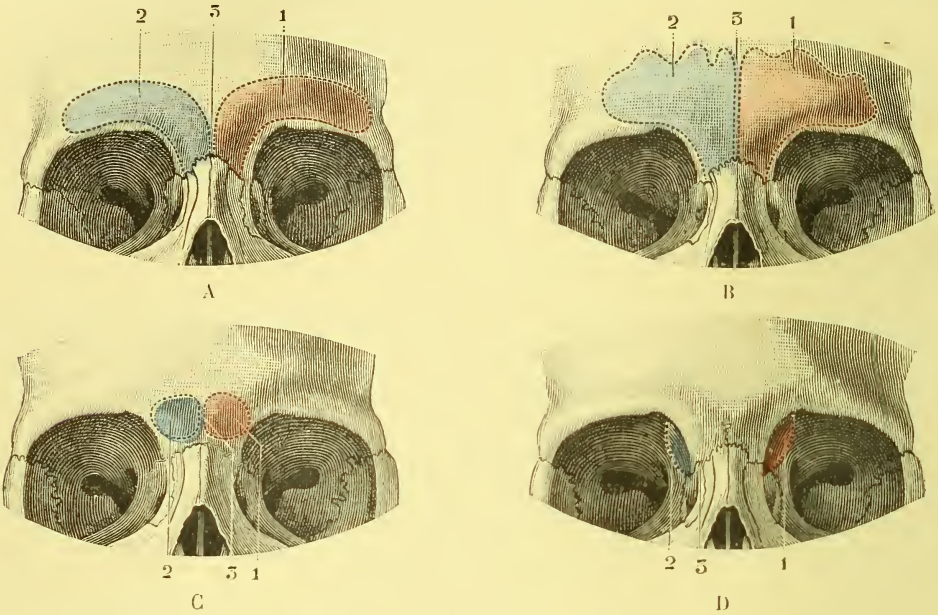


Fig. 21.
Les divers types de sinus frontaux.

A, type de grand sinus étendu surtout en largeur. — B, type de grand sinus étendu surtout en hauteur. — C, type de sinus moyen. — D, type de sinus petit (type orbitaire).

que soit le sinus : il en résulte que l'inflammation des petits sinus frontaux est susceptible, comme celle des grands sinus, de provoquer des accidents cérébraux (Grunwald). — La paroi postérieure est constituée par une lame de tissu compacte dont l'épaisseur ne varie guère, quelles que soient les dimensions du sinus : elle mesure 1 millimètre seulement. C'est là, faisons-le remarquer en passant, un caractère qui distingue encore cette paroi de la paroi antérieure, laquelle présente, comme nous venons de le voir, une épaisseur essentiellement variable.

c. *Paroi interne.* — La paroi interne du sinus frontal regarde la ligne médiane. Elle répond à la cloison qui sépare l'un de l'autre les deux sinus et que nous avons décrite plus haut. Il est tout à fait inutile d'y revenir ici.

d. *Sommet.* — Le sommet du sinus frontal, dirigé en haut, répond à l'angle que forment, en s'unissant l'une à l'autre, la paroi antérieure et la paroi postérieure. De forme plus ou moins sinueuse, il remonte sur le frontal d'autant plus haut, on le conçoit, que la cavité sinusale est plus développée. Des cloisons incomplètes, orientées parallèlement à la cloison médiane, le divisent d'ordinaire en un certain nombre de logettes.

e. *Base.* — La base du sinus frontal, dirigée en bas, constitue la *paroi inférieure* ou *orbito-nasale* de certains auteurs. On la désigne encore, avec beaucoup de raison, sous le nom de *plancher du sinus*. Ses dimensions, comme celles des autres parois, sont très variables et en rapport avec l'étendue du sinus. Elle répond : 1° par sa partie externe, à la moitié antéro-interne de l'orbite (*portion orbitaire*) ; 2° par sa partie interne, aux cellules ethmoïdales et à la voûte des fosses nasales (*portion nasale*).

α) La *portion externe* ou *orbitaire* du plancher sinusal est extrêmement mince, on peut l'effondrer souvent avec la sonde cannelée, et les tumeurs du sinus la refoulent facilement pour faire saillie dans l'orbite. Elle offre une assez faible résistance à l'infection et se nécrose rapidement : aussi les complications orbitaires sont-elles

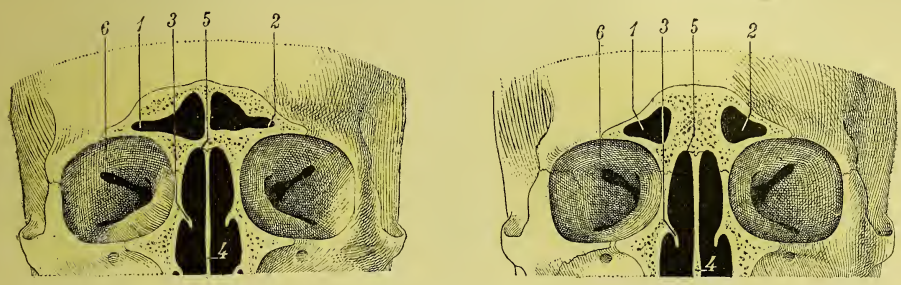


A Fig. 22. B

Rapports du sinus frontal avec la voûte des fosses nasales (d'après Sieur et Jacob).

Coupes frontales des fosses nasales passant par la partie antérieure de la voûte nasale.

Fig. A, le plancher du sinus frontal répond à la voûte nasale : la cavité sinusale peut être atteinte, dans ce cas, par la cavité nasale.

Fig. B, le plancher du sinus frontal n'affecte aucun rapport avec la voûte nasale : en pareil cas, une intervention par la voie nasale expose l'opérateur à manquer le sinus et à pénétrer dans la cavité cranienne.

1, sinus frontal droit. — 2, sinus frontal gauche. — 3, cornet moyen droit. — 4, cloison nasale. — 5, voûte de la fosse nasale droite. — 6, orbite.

fréquentes et précoces dans les sinusites frontales. Ce segment orbitaire ou externe du plancher existe quelles que soient les dimensions du sinus : il est situé immédiatement au-dessus de l'apophyse montante du maxillaire supérieur (Mouret) ou de l'unguis (Sieur et Jacob). C'est là également que siègent, comme nous l'avons vu plus haut, les sinus de dimensions exiguës ; on est donc sûr, en trépanant à ce niveau (trépanation du sinus par la voie orbitaire, Richter, Panas, Guillemain, Jansen, Sieur et Jacob, Mouret), de toujours pénétrer dans la cavité sinusale.

β) La *portion interne* ou *nasale* du plancher est en rapport avec les cellules ethmoïdales qui, lorsqu'elles sont bien développées, peuvent faire, en refoulant cette portion du plancher, une saillie plus ou moins marquée dans la cavité sinusale. Les saillies ainsi formées sont appelées *bulles frontales* (Zuckerkandl) ; elles sont souvent au nombre de quatre : l'une, postérieure, presque constante ; les autres, externe et antérieure, fréquentes ; la dernière, interne, exceptionnelle (Mouret). Quand la bulle postérieure est développée au point de transformer l'angle dièdre qui représente le bord postérieur du sinus en une vraie paroi, il y a lieu de songer à l'existence d'un sinus frontal supplémentaire (Mouret), qui n'est pas d'ailleurs autre chose que cette bulle frontale, c'est-à-dire une cellule ethmoïdale, anormalement développée. La portion interne du plancher du sinus frontal vient encore se mettre en rapport, tout à fait en dedans, avec l'angle antérieur de la voûte de la fosse nasale correspondante. Mais, et ceci est important à noter, ce rapport entre le plancher sinusal et la voûte nasale est essentiellement variable : il existe lorsque le sinus est très développé (fig. 22, A), et, dans ce cas, la cavité sinusale n'est

séparée de la cavité nasale que par une épaisseur, parfois très faible, de tissu osseux ; il fait défaut, par contre, lorsque le sinus est petit (fig. 22, B). On s'explique, dès lors, pourquoi le conseil donné par Schæffer (1890) de pénétrer dans le sinus en effondrant son plancher par la voûte nasale, est condamné par tous les rhinologistes : on s'expose, en effet, en opérant ainsi, à pénétrer dans le crâne et on a observé plusieurs fois des accidents mortels.

*E*. Canal frontal. — C'est sur la partie interne du plancher du sinus que s'ouvre le canal qui met la cavité sinusale en communication avec le méat moyen ou deuxième méat. Ce canal est appelé *canal frontal* ou encore *canal naso-frontal*. C'est par lui que s'écoulent dans les fosses nasales les sécrétions de la muqueuse, par lui également que l'infection partie des fosses nasales envahit le sinus.

Les dimensions du canal frontal sont essentiellement variables. D'une façon générale, il est d'autant plus long et étroit que les cellules ethmoïdales antérieures (et en particulier les culs-de-sac qui occupent le sommet du méat moyen, p. 434 et 447), au milieu desquelles il chemine, sont plus développées. Lorsque ces culs-de-sac ethmoïdaux sont atrophiés, le canal frontal n'existe pas et la cavité du sinus se met alors directement en relation avec la partie la plus élevée et la plus antérieure du deuxième méat par un orifice ovalaire à grand axe antéro-postérieur, mesurant tant en largeur qu'en profondeur 2 à 3 millimètres. Quand, au contraire, ils se développent sous la forme de cellules ethmoïdales accessoires et bombent dans la cavité du sinus ils forment par leur adossement une sorte de canal qui mesure de 10 à 15 millimètres de long et 2 à 3 millimètres de diamètre (fig. 23, 2).

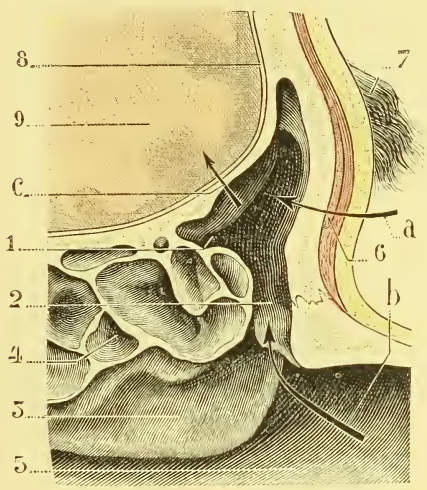


Fig. 23.

Rapports du sinus frontal : coupe sagittale du sinus frontal droit passant immédiatement en dehors de la ligne médiane (sujet congelé, segment interne de la coupe).

1, sinus frontal droit. — 2, canal naso-frontal. — 3, méat moyen (plus exactement, face concave du cornet moyen formant la paroi interne du méat moyen ; la coupe a désinséré le cornet moyen de la paroi externe de la fosse nasale). — 4, cellules ethmoïdales. — 5, cloison des fosses nasales. — 6, muscle sourcilier. — 7, sourcil. — 8, méninges. — 9, cerveau.

*a*, flèche montrant le chemin que suit le chirurgien pour aborder le sinus par la voie frontale. — *b*, flèche montrant le point où doit pénétrer le bec de la sonde dans le cathétérisme du sinus frontal. — *c*, voie suivie par l'infection sinusale se propageant au cerveau.

Envisagé au point de vue de sa direction, le canal frontal est très oblique de haut en bas, de dehors en dedans et d'avant en arrière. Son orifice supérieur ou sinusal est placé de chaque côté de la cloison médiane, tantôt à son voisinage immédiat, tantôt à côté de la paroi orbitaire. Son orifice inférieur ou nasal s'ouvre dans le sommet du deuxième méat, le plus souvent dans la gouttière de l'unciforme (voy. *Fosses nasales*), parfois dans la gouttière de la bulle, parfois enfin il occupe la place d'un des culs-de-sac internes qui cloisonnent le sommet du méat moyen. Le cathétérisme du sinus frontal semble donc, au point de vue anatomique, des plus difficiles à pratiquer, d'abord en raison de la situation variable occupée par son orifice nasal et, aussi, parce que ce dernier est entouré par les orifices des cellules ethmoïdales qui viennent également déboucher au sommet du méat. Heureusement, en pratique, il n'est pas nécessaire que la sonde soit introduite dans le canal ; il

suffit qu'un jet d'eau ou une douche d'air soient projetés avec assez de force dans cette région pour qu'ils pénètrent dans les cellules ethmoïdales et en même temps dans le sinus.

Nous ferons remarquer, en terminant, que les rapports étroits que présente l'orifice sinusal avec les orifices des cellules ethmoïdales qui l'entourent, nous expli-

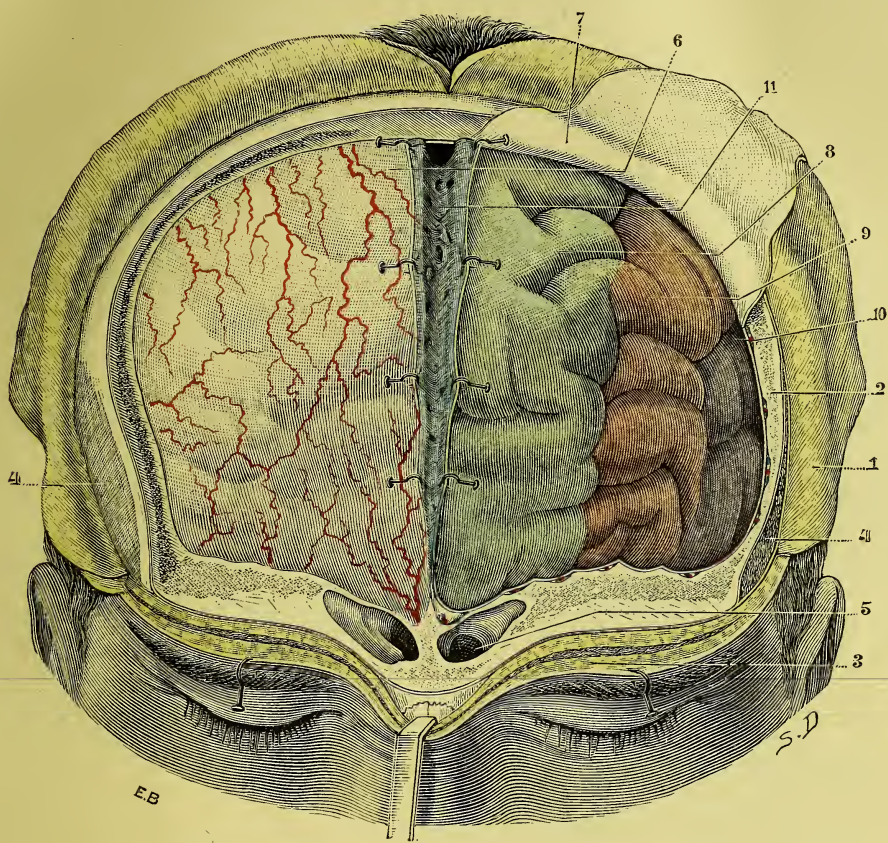


Fig. 24.

Les lobes frontaux, vus après l'ablation de la paroi antérieure du crâne.

1, lambeaux cutanés, renversés en arrière. — 2, parois craniennes. — 3, parties molles de la région sourcilière, érignées en bas. — 4, muscle temporal, recouvert de son aponévrose à droite; sectionné à gauche. — 5, sinus frontaux. — 6, dure-mère en place, avec ses vaisseaux. — 7, la même incisée et érignée. — 8, première circonvolution frontale. — 9, deuxième circonvolution frontale. — 10, troisième circonvolution frontale. — 11, sinus longitudinal supérieur incisé sur la ligne médiane.

quent la coexistence constante des cellulites ethmoïdales et des sinusites frontales. Quand le canal fronto-nasal s'ouvre dans la gouttière de l'unciforme, son orifice est également, par l'intermédiaire de cette dernière, en relation immédiate avec l'orifice du sinus maxillaire. Ses sécrétions peuvent, en suivant la gouttière, se déverser en partie dans le sinus maxillaire et l'infecter secondairement.

*F.* Exploration et voies d'accès. — Le sinus frontal peut être exploré en clinique : 1° par le procédé dit de le *transillumination* (méthode d'Heryng, voy. *Sinus maxillaire*); 2° par le cathétérisme du canal fronto-nasal. — Il peut être accessible au chirurgien par trois voies, que nous avons signalées plus haut et que, par suite, nous nous contenterons d'énumérer, savoir : la *voie frontale,* la *voie orbitaire,* la *voie nasale.*

**7° Méninges, cavité arachnoïdienne et cavité pie-mérienne.** — Les méninges et les deux cavités arachnoïdienne et pie-mérienne qui les séparent ne présentent rien de spécial à notre région et nous renvoyons le lecteur au paragraphe qui leur est particulièrement destiné (voy. p. 77). Nous rappellerons seulement, ici, que les rapports que les méninges affectent avec la paroi postérieure du sinus frontal, dont elles tapissent la face endocranienne, nous expliquent pourquoi les abcès sus- et sous-duraux, ainsi que la méningite, sont des complications que l'on doit toujours redouter au cours de l'évolution des sinusites frontales.

**8° Circonvolutions cérébrales.** — Au delà des méninges, nous tombons sur les circonvolutions cérébrales. Elles appartiennent à la pointe du lobe frontal. Ce sont : 1° *sur la face externe de l'hémisphère* (fig. 24), l'extrémité antérieure de la première frontale, l'extrémité antérieure de la seconde frontale et une toute petite partie de la troisième frontale ; 2° *sur la face interne* de l'hémisphère, la partie la plus antérieure de la frontale interne, qui se confond à ce niveau avec la partie correspondante de la première frontale ; 3° *sur la face inférieure* de l'hémisphère, les extrémités antérieures des circonvolutions orbitaires, notamment la circonvolution olfactive interne et la circonvolution olfactive externe.

Signalons encore la présence, entre les deux circonvolutions olfactives interne et externe, du bulbe olfactif, dont l'extrémité antérieure arrive d'ordinaire au contact de la paroi postérieure du sinus frontal.

Nous avons déjà insisté plus haut, à propos de la paroi postérieure du sinus frontal, sur l'importance des rapports précités au point de vue de la possibilité, pour une inflammation sinusale, de se propager au cerveau ; nous n'y reviendrons pas ici. Nous nous contenterons de faire remarquer que les circonvolutions cérébrales en rapport avec notre région appartiennent à cette portion de l'écorce que l'on désigne en physiologie sous le nom de *zone latente* du cerveau, ce qui nous permet de comprendre comment il se fait qu'une collection purulente (abcès du cerveau) ou tout autre processus pathologique peut les détruire, en grande partie ou même en totalité, sans donner lieu à des symptômes spéciaux dits symptômes de localisation.

## § 2 — RÉGION OCCIPITO-FRONTALE

La région occipito-frontale, la plus élevée et la plus étendue de nos quatre régions craniennes est une région impaire, médiane et symétrique, occupant à la fois la partie antérieure, la partie moyenne et la partie postérieure de la voûte.

**1° Limites.** — De forme irrégulièrement quadrilatère, elle a pour limites : 1° *en avant*, à droite et à gauche de la ligne médiane, une ligne courbe, concave en bas, qui partant de la racine du nez, aboutirait à l'apophyse orbitaire externe, en contournant les sourcils ; ceux-ci forment une région à part, la région sourcilière, que nous venons de décrire ; 2° *en arrière*, la protubérance occipitale externe et, de chaque côté de cette saillie osseuse, la ligne courbe occipitale supérieure ; 3° *latéralement*, une ligne fort irrégulière, qui faisant suite à la ligne occipitale supérieure, passerait par le bas de l'apophyse mastoïde et suivrait ensuite la ligne temporale supérieure, jusqu'à l'apophyse orbitaire externe ; cette ligne sépare notre région occipito-frontale de la région mastoïdienne et de la région temporale.

**2° Forme extérieure et exploration.** — La région occipito-frontale présente, à peu de chose près, la même configuration extérieure que la portion de la boîte cra-

nienne sur laquelle elle repose : elle est convexe et fortement convexe dans tous les sens. Elle nous offre à considérer sur la ligne médiane, à l'une et à l'autre de ses extrémités, deux saillies, repères utilisés en topographie cranio-cérébrale : en avant, entre les deux sourcils, immédiatement au-dessus de la racine du nez, la *bosse nasale* ou *glabelle ;* en arrière, à l'union de la tête et du cou, la *protubérance occipitale externe* ou *inion*. S'il est, en général, extrêmement facile de reconnaître la protubérance occipitale externe, il n'en est pas de même de la glabelle qui est souvent peu accusée et, quelquefois même, remplacée par un méplat ou même par une légère dépression. Sur les côtés, nous rencontrons successivement, en allant d'avant en arrière, le sillon frontal, qui est situé immédiatement au-dessus des sourcils ; puis, les bosses frontales et les bosses pariétales. Nous ferons remarquer en passant que les bosses frontales et pariétales sont plus marquées chez l'enfant que chez l'adulte, plus marquées aussi chez la femme que chez l'homme.

**3° Plans superficiels.** — Nous comprendrons sous ce titre : 1° la *peau* ; 2° le *tissu cellulaire sous-cutané,* auquel nous rattacherons les *vaisseaux* et *nerfs* dits *superficiels*.

*A.* Peau. — La peau de la région occipito-frontale est remarquable à la fois par son épaisseur, qui augmente d'avant en arrière, et par son adhérence, qui est partout intime. Dans sa partie antérieure, qui correspond au front, elle est glabre, lisse et unie chez les jeunes, plus ou moins sillonnée de rides chez les gens âgés. Elle est, dans tout le reste de son étendue, recouverte par les *cheveux*.

Les cheveux, on l'a déjà vu en anatomie descriptive, sont plus ou moins longs et plus ou moins abondants suivant les sujets : ils se raréfient chez les vieillards ; ils tombent temporairement ou définitivement (*alopécie, calvitie*) dans un grand nombre de maladies du cuir chevelu. Ils sont aussi extrêmement variables dans leur couleur, dans leur forme, dans leur mode d'implantation : rappelons, à ce sujet, qu'ils rayonnent autour d'un point central ou tourbillon, que l'on rencontre ordinairement à mi-chemin du bregma à la nuque et qui porte le nom d'*épi*. Au niveau de l'épi, les cheveux sont implantés perpendiculairement à la peau ; au delà, leur implantation est oblique et d'autant plus oblique qu'on s'éloigne davantage du tourbillon. Il faut avoir soin de raser la peau de la région occipito-frontale quand on intervient sur cette région.

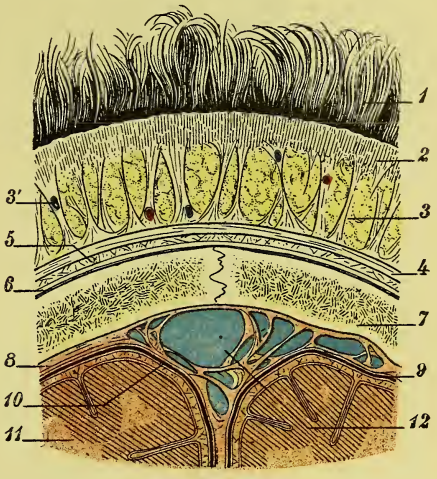


Fig. 25.

La voûte du crâne, vue en coupe frontale (demi-schématique).

1, cheveux. — 2, peau. — 3, tissu cellulaire sous-cutané, avec ses travées conjonctives et ses pelotons adipeux (ça et là, 3', des artères et des veines). — 4, aponévrose épicranienne. — 5, couche du tissu conjonctif lâche. — 6, périoste ou péricrâne avec, au-dessous de lui, une mince couche conjonctive (couche sous-périostique). — 7, pariétal avec ses deux lames compactes et le diploé. — 8, dure-mère. — 9, cavité arachnoïdienne. — 10, pie-mère. — 11, cerveau. — 12, sinus longitudinal supérieur et lacs sanguins.

La peau de notre région occipito-frontale possède de nombreuses *glandes sébacées,* annexées en grande partie aux bulbes pileux : elles sont, pour la plupart, très volumineuses, multilobées, situées dans l'épaisseur du derme. Elles peuvent être le siège de kystes (*kystes sébacés*), appelés vulgairement *loupes,* qui atteignent parfois un développement considérable. Formées aux dépens de glandes situées dans

l'épaisseur de la peau, ces tumeurs lui adhèrent et se mobilisent avec elle : ce caractère permet de les reconnaître facilement.

Nous trouvons encore, dans la peau de la région, des *glandes sudoripares ;* mais celles-ci sont situées dans le tissu cellulaire sous-cutané, plus profondément par conséquent que les précédentes.

Nous ferons remarquer que c'est dans l'orifice des canaux excréteurs de ces diverses glandes (glandes sébacées et glandes sudoripares), ainsi que dans le bulbe pileux, que se développent la plupart des champignons ou des microbes qui provoquent l'apparition de la teigne, de la pelade et d'autres affections contagieuses du cuir chevelu : cela nous explique la difficulté qu'on a à les traiter, et aussi la fréquence des récidives.

*B.* Tissu cellulaire sous-cutané. — Le pannicule adipeux, au niveau du cuir chevelu, présente une disposition toute particulière, bien différente de celle qu'on observe dans la plupart des autres régions. Il est essentiellement constitué par un système de travées conjonctives, à la fois très épaisses et très courtes qui vont de la face profonde du derme à la couche musculo-aponévrotique sous-jacente. Grâce à elles, les deux couches sont intimement liées l'une à l'autre : on sait toutes les difficultés que l'on rencontre, dans la dissection, quand on cherche à préparer le muscle frontal, le muscle occipital ou l'aponévrose épicranienne, et nous verrons d'autre part plus loin, que cette même disposition s'oppose, jusqu'à un certain point, à la formation de collections sanguines ou autres limitées au tissu cellulaire sous-cutané. Les travées conjonctives précitées circonscrivent entre elles d'étroites cavités ou loges, dans lesquelles se tassent des pelotons adipeux.

*C.* Vaisseaux et nerfs superficiels. — C'est dans le tissu cellulaire sous-cutané que se ramifient les vaisseaux et les nerfs des couches superficielles :

a. *Artères.* — Les artères destinées aux différentes couches ci-dessus décrites, proviennent de la frontale, de la sus-orbitaire, de la temporale superficielle, de l'auriculaire postérieure et de l'occipitale. — La *frontale* ou *frontale interne,* branche de l'ophthalmique, se dégage de l'orbite au niveau du grand angle de l'œil. Puis, se portant en haut et en dedans, elle remonte à la partie moyenne du front, où elle se divise en trois sortes de rameaux : des rameaux sous-cutanés, des rameaux musculaires, des rameaux périostiques, dont les noms seuls indiquent suffisamment le mode de distribution. La frontale s'anastomose en dehors avec la sus-orbitaire et, en dedans, avec la frontale du côté opposé. — La *sus-orbitaire* ou *frontale externe* provient, elle aussi, de l'ophthalmique. Elle s'échappe de l'orbite par le trou sus-orbitaire (quelquefois simple échancrure) et se divise alors en deux rameaux ascendants, l'un superficiel ou sous-cutané, l'autre profond ou périostique : ces deux rameaux s'épuisent dans les parties molles qui surmontent l'arcade orbitaire. — La *temporale superficielle,* par ses deux branches terminales, l'artère frontale et l'artère pariétale, couvre de ses ramifications flexueuses les parties antérieures et moyennes de la région. — L'*auriculaire postérieure,* branche collatérale de la carotide externe, chemine de bas en haut dans le sillon auriculo-mastoïdien et, après avoir fourni plusieurs branches au pavillon de l'oreille et à la région mastoïdienne, vient se terminer dans la partie de la région occipito-frontale qui se trouve située en arrière du pavillon. Elle s'anastomose constamment, en avant avec l'artère pariétale, en arrière avec l'occipitale. — L'*occipitale,* autre branche collatérale de la carotide externe, se trouve située tout

d'abord dans la région de la nuque (voy. cette région). Elle débouche à la région occipito-frontale en perforant le trapèze et se ramifie alors à la partie postérieure de la tête. Ses ramifications, fortement flexueuses comme celles de la frontale

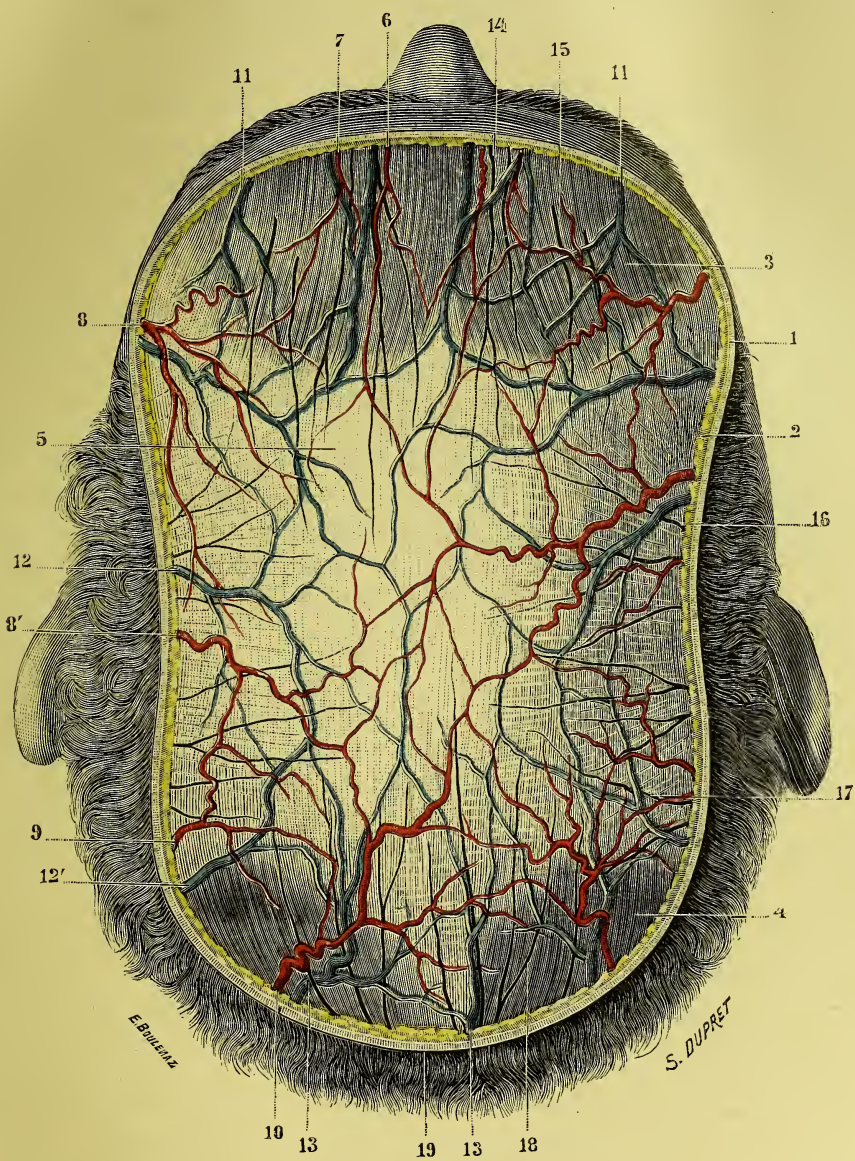


Fig. 26.

Région occipito-frontale, vue d'en haut.

1, peau. — 2, tissu cellulaire sous-cutané. — 3, muscle frontal. — 4, muscle occipital. — 5, aponévrose épicranienne — 6, artère frontale. — 7, artère sus-orbitaire. — 8, 8', branche antérieure et branche postérieure de la temporale superficielle. — 9, artère auriculaire postérieure. — 10, artère occipitale. — 11, veines frontales. — 12, veine pariétale, avec 12', veine mastoïdienne. — 13, 13, veines occipitales. — 14, nerf frontal interne. — 15, nerf frontal externe et sus-orbitaire. — 16, branches de l'auriculo-temporal. — 17, rameaux de la branche mastoïdienne du plexus cervical. — 18, branches du nerf sous-occipital. — 19, protubérance occipitale externe.

et de la pariétale, s'anastomosent constamment, d'une part avec les ramifications homologues du côté opposé, d'autre part avec celles de l'auriculaire postérieure et de la temporale superficielle. — Comme on le voit, toutes les artères qui se

rendent à la région occipito-frontale s'anastomosent largement entre elles. Elles se confondent même au niveau de leurs ramifications terminales, recouvrant ainsi la région d'un des plus riches réseaux de l'économie. Il convient d'ajouter que, contrairement à ce qu'on observe dans les autres parties du corps, les artères un peu volumineuses sont ici superficielles ou sous-cutanées. Elles sont comme incrustées au milieu de ces travées conjonctives, si denses, si résistantes, qui unissent la peau à la couche musculo-aponévrotique. Une telle adhérence en rend la dénudation et la ligature immédiate très difficiles : on est obligé le plus souvent de pincer et de lier en masse ; elle les empêche aussi de se rétracter quand elles ont été ouvertes, d'où les hémorrhagies abondantes et prolongées qui accompagnent ordinairement les plaies du cuir chevelu. Par contre, cette adhérence s'oppose à la formation de collections sanguines localisées au tissu cellulaire-sous-cutané : aussi l'existence des *hématomes sous-cutanés* (fig. 28, *a*), admise par la plupart des auteurs, nous paraît-elle très problématique. — La richesse artérielle des téguments du crâne, nous explique leur très grande vitalité : c'est ainsi que de larges lambeaux qui ne tiennent plus au reste du cuir chevelu que par un mince pédicule, reprennent avec facilité ; elle nous explique également la fréquence relative des tumeurs vasculaires qu'on y observe (*angiomes, anévrysmes cirsoïdes*).

b. *Veines.* — Les veines superficielles de la région occipito-frontale se disposent, comme les artères, en un riche plexus, lequel, comme les artères encore, occupe le tissu cellulaire sous-cutané. On peut, d'après leur situation, les diviser en trois groupes : un *groupe antérieur*, comprenant les veines frontales ; un *groupe postérieur*, formé par les veines occipitales ; un *groupe latéral*, enfin, comprenant les veines temporales. Toutes ces veines, largement anastomosées entre elles, descendent, soit verticalement, soit obliquement, vers la base du crâne et s'y terminent de la façon suivante : 1° les veines frontales se jettent dans la veine préparate d'abord, puis dans la veine faciale, que nous retrouverons à la face ; 2° les veines occipitales aboutissent, par un ou plusieurs troncs, à la veine jugulaire externe, que nous décrirons plus loin avec les régions du cou ; 3° quant aux veines pariétales, elles descendent dans la région temporale et vont grossir la temporale superficielle, l'une des principales branches d'origine de la veine jugulaire externe.

c. *Lymphatiques.* — Les vaisseaux lymphatiques du cuir chevelu prennent naissance dans un riche réseau qui occupe la ligne médiane et son voisinage. Ils descendent ensuite vers l'origine du cou en se divisant, comme les veines, en trois groupes (fig. 27), *groupe frontal, groupe pariétal, groupe occipital,* dont les noms seuls indiquent nettement la provenance : 1° les lymphatiques occipitaux aboutissent aux ganglions sous-occipitaux, situés comme on le sait, à la partie toute supérieure de la nuque, au niveau des insertions du sterno-cléido-mastoïdien et du trapèze ; 2° les lymphatiques pariétaux cheminent de haut en bas sur la face latérale du crâne et viennent se jeter, les uns (passant en arrière de l'oreille) dans les ganglions mastoïdiens, les autres (passant en avant de l'oreille) dans les ganglions parotidiens ; 3° les lymphatiques frontaux (abstraction faite d'un petit groupe qui occupe la partie moyenne du front et qui, en suivant la veine faciale, aboutit aux ganglions sous-maxillaires) se dirigent obliquement en bas et en arrière, descendent en avant du pavillon avec les lymphatiques pariétaux et, comme ces derniers, se jettent dans les ganglions parotidiens. — On sait combien est fréquent l'engorgement de tous ces ganglions au début de la période secondaire de la syphilis (aussi Ricord conseille-t-il de les examiner systématiquement, « de tâter le pouls à la vérole » suivant son expression, chez tous les malades chez lesquels on soupçonne

cette affection) : leur hypertrophie est due souvent aux nombreuses éruptions que l'on observe, à cette période de la maladie, sur les téguments du crâne. — Comme les veines et les artères, les troncs lymphatiques du cuir chevelu cheminent dans le tissu cellulaire sous-cutané. Tillaux fait remarquer, cependant, qu'ils sont placés plus profondément que les artères, ce qui nous expliquerait, dit-il, « pourquoi on voit si rarement des traînées d'angioleucite se dessiner sur la peau du crâne ».

d. *Nerfs.* — A l'exception de quelques filets moteurs qui proviennent du facial et qui se distribuent aux trois muscles frontal, occipital et auriculaires, la région occipito-frontale ne reçoit que des rameaux sensitifs. Ils émanent : en avant, du nerf frontal ; sur les côtés, du nerf auriculo-temporal ; en arrière, des nerfs auriculaire, mastoïdien et sous-occipital. — Le *nerf frontal,* branche de l'ophthalmique, se divise avant d'atteindre le rebord de l'orbite (fig. 18) en frontal externe et frontal interne : 1° le *frontal externe* ou *sus-orbitaire* traverse le trou sus-orbitaire avec l'artère de même nom et, après avoir fourni quelques rameaux à la paupière supérieure, s'épanouit en de nombreux rameaux ascendants qui cheminent, les uns au-dessous, les autres au-dessus du muscle frontal et qui viennent se terminer, en partie dans le péricrane, en partie dans les téguments; 2° le *frontal interne,* ordinairement plus petit que le frontal externe, sort de l'orbite entre ce dernier nerf et la poulie du grand oblique et s'épuise de même dans la paupière supérieure et dans la région frontale. Les ramifications des deux frontaux interne et externe peuvent être suivies jusqu'à la partie moyenne de la suture sagittale. Ajoutons que le nerf frontal fournit assez fréquemment un troisième rameau, le *nerf sus-trochléaire* d'Arnold, lequel s'échappe de l'orbite immédiatement au-dessus de la poulie du grand oblique pour se distribuer, lui aussi, à la peau du front et de la paupière supérieure. Cruveilhier a vu le nerf sus-trochléaire traverser le sinus frontal. — Le *nerf auriculo-temporal* est une branche du maxillaire inférieur. Après avoir traversé les deux régions parotidienne et temporale, il entre dans la région occipito-frontale et se termine, par un certain nombre de rameaux divergents, à la partie moyenne de la région. — Le *nerf auriculaire* et le *nerf mastoïdien,* deux branches du plexus cervical superficiel (voy. *Région carotidienne*), fournissent quelques fins rameaux aux téguments qui se trouvent situés en arrière du pavillon de l'oreille. — Le *nerf sous-occipital,* enfin, occupe tout d'abord la partie la plus élevée de la nuque (voy. *Région de la nuque*). Puis, perforant de bas en haut les insertions du

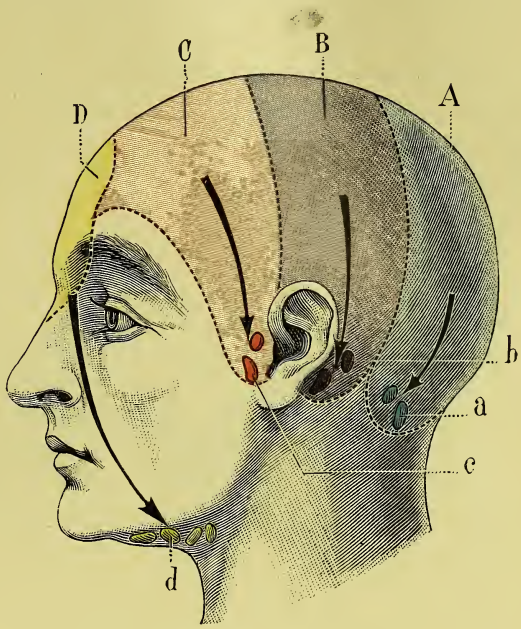


Fig. 27.

Schéma montrant, sur la face latérale du crâne, les différents territoires lymphatiques du cuir chevelu, chacun avec les groupes ganglionnaires dont ils sont tributaires (imité de Merkel).

A, territoire occipital. — B, territoire pariétal. — C, territoire frontal. — D, territoire préfrontal. — *a*, ganglions sous-occipitaux. — *b*, ganglions mastoïdiens. — *c*, ganglions parotidiens. — *d*, ganglions sous-maxillaires.

trapèze un peu en dehors de la protubérance occipitale externe, il passe dans la région occipito-frontale et s'épanouit alors en de nombreux rameaux divergents, qui se distribuent aux téguments de la partie postérieure de la tête. Ces rameaux sont exclusivement sensitifs : le muscle occipital, ainsi que nous l'avons déjà dit plus haut, est innervé par une branche du nerf facial.

**4° Couche musculo-aponévrotique.** — Elle se compose de deux muscles : l'un antérieur ou *muscle frontal,* l'autre postérieur ou *muscle occipital,* réunis l'un à l'autre par une lame aponévrotique, l'*aponévrose épicranienne.*

a. *Muscle occipital.* — Le muscle occipital (il en existe deux, l'un à droite l'autre à gauche) est un muscle aplati, de forme quadrilatère, situé à la partie postérieure de la région. Il prend naissance, en arrière, sur les deux tiers externes de la ligne occipitale supérieure, ainsi que sur la partie avoisinante de l'apophyse mastoïde, à l'aide de fibres aponévrotiques fort courtes qui s'entrecroisent avec les faisceaux d'origine du trapèze et du sterno-cléido-mastoïdien. De là, il se porte en haut et en avant et vient se terminer sur le bord postérieur de l'aponévrose épicranienne. Il n'est pas extrêmement rare de voir les faisceaux externes du muscle occipital se diriger vers le pavillon de l'oreille et se prolonger parfois jusqu'à la conque.

b. *Muscle frontal.* — Le frontal (il y en a également deux, placés symétriquement de chaque côté de la ligne médiane), s'étale sur la partie antérieure de la voûte cranienne, la *région frontale* de quelques auteurs. Aplati et mince comme le précédent, il prend naissance, en arrière, sur le bord antérieur de l'aponévrose épicranienne. De là, ses faisceaux se portent en avant et en bas, les faisceaux internes vers la racine du nez, les faisceaux moyens et les faisceaux externes vers le rebord de l'orbite. Ils se terminent tous à la face profonde de la peau, après s'être entrecroisés, dans la région sourcilière, avec les faisceaux plus ou moins transversaux du sourcilier et de l'orbiculaire des paupières.

c. *Aponévrose épicranienne.* — L'aponévrose épicranienne est une vaste lame fibreuse recouvrant à la manière d'une calotte la partie moyenne de la voûte cranienne : c'est la *galea aponeurotica capitis* des anatomistes allemands. Elle réunit les uns aux autres les muscles occipitaux et les muscles frontaux. — *En arrière,* elle envoie, entre les deux occipitaux, un prolongement qui les sépare entièrement et qui vient prendre insertion sur la protubérance occipitale externe, ainsi que sur le tiers interne de la ligne occipitale supérieure. — *En avant,* elle envoie un prolongement angulaire moins important entre les deux frontaux, qui se trouvent ainsi isolés l'un de l'autre, mais au niveau de leur origine seulement; car, à leur partie inférieure, ils sont intimement fusionnés l'un à l'autre sur la ligne médiane. — *Latéralement,* l'aponévrose épicranienne descend dans la région temporale, où nous la retrouverons (p. 48). — Envisagée au point de vue de sa structure, l'aponévrose épicranienne nous présente trois ordres de faisceaux, diversement entrecroisés : des faisceaux antéro-postérieurs ou longitudinaux, des faisceaux transversaux et des faisceaux obliques.

La peau, le tissu cellulaire sous-cutané et le plan musculo-aponévrotique sous-jacent sont intimement unis les uns aux autres. Ils forment pour ainsi dire une couche unique, un seul organe ayant ses vaisseaux et ses nerfs propres, organe relativement indépendant du plan périosto-squelettique, sur lequel il glisse grâce à l'existence du tissu cellulaire sous-aponévrotique. C'est à ce complexus anatomique qu'on donne, en anatomie médico-chirurgicale, le nom de *cuir chevelu* (nous rappelons que, en anatomie descriptive, ce terme sert à désigner la peau seule). Au point de vue chirurgical, en effet, les plans qui le constituent ne sont guère plus isolables les uns des autres que, par exemple, le dartos ne l'est de la peau scrotale. Tous ces plans forment une couche peu épaisse, qui mesure de 4 à 7 millimètres suivant les sujets, et qui repose sur le squelette qu'elle protège, on le conçoit, d'une façon peu efficace ; aussi dans les traumatismes portant sur

la région, faut-il toujours penser à la possibilité d'une lésion du crâne. D'autre part, l'existence d'un plan osseux résistant, sur lequel ces diverses formations peuvent être facilement sectionnées ou écrasées, nous explique la fréquence des coupures et des plaies contuses du cuir chevelu.

**5° Couche celluleuse sous-aponévrotique.** — Bien différente de la couche celluleuse sous-cutanée, la couche celluleuse sous-aponévrotique est formée par du tissu conjonctif extrêmement lâche, entièrement dépourvu de graisse, permettant un glissement facile des couches précédentes sur le périoste. Il y a là, entre le plan musculo-aponévrotique et le périoste une sorte d'espace séreux, l'*espace supra-périostique* de Merkel. C'est grâce à cette couche celluleuse lâche que se produit, chez certains sujets, ce mouvement de va-et-vient du cuir chevelu, déterminé par la contraction alternative des muscles occipitaux et des muscles frontaux ; grâce à elle encore que les téguments peuvent être facilement séparés du squelette dans les autopsies ; grâce à elle enfin, que, dans les traumatismes, on peut voir le cuir chevelu détaché du crâne sur une plus ou moins grande étendue (*scalp*). C'est dans l'espace supra-périostique que se font les épanchements de gaz (*emphysème*), de sérosité (*œdème*), de pus même (*phlegmon diffus du crâne* de Chassaignac), que l'on observe dans la région. Ajoutons que le tissu cellulaire en question est relativement pauvre en vaisseaux : il ne présente, en effet, que quelques artérioles, qui du réseau sous-cutané descendent dans le périoste et l'os. Il est rare que les épanchements de sang, les *bosses sanguines*, qui, en règle générale, se collectent dans l'espace sous-aponévrotique soient dus à la lésion de ces vaisseaux : ils proviennent sans doute des vaisseaux plus volumineux de la couche sous-cutanée et pénètrent dans l'espace sous-aponévrotique par effraction de l'aponévrose (fig. 28,*b*).

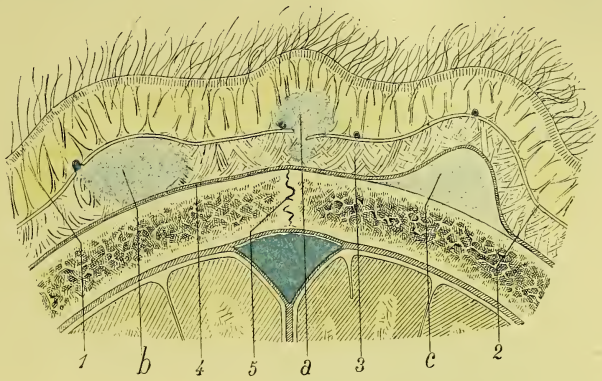


Fig. 28.

Schéma destiné à montrer sur une coupe de la paroi cranienne les diverses variétés d'hématomes extra-craniens.

1, tissu cellulaire sous-cutané. — 2, aponévrose épicranienne. — 3, espace sous-aponévrotique. — 4, périoste. — 5, suture bipariétale. — *a*, hématome sous-cutané. — *b*, hématome sous-aponévrotique. — *c*, hématome sous-périostique (céphalématome).

**6° Périoste.** — Le périoste cranien ou *péricrâne* adhère faiblement à la surface osseuse et se laisse décoller avec la plus grande facilité ; de là, la possibilité d'*hématomes sous-périostiques* (fig. 28, *c*) observés surtout après l'accouchement chez le nouveau-né, où ils sont désignés sous le nom de *céphalématomes*. Il est à remarquer cependant que, au niveau des sutures et aussi au niveau des trous pariétaux, l'adhérence du périoste à la boîte osseuse est intime.

Le périoste, comme le tissu cellulaire supra-périostique, est peu riche en vaisseaux. Il ne joue qu'un rôle insignifiant dans l'ostéogenèse cranienne et, d'autre part, est incapable de produire du tissu osseux lorsqu'une certaine étendue de la paroi cranienne fait défaut.

**7° Plan squelettique.** — Le squelette de la région occipito-frontale est constitué par le frontal, les deux pariétaux, l'occipital. Ces os, unis les uns aux autres par la suture coronale, la suture sagittale et la suture lambdoïde, forment la plus grande

partie de la voûte du crâne, région que nous avons déjà étudiée (p. 6). Ils sont épais, surtout en arrière au niveau de l'occipital.

**8° Méninges.** — Au-dessous du squelette et le séparant du cerveau, nous trouvons successivement les plans suivants : 1° la *dure-mère*, à laquelle nous rattacherons le sinus longitudinal supérieur; 2° l'*arachnoïde* et la *cavité arachnoïdienne* ; 3° la *pie-mère* et l'*espace pie-mérien*.

*A*. Dure-mère. — Dans notre région, la dure-mère présente une certaine adhérence, plus accusée chez le vieillard que chez l'adulte, ce qui tient au développement spécial des *granulations de Pacchioni* qui, à cet âge, se creusent une loge plus ou moins profonde à la face interne des pariétaux et de l'occipital. Dans son épaisseur, nous trouvons le sinus longitudinal supérieur.

*B*. Sinus longitudinal supérieur. — Le sinus longitudinal supérieur, impair et médian, occupe le bord convexe de la faux du cerveau. C'est, de tous les sinus, l'un des plus volumineux. C'est aussi, suivant l'expression de Gérard Marchant, le plus « découvert » et, par suite, le plus exposé aux traumatismes.

a. *Origine et trajet.* — Il naît, en avant, par une extrémité effilée, terminée le plus souvent en cul-de-sac, dans le canal du trou borgne et s'étend, de là, jusqu'à la protubérance occipitale interne, où il se termine en contribuant à former le *pressoir d'Hérophile* ou *torcular*. Il mesure de 30 à 34 centimètres de longueur suivant les sujets (Luys, 1900) et répond, dans la plus grande partie de son étendue, à la gouttière longitudinale que nous avons décrite sur la face interne de la calotte cranienne.

b. *Affluents.* — Fort grêle à son origine et sur les premiers centimètres de son parcours, il grossit peu à peu d'avant en arrière, grâce aux nombreux affluents qui viennent successivement s'ouvrir dans sa cavité. Parmi ces affluents nous citerons : 1° les veines de la face interne et d'une partie de la face externe des hémisphères cérébraux ; 2° les grandes veines anastomotiques cérébrales (l'antérieure de Trolard, et la postérieure de Labbé) ; 3° les veines méningées moyennes ; 4° de nombreuses veines diploïques ; 5° enfin, les veines émissaires de Santorini qui, traversant la paroi cranienne par les trous pariétaux, font communiquer directement le sinus longitudinal avec les veines du cuir chevelu. Ces communications (*directes* par les veines de Santorini ou *indirectes* par les veines diploïques) entre la circulation intracranienne et les veines du cuir chevelu nous expliquent pourquoi l'infection partie des téguments du crâne peut se propager aux sinus et aux méninges ; elles nous expliquent également la possibilité pour des tumeurs sanguines, sous-cutanées ou cutanées, de communiquer avec le sinus.

c. *Ses rapports avec les lacs sanguins.* — La plupart de ces veines communicantes ne s'ouvrent pas directement dans le sinus ; elles se jettent préalablement dans les *lacs sanguins*, vrais diverticules sinusaux décrits par Faivre (1853) et par Trolard (1866), et qui sont situés de chaque côté du canal veineux, dans l'épaisseur de la dure-mère (fig. 25,12). Ces lacs sanguins, dans lesquels les corpuscules de Pacchioni font saillie, sont d'autant plus développés qu'on se rapproche davantage de la terminaison du sinus ; ils doivent être considérés, au point de vue chirurgical, comme faisant partie du sinus lui-même, dont ils augmentent considérablement la largeur. Aussi, d'après Luys, cette dernière dimension est-elle plus grande que ne le disent les auteurs ; d'après lui, le sinus mesure 15mm.7 de large et 6 millimètres de haut, à 11 centimètres et demi de la racine du nez, c'est-à-dire en un point qui correspond à peu près au bregma ; à 15 centimètres de la racine du nez, vers le milieu de la

ligne naso-inienne, sa largeur est encore plus grande, elle est de 21 millimètres et demi. Il suit de là que, si l'on veut éviter le sinus au cours d'une trépanation, il faut se tenir éloigné de la ligne médiane de 2 centimètres au moins, surtout du côté droit, car l'on sait que, le plus souvent, le sinus empiète davantage sur le pariétal droit que sur le gauche.

d. *Forme et rapports.* — Le sinus longitudinal a, sur une coupe frontale (fig. 25), la forme d'un triangle curviligne à base supérieure. Par sa base, il est au contact du squelette, aminci, perforé même quelquefois à son niveau ; par ses côtés il répond à l'espace arachnoïdien et à l'espace pie-mérien. Ces rapports nous expliquent les deux variétés d'*hématomes intracraniens* que l'on peut observer après une blessure du sinus. Lorsque le conduit veineux est intéressé dans sa totalité (fig. 29, C), l'hémorrhagie se diffuse dans l'espace arachnoïdien ou dans l'espace pie-mérien : c'est l'*épanchement intradure-mérien* encore appelé *épanchement en nappe*. Lorsque sa base est seule lésée (piquée par une esquille, déchirée par un instrument), le sang se collecte entre le squelette et la dure-mère qu'il décolle généralement sur une faible étendue, sans dépasser les sutures et en particulier la suture sagittale à laquelle, on le sait, le méninge externe adhère intimement ; il en résulte que l'*hématome extradure-mérien* ainsi formé siège ordinairement à gauche ou bien à droite de la ligne médiane (fig. 29, A) ; pour qu'il se trouve à la fois des deux côtés de la ligne médiane il est nécessaire que le sinus soit intéressé à droite et à gauche de la suture sagittale : l'épanchement qui se produit alors est constitué par deux poches qu'il faut évacuer successivement quand on intervient ; Sanson l'appelait, en raison de sa forme, *épanchement en dos d'âne* (fig. 29, B).

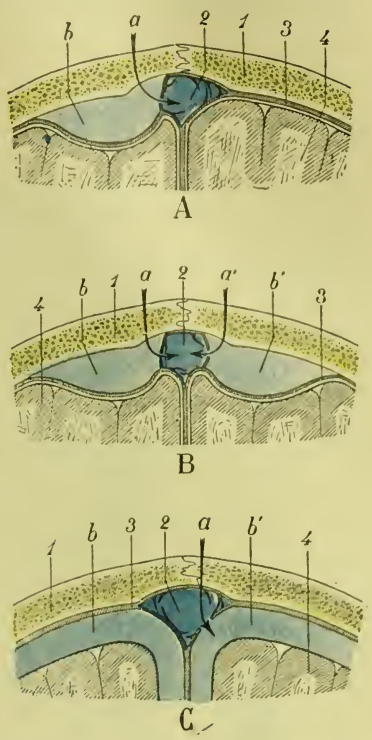


Fig. 29.

Principaux types d'hématomes consécutifs à la blessure du sinus longitudinal supérieur (coupe frontale schématique du crâne).

A, hématome extra dure-mérien simple. — B, hématome extra dure-mérien double (hématome en dos d'âne). — C, hématome intra dure-mérien ou diffus.

1, crâne. — 2, sinus longitudinal. — 3, dure-mère avec, au-dessous d'elle, la cavité arachnoïdienne et la pie-mère. — 4, cerveau. — *a*, *a'*, siège de la lésion sinusale. — *b*, *b'*, hématomes.

Les dimensions relativement considérables que présente le sinus longitudinal, en particulier dans sa moitié postérieure, la disposition de ses parois qui ne s'affaissent pas et laissent sa cavité béante à la coupe, nous permettent de comprendre la gravité des hémorrhagies consécutives à sa blessure : rapidement compressives pour le cerveau quand elles sont intracraniennes, elles sont parfois « formidables » et emportent le malade en quelques minutes, quand elles se font à l'extérieur. On comprend également que la ligature soit difficilement applicable en pareil cas pour arrêter l'hémorrhagie et, de fait, la plupart des chirurgiens ont pratiqué soit le tamponnement du sinus, soit son bourrage au catgut, soit même la suture de sa déchirure (Schwartz, 1896).

*C.* Arachnoïde, pie-mère, espaces arachnoïdien et pie-mérien. — Ici, comme dans la région sourcilière, ces membranes et les espaces qu'elles délimitent n'offrent rien de particulier. Nous renvoyons le lecteur au paragraphe spécial qui leur est destiné (voy. p. 77).

**9° Circonvolutions cérébrales.** — Si nous enlevons les méninges, nous avons sous les yeux la partie supérieure de deux hémisphères cérébraux, que sépa-

rent, sur la ligne médiane, la faux du cerveau et le sinus longitudinal supérieur.

Nous y reconnaissons tout d'abord (fig. 30) les trois grandes scissures *rolandique, sylvienne* et *perpendiculaire externe :* la première, située en arrière de la

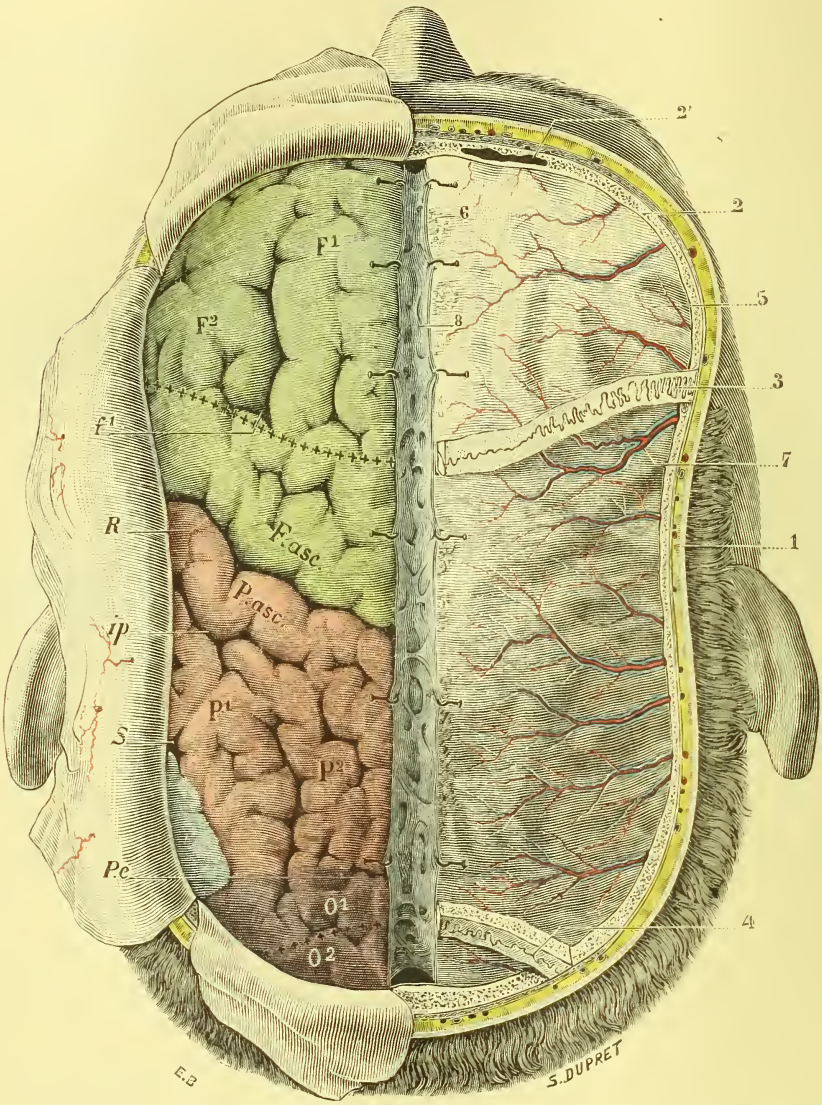


Fig. 30.

Région occipito-frontale : plan méningien et encéphalique.

Le lobe frontal est en vert ; le lobe pariétal, en rouge ; le lobe occipital, en violet ; le lobe temporal, en bleu.

1, peau et tissu cellulaire sous-cutané. — 2, plan squelettique, avec 2' sinus frontal. — 3, suture fronto-pariétale. — 4, suture pariéto-occipitale. — 5, dure-mère, en place du côté droit, incisée et érignée du côté gauche. — 6, corpuscules de Pacchioni. — 7, vaisseaux méningiens. — 8, sinus longitudinal supérieur. — *R*, scissure de Rolando. — *S*, scissure de Sylvius. — *P.e.* scissure perpendiculaire externe. — $f^1$, premier sillon frontal. — *ip*, sillon interpariétal avec son prolongement ascendant. — $F^1$, $F^2$, F. asc., première frontale, deuxième frontale, frontale ascendante. — $P^1$, $P^2$, P. asc., première pariétale, deuxième pariétale et pariétale ascendante. — $O^1$ $O^2$, première et deuxième occipitale. — $T^1$, première temporale.

suture coronale, fortement oblique en haut et en arrière ; la seconde, réduite pour ainsi dire à son extrémité terminale, occupant la partie postérieure et inférieure de la région ; la scissure perpendiculaire externe, enfin, ordinairement très courte,

représentée même quelquefois par une simple encoche, située en peu en avant du lambda. Ces quatre scissures, on le sait, sont les limites des lobes.

Les quatre lobes du cerveau apparaissent dans notre région, mais d'une façon très inégale. — Du *lobe frontal* (en vert), nous avons la première frontale tout entière, la deuxième frontale en grande partie, la frontale ascendante dans ses deux tiers supérieurs seulement. — Le *lobe pariétal* (en rose) nous présente, de même, les deux tiers supérieurs de la pariétale ascendante, la pariétale supérieure tout entière, la plus grande partie de la pariétale inférieure. Cette dernière, on le sait, forme la lèvre supérieure de la scissure du Sylvius. — Le *lobe occipital* (en violet) nous présente, en arrière de la scissure perpendiculaire externe, la partie antérieure des deux premières circonvolutions occipitales. — Du *lobe temporal* (en bleu), enfin, nous n'avons, dans notre région, que la partie toute postérieure de la première temporale, formant la lèvre inférieure de la scissure sylvienne.

Remarquons, en passant, que la portion de l'écorce sous-jacente à notre région occipito-frontale, renferme la plus grande partie de la zone sensitivo-motrice, notamment le *centre cortical du membre supérieur*, le *centre cortical du membre inférieur*, le *centre de l'agraphie*. Nous ne faisons ici que les mentionner, devant les décrire plus tard et en détail, à propos de la topographie cranio-encéphalique.

## § 3 — RÉGION TEMPORALE

La région temporale (*tempe* des anciens anatomistes) pourrait être définie : l'ensemble des parties molles qui recouvrent ce qu'en ostéologie on appelle la fosse temporale. Toutefois, comme au point de vue chirurgical la région temporale tire son principal intérêt de ses rapports avec l'une des parties les plus importantes de l'écorce cérébrale, il nous paraît logique de lui rattacher le squelette cranien correspondant et même les parties molles qui sont situées au-dessous, c'est-à-dire les méninges et les circonvolutions. C'est ce qui a été fait, du reste, pour les deux régions précédentes.

**1° Situation et limites.** — La région temporale occupe la face latérale du crâne. Elle se trouve située : 1° au-dessous et en avant de la région occipito-frontale; 2° en arrière de la région palpébrale et de la région orbitaire; 3° au-dessus des quatre régions mastoïdienne, parotidienne, massétérine et zygomatique.

Ses limites superficielles sont assez précises. Ce sont : en avant, le bord postérieur du malaire, l'apophyse orbitaire externe et la crête latérale du frontal ; en haut et en arrière, la ligne temporale dans toute son étendue, allant jusqu'à l'astérion par conséquent; enfin, en bas, une ligne transversale passant par l'arcade zygomatique. Cette limite inférieure de la région temporale, disons-le tout de suite, est tout artificielle ; car, ainsi que nous le verrons plus loin, la loge temporale communique largement en bas avec la région de la fosse zygomatique.

En profondeur, notre région temporale s'étend jusqu'aux circonvolutions cérébrales inclusivement.

**2° Forme extérieure et exploration.** — Envisagée au point de vue de sa forme, la région temporale doit être examinée à l'état normal et à l'état pathologique. — A l'*état normal*, elle varie suivant l'âge et surtout suivant l'embonpoint des sujets. Saillante chez les personnes grasses et chez les enfants, elle est, au contraire, plus ou moins déprimée chez les gens maigres. Cette dépression ou excavation temporale peut même, chez les sujets profondément émaciés, donner à la face un aspect squelet-

tique. — A l'*état pathologique*, la région temporale peut être déformée, en masse ou en partie, par des tumeurs de diverse nature, que ces tumeurs soient nées sur place ou qu'elles soient venues des régions voisines (orbite, fosses nasales, maxillaires). Rappelons que c'est dans la région temporale, et surtout dans la région du côté droit, que l'on trouve souvent l'orifice d'entrée de la balle dans les tentatives de suicide par coup de feu du crâne.

L'*exploration clinique* de la région permet de reconnaître : en avant et en haut l'apophyse orbitaire externe du frontal, en bas l'arcade zygomatique, repères osseux importants, utilisés par le chirurgien pour aller à la recherche de l'artère méningée moyenne (p. 56). Malgaigne conseillait de faire contracter au malade le muscle temporal pour marquer les limites de la région et faire ainsi le diagnostic topographique exact des affections siégeant à ce niveau.

**3° Plans superficiels.** — En allant de la superficie dans la profondeur, nous rencontrons successivement : 1° la *peau;* 2° le *tissu cellulaire sous-cutané*, 3° l'*aponévrose épicranienne* doublée d'une couche de tissu cellulaire lâche. Ces divers plans, que nous désignerons sous le nom de *superficiels,* sont communs aux autres régions craniennes.

*A.* Peau. — La peau qui recouvre la région temporale est, dans sa portion antérieure, fine et glabre. Elle laisse voir au-dessous d'elle les flexuosités de la branche antérieure de l'artère temporale superficielle, qui, chez les vieillards et les artério-scléreux, fait une saillie visible à distance. Grâce à sa finesse et à sa mobilité, elle peut être utilisée en chirurgie pour combler une perte de substance des paupières (*blépharoplastie*). Dans le reste de son étendue, la peau de la région temporale est couverte de poils et a tous les caractères du cuir chevelu (p. 35). C'est à son niveau que les cheveux commencent à blanchir, que l'âge commence ainsi à marquer ses effets, d'où le nom de *temporale* (de *tempus*, temps), donné à la région. Elle est, disons-le en passant, un des sièges d'élection des plaques de pelade.

*B.* Tissu cellulaire sous-cutané, vaisseaux et nerfs superficiels. — Le tissu cellulaire qui double la peau et la relie au plan sous-jacent, est lâche en avant, très serré au contraire à la partie postérieure de la région. Dans son épaisseur sont contenus les vaisseaux et nerfs dits superficiels.

a. *Artères.* — Les artères proviennent de l'*artère temporale superficielle* (fig. 31,6). Cette artère, on le sait, naît de la carotide externe un peu au-dessous de l'arcade zygomatique, au niveau du col du condyle du maxillaire inférieur, en pleine région parotidienne. — De là, elle se porte obliquement en haut et en dehors, glisse entre le tubercule zygomatique et le conduit auditif externe et, arrivée dans la région temporale, à 2 ou 3 centimètres au-dessus de l'arcade, elle se divise en deux branches terminales. De ces deux branches, l'une se dirige en arrière, c'est la *branche pariétale ;* l'autre se porte en avant, vers le front, c'est la *branche frontale,* fortement flexueuse, visible au travers de la peau. C'est sur cette branche, le plus souvent très visible, répétons-le, toujours perceptible au toucher tout au moins, que les anciens pratiquaient l'opération de l'*artériotomie,* aujourd'hui tombée dans l'oubli ; le vaisseau est recouvert seulement par la peau, fine et mince, tellement mince qu'il a pu être atteint par une piqûre de sangsue (Richet). — Les deux branches, antérieure et postérieure, de la temporale s'anastomosent entre elles d'une part, avec les artères auriculaire postérieure et occipitale d'autre part. Elles vascularisent non seulement la région temporale, mais aussi une partie des régions voisines, occupant ainsi un domaine plus étendu que

les autres artères du crâne. C'est pour cela, sans doute, que les tumeurs vasculaires (anévrysmes artériels et surtout anévrysmes cirsoïdes) du cuir chevelu siègent plus spécialement à leur niveau. — L'artère temporale fournit encore au niveau du zygoma, une branche importante, l'*artère temporale profonde postérieure,* qui

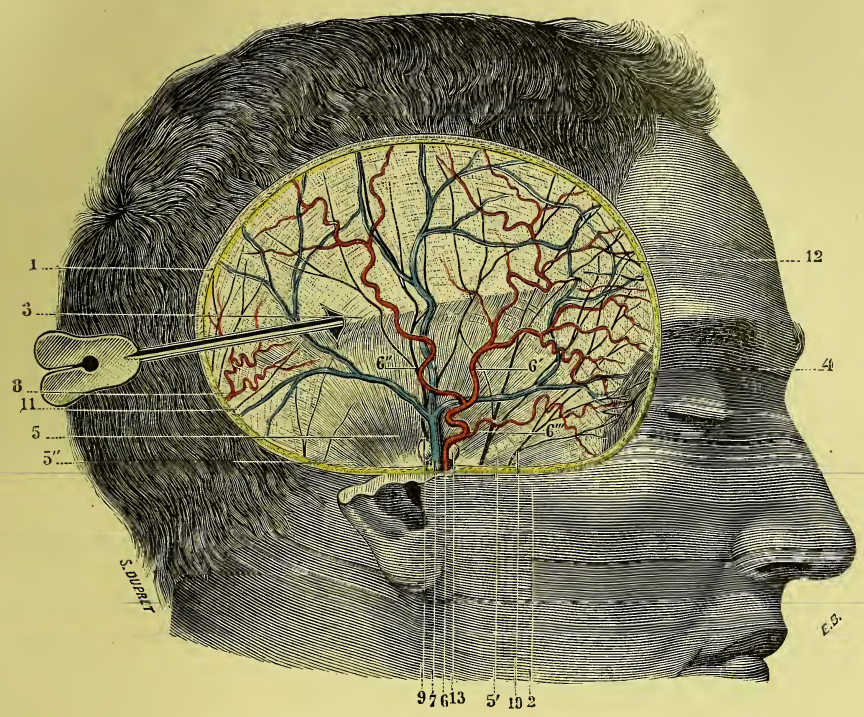


Fig. 31.

Région temporale : plan superficiel.

1, coupe de la peau et du tissu cellulaire sous-cutané. — 2, arcade zygomatique. — 3, aponévrose épicranienne, soulevée par une sonde cannelée. — 4, muscle orbiculaire des paupières — 5, 5', 5'', muscles auriculaires, supérieur, antérieur et postérieur, avec leurs nerfs. — 6, temporale superficielle, avec : 6', sa branche antérieure ; 6'', sa branche postérieure ; 6''', son rameau orbitaire. — 7, veine temporale superficielle. — 8, branche de l'artère auriculaire postérieure. — 9, nerf auriculo-temporal. — 10, branches du nerf facial. — 11, rameau de la branche mastoïdienne du plexus cervical. — 12, rameaux du nerf frontal externe. — 13, ganglions préauriculaires.

perfore l'aponévrose temporale et devient ainsi sous-aponévrotique ou profonde. Nous la retrouverons plus loin.

Le tronc de l'artère temporale superficielle est, à son origine, relativement profond ; il est, en effet, recouvert par l'aponévrose et par un tissu fibro-lamelleux dans lequel la recherche du vaisseau est difficile : aussi conseille-t-on, dans la ligature de la temporale superficielle, de chercher l'artère sur l'arcade zygomatique, c'est-à-dire au point où elle devient superficielle, et non au-dessous de l'arcade. On manque de repères pour pratiquer cette opération ; en effet, la veine qui accompagne l'artère a une situation variable ; de son côté, le nerf auriculo-temporal est en arrière, mais peu visible. La ligne de direction anatomique est encore le meilleur guide pour le chirurgien : c'est une verticale que l'on trace à égale distance du tragus et du condyle de la mâchoire inférieure.

b. *Veines.* — De nombreuses veines, les unes satellites des artères, les autres indépendantes, cheminent de haut en bas dans toute l'étendue de la région temporale. Elles se réunissent au-devant de l'oreille, un peu au-dessus de l'arcade zygomatique, en un tronc unique qui est la *veine temporale superficielle.* Cette veine temporale superficielle est ordinairement placée en arrière de l'artère homonyme (fig. 31,7). Elle descend sur la surface externe du zygoma et, arrivée au niveau du condyle du maxillaire inférieur, se réunit au tronc de la veine maxillaire interne pour former

la veine jugulaire externe. La veine temporale superficielle adhère assez intimement à l'artère qu'elle accompagne ; de là la possibilité de la lésion simultanée des deux vaisseaux et la production d'un anévrysme artérioso-veineux. Quénu en a cité un cas à la suite d'une simple application de ventouses scarifiées.

c. *Lymphatiques*. — Les vaisseaux lymphatiques de la peau et du tissu cellulaire sous-cutané se portent en bas comme les veines. Ils aboutissent, en partie aux ganglions parotidiens, en partie aux ganglions mastoïdiens.

d. *Nerfs*. — Les nerfs superficiels se distinguent en moteurs et sensitifs. — Les *rameaux moteurs*, extrêmement grêles, proviennent du facial. Ils sont destinés aux deux muscles auriculaire antérieur et auriculaire supérieur. — Les *rameaux sensitifs*, destinés à la peau, proviennent, en partie du temporo-malaire (branche du lacrymal), en partie de l'auriculo-temporal. Ce dernier nerf, branche du maxillaire inférieur, contourne d'abord le condyle du maxillaire, puis s'infléchit de bas en haut, rejoint sur l'arcade zygomatique les vaisseaux temporaux superficiels et pénètre avec eux dans la région temporale, où il se ramifie. Le nerf auriculo-temporal chemine d'ordinaire en arrière des vaisseaux. Pour le mettre à nu et le réséquer dans les cas de névralgie (Michel, Wagner, Le Dentu), l'incision sus-indiquée pour la ligature de l'artère temporale superficielle est encore la meilleure. Elle conduit directement sur le vaisseau, point de repère : un peu en arrière de lui on trouvera le nerf.

*C*. Aponévrose épicranienne. — Au-dessous de la peau et du tissu cellulaire sous-cutané, nous rencontrons l'expansion latérale de l'aponévrose épicranienne (*galea aponeurotica capitis* des anatomistes anglais et allemands). Elle descend dans la région temporale sous la forme d'une lame cellulo-fibreuse fort mince, d'autant plus mince qu'elle se rapproche davantage de l'arcade zygomatique. Son mode de terminaison est variable. Sur certains sujets, elle se fixe sur le bord supérieur de l'arcade zygomatique. D'autres fois, elle passe sur cette arcade sans s'y arrêter et vient se perdre insensiblement dans le tissu cellulaire de la région massétérine. D'autres fois, enfin, et c'est ainsi que la décrit Merkel, elle s'arrête à la partie inférieure de la région temporale, où elle se divise en plusieurs feuillets : de ces feuillets les plus profonds vont s'unir à l'aponévrose sous-jacente, tandis que les superficiels se confondent peu à peu avec le tissu cellulaire sous-cutané.

Sur la face externe de l'aponévrose épicranienne et lui adhérant intimement se trouvent deux petits muscles peauciers : l'*auriculaire antérieur* et l'*auriculaire supérieur*. Ces muscles, formations rudimentaires, sont toujours peu développés. Ils sont, d'autre part, sans importance et l'on comprendra que, dans un ouvrage consacré avant tout à l'anatomie pratique, nous nous bornions à les signaler.

L'aponévrose épicranienne, dans la région temporale, est séparée du plan sous-jacent par un tissu cellulaire lâche, continuation de l'espace qui, dans la région occipito-frontale, la sépare du périoste. C'est même au niveau de la région temporale que le décollement de l'aponévrose épicranienne est le plus facile. Il en résulte que les épanchements sanguins (*hématomes*) ou purulents (*abcès*), développés dans l'espace sous-épicranien, fuseront de la voûte du crâne dans la région temporale et *vice versâ*, bien différents en cela des collections développées dans la loge temporale proprement dite, lesquelles n'envahissent pas d'ordinaire les autres régions craniennes.

4° **Aponévrose et loge temporales**. — Située au-dessous de l'aponévrose épicranienne, l'aponévrose temporale est une lame fibreuse, résistante, resplendissante et

nacrée, ayant la même forme générale que le muscle qu'elle recouvre et qu'on aperçoit plus ou moins au travers d'elle. A la partie antérieure et inférieure de la région, dans l'espace compris entre le bord postérieur du malaire et l'arcade zygomatique, elle présente une coloration plus ou moins jaunâtre, due à la graisse qu'elle contient à ce niveau dans son épaisseur.

Envisagée au point de vue de ses insertions, l'aponévrose temporale s'attache en haut : 1° sur la partie ascendante du bord postérieur du malaire ; 2° sur le bord postérieur de l'apophyse orbitaire externe ; 3° sur la ligne temporale, tant que cette ligne est unique ; puis, quand elle s'est bifurquée, sur la ligne temporale supérieure ainsi que dans l'intervalle compris entre cette ligne temporale supérieure et l'inférieure. De cette vaste ligne d'insertion supérieure, l'aponévrose temporale se porte sur l'arcade zygomatique et se fixe au bord supérieur de cette apophyse.

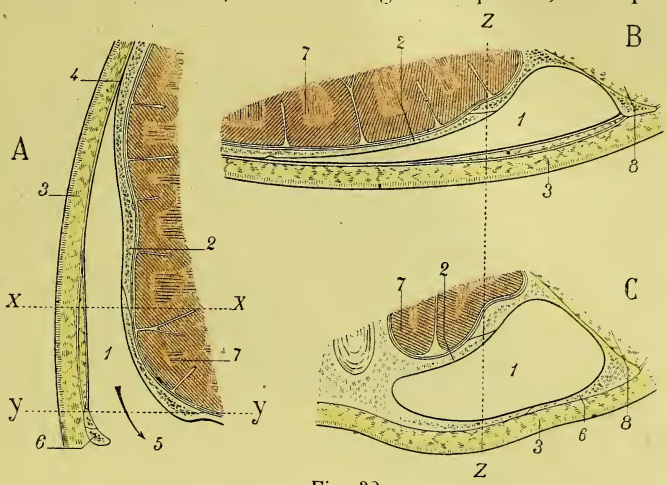


Fig. 32.

La fosse temporale, vue en coupes : A. coupe frontale (suivant l'axe *zz* des deux figures B et C). — B, coupe horizontale (suivant *xx* de la figure A). — C, coupe également horizontale, passant par le zygoma (suivant *yy* de la figure A).

1, fosse temporale. — 2, sa paroi interne, osseuse. — 3, sa paroi externe formée par des parties molles (aponévrose temporale, tissu cellulaire sous-cutané, peau). — 4, son sommet. — 5, sa base, communiquant avec la fosse zygomatique. — 6, arcade zygomatique. — 7, circonvolutions cérébrales. — 8, cavité orbitaire.

L'aponévrose temporale, à la limite supérieure de la région, paraît se continuer avec le périoste de la région occipito-frontale. Nous pouvons donc, avec Richet, dire que le périoste cranien, arrivé à la ligne courbe temporale, se partage en deux lames : 1° une lame profonde, qui s'étale sur le squelette de la région temporale et qui constitue le périoste de cette région ; 2° une lame superficielle, qui s'écarte de la précédente à angle aigu pour venir se terminer sur l'arcade zygomatique. Cette dernière lame, qui a, non pas les caractères du périoste, mais la structure des lames fibreuses, n'est autre que notre aponévrose temporale.

Simple à son origine, l'aponévrose temporale se divise à sa partie moyenne, quelquefois dans ses deux tiers inférieurs, en deux feuillets, l'un externe, l'autre interne : le feuillet externe ou superficiel se termine exactement sur la lèvre externe du bord supérieur du zygoma, parfois sur sa face externe, un peu au-dessus de l'attache du masséter ; le feuillet interne ou profond se fixe sur la lèvre interne de ce même bord supérieur et un peu sur la face interne de l'arcade osseuse. Entre les deux feuillets se trouve un étroit espace, de forme triangulaire ou ovalaire : il est comblé par un paquet cellulo-adipeux, au milieu duquel cheminent quelque temps l'artère temporale profonde postérieure et un certain nombre de veines ordinairement peu importantes.

En s'écartant du périoste temporal pour aller s'insérer sur l'arcade zygomatique, l'aponévrose temporale délimite, en dedans d'elle, une vaste loge que nous désignerons sous le nom de *loge temporale*. — *Vue sur une coupe frontale* (fig. 32, A), cette

loge a la forme d'un triangle à base inférieure : la *paroi externe* est constituée par les différents plans superficiels que nous avons étudiés plus haut, c'est-à-dire par l'aponévrose temporale, l'aponévrose épicranienne, le tissu cellulaire sous-cutané et la peau ; la *paroi interne* est formée par le squelette cranien, que nous décrirons plus loin ; le *sommet* répond exactement à l'insertion de l'aponévrose temporale sur la ligne temporale ; quant à la *base* ou *plancher*, elle n'existe pas en tant que paroi : elle est en effet représentée par un orifice (*orifice zygomatique*) plus ou moins grand suivant les sujets (voy. p. 188), que forme l'arcade zygomatique en s'écartant de la paroi latérale du crâne ; par cet orifice, la loge temporale communique largement avec les deux régions sous-jacentes, la région génienne en avant, la région de la fosse zygomatique en arrière. — Si, maintenant, nous examinons la loge temporale sur une *coupe horizontale*, passant par le zygoma ou un peu au-dessus (fig. 32, B et C), nous voyons qu'elle nous apparaît encore sous la forme d'un triangle, mais d'un triangle dont la base est en avant : c'est dire qu'elle est d'autant plus profonde qu'on l'examine sur un point plus rapproché de sa partie antérieure. Tout en avant, sa profondeur est de 3 centimètres en moyenne. Il existe même là, la délimitant à sa partie antérieure, une véritable paroi osseuse, à concavité postéro-externe, qui est formée par une partie de la paroi externe de l'orbite. Notons, en passant, que sur ce point une large fente, la *fente sphéno-maxillaire*, fait communiquer, sur le squelette, la fosse temporale avec la cavité orbitaire. Sur le vivant, cette fente est fermée par une lame fibreuse qui s'oppose d'ordinaire aux propagations inflammatoires d'une loge dans l'autre, mais qui n'arrête pas les tumeurs. C'est par cette voie (fig. 235, p. 331) que les tumeurs de l'orbite envahissent la région temporale et réciproquement.

**5° Contenu de la loge temporale.** — Dans la loge temporale se trouvent contenus : 1° un muscle volumineux, le *muscle temporal* ; 2° des vaisseaux et des nerfs, les *vaisseaux et nerfs temporaux profonds ;* 3° du *tissu cellulo-graisseux* de remplissage.

a. *Muscle temporal.* — Le muscle temporal (fig. 33 et 34) a la forme d'un large éventail, dont la base est dirigée en haut et en arrière, et dont le sommet correspond à l'apophyse coronoïde du maxillaire inférieur. Il naît, en haut : 1° sur la ligne temporale inférieure ; 2° dans toute l'étendue de la fosse temporale ; 3° sur la face profonde de l'aponévrose temporale, mais dans ses deux tiers supérieurs seulement ; 4° par quelques faisceaux d'un développement très variable (*faisceaux jugaux* ou *faisceau jugal*), sur la partie moyenne de la face interne de l'arcade zygomatique, et jusque sur la face interne du tendon d'origine du masséter.

Parties de ces divers points, les fibres musculaires viennent se terminer sur les deux faces d'une lame fibreuse qui, cachée d'abord dans l'épaisseur du muscle, s'en dégage bientôt, devient un tendon de 1 ou 2 centimètres de large et s'insère enfin sur le sommet, les deux bords, et surtout sur la face interne de l'apophyse coronoïde : un certain nombre de faisceaux se fixent sur le bord antérieur de la branche du maxillaire inférieur jusqu'au voisinage de la dernière molaire. Cette insertion inférieure, large d'une part, profonde de l'autre, explique pourquoi la section du tendon du temporal est un des temps difficiles de la résection du maxillaire inférieur. C'est avec les ciseaux courbes qu'on pratique d'ordinaire cette section : on court ainsi le risque de laisser adhérentes quelques fibres tendineuses qui, au moment où l'on enlève l'os, arrachent les fibres musculaires. Aussi Chassaignac, pour éviter cet arrachement, conseillait-il de couper avec la cisaille la base de la coronoïde et de l'abandonner avec le muscle.

Le muscle temporal, on le sait, est un muscle masticateur : il élève le maxillaire inférieur et l'applique contre la mâchoire supérieure. Sa contracture produit le *trismus ;* elle constitue, avec celle du masséter et des ptérygoïdiens, un des premiers symptômes du tétanos. Il peut subir, à la suite des inflammations chroniques de la région, ou encore à la suite des interventions pratiquées sur la loge temporale, une véritable rétraction fibreuse : il en résulte alors une constriction plus ou moins marquée des mâchoires pour laquelle on a conseillé la section de la coronoïde.

b. *Vaisseaux et nerfs temporaux profonds.* — Le muscle temporal est irrigué

Fig. 33.
Région temporale : plan sous-aponévrotique.

L'aponévrose temporale (incisée d'abord à 10 ou 15 millimètres au-dessous de la ligne temporale supérieure, puis divisée en deux moitiés par une section verticale) a été rabattue en bas, pour laisser voir le muscle temporal et le paquet graisseux, qui le recouvre en bas.

1, peau et tissu cellulaire sous-cutané. — 2, aponévrose épicranienne, avec, sur sa face externe, les vaisseaux et nerfs superficiels de la région. — 3, 3', aponévrose temporale, fortement érignée en bas. — 4, son dédoublement en deux feuillets, avec, dans l'espace compris entre ces deux feuillets, une couche graisseuse et deux veinules. — 5, artère et veine temporale superficielles. — 6, muscle temporal. — 7, paquet graisseux situé entre le muscle et l'aponévrose. — 8, artère temporale profonde postérieure. — 9, saillie de l'arcade zygomatique. — 10, orbiculaire des paupières.

par trois artères (fig. 34); ce sont : 1° l'*artère temporale profonde postérieure*, branche de la temporale superficielle, qui, après avoir perforé l'aponévrose temporale et traversé le muscle, chemine entre celui-ci et la paroi cranienne sur laquelle elle se creuse ordinairement un sillon ; 2° l'*artère temporale profonde moyenne,* branche de l'artère maxillaire interne, qui aborde le muscle par sa face profonde et se perd dans son épaisseur ; 3° l'*artère temporale profonde antérieure,* autre branche de la maxillaire interne, qui, comme la précédente, chemine tout d'abord entre l'os et le muscle, puis se ramifie dans ce dernier. Ces trois artères s'anastomosent constamment entre elles, soit à la face profonde du muscle, soit dans son épaisseur.

Les trois artères temporales profondes sont accompagnées de veines, *veines*

*temporales profondes*, qui suivent assez exactement le même trajet, s'anastomosent largement entre elles et viennent contribuer à former, dans la partie supérieure de la région zygomatique (p. 208) un important plexus, le *plexus ptérygoïdien*. — La richesse vasculaire du muscle temporal explique, d'une part les hémorrhagies consécutives aux plaies profondes de la région, d'autre part les hématomes volumineux qui apparaissent parfois après un traumatisme.

Trois *nerfs*, tous les trois moteurs et destinés au muscle temporal, accompagnent les vaisseaux temporaux profonds. Ce sont : 1° le *nerf temporal profond postérieur*,

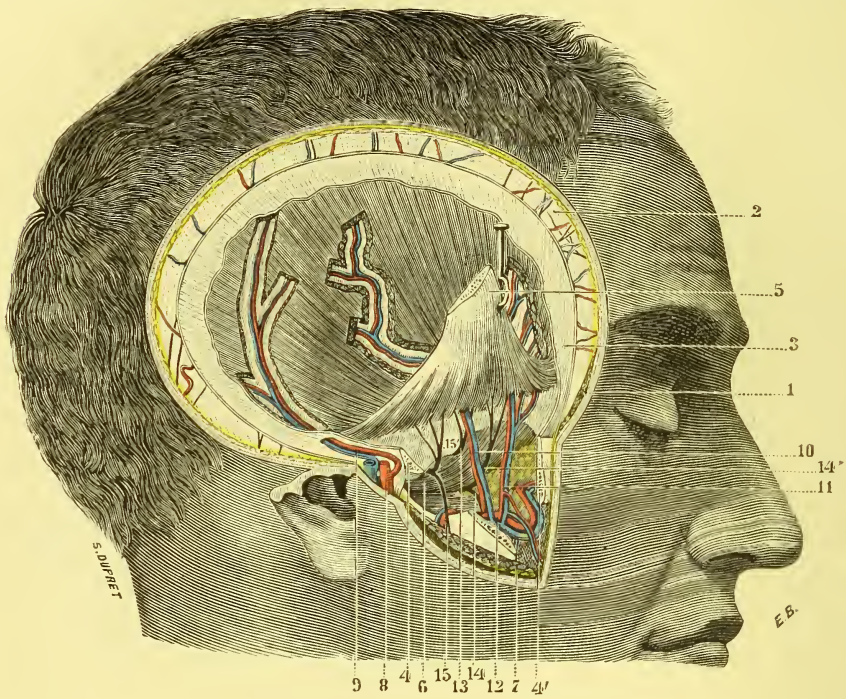


Fig. 34.

Région temporale, plan musculaire : le muscle temporal avec ses vaisseaux et ses nerfs.

L'aponévrose temporale a été enlevée dans la plus grande partie de son étendue ; le masséter a été incisé suivant une ligne oblique passant un peu au-dessous de l'échancrure sigmoïde ; puis, l'arcade zygomatique a été sciée à ses deux extrémités et enlevée ; l'apophyse coronoïde, enfin, a été sciée à sa base et fortement érignée en haut avec le tendon du muscle temporal.

1, coupe de la peau. — 2, aponévrose épicranienne, avec, sur sa face externe, les vaisseaux et nerfs superficiels de la région. — 3, aponévrose temporale. — 4, 4', surfaces de coupe de l'arcade zygomatique. — 5, apophyse coronoïde, érignée en haut. — 6, ptérygoïdien externe. — 7, masséter. — 8, artère et veine temporales superficielles, avec le nerf auriculo-temporal. — 9, artère et veine temporales profondes postérieures. — 10, artère temporale profonde moyenne. — 11, artère temporale profonde antérieure. — 12, maxillaire interne. — 13, nerf temporal profond moyen. — 14, nerf buccal, avec 14', nerf temporal profond antérieur. — 15, nerf massétérin, avec 15', nerf temporal profond postérieur.

rameau venu du nerf massétérin ; 2° le *nerf temporal profond moyen*, qui vient directement du nerf maxillaire inférieur, immédiatement au-dessous du trou ovale ; 3° le *nerf temporal profond antérieur*, qui se détache du buccal au moment où ce dernier se dégage du muscle ptérygoïdien externe. Les trois nerfs, comme les artères, s'anastomosent entre eux avant de pénétrer dans le muscle, où ils se terminent.

Il est à remarquer que les vaisseaux et nerfs destinés au muscle temporal ont une direction verticale : aussi, pour ne pas les intéresser dans l'ouverture des collections profondes de la région temporale, conseille-t-on de ne pratiquer, autant que possible, que des incisions verticales, c'est-à-dire parallèles à la direction des vaisseaux et des nerfs. On conseille de même, dans les interventions qui nécessitent la

taille d'un lambeau temporal, la trépanation par exemple, d'utiliser de préférence le lambeau à pédicule inférieur et à convexité supérieure qui, en raison même de la direction des vaisseaux et nerfs temporaux, assure le mieux la conservation de la vascularisation et de l'innervation du muscle temporal. Nous ajouterons que ces mêmes vaisseaux et nerfs temporaux occupent la face profonde du muscle et se trouvent placés entre ce dernier et le squelette : il faudra donc, pour ne pas les léser quand, dans la taille du lambeau précité, on détache le muscle de l'écaille temporale, suivre le squelette de très près avec le bistouri, ou, mieux encore, se servir de la rugine (Quénu).

c. *Masse cellulo-adipeuse.* — Le muscle temporal, ses vaisseaux et ses nerfs remplissent incomplètement la loge temporale. Les vides sont comblés par une masse cellulo-adipeuse, demi-fluide, qui se développe de préférence à la partie externe et inférieure de la loge, entre le muscle temporal et son aponévrose. De la face superficielle du temporal, elle passe sur son bord antérieur et, le contournant, elle s'étale sur sa face profonde, formant là, entre le muscle et le plan squelettique, la coulée cellulo-graisseuse, où cheminent les rameaux et nerfs profonds (fig. 35,4).

Cette masse graisseuse, simple tissu de remplissage de la loge temporale, est entourée d'un tissu cellulaire lâche, ébauche d'une séreuse (Verneuil). Ce qui en fait l'intérêt, c'est qu'elle ne se cantonne pas dans la région temporale. Si nous l'examinons, en effet, sur des coupes de la région, coupes frontales et coupes horizontales, nous la voyons se continuer (Parrot-Lagarenne, Th. Bordeaux, 1898), dans toutes les régions sous-jacentes : d'une part, dans l'épaisseur de la joue, avec la boule graisseuse de Bichat; d'autre part, avec le tissu cellulo-adipeux, toujours si abondant, de la fosse zygomatique; et, aussi, par l'échancrure sigmoïde, avec le tissu conjonctif de la loge massétérine. La figure 36, obtenue après section du zygoma et renversement en arrière du muscle masséter, nous montre très nettement que la boule de Bichat, le tissu graisseux qui s'étale sur la face externe du temporal, celui qui s'insinue sous sa face profonde, ne forment qu'une seule et même masse cellulo-adipeuse, ayant partout même aspect et même constitution anatomique. On comprend dès lors comment les lipomes de la joue peuvent envahir la région temporale, parfois même y débuter.

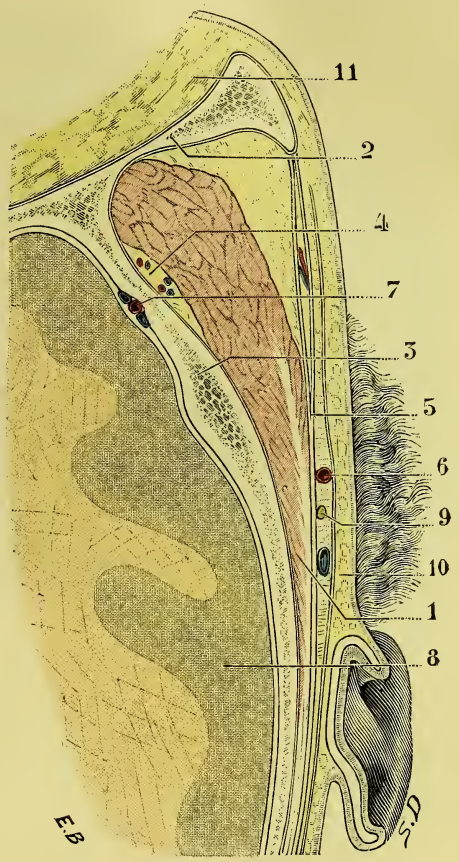


Fig. 35.
Coupe horizontale de la région temporale passant un peu au-dessus du zygoma (côté droit, segment inférieur de la coupe, sujet congelé).

1, muscle temporal. — 2, paroi externe de l'orbite. — 3, écaille temporale. — 4, vaisseaux temporaux profonds. — 5, aponévrose temporale et son dédoublement : entre elle et la peau on aperçoit l'aponévrose épicranienne. — 6, artère temporale superficielle. — 7, artère méningée moyenne. — 8, cerveau. — 9, nerf auriculo-temporal. — 10, peau et tissu cellulaire sous-cutané. — 11, graisse de l'orbite.

C'est au milieu du tissu cellulo-adipeux péri-temporal que cheminent les lymphatiques profonds de la loge temporale. Ces lymphatiques accompagnent les vaisseaux artériels et veineux précités et aboutissent aux ganglions carotidiens supérieurs. Ils s'anastomosent avec les lymphatiques des régions voisines et, en particulier, avec ceux de la mastoïde et de l'oreille; ainsi s'expliquent, sans doute, les phlegmons temporaux profonds qui apparaissent au cours de certaines otites aiguës (Mignon). La loge temporale étant fermée en haut, en avant et en arrière, communiquant d'autre part, à sa partie inférieure, avec les deux régions génienne et zygomatique, le pus de ces phlegmons profonds aura tendance à envahir la joue et la fosse zygomatique, si le chirurgien n'intervient pas de bonne heure. Nous avons vu que c'était dans la partie antérieure et inférieure de la loge temporale que se trouvait le tissu cellulo-adipeux : c'est donc en ce point qu'il faudra inciser, sans attendre la fluctuation, lente à paraître à cause de l'aponévrose temporale qui bride fortement les tissus.

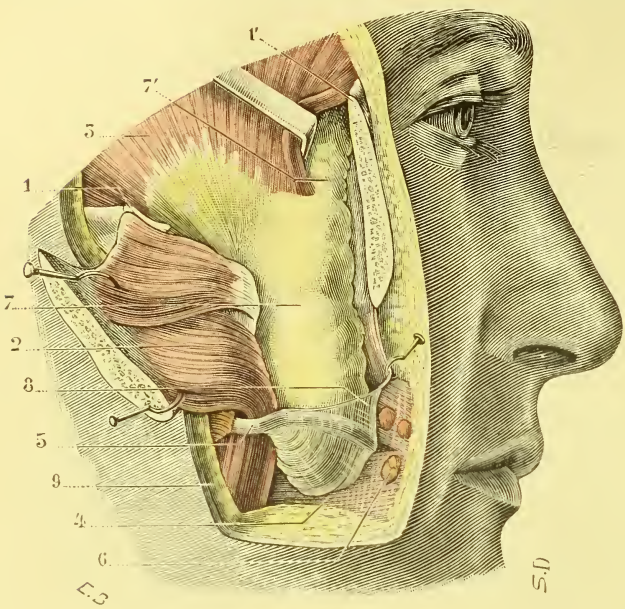


Fig. 36.
La boule graisseuse de Bichat, vue en place.

1, 1', arcade zygomatique sciée à ses deux extrémités. — 2, masséter renversé en dehors avec la partie moyenne de l'arcade. — 3, temporal. — 4, buccinateur recouvert de son aponévrose. — 5, canal de Sténon se dégageant du prolongement antérieur de la parotide. — 6, glandes molaires. — 7, boule graisseuse de Bichat se continuant avec 7', la graisse de la région temporale. — 8, mince aponévrose recouvrant la boule graisseuse. — 9, coupe de la peau.

**6° Plan squelettique.** — Le squelette de la région temporale est constitué (fig. 3) par quatre os : 1° en avant et en haut, une portion du frontal ; 2° en avant et en bas, la grande aile du sphénoïde ; 3° en arrière et en bas, l'écaille du temporal ; 4° en arrière et en haut, une portion du pariétal. Ces quatre os sont réunis par des sutures dont l'ensemble constitue le *ptérion* (p. 5). Le ptérion, assez variable suivant les sujets, revêt le plus souvent la forme d'un **H** majuscule, obliquement incliné de haut en bas et d'arrière en avant. Il occupe la partie antérieure et supérieure de la loge temporale : la branche horizontale de l'**H** correspond, en général, à la circonvolution de Broca et croise souvent l'artère méningée moyenne (fig. 38).

Le temporal est un des sièges d'élection de l'ostéomyélite aiguë du crâne (Jaymes, *Thèse de Paris*, 1887). Cette affection, le plus souvent méconnue d'après Lannelongue, est heureusement très rare, car elle se complique presque toujours de méningite et de phlébite des sinus : les rapports du temporal avec les méninges et avec le sinus latéral nous en donnent la raison.

La paroi osseuse de la loge temporale est, en bas, nettement séparée du plafond de la fosse zygomatique par une ligne saillante, la *crête sphéno-temporale*, qui limite inférieurement notre région. Cette crête est un repère important dans la

résection du ganglion de Gasser; dans les procédés de Krause, de Hartley, lesquels consistent comme nous le verrons plus loin à aborder le ganglion par la trépanation de la fosse temporale seule, elle marque le point où s'arrête en bas la trépanation (voy. *Région de la fosse zygomatique*).

Le squelette temporal est mince et fragile. Il faut s'en souvenir quand on applique le trépan dans la région.

**7° Méninges.** — Sur la surface endo-cranienne de notre plan squelettique se disposent les trois méninges : 1° la *dure-mère*, à laquelle il convient de rattacher les *vaisseaux méningés moyens* ; 2° l'*arachnoïde;* 3° la *pie-mère*.

a. *Dure-mère.* — La dure-mère tapisse la face interne du squelette. Dans notre région temporale, elle présente une disposition qui, en raison de son importance chirurgicale, doit toujours être bien présente à l'esprit : elle adhère peu aux os sus-jacents et s'en laisse décoller facilement, notamment par les épanchements sanguins se produisant entre elle et le squelette. Cette *zone décollable* de la dure-mère, bien étudiée par G. Marchant et Ferré en France, Krönlein en Allemagne, dépasse dans tous les sens les limites de la région : elle s'étend, dans le sens vertical, de la faux du cerveau aux petites ailes du sphénoïde et au bord supérieur du rocher, dans le sens sagittal, des apophyses d'Ingrassias à la protubérance occipitale interne. Dans l'espace décollé, le sang s'accumule et donne naissance à une tumeur qui produit rapidement des phénomènes de compression du cerveau. Ceux-ci permettent au chirurgien de faire le diagnostic et le guident dans son intervention. En règle générale, le sang qui s'accumule dans cet espace décollé provient d'une blessure de l'artère méningée moyenne (fig. 37).

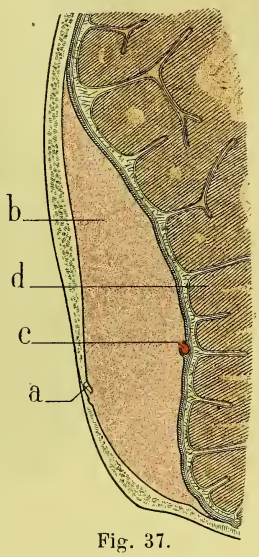


Fig. 37.
Hématome consécutif à la blessure de l'artère méningée moyenne, vu sur une coupe frontale du crâne (schématique).

*a*, écaille temporale fracturée. — *b*, épanchement du sang dans la zone décollable. — *c*, artère méningée déchirée par une esquille. — *d*, cerveau refoulé et comprimé.

b. *Artère méningée moyenne.* — L'artère méningée moyenne, qu'on appelle encore *artère sphéno-épineuse,* est remarquable par son volume et son long trajet. Comme on le sait, elle naît de l'artère maxillaire interne et pénètre dans le crâne par le trou petit rond. Elle s'infléchit alors sur elle-même, se porte horizontalement en dehors et ne tarde pas à se diviser en deux branches, l'une antérieure, l'autre postérieure. — La *branche antérieure* (fig. 38,8) gagne l'angle antérieur et inférieur du pariétal (ptérion). Elle rencontre là une gouttière (quelquefois transformée en canal complet) : elle s'y engage et la suit, en se dirigeant vers le bregma et en se ramifiant. Elle fournit une branche à direction postérieure, *branche moyenne* de la méningée, importante au point de vue chirurgical comme nous allons le voir tout à l'heure. — La *branche postérieure* (fig. 38,9) se porte en haut et en arrière vers le lambda et se ramifie, elle aussi, sur la portion écailleuse du temporal d'abord, puis sur la partie postérieure et inférieure du pariétal.

L'artère méningée moyenne fournit encore des *rameaux temporaux,* rameaux toujours très grêles, qui traversent la paroi cranienne et viennent s'anastomoser, dans la fosse temporale, avec les trois artères temporales profondes.

Envisagées au point de vue de leurs rapports, la méningée moyenne et ses branches sont contenues dans un dédoublement de la dure-mère, fixées contre l'os sur lequel elles se creusent une gouttière. Aussi dans les fractures de la région temporale, observe-t-on assez souvent une lésion de l'artère elle-même ou d'une de ses

Fig. 38.

Région temporale : plan encéphalique.

La paroi cranienne a été enlevée dans la plus grande partie de son étendue. On a conservé les sutures et la partie des os qui les forment pour montrer leurs rapports, d'une part avec les artères et veines méningées moyennes, d'autre part avec les circonvolutions cérébrales.

1, coupe des parties molles. — 2, suture coronale. — 3, suture pariéto-écailleuse. — 4, suture sphéno-écailleuse. — 5, ptérion. — 6, coupe du muscle temporal avec sa couche graisseuse et les vaisseaux temporaux profonds. — 7, vaisseaux temporaux superficiels avec le nerf auriculo-temporal. — 8, 9, branche antérieure et branche postérieure de la méningée moyenne avec leurs veines. — 10, dure-mère recouvrant l'encéphale. — 11, scissure de Sylvius. — 12, scissure de Rolando. — $F^a$, $P^a$, frontale et pariétale ascendante. — $F^2$, $F^3$, deuxième et troisième circonvolutions frontales. — $P^2$, pariétale inférieure. — $T^1$, $T^2$, $T^3$, première, deuxième et troisième temporales. — $P^c$, pli courbe.

branches : c'est tantôt une déchirure, tantôt une piqûre par une esquille. L'hémorrhagie qui en résulte se collecte au niveau de la *zone décollable* signalée plus haut. Le plus souvent, c'est la *branche moyenne* issue de la branche antérieure qui est lésée, d'où production d'un hématome que Krönlein appelle *temporo-pariétal* d'après son siège et que l'on pourrait encore, du nom de la branche artérielle qui le forme, appeler *hématome moyen*. Les blessures de la branche antérieure (elles donnent naissance à un *hématome frontal*) et surtout de la branche postérieure (elles produisent un *hématome temporo-occipital*) sont plus rares.

Etant donné le pronostic à peu près fatal de ces hémorrhagies abandonnées à elles-mêmes, il faut toujours intervenir pour décomprimer le cerveau et lier l'artère méningée au point blessé. Les procédés recommandés pour découvrir l'artère lésée sont nombreux. Jacobson trépane à 5 centimètres en arrière et à 12 millimètres au-dessus de l'apophyse orbitaire externe ; sur le squelette, ce point correspond à l'angle antéro-inférieur du pariétal, c'est-à-dire au point où passe la branche antérieure de la méningée (fig. 39). Pour atteindre cette même branche, Krönlein mène une ligne horizontale qui prolonge en arrière le bord supérieur de l'orbite et ouvre le crâne, sur cette ligne, à 3 ou 4 centimètres en arrière de l'apophyse orbitaire externe ; Vogt et Hueter conseillent de trépaner au point de rencontre de deux lignes, l'une horizontale passant à 4 centi-

mètres au-dessus de l'arcade zygomatique, l'autre verticale menée à un gros travers de doigt en arrière de l'apophyse frontale de l'os malaire. Poirier élève une perpendiculaire de 5 centimètres sur le milieu de l'arcade et trépane à l'extrémité de cette ligne ; il arrive ainsi sur l'origine de la branche moyenne de la méningée. L'un ou l'autre des procédés que nous venons de signaler sont applicables dans le cas d'hématome temporo-pariétal ou temporo-frontal, autrement

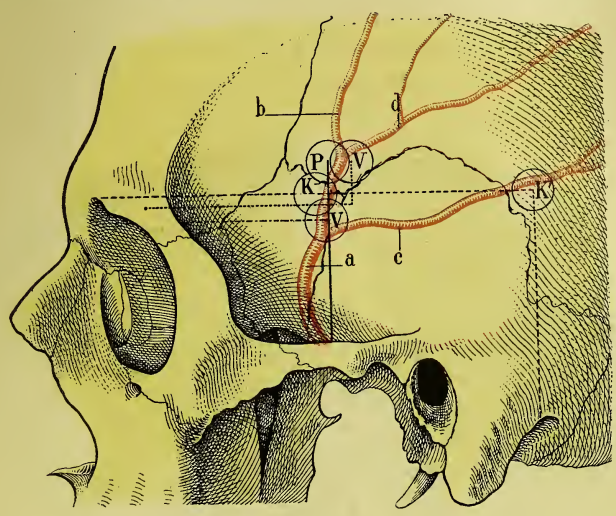


Fig. 39.
Procédés de découverte de l'artère méningée moyenne.

*a*, tronc de la méningée. — *b*, branche antérieure. — *c*, branche postérieure. — *d*, branche moyenne. — K, procédé de Krönlein pour découvrir la branche antérieure de la méningée. — K', procédé de Krönlein pour découvrir la branche postérieure. — P, procédé de Poirier. — V (au-dessous de K), procédé de Vogt. — V (en arrière de P), procédé de Jacobson.

dit aux hématomes qui résultent d'une lésion des branches antérieure ou moyenne de la méningée. Pour aborder les hématomes consécutifs à une blessure de sa branche postérieure, Krönlein recommande d'ouvrir le crâne au point où la verticale menée immédiatement derrière l'apophyse mastoïde vient rencontrer l'horizontale prolongeant en arrière le bord supérieur de l'orbite.

c. *Veines méningées moyennes.* — L'artère méningée moyenne est accompagnée par deux veines satellites, les *veines méningées moyennes,* qui, d'après leur situation par rapport à l'artère, se distinguent en antérieure et postérieure. Très développées d'ordinaire, ces deux veines s'adossent l'une à l'autre dans la plus grande partie de leur trajet, enveloppant plus ou moins la circonférence de l'artère. Un peu au-dessus du ptérion, elles reçoivent à la fois les veines pariétales moyennes, des veines frontales et des veines venues de l'orbite (*veines orbito-méningées*). Il existe, là, une sorte de confluent veineux (*carrefour veineux* de Trolard) dont le diamètre peut atteindre jusqu'à 10 et même 12 millimètres; à ce niveau, l'artère méningée baigne dans la cavité veineuse comme la carotide interne baigne dans le sinus caverneux : cela nous explique pourquoi ses blessures sont, en ce point, particulièrement graves. La veine méningée moyenne postérieure se jette dans le plexus ptérygoïdien ; l'antérieure se termine le plus souvent, soit dans le sinus caverneux, soit dans la veine du trou ovale.

d. *Arachnoïde et pie-mère.* — Au-dessous de la dure-mère, nous rencontrons successivement : 1° l'arachnoïde, avec sa cavité, la cavité arachnoïdienne ; 2° les espaces sous-arachnoïdiens, avec le liquide céphalo-rachidien ; 3° enfin, la pie-mère, reposant directement sur les circonvolutions cérébrales. Ces diverses formations ne présentent ici rien de particulier et nous renvoyons, pour leur étude, au paragraphe (p. 77) qui leur est spécialement consacré.

**8° Circonvolutions cérébrales.** — La face externe de l'hémisphère cérébral cons-

titue notre dernier plan. Dans les limites de la région, nous constatons tout d'abord (fig. 38 et 40) la présence de deux scissures importantes : la scissure de Sylvius (ou, tout au moins, la portion de cette scissure qui occupe la face externe de l'hémisphère) et, au-dessus d'elle, la moitié inférieure de la scissure de Rolando. De ces deux scissures, la première suit un trajet à peu près horizontal ; la seconde, au contraire, se porte obliquement de bas en haut et d'avant en arrière.

Nous rencontrons ensuite, tout autour des scissures précitées, les circonvolutions suivantes : 1° en avant et en haut, la troisième frontale presque en totalité et

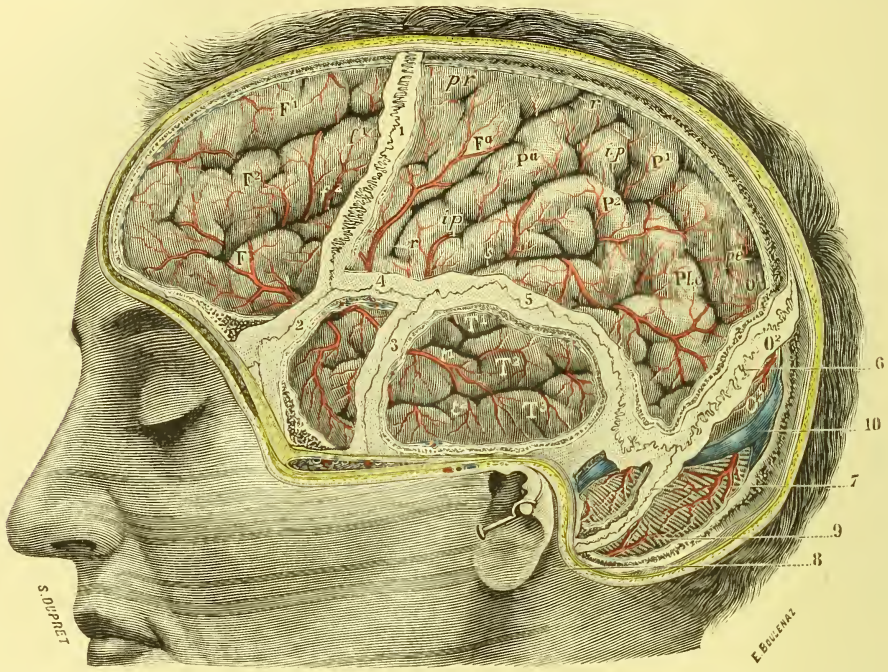


Fig. 40.
Les circonvolutions de la face externe de l'hémisphère gauche, vues à travers des fenêtres pratiquées dans la paroi cranienne.

Cette figure nous montre nettement, outre les circonvolutions qui répondent à la région temporale, les rapports des circonvolutions de la face externe avec les différentes sutures du crâne.

1, suture fronto-pariétale ou coronale. — 2, suture fronto-sphénoïdale. — 3, suture sphéno-temporale. — 4, ptérion. — 5, suture pariéto-temporale. — 6, suture pariéto-occipitale ou lambdoïde. — 7, suture temporo-occipitale. — 8, apophyse mastoïde. — 9, cervelet. — 10, sinus latéral.
(Pour les indications (par lettres majuscules ou minuscules) se rapportant aux circonvolutions cérébrales, voy. la fig. 70, p. 98).

les trois quarts postérieurs de la seconde ; 2° en arrière et en haut, au-dessus de la scissure de Sylvius, la moitié inférieure des deux circonvolutions frontale ascendante et pariétale ascendante et, au-dessus de cette dernière, la plus grande partie du lobule pariétal inférieur ; 3° en arrière et en bas, au-dessous de la scissure sylvienne, les trois circonvolutions temporales, à peu près tout entières.

La morphologie de ces différentes scissures et circonvolutions, le siège exact (sur l'écorce cérébrale) des centres psycho-moteurs, ainsi que les repères qui permettent au chirurgien d'aller à leur recherche, seront étudiés plus loin (voy. *Topographie cranio-encéphalique*, p. 146). Nous nous contenterons de rappeler ici que la plupart des centres psycho-moteurs se trouvent situés sur cette portion de l'écorce qui répond à la région temporale, ce qui nous explique pourquoi les lésions de cette partie du cerveau donnent lieu habituellement, à des « symptômes loca-

lisés », pourquoi aussi, ces symptômes permettant d'ordinaire au chirurgien de faire le diagnostic du siège exact de la lésion cérébrale, la région temporale est le lieu d'élection de la trépanation.

## § 4 — RÉGION MASTOÏDIENNE

La région mastoïdienne est constituée par l'ensemble des parties molles qui recouvrent la mastoïde et par cette saillie osseuse elle-même. C'est à la présence de cette apophyse volumineuse et des cavités annexes de l'oreille moyenne dont elle est creusée, que notre région doit son intérêt anatomique, clinique et opératoire. Les progrès réalisés en otologie ont montré combien sont nombreux les cas où les complications des otites se localisent sur la mastoïde. La connaissance exacte de son anatomie topographique, de ses rapports, en même temps qu'elle explique au clinicien la symptomatologie des mastoïdites et la gravité de leurs complications, fournit au chirurgien, qui a à intervenir, des repères précieux pour son intervention.

**1° Situation et limites.** — La région mastoïdienne, comme l'apophyse mastoïde qui lui sert de substratum squelettique, occupe la partie la plus inférieure du plan latéral du crâne.

Elle a pour limites superficielles : 1° en bas, le sommet de l'apophyse mastoïde elle-même ; 2° en haut, une ligne transversale, prolongeant en arrière le bord supérieur de la racine longitudinale de l'arcade zygomatique, c'est la *linea temporalis* des otologistes ; 3° en avant, une ligne verticale passant par la partie postérieure du conduit auditif et par le bord antérieur de la mastoïde ; 4° en arrière, le bord postérieur de cette même apophyse mastoïde, prolongé jusqu'à l'astérion, c'est-à-dire jusqu'au point où se réunissent à la fois le temporal, le pariétal et l'occipital. Ainsi entendue, la région mastoïdienne se trouve située au-dessous des deux régions temporale et occipito-frontale ; au-dessus de la région carotidienne ; en arrière de la région de l'oreille, dont, à bien des titres, elle peut être considérée comme une annexe.

En profondeur, nous prolongerons la région mastoïdienne, comme cela a été fait pour la région occipito-frontale et pour la région temporale, jusqu'aux méninges et à l'encéphale inclusivement.

**2° Forme extérieure et exploration.** — Affectant la forme du squelette sur lequel elle repose, la région mastoïdienne, à l'état normal, est toujours convexe et nettement séparée du pavillon de l'oreille par un sillon profond, le *sillon auriculo-mastoïdien*. Elle se trouve en partie cachée par le pavillon de l'oreille ; aussi faut-il, pour la bien examiner, écarter celui-ci et, d'autre part, regarder le sujet par derrière.

Du reste, elle varie beaucoup en étendue suivant les âges, le sexe et les individus : peu développée chez l'enfant, elle s'accroît chez l'adolescent et présente son maximum de développement chez l'adulte et chez le vieillard. L'observation nous apprend qu'elle est à la fois plus étendue et plus saillante chez l'homme que chez la femme. Elle nous apprend aussi que la mastoïde gauche est ordinairement plus petite que la droite.

La minceur des différents plans de parties molles qui recouvrent sa face externe en rend l'exploration assez facile et, en même temps, permet de reconnaître les divers repères que l'on utilise dans les interventions.

A l'état pathologique, l'aspect de notre région peut être plus ou moins modifié, soit par des tumeurs localisées (kystes, adénites), soit par une tuméfaction diffuse

(mastoïdite, phlegmons). Quand la mastoïde est enflammée, et que l'inflammation se propage vers les couches superficielles, la convexité de la région diparaît, le sillon auriculo-mastoïdien se comble, le pavillon de l'oreille s'écarte de la tête. La palpation, rendue plus difficile par l'épaississement et l'œdème des téguments, provoque, en un point, une douleur localisée, dont l'importance au point de vue du diagnostic de la complication otitique est considérable.

**3° Parties molles superficielles.** — Les parties molles qui se disposent sur la face externe de l'apophyse mastoïde forment une couche peu épaisse que l'on peut

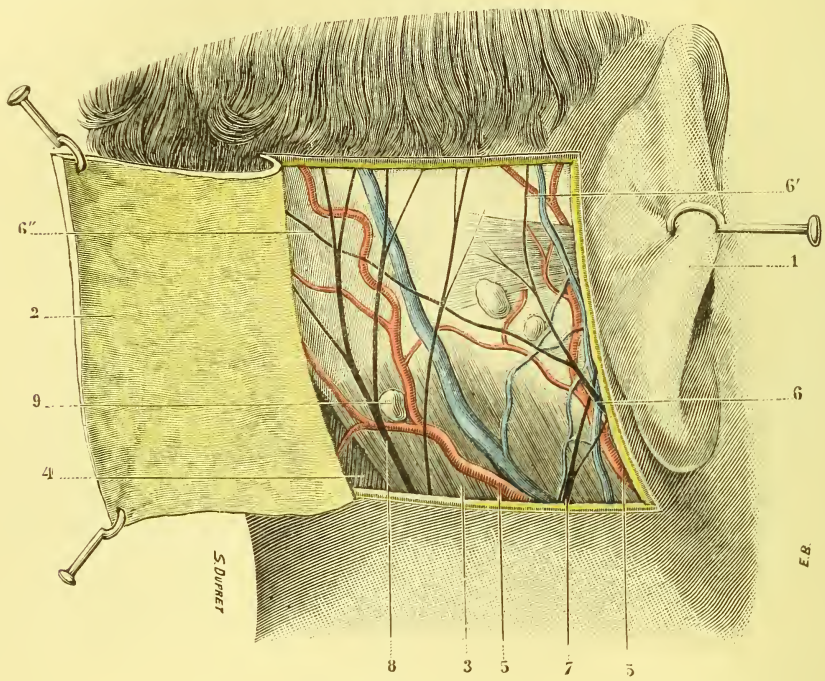


Fig. 41.
Région mastoïdienne : plan superficiel.

1, pavillon de l'oreille, érigné en avant. — 2, lambeau cutané, érigné en arrière. — 3, extrémité supérieure du sterno-cléido-mastoïdien, recouvrant l'apophyse mastoïde. — 4, splénius. — 5, 5', branche auriculaire et branche mastoïdienne de l'artère auriculaire postérieure, avec les veines qui les accompagnent. — 6, branche auriculaire du nerf facial avec : 6', son rameau pour l'auriculaire supérieur ; 6'', son rameau pour l'occipital. — 7, 8, branche auriculaire et branche mastoïdienne du plexus cervical superficiel. — 9, ganglions lymphatiques.

inciser d'un seul coup de bistouri. Elles ne présentent, en effet, qu'une médiocre importance. Le scalpel y rencontre successivement, en allant de dehors en dedans : 1° la *peau ;* 2° le *tissu cellulaire sous-cutané ;* 3° l'*aponévrose superficielle* ; 4° une *couche musculaire ;* 5° enfin le *périoste*.

*A*. Peau. — La peau est mince, fine, peu mobile surtout dans la partie supérieure de la région. Elle est dépourvue de poils dans la plus grande partie de son étendue, sauf en haut et en arrière où elle se continue avec le cuir chevelu. Il est presque inutile de rappeler que les cheveux doivent être rasés largement quand on intervient sur la région.

*B*. Tissu cellulaire sous-cutané. — Assez analogue à celui de la région occipito-frontale, il est très serré et forme des aréoles où s'amasse une graisse rougeâtre.

*C*. Aponévrose. — L'aponévrose mastoïdienne est représentée, en haut, par l'apo-

névrose épicranienne : sa face interne est unie au périoste par un tissu conjonctif assez lâche ; sur sa face externe s'insèrent les deux faisceaux transversaux de l'auriculaire postérieur, qui vont s'attacher d'autre part à la partie moyenne de la conque de l'oreille. Dans la partie inférieure de la région, l'aponévrose épicranienne se fusionne d'une façon plus ou moins intime avec les tendons des différents muscles qui viennent s'insérer sur la mastoïde.

*D*. Couche musculaire. — La couche musculaire comprend, outre l'auriculaire postérieur déjà signalé dans le plan précédent, les quatre muscles suivants : 1° l'*occipital*, ou plutôt les faisceaux les plus externes de ce muscle ; 2° le *sterno-cléido-mastoïdien*, qui, comme on le sait, vient se fixer à la fois sur la face externe, sur le bord antérieur et sur le sommet de la mastoïde ; 3° le *splenius de la tête*, qui s'attache sur la face externe de cette même apophyse, en arrière et au-dessous du précédent (voy. *Nuque*) ; 4° le *petit complexus*, qui s'insère également sur la mastoïde, mais sur son bord postérieur. Tous ces muscles se fixent donc sur la moitié postérieure de la mastoïde, c'est-à-dire, comme nous le verrons plus loin, sur la *portion non chirurgicale* de cette apophyse. On n'a donc pas, d'ordinaire, sauf dans les opérations abrasant toute la couche externe de la mastoïde, à s'en préoccuper quand on pratique la trépanation. Signalons encore, dans ce même plan, le *ligament postérieur* de l'oreille, lequel s'étend de la base de l'apophyse mastoïde à la convexité de la conque et à la paroi postérieure du conduit auditif.

*E*. Périoste. — Le périoste s'étale régulièrement sur la face externe de l'apophyse mastoïde. Il se continue avec le périoste du conduit auditif osseux, ce qui, d'après Duplay, expliquerait la propagation, d'ailleurs rare, d'une périostite de la caisse à la face externe de la mastoïde. Cette propagation s'observe particulièrement chez les enfants.

*F*. Vaisseaux et nerfs superficiels. — Les vaisseaux et nerfs destinés aux parties molles superficielles de la région mastoïdienne (fig. 41) sont, en général, de petites dimensions et n'ont, de ce fait, qu'une importance secondaire.

a. *Artères*. — Les artères proviennent, pour la plupart, de l'*auriculaire postérieure*, qui longe de bas en haut le sillon auriculo-mastoïdien ; on conseille, pour l'éviter dans les opérations sur la mastoïde, d'inciser les téguments à 5 ou 6 millimètres en arrière du sillon ; sa blessure d'ailleurs est sans importance : une ou deux pinces hémostatiques, au besoin une ligature, suffisent pour arrêter l'hémorrhagie. A ces rameaux de l'auriculaire postérieure viennent se joindre un certain nombre de rameaux ascendants fournis par l'*occipitale*, branche volumineuse que nous retrouverons plus loin dans la région de la nuque.

b. *Veines*. — Les veines assez nombreuses, mais généralement de petit calibre, descendent dans la région du cou pour venir se jeter dans la jugulaire interne. Parmi ces veines, il en est une qui mérite une mention spéciale : c'est la *veine mastoïdienne*. Cette veine, plus ou moins volumineuse suivant les sujets, s'engage dans le trou mastoïdien, un peu en arrière de l'angle postéro-supérieur de la mastoïde, et s'ouvre dans le sinus latéral, établissant de la sorte une large voie de communication entre les deux circulations intra-cranienne et extra-cranienne. Ainsi s'explique, sans doute, l'amélioration indiscutable qui résulte parfois d'une application de sangsues sur la région mastoïdienne, dans les cas où il existe des phénomènes de congestion intra-cranienne. La veine mastoïdienne, d'autre part, peut propager au sinus latéral l'inflammation des plans superficiels.

c. *Lymphatiques*. — Les lymphatiques suivent, comme les veines, un trajet des-

cendant. — Les uns, et ce sont les plus nombreux, se jettent dans les *ganglions mastoïdiens,* petits ganglions, au nombre de quatre ou cinq qui occupent de préférence la partie inférieure de la face externe de la mastoïde et qui sont appliqués sur la face superficielle des fibres d'insertion du sterno-cléido-mastoïdien. Ces ganglions peuvent être le siège d'adéno-phlegmons qu'il faut bien se garder de confondre avec une mastoïdite. — Les autres, ceux qui répondent à la partie postérieure de la région, passent dans la région de la nuque pour se terminer dans les ganglions cervicaux, au voisinage du bord postérieur du sterno-cléido-mastoïdien.

d. *Nerfs.* — Les nerfs sont de deux ordres, moteurs ou sensitifs. Les *rameaux moteurs* proviennent de la branche auriculaire du facial (fig. 41,6) : ils se rendent à l'auriculaire postérieur et à l'occipital. Les *rameaux sensitifs,* destinés à la peau, sont fournis par les deux branches auriculaire et mastoïdienne du plexus cervical superficiel.

**4° Plan squelettique : surface exocranienne de la mastoïde.** — Après avoir enlevé les parties molles que nous venons de décrire, nous tombons sur le plan squelettique de la région, lequel est formé par l'apophyse mastoïde ou, plus exactement, par sa surface exocranienne. Cette surface exocranienne de la mastoïde (fig. 42), on le sait, revêt la forme d'une pyramide à base triangulaire (voy. *Anatomie descriptive*). Elle nous offre donc à considérer : 1° un sommet ; 2° trois faces, que nous distinguerons en externe, en interne, en antérieure ; 3° trois bords.

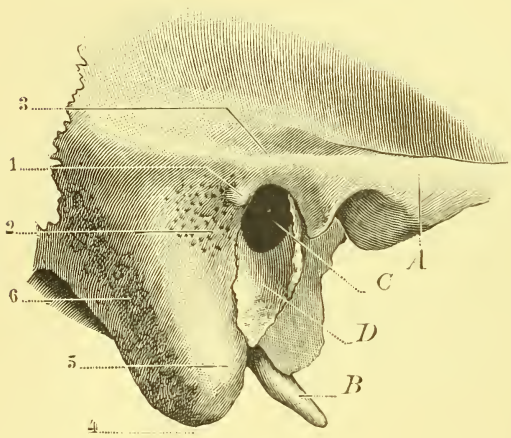


Fig. 42.
Face externe de l'apophyse mastoïde droite.

*A*, arcade zygomatique. — *B*, apophyse styloïde. — *C*, conduit auditif. — *D*, sa paroi inférieure constituée par l'os tympanal. — 1, spina supra meatum. — 2, zone criblée. — 3, linea temporalis. — 4, pointe de la mastoïde. — 5, portion antérieure, lisse, de la face externe de la mastoïde. — 6, portion rugueuse de cette même face externe servant à l'insertion du sterno-cléido-mastoïdien.

a. *Sommet.* — Le sommet, encore appelé *pointe,* répond à la partie inférieure de la région. Il est comme engainé par les muscles qui prennent insertion sur lui.

b. *Bords.* — Les trois bords de la mastoïde se distinguent, d'après leur situation, en externe, interne et postérieur. Nous ne retiendrons que ce dernier, non pas seulement parce qu'il est le plus net, mais aussi parce qu'il est un repère utilisé pour la ligature de l'artère occipitale : il est oblique en bas et en avant et se sent très bien au-dessous de la peau.

c. *Face antérieure.* — La face antérieure de la mastoïde, simple bord mousse dans sa partie inférieure, devient une véritable face dans sa moitié supérieure où elle forme une partie de la paroi postérieure du conduit auditif osseux.

d. *Face interne.* — La face mastoïdienne interne est plane et séparée de l'occipital par la gouttière digastrique, qui donne insertion au muscle digastrique et au petit complexus. Nous verrons plus loin que, dans certains cas, les collections purulentes symptomatiques d'une mastoïdite peuvent fuser le long de ces muscles et envahir le cou.

e. *Face externe.* — La face externe de la mastoïde, la plus importante des

trois, est celle que l'on a sous les yeux quand on a enlevé les plans superficiels : c'est la *paroi chirurgicale*, la *paroi d'abordage* de la mastoïde et de ses cellules. Elle est convexe. Nous pouvons la subdiviser en deux moitiés facilement reconnaissables à leur aspect différent : une moitié postérieure, rugueuse, qui s'étend en arrière jusqu'au bord postérieur de la saillie osseuse ; une moitié antérieure, lisse, qui s'étend en avant jusqu'au bord du conduit auditif osseux. Ces deux moitiés répondent, la première à la portion pétreuse, la deuxième à la portion écailleuse du temporal, qui toutes deux, on le sait, contribuent à la formation de la mastoïde. La suture à direction verticale, *suture pétro-squammeuse*, qui unissait primitivement ces deux segments osseux, disparaît d'ordinaire. Mais elle peut persister, surtout chez les sujets jeunes, et sa persistance favorise, en cas de mastoïdite suppurée, l'ouverture spontanée au dehors de la collection purulente.

α) La moitié postérieure de la face externe ne nous présente aucun détail à retenir. Sur elle s'insèrent le splénius de la tête et le petit complexus. Ce dernier muscle s'attache tout spécialement sur le bord postérieur de la saillie osseuse.

β) La moitié antérieure de la face externe est lisse, avons nous-dit ; elle nous présente cependant, au voisinage de la paroi postérieure du conduit auditif osseux, quelques accidents de surface qu'il importe de bien connaître, car ils servent de repères pour aborder l'antre. Ce sont : 1° une petite saillie osseuse, plus ou moins marquée suivant les sujets, la *spina supra meatum* de Henle ; elle est située à quelques millimètres au-dessous de la linea temporalis et répond à l'angle de réunion du bord supérieur et du bord postérieur du conduit auditif osseux ; contrairement à ce qu'écrivent certains auteurs, elle n'a, d'après Millet, aucun rapport avec l'os tympanal ; une ligne horizontale passant par cette épine correspond le plus souvent, mais non toujours, à la portion moyenne de l'antre ; 2° une série de petits pertuis, qui se trouvent situés chez l'adulte, immédiatement en arrière et au-dessous de la *spina supra meatum* et qui donnent à cette portion de la mastoïde un aspect criblé tout particulier ; cette *zone criblée rétroméatique* (Chipault) mesure parfois près de 1 centimètre d'étendue ; elle répond à la paroi externe de l'antre ; par les orifices, pénètrent des vaisseaux qui mettent en relation la muqueuse antrale avec le périoste de l'apophyse. L'infection mastoïdienne suit souvent cette voie vasculaire pour devenir superficielle, ce qui nous explique la formation possible d'abcès sous-périostiques sans perforation de la paroi de l'antre (Millet). La zone criblée, ordinairement visible chez l'adulte, est toujours bien plus accusée chez l'enfant où elle constitue un repère des plus précieux pour aborder l'antre. Le tissu osseux qui la forme est mou, friable ; chez les enfants en bas âge, en attaquant la mastoïde à son niveau, avec une simple curette ou même avec la pointe du bistouri, on arrive à coup sûr et vite dans l'antre (Broca).

**5° Cavités pneumatiques de la mastoïde.** — L'apophyse mastoïde est creusée d'une série de cavités qui sont en communication avec la caisse du tympan et qui, par suite, renferment à l'état normal de l'air atmosphérique : ce sont l'*antre* et les *cellules*. Un prolongement de la muqueuse de l'oreille moyenne les tapisse : c'est par son intermédiaire que l'inflammation partie de la caisse du tympan les envahit. Ces cavités n'ont pas toutes la même signification et la même importance et il convient, au point de vue anatomo-chirurgical surtout, de distinguer l'antre des cellules mastoïdiennes proprement dites.

*A*. Antre. — L'antre, en effet, n'est pas une cellule mastoïdienne, mais bien un prolongement de l'attique (voy. *Oreille moyenne*), c'est-à-dire un diverticule de la voûte

de la caisse du tympan (Mignon). Il existe chez tous les sujets, même chez le nouveau-né, ce qui suffirait à le distinguer des cellules mastoïdiennes qui, comme on le sait, sont absentes dans le bas-âge et très variables chez l'adulte. Ses lésions (*antrite*) sont fréquentes au cours des otites moyennes : c'est de l'antre, en effet, que le plus souvent rayonne l'infection pour envahir les cellules mastoïdiennes. C'est donc à l'antre que doit aller, tout d'abord, le chirurgien intervenant pour une mastoïdite, de même que dans une infiltration d'urine il doit inciser toujours en premier lieu le périnée quel que soit le siège des fusées à distance. On voit, par suite, que de toutes les cavités pneumatiques de la mastoïde, l'antre est de beaucoup la plus intéressante, celle dont les rapports importent le plus à l'otologiste.

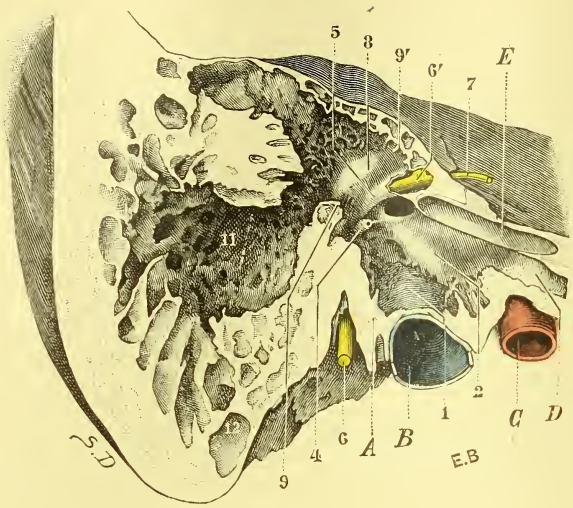


Fig. 43.
Paroi interne de la caisse du tympan, de l'aditus ad antrum et de l'antre.

(Coupe vertico-transversale du temporal droit passant par la circonférence de la caisse. Segment interne de la coupe.)

A, base de l'apophyse styloïde. — B, fosse de la jugulaire. — C, carotide. — D, trompe d'Eustache. — E, conduit du muscle du marteau. — 1, plancher de la caisse refoulé par le bulbe de la jugulaire. — 2, promontoire. — 3, bec de cuiller. — 4, pyramide. — 5, aqueduc de Fallope. — 6, nerf facial visible au travers d'une perte de substance de l'aqueduc avec 6', ganglion géniculé. — 7, nerf pétreux. — 8, aditus ad antrum : relief du canal semi-circulaire horizontal sur la paroi interne de cet aditus. — 9 et 9', coupe de la paroi inférieure et de la paroi supérieure de l'aditus. — 10, cellules du toit de l'antre. — 11, antre. — 12, cellules de la pointe.

a. *Forme, situation et dimensions.* — L'antre (fig. 43 et 209, p. 288) est une cavité en forme de cube ou, mieux, d'ovoïde irrégulier à grand axe vertical. Creusé dans la portion de la mastoïde qui s'unit à la paroi postérieure du conduit auditif osseux, il est situé en arrière et un peu au-dessus du conduit, à une profondeur moyenne de 15 à 18 millimètres. Sa situation et sa profondeur varient, d'ailleurs, notablement suivent les sujets. Elles varient également suivant l'âge (fig. 44) : chez le nouveau-né, l'antre est presque au-dessus de la voûte d'entrée du conduit osseux ; « vers l'âge de dix ans, il est sur l'horizontale menée par l'épine de Henle ; à partir de ce moment il ne s'abaisse plus, mais se porte directement en arrière jusqu'à une distance à peu près fixe de 7 millimètres qu'il atteint vers l'adolescence » (Broca). Ajoutons immédiatement que ce déplacement en arrière et en bas, que l'antre paraît subir avec l'âge, n'est qu'apparent : il est dû au développement

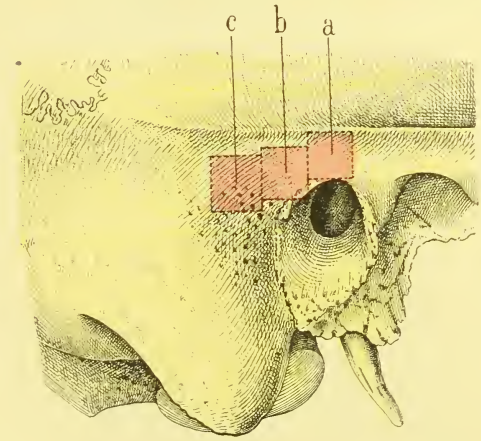


Fig. 44.
Situation de l'antre aux divers âges.

(Face externe de la mastoïde droite.)

*a*, situation de l'antre à la naissance. — *b*, situation de l'antre vers l'âge de dix ans. — *c*, situation de l'antre à l'âge de quinze ans et chez l'adulte.

du squelette temporo-mastoïdien. Chez le nouveau-né et pendant la première année, la profondeur à laquelle l'antre est situé est très faible : elle n'est que de 2 à 4 millimètres; dans les années qui suivent la naissance, elle augmente peu à peu pour atteindre 12 à 15 millimètres vers l'âge de quinze ans. — Les parois de l'antre, que l'on peut distinguer schématiquement en paroi externe, paroi interne, paroi supérieure, paroi inférieure, paroi postérieure et paroi antérieure, sont très accidentées et creusées d'innombrables orifices qui mettent la cavité antrale en communication avec les cellules mastoïdiennes voisines (fig. 45). — Les dimensions de l'antre sont assez variables : l'antre mesure en moyenne de 8 à 10 millimètres dans son plus grand diamètre, 5 à 6 millimètres dans son plus petit. Il peut être plus étendu. Il est parfois beaucoup plus petit, et réduit à une cavité du volume d'un grain de blé, et même moins, logée dans l'angle postéro-supérieur du conduit auditif osseux. Cette dernière variété d'antre est importante à connaître en raison des rapports étendus que le sinus latéral affecte en pareil cas avec la mastoïde, le sinus occupant en quelque sorte la place de la cavité antrale atrophiée. Nous reviendrons d'ailleurs plus loin sur ce sujet.

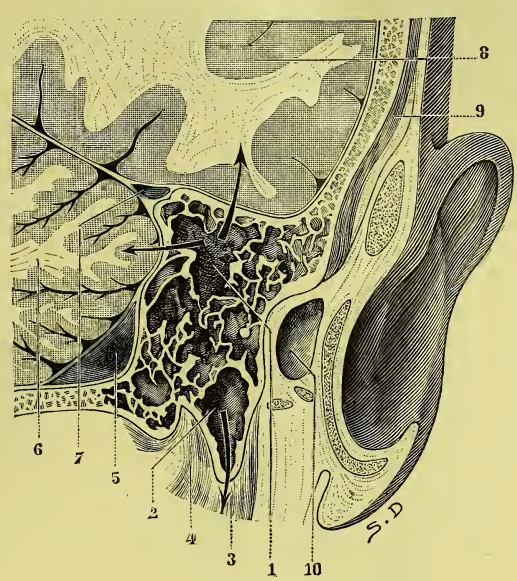


Fig. 45.

Coupe de la mastoïde gauche, à 2 millimètres en arrière et tangente au bord postérieur du conduit auditif, dirigée de façon à couper perpendiculairement la base du rocher (sujet congelé, segment postérieur de la coupe).

(Mastoïde du type pneumatique.)

1, antre (les deux flèches qui en sortent en traversant l'une la paroi supérieure, l'autre la paroi interne, montrent comment l'infection de la cavité antrale peut se propager au cerveau ou au cervelet). — 2, cellule de la pointe (la flèche indique de quelle façon le pus contenu dans cette cellule peut envahir la gaine du muscle sterno-cléido-mastoïdien, mastoïdite de Bezold). — 3, insertion du sterno-cléido-mastoïdien. — 4, insertion du digastrique. — 5, sinus latéral. — 6, cervelet. — 7, sinus pétreux. — 8, lobe temporo-sphénoïdal. — 9, muscle temporal. — 10, cavité du conduit auditif abrasé par la coupe.

b. *Aditus ad antrum.* — L'antre ne débouche pas librement dans l'attique : il lui est relié par un très court canal, le *canal pétro-mastoïdien* ou *aditus ad antrum*, dont l'obstruction, due en général à l'hypertrophie de la muqueuse enflammée, est une des causes qui favorisent les accidents mastoïdiens observés au cours des otites. La formation de cette portion rétrécie, qui sépare la cavité antrale de la cavité tympanique, résulte du soulèvement du plancher de l'antre par le coude que fait le facial, au moment où il abandonne la paroi interne de la caisse pour pénétrer dans la mastoïde, autrement dit au point où la deuxième portion du nerf se continue avec la troisième. On sait, en effet, et nous ne faisons ici que le rappeler, que dans sa traversée du rocher, le facial présente trois portions (fig. 46 et 47) : une première portion, perpendiculaire à l'axe de l'os et située dans le segment de cet os où sont creusées les cavités de l'oreille interne; une deuxième portion, parallèle à l'axe pétreux et située dans la caisse du tympan ; une troisième portion, enfin, parallèle à l'axe de la mastoïde et située dans l'épaisseur de cette dernière. — L'aditus ad antrum mesure, chez l'adulte, 3 à 4 millimètres de long sur 3 millimètres de haut et 3 à 4 millimètres de large. Il est limité : en bas (*plancher de l'aditus*), par le massif

du facial ; en dedans (*paroi interne de l'aditus*), par la saillie que forme le canal demi-circulaire externe (fig. 46 et 47) ; en haut (*paroi supérieure de l'aditus*), par le tegmen tympani ; en dehors enfin (*paroi externe de l'aditus*), par le segment de la paroi postéro supérieure du conduit auditif osseux, qui se continue d'une part avec le mur de la logette (voy. *Oreille moyenne*), d'autre part avec la paroi externe de l'antre. — L'ablation de la paroi externe de l'aditus constitue un des temps périlleux de l'ouverture large des cavités de l'oreille moyenne ou *opération de Stacke*, opération qui consiste, comme on le sait, à mettre largement en communication (fig. 47) la caisse et la cavité antrale, en faisant sauter la paroi externe de l'antre, celle de l'aditus et celle de l'attique (mur de la logette). Etant donné ce que nous venons de dire des rapports de l'aditus

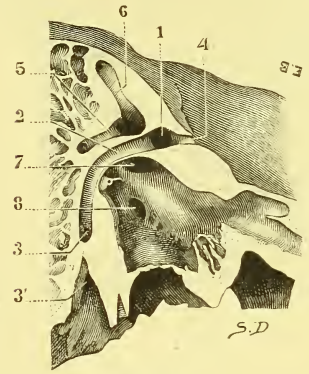


Fig. 46.

Paroi interne de la caisse et de l'aditus ad antrum.

(Cette figure n'est autre chose qu'un segment de la pièce représentée dans la figure 43, pièce sur laquelle la *paroi interne de l'aditus ad antrum* a été usée à la lime pour montrer ses rapports avec le conduit du facial et les canaux demi-circulaires.)

1, première portion du conduit du facial. — 2, sa deuxième portion. — 3, sa dernière portion avec 3', trou stylo-mastoïdien. — 4, canal destiné à livrer passage au nerf pétreux. — 5, canal demi-circulaire externe ou horizontal. — 6, canal demi-circulaire supérieur. — 7, fenêtre ovale. — 8, fenêtre ronde.

(Pour le reste, se reporter à la figure 43 et à sa légende.)

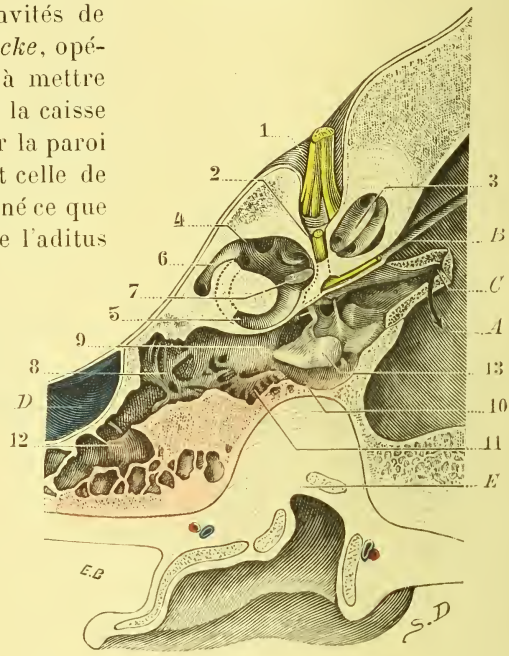


Fig. 47.

Coupe horizontale de l'oreille droite passant par l'attique, l'aditus ad antrum et l'antre (sujet congelé, segment inférieur de la coupe).

(Les parties du squelette teintées en rose sont celles qu'il faut réséquer dans l'opération dite de Stacke.)

*A*, fosse cérébrale moyenne. — *B*, gouttière du nerf pétreux. — *C*, trompe d'Eustache. — *D*, sinus latéral. — *E*, paroi supérieure du conduit auditif externe en partie abrasée par la coupe.

1, conduit auditif interne avec le nerf auditif. — 2, aqueduc du facial et première portion du facial. — 3, limaçon. — 4, vestibule. — 5, canal demi-circulaire externe. — 6, canal demi-circulaire postérieur. — 7, platine de l'étrier obstruant la fenêtre ronde. — 8, antre. — 9, aditus ad antrum. — 10, mur de la logette (teinté en rose). — 11, paroi externe de l'aditus ad antrum (teintée en rose). — 12, paroi externe de l'antre (teintée en rose). — 13, osselets de l'oreille moyenne et leurs tendons.

ad antrum avec le facial et le canal demi-circulaire externe qui contribuent à circonscrire sa cavité, on comprend aisément combien il est facile, au cours de cette opération, de léser ces organes et pourquoi leur situation doit toujours être bien présente à l'esprit de l'opérateur s'il veut éviter leur blessure.

La blessure du canal demi-circulaire externe est, en règle générale, toujours évitable, car ce canal, comme nous venons de le voir, occupe la paroi interne de l'aditus et est, de plus, protégé par le massif de tissu compacte très dur qui l'entoure. Il n'en est peut-être pas toujours de même du facial. Ce nerf, en effet, affecte avec le plancher de l'aditus des rapports plus ou moins intimes suivant les sujets. Il résulte de recherches encore inédites de Toubert et Jacob, que le coude formé par le facial au moment où il abandonne la caisse pour pénétrer dans la mastoïde peut présenter deux dispositions différentes : tantôt, les deux portions tympanique et mastoïdienne du nerf se continuent directement l'une avec l'autre, en formant un angle arrondi plus ou moins

obtus (fig. 48, A); tantôt, elles sont réunies l'une à l'autre, par une portion intermédiaire plus ou moins oblique (fig. 48, B), dont la longueur est de 2 à 3 millimètres en moyenne mais qui peut atteindre 4 et même 5 millimètres. Comme les figures 48, A et B le montrent nettement, dans le premier cas, le coude du facial situé sur le prolongement de la paroi interne de l'aditus, et par

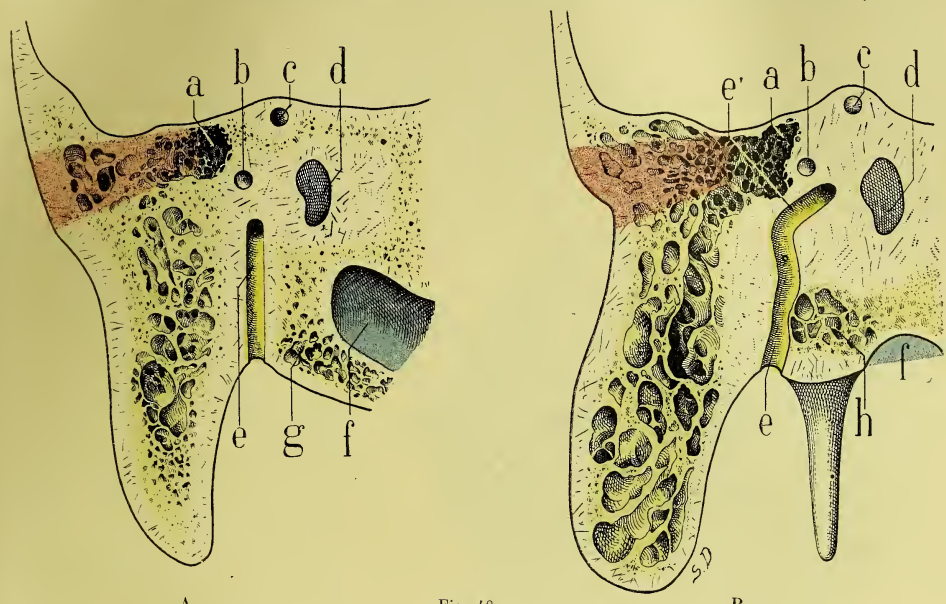


A Fig. 48. B

Rapports de l'origine de la portion mastoïdienne du facial avec le plancher de l'aditus (d'après Toubert et Jacob).

Coupes frontales parallèles à la paroi postérieure du conduit auditif osseux à 3 millimètres en arrière de cette paroi : la coupe passe suivant toute la longueur du trajet mastoïdien du facial. On a teinté en rose la tranchée osseuse à creuser dans l'opération de Stacke (côté gauche, segment antérieur de la coupe).

*a*, aditus. — *b*, canal demi-circulaire externe. — *c*, canal demi-circulaire supérieur. — *d*, vestibule. — *e*, facial. — *e'*, portion intermédiaire du facial. — *f*, sinus latéral et origine de la jugulaire interne. — *g*, cellules développées dans la lame occipitale (groupe de Dunn). — *h*, cellules développées entre le facial et l'origine de la jugulaire et amenant un rétrécissement du conduit du nerf.

Dans la figure A, la portion tympanique du facial se continue avec la portion mastoïdienne directement, sans portion intermédiaire. Le coude du facial est relativement loin du plancher de l'aditus et ne court aucun risque, quand dans le Stacke on fait sauter la paroi externe de l'aditus. — Dans la figure B, la portion tympanique et la portion mastoïdienne du facial sont réunies par une portion intermédiaire qui affecte des rapports intimes avec le plancher de l'aditus : dans le Stacke on est exposé à blesser le nerf.

conséquent à une certaine distance du plancher de ce canal, ne court pas le risque d'être lésé. Dans le deuxième cas, au contraire, la portion intermédiaire au segment tympanique et au segment mastoïdien s'avance *sous le plancher* et parallèlement à lui, plus ou moins loin en dehors. On conçoit très bien, que lorsqu'une pareille disposition existe (et elle semble heureusement assez rare), on est exposé, en abrasant trop largement vers le bas la paroi externe de l'aditus, à intéresser le facial.

c. *Paroi externe.* — La paroi externe de l'antre est la paroi chirurgicale, celle par laquelle on aborde cette cavité. Ses limites peuvent être repérées sur la face externe de la mastoïde de la façon suivante (fig. 44,*c*) : 1° *en haut*, par une ligne horizontale passant à 4 ou 5 millimètres au-dessus de la spina supra meatum, ou, à son défaut, par le bord supérieur du conduit auditif osseux ; 2° *en avant*, par une ligne verticale placée à 4 ou 5 millimètres en arrière de la paroi postérieure du même conduit osseux; 3° *en arrière*, par une ligne parallèle à la précédente et distante d'elle de 1 centimètre environ ; 4° *en bas* enfin, par une ligne horizontale, parallèle à la limite supérieure et située à 1 centimètre environ au-dessous d'elle; elle répond sensiblement à une ligne passant par la moitié de la paroi postérieure du conduit auditif osseux.

Ces quatre lignes délimitent, on le voit, sur la face externe de la mastoïde, un carré de 1 centimètre de côté environ (chez l'enfant les dimensions doivent être réduites de moitié), tangent à la paroi postérieure du conduit auditif osseux, carré qui représente assez bien la portion de squelette à enlever pour ouvrir l'antre (trépanation de la mastoïde). Toutefois, comme ce dernier (lors-

qu'il est atrophié) est parfois refoulé contre la paroi postéro-supérieure du conduit auditif osseux, c'est dans l'angle antéro-supérieur du carré, c'est-à-dire au-dessus et immédiatement en arrière de la spina supra meatum et *toujours parallèlement à la paroi postérieure du conduit*, que la gouge ou le ciseau devront surtout creuser l'os. Plus en arrière, en pénétrant dans la profondeur perpendiculairement à la surface externe de la mastoïde, on s'expose à aller blesser le sinus latéral (fig. 49). — L'épaisseur du tissu osseux à traverser avant de déboucher dans la cavité antrale est variable : elle est en moyenne de 10 à 15 millimètres chez l'adulte, de 5 millimètres chez l'enfant. — Le segment de la mastoïde qui forme la paroi externe de l'antre répond toujours à la partie de l'apophyse qui est recouverte par l'insertion du pavillon ; il faudra donc décoller ce dernier à la rugine pour bien découvrir le champ opératoire (fig. 49).

d. *Paroi interne.* — La paroi interne de l'antre, plus ou moins épaisse suivant les sujets, est creusée d'ordinaire, comme les autres parois d'ailleurs, de petites cellules. Elle répond (fig. 45 et 49) à cette partie de la fosse cérébelleuse qui est immédiatement en avant de la portion descendante du sinus latéral, un peu en arrière de l'angle de jonction de ce dernier avec le sinus pétreux supérieur. Elle est par conséquent en rapport avec le cervelet ; cela nous explique que l'antrite puisse se compliquer d'*abcès cérébelleux*. — La paroi interne est encore et surtout en rapport avec le sinus latéral, lequel est logé dans la gouttière creusée sur la face endocranienne de la mastoïde : le sinus peut ainsi être infecté (*thrombose du sinus latéral*) au cours d'une inflammation de l'antre. Ces rapports entre l'antre et le conduit veineux présentent, au point de vue opératoire, une très grande importance. Lorsque l'antre a des dimensions ordinaires, son extrémité postérieure vient effleurer le sinus latéral ; elle le recouvre plus ou moins lorsque la cavité antrale est plus étendue que d'habitude (fig. 49). Dans l'un ou l'autre cas, le sinus reste éloigné de 15 à 18 millimètres du bord postérieur du conduit auditif et ne court pas le risque d'être lésé au cours d'une trépanation de l'antre, si l'on reste dans les limites que nous avons indiquées précédemment et, nous le répétons, à la condition que la gouge ou le ciseau soient dirigés parallèment à la paroi postérieure du conduit auditif osseux. — Mais, lorsque l'antre est tout petit (fig. 50), le sinus latéral passe en arrière de lui, le refoule en quelque sorte contre la paroi postérieure du conduit auditif, et vient s'interposer, plus ou moins loin, entre lui et la face externe de la mastoïde. En pareil cas, en trépanant au point classique, on risque de léser le canal veineux.

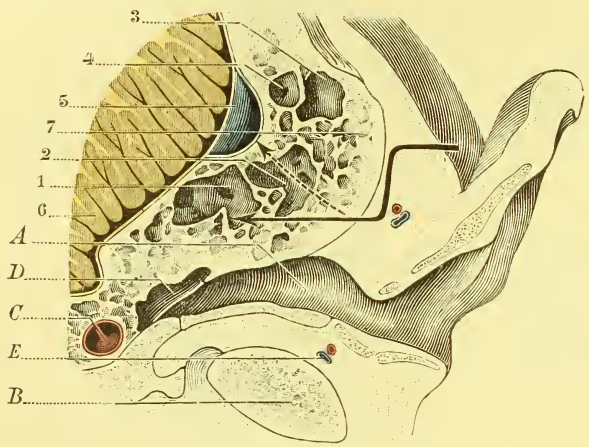


Fig. 49.
Apophyse mastoïde pneumato-diploïque.

(Coupe horizontale passant par le tiers supérieur du conduit auditif, côté gauche, segment inférieur de la coupe )

*A*, paroi inférieure du conduit auditif. — *B*, condyle de la mâchoire. — *C*, carotide. — *D*, caisse du tympan. — *E*, vaisseaux temporaux superficiels. — 1, 2, antre. — 3, 4, cellules postérieures. — 5, sinus latéral. — 6, cervelet. — 7, table externe de la mastoïde.

(La flèche en trait plein indique le trajet que suit le chirurgien, dans les parties molles et dans la mastoïde, pour aborder l'antre ; la flèche en trait pointillé montre comment l'opérateur est conduit sur le sinus latéral, lorsque la tranchée creusée dans la mastoïde ne reste pas parallèle à la paroi postérieure du conduit auditif.)

De là le conseil de creuser dans la mastoïde une tranchée plus profonde au niveau de la paro postérieure du conduit auditif que en arrière, le sinus étant d'autant plus éloigné qu'on se rapproche davantage du conduit auditif. Malgré tout, il est des cas où le sinus se présente à l'opérateur, aussi est-il toujours prudent d'opérer à petits coups. — Des rapports aussi étendus

entre l'antre et le sinus latéral ne peuvent malheureusement pas être reconnus à l'avance ; on les soupçonnera, si l'apophyse mastoïde est peu développée (Okada), si l'axe du conduit est très oblique par rapport à la surface externe de l'apophyse (Trautmann), enfin si l'on opère à droite et si le sujet est dolichocéphale (Schulzke). D'ailleurs, d'après Millet, l'antre n'affectant en pareil cas aucun rapport avec la mastoïde, il ne peut y avoir, en cas d'infection, des accidents apophysaires ; par suite, l'indication de la trépanation de l'antre ne se poserait pas.

e. *Paroi supérieure.* — La paroi supérieure ou *plafond de l'antre* (fig. 45) est la continuation du *tegmen tympani.* C'est une mince lamelle osseuse, papyracée, déhiscente même parfois, qui sépare la cavité antrale de la fosse cérébrale moyenne et du lobe temporal. Ses lésions (ostéite de l'antre) entraînent la formation d'abcès temporaux extra-dure-mériens ou d'abcès cérébraux. La linea temporalis, c'est-à-dire la racine longue de l'arcade zygomatique, repère assez exactement cette paroi sur la face externe de la mastoïde ; il convient, dans l'antrotomie, de ne pas dépasser en haut cette ligne, autrement on risquerait de pénétrer dans la cavité cranienne. Il est même prudent de rester un peu en dessous d'elle, car elle peut être située, très rarement il est vrai, un peu au-dessus de la paroi supérieure de l'antre; l'horizontale passant par la paroi supérieure du conduit constitue un repère plus sûr.

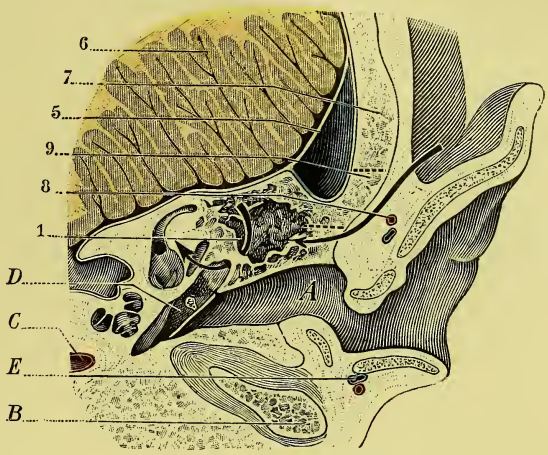


Fig. 50.
Apophyse mastoïde scléreuse.

(Coupe horizontale passant par le tiers supérieur du conduit auditif, côté gauche, segment inférieur de la coupe.)

*A*, *B*, *C*, *D*, *E*, comme dans la figure 49. — 1, antre refoulé vers la paroi postérieure du conduit auditif; une flèche est engagée dans l'aditus ad antrum. — 5, 6, comme dans la figure 49. — 7, mastoïde. — 8, vaisseaux auriculaires postérieurs. — 9, segment osseux cerné par deux traits pointillés, qu'il faut enlever dans la trépanation de l'antre; on voit que chez ce sujet on aurait découvert le sinus latéral.

(La flèche en trait plein montre cependant que, en creusant la tranchée le plus près possible et parallèlement à la paroi postérieure du conduit auditif, il aurait été possible d'ouvrir l'antre sans découvrir le sinus latéral.

f. *Paroi inférieure.* — La paroi inferieure ou *plancher de l'antre,* criblée d'orifices comme les autres parois, est située sur un plan inférieur à l'aditus ad antrum (fig. 43), disposition qui favorise la stagnation des sécrétions pathologiques (et en particulier du pus) dans la cavité de l'antre, ainsi que le passage à la chronicité des infections aiguës (Mignon). — Dans son segment le plus antérieur, cette paroi est en rapport avec l'origine de la troisième portion du facial. Ce nerf, après avoir contourné la partie postéro-supérieure de la caisse du tympan, puis le plancher de l'aditus ad antrum, se dirige à peu près verticalement en bas pour sortir du crâne par le trou stylo-mastoïdien ; parfois cependant il présente une certaine obliquité en dehors, se rapprochant ainsi de la surface extérieure de l'os au fur et à mesure qu'il descend ; d'autres fois, au contraire, il a une obliquité inverse et s'en éloigne. Dans ce trajet descendant, long de 14 millimètres en moyenne, le nerf, inclus dans son canal osseux formé de tissu compacte, est situé à l'union de la mastoïde et de la paroi postérieure du conduit auditif osseux, à 2 millimètres environ du conduit auditif et à 15 millimètres de la surface externe de la mastoïde. Il risque donc d'être lésé dans la trépanation de l'antre, si l'on pénètre à une profondeur supérieure à ce dernier chiffre. — Il importe d'ajouter que la troisième portion du facial, répondant au segment de la surface externe de la mastoïde qui

est situé au-dessous d'une ligne horizontale passant par le milieu du bord postérieur du conduit auditif osseux (fig. 53), le danger de blesser le nerf n'existe que si on empiète sur cette partie de l'apophyse. Dans la moitié supérieure il ne peut être atteint, mais seulement à la condition que tout en creusant parallèlement au conduit auditif comme nous l'avons déjà dit plusieurs fois, on se tienne à une distance suffisante (4 millimètres en moyenne) de ce conduit.

g. *Paroi postérieure.* — La paroi postérieure de l'antre est en rapport avec les cellules postérieures ; elle est contournée parfois par le sinus latéral, lorsque l'antre est petit et que la gouttière du conduit veineux est profonde et reportée en avant.

h. *Paroi antérieure.* — La paroi antérieure nous présente, tout d'abord, l'aditus ad antrum. Au-dessous de l'aditus, elle répond à l'origine de la troisième portion du facial. Ajoutons que cette partie de la paroi antérieure située au-dessous de l'aditus peut faire défaut, en particulier lorsque l'antre reste petit et ne descend pas au-dessous de l'aditus ; dans ce cas le plancher de l'antre continue directement le plancher de l'aditus.

*B.* Cellules mastoïdiennes proprement dites. — Le tissu spongieux compris entre les deux tables de la portion du temporal qui doit former la mastoïde est, à la naissance, dépourvu de cellules : seul, l'antre existe. Mais, dès les premiers mois, ce tissu spongieux devient le siège d'un travail de raréfaction progressive, travail qui commence autour du conduit auditif et, de là, s'étend à la mastoïde proprement dite. Il se creuse de cavités irrégulières (ce sont les *cellules*), lesquelles communiquent entre elles d'une part, avec l'antre et l'oreille moyenne d'autre part. On décrit, depuis Hartmann, Bezold, Politzer, Zuckerkandl, quatre types de mastoïde, suivant que ce processus de raréfaction est complet (*apophyse pneumatique*), incomplet (*apophyse pneumato-diploïque*), fait défaut (*apophyse diploïque*), ou est remplacé par un processus inverse d'ossification qui aboutit à la formation d'un tisssu compacte et dur comme de l'ivoire, que l'on désigne sous le nom de tissu scléreux (*apophyse scléreuse*). Ce dernier type s'observe, soit sur des apophyses saines, soit, plus souvent, sur des apophyses travaillées par de l'inflammation chronique ; celle-ci, d'ordinaire, est révélée par des douleurs plus ou moins vives, parfois atroces (ostéite névralgique).

a. *Mastoïdes pneumatiques.* — Les mastoïdes pneumatiques (fig. 45) existent dans la proportion de 36,8 p. 100 d'après Zuckerkandl ; elles se rencontrent plus souvent chez le vieillard (Depoutre) que chez l'adulte, plus souvent aussi chez les dolichocéphales que chez les brachycéphales (Körner). Les cellules, plus ou moins volumineuses, dont elles sont creusées, affectent, par rapport à l'antre, une disposition rayonnée. Dans certains cas, elles sont tellement développées qu'elles envahissent l'occipital et le temporal : la mastoïde paraît alors comme soufflée, réduite à une mince coque osseuse, déhiscente même parfois, ce qui explique la production du *pneumatocèle mastoïdien.* Ces mastoïdes sont faciles à ouvrir en cas d'infection. Malgré les rapports dangereux que les cellules affectent en arrière avec le sinus latéral, en dedans et en haut avec le cervelet et le cerveau, en avant avec le facial, il est rare que leur inflammation donne naissance à de graves accidents, le pus trouvant facilement une issue au travers de la table externe de la mastoïde amincie.

b. *Mastoïdes pneumato-diploïques, groupes cellulaires.* — C'est le type (fig. 49) le plus souvent observé ; il existe dans la proportion de 43,2 p. 100 (Zuckerkandl). C'est aussi le type le plus intéressant, parce que, parmi les cellules qu'on y rencontre, quelques-unes peuvent prendre un développement plus grand que les autres, c'est-à-dire s'individualiser presque. D'ordinaire, c'est au voisinage immédiat de l'antre

qu'on trouve ces cellules, en haut, en bas (*cellules sus- et sous-antrales*, fig. 51, *a* et *b*) et surtout en dehors vers la table externe, et il faut être prévenu de la possibilité de leur existence, pour ne pas les confondre avec l'antre, dans la trépanation mastoïdienne. Mais elles peuvent, aussi, être à une certaine distance de l'antre, dont une épaisseur plus ou moins grande de tissu diploïque les sépare ; les rapports particuliers qu'elles affectent alors, tantôt avec le conduit, tantôt avec le sinus latéral, tantôt avec le facial, tantôt enfin avec les muscles du cou, expliquent la symptomatologie variée qui accompagne leur inflammation (Mignon).

Ces cellules, plus ou moins indépendantes de la cavité antrale, nous le répétons, forment trois groupes principaux que, d'après leur situation, on peut distinguer en : groupe limitrophe du conduit auditif, groupe de la pointe mastoïdienne, groupe postérieur. On ne rencontre d'ordinaire, sur le même sujet, que l'un ou l'autre de ces groupes.

α) *Les cellules limitrophes du conduit auditif osseux* sont de deux sortes. Les unes (fig. 51,1) envahissent la paroi antérieure et supérieure du conduit, c'est-à-dire la crête temporale, débouchent souvent dans l'attique et donnent naissance, lorsqu'elles sont envahies par l'infection, à des abcès qui menacent le cerveau en haut et qui, en bas, font saillie sur la paroi supérieure du conduit auditif. Les autres siègent sur sa paroi postérieure, entourent la portion descendante du facial (fig. 51,3) qu'elles peuvent léser quand elles sont infectées ; dans ce cas, le pus se déverse d'ordinaire dans le conduit auditif par une fistule que l'on trouve habituellement sur la paroi postérieure de ce canal. Quelques-unes, enfin, répondent à la partie élevée de la paroi antérieure du conduit osseux (51,2).

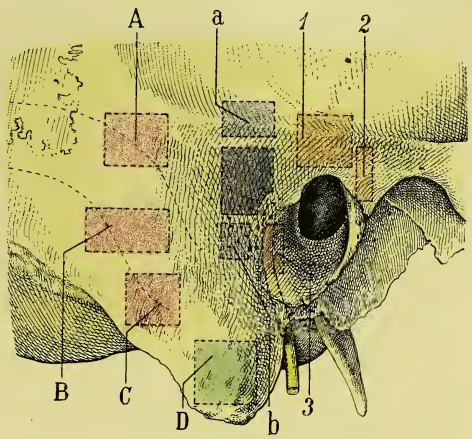


Fig. 51.

L'antre et les principaux groupes cellulaires mastoïdiens.

Face externe de la mastoïde sur laquelle se projettent le facial (*en jaune*) et le sinus latéral (*en bleu*). — *En violet foncé*, l'antre. — *En violet clair*, les groupes sus-antral, *a*, et sous-antral, *b*. — *En orange*, groupes limitrophes du conduit auditif externe : 1, groupe de la paroi supérieure ; 2, groupe de la paroi antérieure ; 3, groupe de la paroi postérieure. — *En rouge*, groupes postérieurs : A, groupe postéro-supérieur ; B, groupe postérieur ; C, groupe postéro-inférieur. — *En vert*, groupe de la pointe.

β) *Les cellules de la pointe* (fig. 51, D) occupent surtout la portion interne de la pointe, c'est-à-dire le voisinage de la rainure digastrique. Elles sont en rapport avec les insertions du digastrique et du sterno-mastoïdien, etc., ce qui nous explique comment l'inflammation de ces cellules peut donner naissance à des abcès qui fusent dans le cou, le long du sterno-mastoïdien (fig. 45,2) ou du digastrique (*mastoïdite* de Bézold, Luc 1896, Quervain 1897, Collinet 1897). — On peut considérer comme un groupe aberrant des cellules de la pointe, le groupe cellulaire décrit récemment par J. Dunn (1903), qui se développe dans la lamelle occipitale attenante à la face interne de l'apophyse (fig. 48, A, *g*) : l'infection de ces cellules peut, comme dans le cas de mastoïdite de Bézold, gagner le cou. — On peut également considérer comme des cellules aberrantes du groupe de la pointe, celles qui engainent la paroi postérieure du canal osseux où chemine le facial à travers la mastoïde et qui sont interposées entre le nerf et la veine jugulaire (fig. 48, B, *h*).

γ) *Les cellules postérieures* (fig. 51, A, B, C), signalées par Politzer, Siebenmann, Mignon, décrites en détail au point de vue anatomique par Stanculeanu et Depoutre (1901), bien étudiées au point de vue clinique par Toubert (1902), seraient assez fréquentes (40 p. 100). Elles sont, par rapport à l'antre : soit *postérieures* et, alors, en rapport surtout avec le sinus latéral ; soit *postéro-supérieures*, en relation dans ce cas avec les méninges et le cervelet ; soit, enfin, *postéro-inférieures*, en rapport avec le sinus, et allant quelquefois jusqu'au contact du golfe de la jugulaire. Elles s'étendent jusqu'à 3 centimètres en arrière du conduit auditif. On comprend, sans que nous insistions davantage, l'importance de ces rapports dans le cas où ces cellules deviennent le siège de lésions inflammatoires.

c. *Mastoïdes diploïques et mastoïdes scléreuses.* — Elles sont rares, tout au moins au point de vue anatomique (20 p. 100 Zuckerkandl). Au point de vue clinique, elles seraient au contraire fréquentes (Moure les a trouvées 10 fois sur 16), c'est-à-dire que le chirurgien, dans les cas pathologiques justiciables de l'évidement pétro-mastoïdien, rencontre ce type scléreux plus souvent que les autres. Les

mastoïdes scléreuses (fig. 50) présentent un intérêt particulier, car c'est exclusivement sur de pareilles mastoïdes que le sinus latéral affecte avec la paroi externe de l'apophyse les rapports étendus que nous avons signalés précédemment (p. 68).

**6° Surface endocranienne de la mastoïde.** — La surface endocranienne de la mastoïde ne se distingue en rien du reste de l'endocrâne. Si nous projetons sur la face interne du squelette cranien les limites extérieures de l'apophyse, nous voyons (fig. 52) que cette dernière répond d'une part à la *fosse cérébelleuse,* d'autre part à l'étage moyen de la base du crâne que nous désignerons ici sous le nom de *fosse cérébrale moyenne.*

a. *Rapports avec la fosse cérébelleuse* — Le segment mastoïdien de la fosse cérébelleuse est constitué, en allant d'avant en arrière : 1° par une partie de la face postérieure du rocher (*segment pétreux*) ; 2° par la gouttière du sinus (*segment sinusal*). Dans quelques rares cas, la face endocranienne de l'apophyse empiète un peu sur la portion rétro-sinusale de la fosse cérébelleuse et se met de nouveau en rapport avec le cervelet.

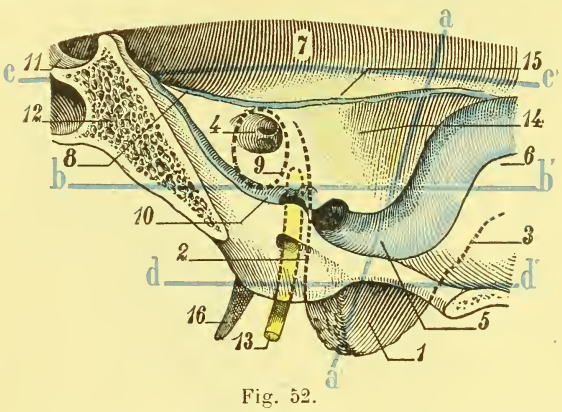


Fig. 52.

Face endocranienne de la mastoïde droite, avec projection sur cette face, de la portion mastoïdienne du facial, de l'antre, du conduit auditif externe et des six segments que délimitent sur la face exocranienne (fig. 53) les lignes *aa'*, *bb'*, *cc'*, *dd'*.

L'antre est en *vert*, le facial en *jaune*, le sinus latéral en *bleu*.

1, face interne de la pointe de la mastoïde. — 2, projection du bord antérieur de la mastoïde. — 3, projection de son bord postérieur. — 4, conduit auditif interne. — 5, sinus latéral. — 6, fosse cérébelleuse. — 7, fosse cérébrale moyenne. — 8, sinus pétreux supérieur. — 9, projection du conduit auditif externe. — 10, sinus pétreux inférieur. — 11, selle turcique. — 12, apophyse basilaire. — 13, facial. — 14, face postérieure ou cérébelleuse du rocher sur laquelle se projette la paroi interne de l'antre. — 15, face supérieure ou cérébrale du rocher, sur laquelle se projette le toit de l'antre. — 16, apophyse styloïde.

α) Le *segment pétreux* répond à la paroi postérieure de l'antre. Nous avons précédemment indiqué sa forme, son étendue, ses rapports avec le cervelet (p. 68). Nous n'y reviendrons pas ici.

β) Le *segment sinusal* correspond à la portion descendante de la gouttière du sinus latéral. On connaît la direction générale de cette dernière. On sait que, partie de la protubérance occipitale interne, elle se porte horizontalement en dehors jusqu'à l'angle postéro-supérieur de la mastoïde ; que, s'incurvant alors presque à angle droit, elle se dirige obliquement en bas et en dedans, pour aboutir au trou déchiré postérieur. C'est, nous le répétons, la portion descendante de la gouttière qui est en rapport avec la mastoïde. Projetée sur la face externe de celle-ci (fig. 53), la gouttière sinusale répond au segment postéro-supérieur et aux segments moyens de l'apophyse ; elle est séparée de la surface extérieure par une épaisseur de tissu osseux, qui est de 6 millimètres en moyenne en haut et qui augmente peu à peu, au fur et à mesure qu'on descend, pour atteindre de 13 à 17 millimètres au niveau des deux segments moyens.

Telle est la disposition la plus fréquente de la gouttière et, par conséquent, du sinus latéral qui s'y trouve contenu ; tels sont ses rapports avec la surface endocranienne de la mastoïde, lorsque l'apophyse présente un développement moyen et une constitution anatomique normale. Mais lorsque la mastoïde est du type pneumatique ou bien, au contraire, du type scléreux, la disposition de la gouttière sinusale et de son conduit veineux peut subir, comme nous l'avons déjà dit plus haut, des modifications importantes. Nous rappellerons que, lorsque la mastoïde est pneumatique, volumineuse, la gouttière sinusale est peu marquée et paraît refoulée plus en dedans et en

arrière que normalement; lorsque, au contraire, l'apophyse est entièrement diploïque ou sclérreuse, c'est-à-dire petite, atrophiée, la gouttière est fortement creusée aux dépens de l'angle que forme la face postérieure de la base du rocher avec le temporal; elle refoule l'antre en avant, et envahit le segment antéro-supérieur de la mastoïde en se rapprochant de la paroi postérieure du conduit auditif et de la surface externe de l'apophyse. Nous avons signalé, en étudiant les rapports de l'antre (p. 68), l'importance que ces diverses dispositions de la gouttière sinusale avaient pour la trépanation ; nous ne saurions y revenir ici sans tomber dans des redites.

b. *Rapports avec la fosse cérébrale moyenne.* — La portion de la face endocranienne de la mastoïde, qui est en rapport avec la fosse cérébrale moyenne, répond à cette partie de la face antéro-supérieure du rocher qui se trouve située en arrière et en dehors du tegmen tympani, avec lequel, du reste, elle se continue. Nous avons déjà dit qu'elle était formée par le toit ou paroi supérieure de l'antre (p. 69). Un plan vertical passant par la portion mastoïdienne du facial et coupant perpendiculairement la base du rocher l'isole assez exactement du reste de la pyramide pétreuse. Ce même plan délimite également le segment de la face cérébelleuse du rocher qui contribue à constituer la *portion cérébelleuse* de l'apophyse.

c. *Résumé.* — Nous voyons, en résumé, que l'antre et une partie des cellules de la mastoïde sont en rapport avec les deux faces, cérébrale et cérébelleuse, du rocher et par suite avec le lobe temporo-sphénoïdal et le cervelet qui reposent sur elles. Nous avons déjà dit que ces rapports nous expliquaient pourquoi les mastoïdites pouvaient se compliquer d'abcès cérébraux et d'abcès cérébelleux. Nous ajouterons que les premiers sont les plus fréquents : on les observe, en effet, dans la proportion de 3 sur 4. — Les deux faces mastoïdo-pétreuses sont perpendiculaires l'une à l'autre ; elles sont réunies par un bord saillant qui sépare l'étage moyen de l'étage inférieur de la base du crâne, bord qui donne attache à la tente du cervelet et qui nous présente une gouttière dans laquelle est logé le sinus pétreux supérieur (fig. 45). L'infection partie de la mastoïde peut donc également se propager à ce dernier canal veineux, lequel, comme on le sait, unit le sinus caverneux au sinus latéral.

**7° Vue d'ensemble des rapports de la mastoïde.** — Il nous paraît indispensable, en terminant cette étude de la mastoïde, de résumer en une vue d'ensemble les rapports, si importants au point de vue médico-chirurgical, qu'elle présente avec les régions et les organes voisins. Nous avons fait dessiner à cet effet les deux figures 52 et 53. Elles représentent, l'une la face endocranienne, l'autre la face exocranienne de la mastoïde, sur lesquelles sont projetés les organes avec leur situation exacte.

α) Sur la figure 53, nous voyons que la face externe de la mastoïde est divisée en six[1] segments par les lignes *aa'*, *bb'*, *cc'*, *dd'*. La ligne *cc'* répond à la linea temporalis prolongée ; la ligne *aa'*, parallèle au grand axe de la mastoïde, est à 15 millimètres en arrière du bord postérieur du conduit auditif; la ligne *bb'*, passant par le milieu du conduit est parallèle à la linea temporalis ; enfin la ligne *dd'*, également parallèle à la précédente, est tangente au bord inférieur du conduit : elle sépare la pointe du reste de la mastoïde. — Le segment antéro-supérieur est occupé par l'antre; immédiatement au-dessus de lui, nous trouvons la fosse cérébrale moyenne. — Le segment postéro-supérieur répond au sinus latéral; dans sa portion la plus postérieure, il empiète parfois sur le segment rétro-sinusal de la fosse cérébelleuse. — Les deux segments moyens correspondent au dernier coude du sinus latéral ;

[1] Politzer, Ricard, divisent la face externe de l'apophyse en quatre segments seulement au moyen des deux lignes *aa'* et *dd'* ; l'antre répond au segment ou quadrant antéro-supérieur, le sinus latéral au quadrant postéro-supérieur, le facial au quadrant antéro-inférieur.

mais, en ce point, le conduit veineux est de plus en plus éloigné de l'apophyse; il peut être cependant découvert et risque d'être lésé, si la gouge creusant à ce niveau est dirigée, non plus parallèlement à la paroi postérieure du conduit auditif comme il est indiqué pour la trépanation de l'antre, mais perpendiculairement à elle. — La portion la plus antérieure du segment antéro-moyen nous présente le facial. — Enfin les deux segments inférieurs correspondent à la pointe de la mastoïde; ils représentent la zone non dangereuse de l'apophyse.

β) La figure 52, à son tour, nous montre la projection des six segments précités sur la face endocranienne de la mastoïde. Elle nous permet de comprendre, en même temps que les complications qui peuvent s'observer au cours des mastoïdites, les voies d'accès suivies par les chirurgiens pour traiter ces complications. — La trépanation du segment antéro-supérieur conduit directement dans l'antre (*antrotomie*, opération de Schwartze); une fois dans cette cavité, il est facile d'ouvrir et de curetter les cellules qui y débouchent (*cellulo-antrotomie*). — La figure 52 nous montre également qu'il est possible, en prolongeant la tranchée osseuse en haut et en effondrant le toit de l'antre, d'aller à la recherche d'un abcès extradural à siège temporal. — On peut de même, en élargissant la brèche en arrière et en détruisant la paroi antrale postérieure, aborder un abcès cérébelleux ou le sinus latéral thrombosé (Broca et Maubrac, 1896; Mignon, 1898) : la trépanation du segment postéro-supérieur, en effet, découvre largement le sinus latéral et, si elle est prolongée en arrière, la fosse cérébelleuse.

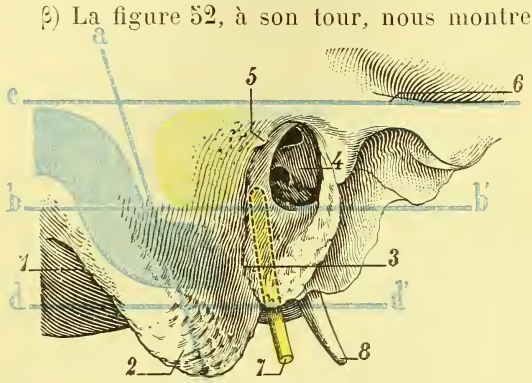


Fig. 53.

Projection, sur la surface extérieure de la mastoïde droite, de l'antre, du sinus latéral et de la portion mastoïdienne du facial.

L'antre est en *vert*, le sinus latéral en *bleu*, le facial en *jaune*.

1, bord postérieur de la mastoïde. — 2, pointe de la mastoïde. — 3, bord antérieur. — 4, conduit auditif. — 5, spina supra meatum. — 6, racine longue de l'arcade zygomatique : elle forme en arrière la linea temporalis. — 7, facial. — 8, apophyse styloïde.

**8° Méninges.** — Le squelette mastoïdien est revêtu, sur sa face endocranienne, par les trois méninges : 1° la dure-mère, à laquelle nous rattacherons le sinus latéral; 2° l'arachnoïde; 3° la pie-mère.

a. *Dure-mère.* — La dure-mère présente dans la région une très grande adhérence, adhérence qui tient surtout : 1° à la présence du sinus latéral et du sinus pétreux supérieur fixés dans leur gouttière respective; 2° aux nombreuses veinules diploïques qui vont se jeter dans ces sinus.

b. *Sinus latéral.* — Le sinus latéral (fig. 54.14) est le plus volumineux des sinus craniens. Il commence au niveau de la protubérance occipitale interne (*pressoir d'Hérophile* ou *torcular*) et se termine au trou déchiré postérieur, en constituant l'origine de la veine jugulaire interne. Cette continuité directe des deux gros vaisseaux veineux nous explique pourquoi la *thrombose du sinus latéral* se propage rapidement à la veine jugulaire interne, d'où le conseil, donné par les chirurgiens, de lier cette dernière, en même temps que l'on ouvre le sinus latéral pour le désinfecter, et, cela, afin d'empêcher la pénétration d'embolies septiques dans la jugulaire. Cette continuité des deux vaisseaux veineux nous permet de comprendre éga-

lement pourquoi l'aspiration thoracique se fait sentir sur le sinus latéral et, par suite, pourquoi l'ouverture accidentelle du canal veineux peut quelquefois s'accompagner du sifflement caractéristique de l'*entrée de l'air dans les veines.*

Nous connaissons le trajet que parcourt le sinus et la gouttière osseuse qu'il se

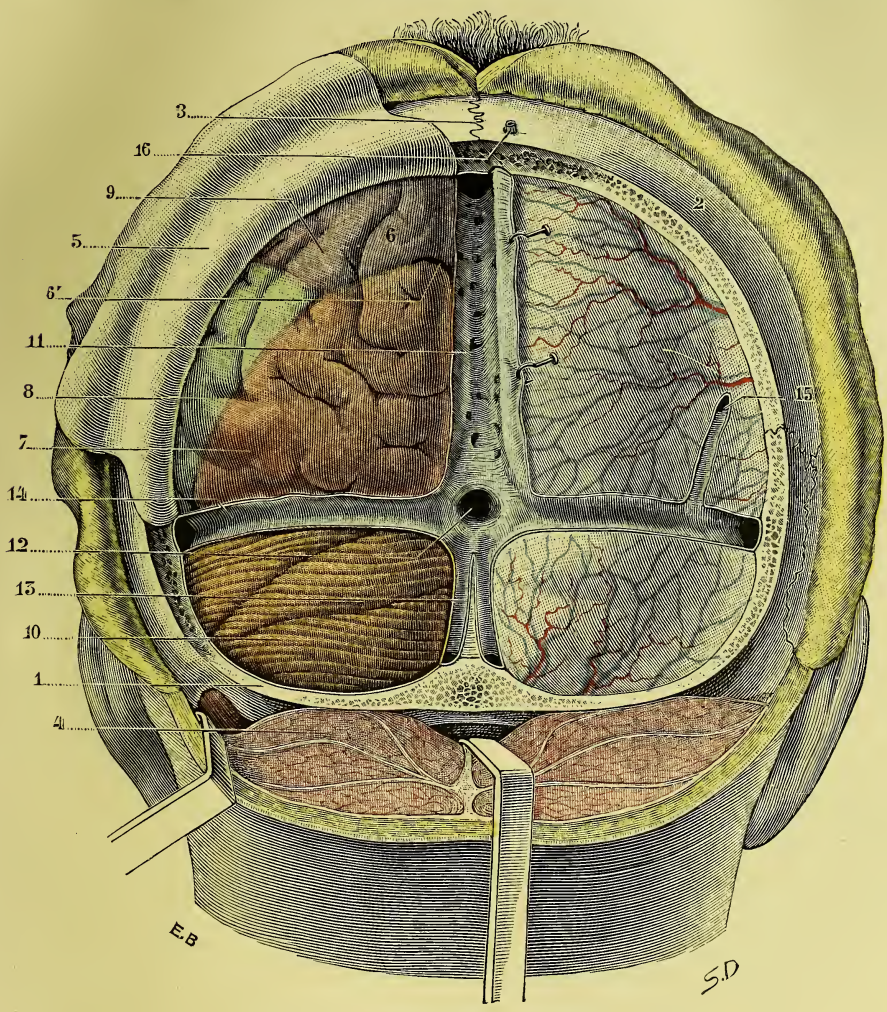


Fig. 54.

Le cerveau et le cervelet, vus par leur face postérieure après ablation de l'écaille occipitale et d'une partie du pariétal.

1, occipital. — 2, pariétal. — 3, suture sagittale. — 4, masse musculaire de la nuque, fortement réclinée en bas, pour laisser voir sur la ligne médiane le trou occipital, latéralement et à gauche, la rainure digastrique avec le muscle digastrique qui y prend origine. — 5, dure-mère (en place du côté droit, incisée et érignée du côté gauche). — 6, cerveau avec 6' la scissure perpendiculaire externe. — 7, lobe occipital (en rose), avec ses trois circonvolutions — 8, lobe temporal (en vert). — 9, lobe pariétal (en violet). — 10, cervelet. — 11, sinus longitudinal supérieur. — 12, sinus droit débouchant dans le pressoir d'Hérophile. — 13, sinus occipital postérieur. — 14, sinus latéral gauche (portion horizontale). — 15, une veine cérébrale devenant sinusienne avant de se jeter dans le sinus latéral. — 16, veine émissaire.

creuse sur l'occipital et sur la mastoïde (p. 72). Nous ajouterons que son calibre est considérable : il mesure en moyenne 10 et souvent même 15 millimètres de diamètre (Luys); de là la gravité des hémorrhagies qui succèdent à une déchirure de ses parois. Ces hémorrhagies, on le sait, sont rapidement compressives quand elles se font dans l'intérieur de la cavité cranienne (fractures); elles sont graves

parfois, au point de vue vital, mais cependant susceptibles d'être arrêtées par la compression bien faite et surtout prolongée, quand elles se produisent à l'extérieur, par exemple pendant la trépanation de la mastoïde. Il n'est pas sans intérêt de rappeler à ce propos que le sinus droit étant dans la grande majorité des cas plus volumineux que le gauche, l'ouverture du sinus au cours d'une trépanation est plus à craindre quand on opère sur la mastoïde droite que sur celle du côté gauche.

Au cours de son trajet, le sinus latéral reçoit, entre autres affluents, les veines cérébelleuses postérieures, les veines cérébrales inférieures et cérébrales postérieures, la veine mastoïdienne, le sinus pétreux supérieur.

Nous avons, plus haut, longuement décrit les rapports si importants que le sinus affecte dans sa portion descendante avec la mastoïde, nous n'y reviendrons pas ici. Nous dirons quelques mots seulement des rapports et de la topographie de sa portion horizontale. Dans cette portion horizontale (fig. 54,14), qui s'étend du pressoir d'Hérophile à la base du rocher, le sinus latéral est creusé dans l'épaisseur de la grande circonférence de la tente du cervelet ; il répond à la gouttière latérale de l'occipital, à laquelle il adhère peu. Superficiellement, il correspond à la ligne courbe supérieure de l'occipital en arrière, à la suture pariéto-mastoïdienne en avant ; une ligne, menée de la partie supérieure du méat auditif à l'inion, le repère assez exactement (Poirier). Ce rapport du sinus latéral avec l'occipital nous explique comment le canal veineux peut être déchiré dans une fracture du crâne (chute sur l'occiput), soit par une esquille, soit par tiraillement ; dans ce dernier cas, la rupture se produirait, d'après Luys, à la jonction de sa portion descendante et de sa portion horizontale, c'est-à-dire à l'union de sa portion adhérente et de sa portion relativement libre.

c. *Arachnoïde et pie-mère.* — Ces deux membranes et les espaces qu'elles délimitent (cavité arachnoïdienne et espaces sous-arachnoïdiens) n'offrant rien de spécial à notre région, nous renvoyons le lecteur, comme nous l'avons déjà fait pour les deux régions précédentes, à notre description générale des méninges craniennes (voy. p. 77).

**9° Encéphale.** — La portion de la masse encéphalique qui répond à la région mastoïdienne (voy. fig. 40, p. 58) comprend à la fois une partie de la troisième circonvolution temporale et le segment antéro-latéral du cervelet. Ainsi s'explique la symptomatologie, différente suivant leur siège, des abcès intracraniens consécutifs aux mastoïdites. Les abcès cérébelleux, notamment, se traduisent par des troubles de l'équilibre, des vertiges, etc., qui, lorsqu'ils sont nets, sont presque pathognomoniques.

## ARTICLE III

## CAVITÉ CRANIENNE ET SON CONTENU

La cavité cranienne renferme l'encéphale et ses enveloppes. La masse encéphalique, on le sait, se divise en trois portions : 1° une première portion volumineuse, occupant à elle seule les neuf dixièmes de la cavité cranienne, le *cerveau* ; 2° une portion plus petite, située en arrière et au-dessous de la précédente, le *cervelet* ; 3° une portion plus petite encore, couchée sur la gouttière basilaire, l'*isthme de l'encéphale*. Ces trois portions constitutives de l'encéphale ne sont pas

en contact immédiat avec le squelette : elles en sont séparées par un ensemble de membranes que l'on désigne sous le nom de *méninges*.

Les méninges craniennes donnent naissance, à leur partie postérieure, à une cloison transversale, la *tente du cervelet*, qui se porte ensuite en haut et en avant et qui divise la cavité cranienne en deux loges (fig. 55) fort inégales : une loge supérieure, très grande, qui renferme le cerveau, c'est la *loge cérébrale* ; une loge inférieure, beaucoup plus petite, qui contient le cervelet et l'isthme, c'est la *loge cerébelleuse*. Ces deux loges, du reste, sont fort incomplètes, comme la cloison fibreuse qui les sépare et les délimite : elles communiquent l'une avec l'autre par le trou ovale de Pacchioni que circonscrit la petite circonférence de la tente du cervelet.

Fig. 55.
Coupe sagittale de la tête pour montrer les deux loges endocraniennes et leur contenu.
En *rouge*, loge cérébrale et cerveau. — En *bleu*, loge cérébelleuse avec le cervelet et l'isthme.

Nous étudierons dans trois paragraphes distincts : 1° les *méninges craniennes ;* 2° la *loge cérébrale* et le *cerveau* qui l'occupe ; 3° la *loge cerébelleuse,* avec le *cervelet* et l'*isthme* qui y sont contenus.

## § I — MÉNINGES CRANIENNES

La masse encéphalique est séparée de la boîte osseuse qui la contient par trois enveloppes membraneuses, régulièrement superposées, qui sont, en allant de dehors en dedans : la *dure-mère*, l'*arachnoïde* et la *pie-mère*. Ces trois membranes (fig. 56) délimitent entre elles deux espaces : 1° l'*espace arachnoïdien*, compris entre les deux feuillets, pariétal et viscéral, de l'arachnoïde ; 2° l'*espace sous-arachnoïdien* ou *pie-mérien*, situé entre le feuillet viscéral de l'arachnoïde et la pie-mère, espace dans lequel circule le *liquide céphalo-rachidien*.

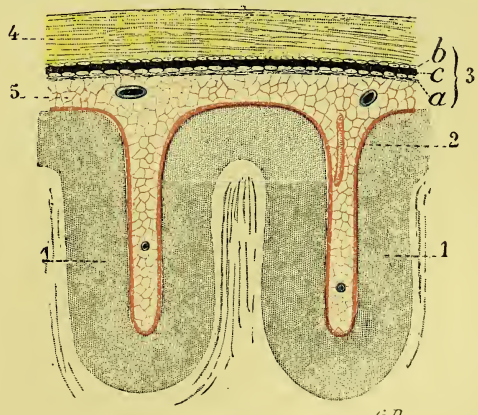


Fig. 56.
Coupe transversale des circonvolutions pour montrer la disposition des méninges craniennes, *schématique* (T.).
(La méninge dure est en *jaune* ; la méninge molle en *rose*.)
1, circonvolutions cérébrales. — 2, pie-mère. — 3, arachnoïde, avec : *a*, son feuillet viscéral ; *b*, son feuillet pariétal ; *c*, cavité arachnoïdienne. — 4, dure-mère. — 5, espaces sous-arachnoïdiens.

C'est là la disposition de l'appareil méningien telle qu'on la décrit en anatomie descriptive. En réalité, elle est moins simple, moins schématique. En effet, la pie-mère, l'espace sous-arachnoïdien et le feuillet viscéral de l'arachnoïde ne sauraient être isolés les uns des autres. Ils forment un tout unique, une sorte de complexus, auquel les auteurs alle-

mands donnent, à juste titre, le nom de *méninge molle*, par opposition à la dure-mère qui devient la *méninge dure*. Nous dirons donc que, envisagé au point de vue de l'anatomie topographique médico-chirurgicale, l'appareil méningien, celui de l'encéphale tout au moins, le seul dont nous ayons à nous occuper ici, se compose, en allant de la superficie vers la profondeur : 1° d'une enveloppe résistante, la *méninge dure* ou *dure-mère*; 2° d'une enveloppe épaisse et friable, la *méninge molle*, dont la trame est gorgée de liquide céphalo-rachidien ; cette trame cellulo-conjonctivale, à larges aréoles, se condense à sa surface interne pour constituer la pie-mère ; 3° enfin, la méninge molle et la méninge dure sont séparées l'une de l'autre par la *cavité arachnoïdienne*. L'observation clinique confirme cette division. Elle montre que, dans les méningites, les lésions des enveloppes cérébrales siègent, ou sur la dure-mère (*pachyméningites*), ou sur l'ensemble de la méninge molle (*leptoméningites*), mais qu'elles ne se localisent jamais à la pie-mère ou à l'espace sous-arachnoïdien, ou au feuillet viscéral de l'arachnoïde seuls.

Nous étudierons l'appareil méningien dans l'ordre suivant : 1° la *méninge dure;* 2° la *cavité arachnoïdienne ;* 3° la *méninge molle* et ses parties constituantes. Nous insisterons surtout sur les détails qui ont un intérêt au point de vue de l'anatomie médico-chirurgicale, renvoyant pour le reste aux Traités d'anatomie descriptive.

## A) — MÉNINGE DURE

La méninge dure ou dure-mère est une membrane fibreuse très résistante, d'une coloration blanc bleuâtre. Elle est, à l'inverse du crâne osseux, inextensible, ce qui nous explique pourquoi elle peut se décoller, se déchirer même, dans certains traumatismes de la tête alors que le squelette, élastique, se laisse déprimer sans se fracturer. Lorsqu'on la met à découvert sur le vivant, elle présente des battements qui lui sont imprimés par le cerveau ; ces battements, isochrones à ceux du pouls, disparaissent d'ordinaire quand il existe un abcès sous-jacent du cerveau (*signe de Roser-Braun*).

**1° Conformation extérieure et rapports.** — La dure-mère nous offre à considérer une surface externe et une surface interne :

a. *Surface externe.* — Par sa surface externe, la dure-mère cranienne est exactement appliquée contre la paroi intérieure du crâne à laquelle elle adhère par des prolongements fibreux et vasculaires, qui la rendent inégale et comme tomenteuse et qu'il faut avoir soin de détruire avec une rugine ou une spatule, quand on se propose d'agrandir l'orifice d'une trépanation. Cette adhérence de la dure-mère au crâne est plus marquée chez l'enfant que chez l'adulte : il en résulte que, dans le jeune âge, la dure-mère se décolle difficilement dans les traumatismes ; par contre, elle se déchire en même temps et au même point que le squelette. Aussi, lorsqu'un des vaisseaux qui sont inclus dans l'épaisseur de la membrane est lésé, l'hémorrhagie a-t-elle tendance à se faire à l'extérieur et non à l'intérieur de la cavité cranienne comme chez l'adulte.

L'adhérence de la dure-mère varie non seulement suivant les âges, mais aussi suivant les régions. Elle est très forte au niveau de la base ; elle est faible dans la région occipitale et, surtout, dans la région temporo-pariétale ; à propos de cette région nous avons signalé (p. 55) l'existence de la *zone décollable* de Gérard-Marchant et son importance clinique et opératoire.

Les rapports de la dure-mère avec la paroi intérieure du crâne nous expliquent

la pathogénie de la variété des *abcès intracraniens,* appelés *abcès sus-* ou *extra-dure-mériens* ou encore *abcès de Pott :* ces abcès, qui se développent entre la dure-mère et l'os (*espace épidural* de certains auteurs), sont consécutifs, le plus souvent, à un foyer d'ostéite (abcès intracraniens consécutifs aux otites). On donne encore à cette lésion de la face externe de la dure-mère (fig. 61, p. 83)le nom de *pachyméningite externe;* cette forme de méningite est relativement bénigne, parce que, à l'inverse de la leptoméningite, elle reste le plus souvent localisée.

b. *Surface interne.* — La surface interne de la dure-mère est lisse, brillante comme une séreuse. Elle est, en effet, revêtue par le feuillet pariétal de l'arachnoïde (réduit à l'état d'une couche épithéliale). De cette surface, se détachent un certain nombre de prolongements ou cloisons que nous nous contenterons d'énumérer ici. Ce sont : 1° la *tente du cervelet,* qui s'interpose entre le cervelet et la partie postérieure des hémisphères cérébraux ; 2° la *faux du cerveau,* qui s'engage entre les deux hémisphères cérébraux ; 3° la *faux du cervelet,* qui se dispose entre les deux hémisphères cérébelleux ; 4° la *tente de l'hypophyse,* qui s'étale à la base de la selle turcique, au-dessus du corps pituitaire. Ces replis dure-mériens ou duraux, en s'interposant ainsi entre les différents segments de la masse encéphalique, les isolent les uns des autres et les maintiennent dans leur situation respective, quelle que soit la position occupée par la tête : ce sont des moyens de fixité de l'encéphale. Il convient d'ajouter toutefois que, malgré ces moyens de fixité, les centres nerveux peuvent subir un certain mouvement de translation (Luys), comme les lésions observées dans certains traumatismes du crâne le mettent bien en évidence. C'est ainsi que, dans une chute sur l'occiput, l'encéphale peut être projeté d'arrière en avant et la pointe des lobes frontaux et des lobes temporo-sphénoïdaux venir s'écraser contre l'os (*contusion cérébrale indirecte* ou *par contre-coup*). Disons, immédiatement, que cette contusion indirecte du cerveau par une sorte de projection de toute la masse encéphalique contre la paroi opposée au point d'application du traumatisme n'est pas celle que l'on observe le plus souvent. D'ordinaire, la *contusion est directe,* nous voulons dire qu'elle siège au niveau du point percuté : elle résulte de l'action de l'agent vulnérant lui-même ou de l'enfoncement des fragments d'une fracture esquilleuse du crâne.

**2° Structure.** — La dure-mère cranienne se compose réellement de deux feuillets superposés : l'externe, appliqué directement contre la paroi cranienne, est le véritable *périoste* de cette paroi ; l'interne, constitue la dure-mère proprement dite. C'est dans l'épaisseur du premier feuillet que se développent les *ostéomes* ou *ossifications* de la dure-mère.

Au niveau du trou occipital, les deux feuillets précités, jusque-là accolés l'un à l'autre, se séparent pour descendre isolément dans le canal rachidien ; le feuillet périostique devient le périoste du crâne et de la colonne vertébrale, le feuillet interne devient la dure-mère rachidienne. En s'écartant ainsi l'un de l'autre, les deux feuillets en question délimitent entre eux un espace qui se continue sur toute la hauteur du canal rachidien : c'est l'*espace épidural.* Cet espace appartient au rachis et c'est à propos de la cavité rachidienne (voy. *Méninges rachidiennes*) que nous le décrirons. Nous dirons seulement ici que, par suite de la fusion du feuillet externe et du feuillet interne au niveau de la dure-mère cranienne, l'espace épidural s'arrête au trou occipital (fig. 57) et, par suite, n'existe pas dans le crâne : c'est la raison pour laquelle une injection poussée dans le canal rachidien ne pénètre jamais dans la cavité cranienne si elle est faite dans l'espace épidu-

ral, à l'inverse de l'injection pratiquée dans l'espace sous-arachnoïdien, laquelle, comme nous le verrons plus loin, envahit toujours et rapidement la cavité cranienne.

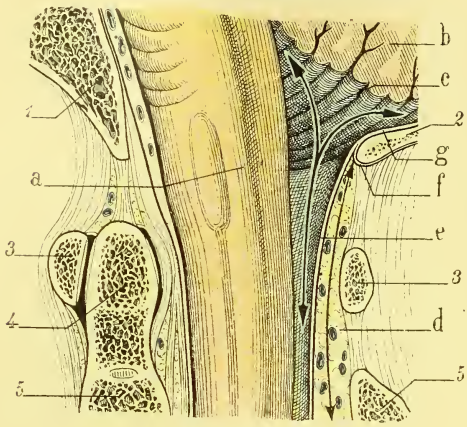


Fig. 57.

Disposition de la dure-mère et des espaces méningés, au niveau du trou occipital. (Coupe antéro-postérieure de la tête et du cou.)

1, apophyse basilaire. — 2, partie postérieure du trou occipital. — 3, 3, atlas. — 4, apophyse odontoïde. — 5, 5, axis. — *a*, bulbe, — *b*, cervelet. — *c*, espace sous-arachnoïdien (en *bleu*) : les flèches montrent qu'il est commun à la moelle et au cerveau. — *d*, espace épidural (en *jaune*) : la flèche montre qu'il n'existe qu'au niveau du rachis et qu'il est fermé en haut, du côté du crâne, par la fusion des deux feuillets *e* et *f* de la dure-mère. — *g*, dure-mère cranienne formée d'un seul feuillet et adhérente au crâne.

Histologiquement, la dure-mère est essentiellement constituée par du tissu fibreux. Elle donne parfois naissance à des tumeurs, malignes le plus souvent (sarcomes), connues sous le nom de *fongus de la dure-mère*, qui usent peu à peu le squelette pour s'épanouir ensuite sous les téguments du crâne (fig. 58); tant que la tumeur est contenue dans la cavité cranienne, elle ne se manifeste que par des symptômes vagues de compression ou d'excitation cérébrale et son diagnostic est des plus difficiles ; plus tard, quand elle fait saillie sous les téguments, elle peut être confondue avec les tumeurs superficielles. Ajoutons que ces fongus de la dure-mère sont des tumeurs rares, que leur marche est, d'ordinaire, assez lente et que leur traitement consiste dans une craniectomie large avec excision de la dure-mère au delà du néoplasme.

**3° Vaisseaux et nerfs.** — La dure-mère cranienne est peu vasculaire, comme le sont du reste la plupart des membranes fibreuses.

a. *Artères.* — Les artères qui lui sont destinées, et qui d'ailleurs se distribuent en même temps et surtout au squelette, sont : 1° les *artères méningées antérieures,*

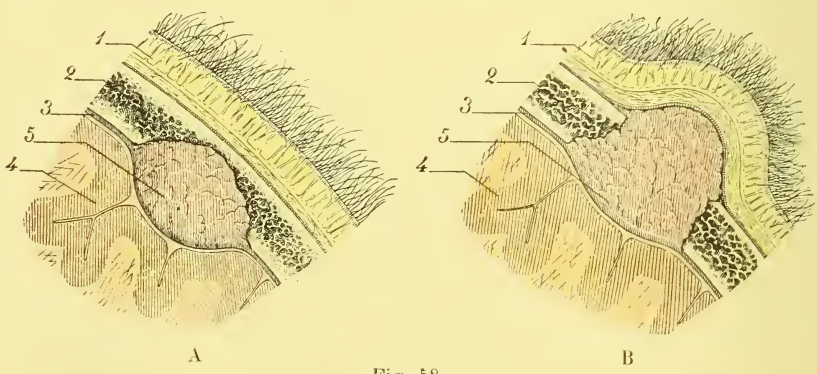


Fig. 58.

Schéma destiné à montrer, sur des coupes frontales du crâne, les deux stades d'évolution des fongus de la dure-mère.

1, péricrâne. — 2, squelette. — 3, dure-mère. — 4, cerveau. — 5, fongus de la dure-mère.

Dans la figure A, la tumeur n'a pas détruit le squelette : elle comprime le cerveau. — Dans la figure B, la tumeur a perforé le crâne et fait saillie sous la peau : le cerveau n'est plus comprimé.

qui proviennent des ethmoïdales ; 2° l'*artère méningée moyenne*, qui, née de la maxillaire interne, pénètre dans le crâne par le trou petit rond ; 3° l'*artère petite*

*méningée,* autre branche de la maxillaire interne, qui débouche par le trou ovale ; 4° enfin l'*artère méningée postérieure,* qui entre dans le crâne, soit par le trou déchiré postérieur, soit par le trou occipital. De toutes ces artères, la méningée moyenne est de beaucoup la plus importante au double point de vue anatomique et chirurgical. Mais, nous l'avons déjà étudiée avec la région temporale (p. 55) et nous ne saurions y revenir ici sans tomber dans des redites.

b. *Veines.* — Des veines de la dure-mère, un certain nombre se jettent dans les sinus. Les autres accompagnent les artères et vont s'ouvrir, en bas, dans le plexus

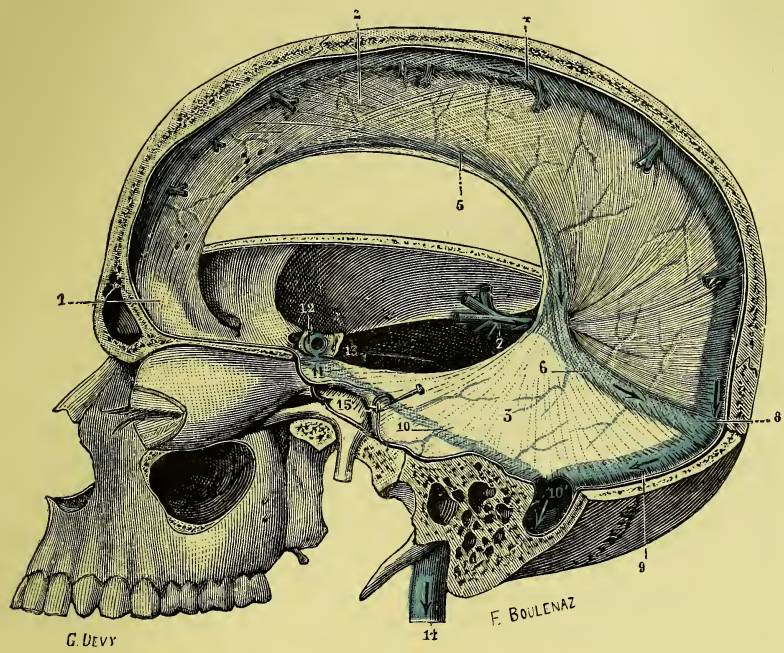


Fig. 59.
Sinus de la dure-mère, vue latérale (T.).

1, apophyse crista-galli. — 2, faux du cerveau. — 3, tente du cervelet. — 4, sinus longitudinal supérieur. — 5, sinus longitudinal inférieur. — 6, sinus droit. — 7, veine de Galien. — 8, pressoir d'Hérophile. — 9, sinus latéral gauche. — 10, sinus pétreux supérieur. — 10', confluent de ce dernier sinus avec le sinus latéral. — 11, sinus caverneux. — 12, sinus coronaire. — 13, sinus occipital transverse. — 14, veine jugulaire interne. — 15, ganglion de Gasser.

veineux ptérygoïdien. La plupart d'entre elles, communiquant en haut avec le sinus longitudinal supérieur, peuvent, de ce fait, être considérées comme de larges voies anastomotiques jetées entre le réseau veineux intracranien et le réseau veineux extracranien.

c. *Sinus et lacs sanguins.* — En plus des veines proprement dites, on trouve dans l'épaisseur de la méninge dure de gros canaux veineux appelés *sinus,* lesquels sont surtout destinés à collecter le sang qui a servi à la nutrition de l'encéphale et à le déverser en très grande partie dans la veine jugulaire interne. A ces canaux est annexé un système de cavités veineuses, que l'on désigne sous le nom de *lacs sanguins* et qui remplissent le rôle de *lacs de dérivation* ou *lacs de sûreté* (Tillaux, Ch. Labbé), soit pour les veines encéphaliques, soit pour les sinus. Les sinus ont des parois rigides, une forme triangulaire ou circulaire à la coupe, une cavité béante et plus ou moins cloisonnée. Nous savons qu'ils adhèrent par une de leurs parois au squelette, sur lequel ils se creusent un sillon plus ou moins marqué et nous savons aussi qu'ils reçoivent une partie des veines du diploé et des veines tégumen-

taires. Au point de vue anatomo-chirurgical, les sinus doivent être divisés en deux groupes, suivant qu'ils sont ou non facilement exposés au traumatisme et accessibles au chirurgien : les *sinus découverts* et les *sinus cachés* (Gérard-Marchant, 1881).

α) Les *sinus découverts* sont : le sinus longitudinal supérieur, les sinus latéraux, le sinus caverneux. Les premiers nous sont connus, nous les avons longuement décrits avec les régions occipito-frontale (p. 42) et mastoïdienne (p. 74). Quant au *sinus caverneux*, remarquable à la fois par son volume et par la brièveté de son parcours, il est situé de chaque côté de la selle turcique. Il est en rapport, en bas et en dedans, avec le corps pituitaire et le sinus sphénoïdal dont l'infection peut se propager au conduit veineux (phlébite du sinus caverneux et sinusite sphénoïdale). Il peut être lésé, déchiré dans une fracture atteignant la selle turcique : l'hémorrhagie qui résulte de sa blessure se fait, en pareil cas, dans le sinus sphénoïdal et, par ce dernier, dans les fosses nasales et le pharynx (cas de Schwartz). Le sinus caverneux est en rapport, en dehors, avec la loge du ganglion de Gasser, dont il forme la paroi interne (fig. 9, p. 12) : aussi peut-il être ouvert au cours des interventions portant sur ce ganglion (extirpation du ganglion de Gasser). Par son extrémité antérieure, il répond à la fente sphénoïdale et au sommet de l'orbite, dans lequel il pénètre même ; le sinus caverneux, en effet, n'est que l'aboutissant des veines ophthalmiques. Ce rapport intime du sinus caverneux et de l'orbite nous permet de comprendre pourquoi Lancial (1890) a conseillé, dans le cas de phlébite du sinus, d'aborder le conduit veineux par la cavité orbitaire après évidement de cette dernière, l'infection du sinus caverneux étant toujours mortelle si elle est abandonnée à elle-même. Cette opération, malheureusement, expose à léser les nerfs et l'artère carotide qui traversent le sinus. Nous savons, en effet, que trois nerfs cheminent dans l'épaisseur même de sa paroi externe ; ce sont, en allant de haut en bas (fig. 60) : le moteur oculaire commun, le pathétique et l'ophthalmique ; qu'un autre nerf, le moteur oculaire externe, et la carotide interne traversent sa cavité. Ce dernier rapport du sinus avec l'artère nous explique la possibilité d'une lésion intéressant à la fois l'artère et le sinus et amenant, par la communication des deux vaisseaux, l'apparition d'un anévrysme artérioso-veineux, c'est-à-dire, d'une tumeur pulsatile de l'orbite (Nélaton, Delens).

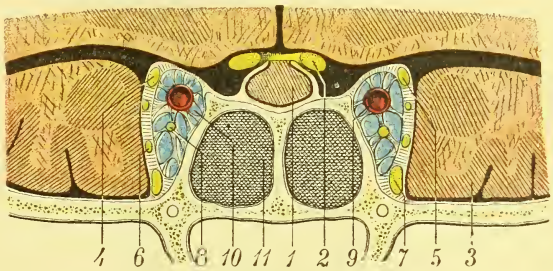


Fig. 60.
Rapports des sinus sphénoïdaux avec le sinus caverneux et le cerveau (coupe frontale du crâne.)

1, corps pituitaire. — 2, nerf optique. — 3, cerveau (lobe temporal). — 4, nerf moteur oculaire commun. — 5 (la ligne de conduite du chiffre 5 aboutit par erreur au nerf moteur oculaire commun ; c'est le nerf situé immédiatement au-dessous qu'elle devrait repérer), nerf pathétique. — 6, nerf ophtalmique de Willis. — 7, nerf maxillaire supérieur. 8, nerf moteur oculaire externe. — 9, carotide interne. — 10, sinus caverneux. — 11, sinus sphénoïdal.

β) Les *sinus cachés*, inaccessibles au chirurgien, sont : le sinus occipital postérieur, les sinus pétreux inférieur et supérieur, le sinus longitudinal inférieur, le sinus droit, le sinus coronaire, le sinus occipital transverse. Ces quatre derniers conduits veineux sont impairs, les autres sont pairs. Nous nous bornerons à cette simple énumération, renvoyant pour plus de détails aux Traités d'anatomie descriptive.

d. *Lymphatiques*. — Les seules voies lymphatiques de la dure-mère, actuelle-

ment connues, sont représentées par un système de fentes, de lacunes, séparant les faisceaux conjonctifs qui constituent la méninge dure et communiquant à la fois avec l'espace épidural et la cavité arachnoïdienne. C'est par leur intermédiaire, sans doute, que l'infection se propage du tissu osseux à l'espace pie-mérien et au cerveau, lorsqu'une méningite ou un abcès du cerveau vient compliquer un foyer d'ostéite, après une otite par exemple.

e. *Nerfs.* — Les nerfs de la dure-mère, tous sensitifs, sont très nombreux. Ils proviennent de trois sources : 1° de l'ophthalmique avant son entrée dans l'orbite (nerfs récurrents d'Arnold) ; 2° du ganglion de Gasser lui-même ; 3° du maxillaire inférieur. Ils donnent à la dure-mère une sensibilité, dont l'existence a été démontrée à la fois par l'expérimentation et par l'observation clinique : l'irritation de la membrane (Brown-Séquard, Bochefontaine, Duret, etc.) détermine l'apparition de contractures et de convulsions dans la moitié du corps correspondant au côté irrité.

## B) — ARACHNOÏDE ET ESPACE ARACHNOÏDIEN

L'arachnoïde est une membrane séreuse, analogue aux grandes séreuses viscérales et comprenant, comme elles, deux feuillets qui délimitent entre eux l'*espace arachnoïdien.*

Cet espace arachnoïdien, commun à toute la masse nerveuse, est virtuel à l'état normal. Il est rarement le siège des lésions dans les méningites; par contre, il est le siège des hémorrhagies sous-dure-mériennes ou intra-arachnoïdiennes (fig. 61, *b*), appelées encore *hématomes internes de la dure-mère* (Huguenin). Ces hémorrhagies intra-arachnoïdiennes peuvent provenir, soit d'une inflammation chronique de la face interne de la dure-mère (*pachyméningite interne hémorrhagique,* Cruveilhier, Virchow), soit d'une rupture des veines cérébrales afférentes au sinus longitudinal supérieur (Huguenin). L'épanchement sera localisé si des adhérences cloisonnent la séreuse; dans le cas contraire, il sera diffus et se traduira par une attaque d'apoplexie foudroyante.

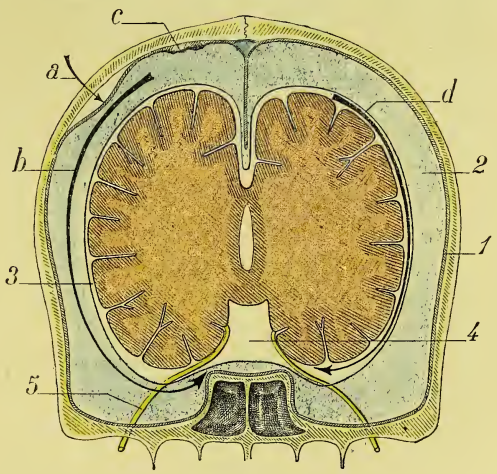


Fig. 61.
Coupe frontale schématique du crâne, destinée à montrer le siège des diverses collections sanguines ou purulentes des méninges.

*a*, siège des hématomes sus-dure-mériens et des pachyméningites externes. — *b*, siège des épanchements intra-arachnoïdiens. — *c*, pachyméningite interne. — *d*, siège des épanchements sous-arachnoïdiens et des lepto-méningites. — 1, dure-mère. — 2, espace arachnoïdien considérablement agrandi. — 3, espace sous-arachnoïdien. — 4, confluent de la base. — 5, nerf crânien traversant l'espace sous-arachnoïdien et baignant dans le liquide céphalo-rachidien.

Des deux feuillets de l'arachnoïde, l'un, *feuillet pariétal,* est accolé à la face interne de la dure-mère ; l'autre, *feuillet viscéral,* est en rapport avec les centres nerveux. Ce dernier feuillet, extrêmement mince, s'applique sur l'encéphale d'une façon qu'il importe de préciser. Il adhère à toutes les parties saillantes, et passe comme un pont au-dessus des anfractuosités; or, comme nous le verrons plus loin, la pie-mère, elle, descend dans ces mêmes anfractuosités. Les deux membranes, feuillet viscéral de l'arachnoïde et pie-mère, à l'inverse du feuillet pariétal et de la dure-mère, ne sont donc pas au contact sur toute leur étendue : elles sont séparées,

au niveau de toutes les dépressions et anfractuosités, par l'*espace sous-arachnoïdien* avec lequel elles forment la méninge molle.

### C) — MÉNINGE MOLLE

Nous avons dit, au début de notre description de l'appareil méningien, ce qu'il fallait entendre sous ce nom de *méninge molle :* c'est le complexus anatomique formé par la pie-mère, l'espace sous-arachnoïdien (avec le liquide céphalo-rachidien qu'il contient) et le feuillet viscéral de l'arachnoïde. Nous décrirons ici séparément chacune de ses parties constituantes. Cette étude nous expliquera pourquoi les *leptoméningites,* à l'inverse des *pachyméningites*, sont généralisées non seulement à toute l'épaisseur de la méninge molle, mais le plus souvent à toute son étendue cranienne et rachidienne, pourquoi enfin elles sont souvent secondaires à une infection générale, lymphatique ou sanguine. A la méninge molle, nous rattacherons les granulations de Pacchioni.

**1° Pie-mère proprement dite.** — La pie-mère est une membrane cellulo-vasculaire dans l'épaisseur de laquelle les vaisseaux destinés à l'encéphale se divisent en ramifications très ténues, presque capillaires, avant de pénétrer dans la substance nerveuse. C'est sur ces vaisseaux et autour de ces vaisseaux que siègent la plupart des lésions dans les méningites tuberculeuse, syphilitique, alcoolique, etc.

La membrane pie-mérienne ou piale est en rapport immédiat avec la substance nerveuse ; elle lui adhère par un certain nombre de filaments conjonctifs et, surtout, par les innombrables petits vaisseaux qui de la pie-mère pénètrent dans la substance nerveuse. Toutefois cette adhérence n'est pas telle à l'état normal qu'on ne puisse, avec quelque soin, la séparer du cerveau. Il n'en est pas de même à l'état pathologique ; dans les cas de *méningo-encéphalite chronique* en particulier, cette séparation ne peut se faire sans enlever, avec la membrane pie-mérienne, des portions de l'écorce cérébrale.

La pie-mère s'insinue entre le cervelet et le bulbe, et vient s'étaler au-dessus du quatrième ventricule en refoulant devant elle la paroi ventriculaire amincie et réduite seulement à une couche épithéliale ; elle forme ainsi la *toile choroïdienne inférieure* et les *plexus choroïdes du quatrième ventricule.* De même, au niveau de la fente de Bichat, elle s'engage dans l'épaisseur de la masse cérébrale pour y former la *toile choroïdienne supérieure* et les *plexus choroïdes des ventricules latéraux* (voy. pour plus de détails, les Traités d'Anatomie descriptive).

**2° Espace pie-mérien ou sous-arachnoïdien.** — C'est l'espace que le feuillet viscéral de l'arachnoïde d'une part, la pie-mère d'autre part, délimitent entre eux par suite de leur mode d'étalement différent à la surface de l'encéphale. Cet espace, véritable réservoir du liquide céphalo-rachidien, est cloisonné à l'infini par des tractus conjonctifs qui le subdivisent en un nombre considérable de cavités secondaires communiquant toutes entre elles (d'où les termes indifféremment employés d'espace sous-arachnoïdien ou d'espaces sous-arachnoïdiens). Ces tractus vont du feuillet viscéral arachnoïdien à la pie-mère et servent de soutien aux vaisseaux. Ils forment, autour de ces derniers, des gaines (*gaines périvasculaires*) qui les accompagnent jusqu'à leurs dernières ramifications dans la substance nerveuse et dans lesquelles, bien entendu, pénètre le liquide céphalo-rachidien. Les espaces sous-arachnoïdiens se prolongent également le long des nerfs craniens et des nerfs rachidiens jusqu'à leur terminaison au sein des organes (*espaces séreux* des nerfs). Nous ferons

remarquer à ce sujet, que c'est sans doute par leur intermédiaire que, dans le cas de névrite ascendante, l'inflammation se propage le long des cordons nerveux pour gagner parfois la moelle et le cerveau.

Les dimensions et la configuration des espaces sous-arachnoïdiens (fig. 62 et 63) se confondent naturellement avec les dimensions et la configuration même de toutes les dépressions, grandes et petites, qui sont creusées à la surface extérieure des centres encéphaliques. Les cavités les plus larges, celles où, par conséquent, s'accumule en plus grande quantité le liquide céphalo-rachidien, sont décrites

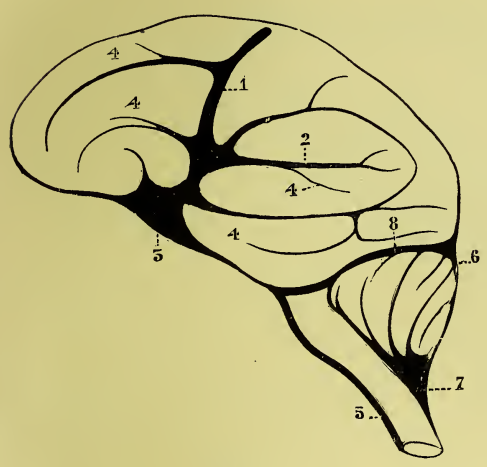


Fig. 62.
Flumina de la face externe des hémisphères cérébraux (d'après Duret) (T.).

1, flumen rolandien. — 2, flumen sylvien. — 3, lac sylvien. — 4, 4, 4. 4, rivi de la face externe des hémisphères, tributaires du flumen rolandien et du lac sylvien. — 5, lac bulbo-spinal. — 6, lac cérébelleux supérieur. — 7, lac cérébelleux inférieur. — 8, canal péripédonculaire, faisant communiquer le lac cérébelleux supérieur avec le lac central.

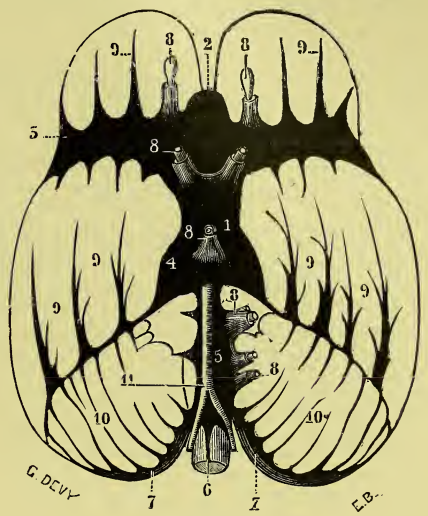


Fig. 63.
Lacs et flumina de la base du cerveau (d'après Duret) (T.).

1, lac central. — 2, lac calleux. — 3, lac sylvien. — 4, canaux péripédonculaires. — 5, canal basilaire. — 6, canal médullaire antérieur. — 7, prolongements latéraux du lac cérébelleux inférieur. — 8, 8, 8, canaux arachnoïdiens, accompagnant les nerfs craniens et la tige pituitaire. — 9, flumina de la base du cerveau. — 10, flumina cérébelleux. — 11, tronc basilaire et artères vertébrales.

sous le nom de *confluents* ou de *lacs*. Les autres, plus petites, prennent, suivant leurs dimensions, les noms de *flumina*, de *rivi*, de *rivuli*.

Les lacs, les seuls dont nous nous occuperons ici, sont au nombre de six, savoir : le *lac sylvien*, le *lac calleux*, le *lac central*, les *lacs cérébelleux supérieur* et *inférieur*, enfin le *lac bulbo-spinal*, qui occupe toute la hauteur de la moelle et dont l'extrémité inférieure, située autour de la queue de cheval, dans la région sacro-lombaire, est ponctionnée dans l'opération dite *ponction du cul-de-sac sous-arachnoïdien* (Quinke, Chipault, etc., voy. *Région sacro-coccygienne*). Parmi ces confluents, les plus importants se trouvent situés à la base de l'encéphale. C'est là que, dans les méningites dites de la base, on rencontre le maximum des lésions. Or, si l'on se rappelle que la plupart des nerfs craniens, avant de sortir du crâne, parcourent une étendue plus ou moins grande des espaces sous-arachnoïdiens de la base (fig. 61,5), on s'explique pourquoi leur lésion se rencontre fréquemment dans les variétés de méningite précitées et en particulier dans la méningite tuberculeuse : de là viennent la cécité, l'œdème de la papille, les paralysies oculaires que l'on observe en pareil cas, etc., etc.

Les espaces sous-arachnoïdiens communiquent tous entre eux d'une part ; ils communiquent, d'autre part, avec les ventricules. On comprend dès lors, pourquoi,

lorsque l'infection (*lepto-méningite*) les a envahis en un point, elle se généralise bientôt à tout l'appareil. Les leptoméningites localisées sont en effet très rares : les lésions peuvent être plus accusées sur un point déterminé (*méningites de la convexité* et surtout *méningites de la base*, car ainsi que le fait remarquer Widal, c'est à la base, confluent des courants lymphatiques, que finissent par aboutir cliniquement et anatomiquement les méningites), mais le reste de l'espace pie-mérien est presque toujours atteint en même temps.

En résumé, l'espace pie-mérien représente une vaste séreuse, un vaste plexus lymphatique, qui entoure et pénètre tout le système nerveux et dans lequel plongent les vaisseaux artériels et veineux qui sont destinés à ce dernier. Comme tous les espaces séreux, cet espace peut être infecté au cours des maladies générales (leptoméningites de la grippe, du rhumatisme, de la pneumonie, etc. etc) ; de plus, les vaisseaux sanguins qui le parcourent peuvent l'inoculer directement quand ils sont eux-mêmes le siège ou le point de départ des lésions (méningites syphilitique, tuberculeuse). Ce vaste plexus lymphatique est en relation avec les lymphatiques des cavités voisines (fosses nasales et leurs annexes, oreilles, etc.) et l'on comprend très bien que, dans ces conditions, l'inflammation développée dans ces cavités puisse se propager jusqu'à lui et donner naissance à une méningite, sans que les parois osseuses qui séparent les fosses nasales, ou l'oreille, de l'endocrane soient forcément lésées. Ces méningites d'origine lymphatique s'observent d'ordinaire au cours d'une inflammation aiguë (sinusite sphénoïdale aiguë, Kaplan, Toubert ; otite aiguë), tandis que les méningites consécutives à une lésion osseuse, les plus fréquentes d'ailleurs, se rencontrent surtout au cours des otites ou des sinusites chroniques.

L'espace pie-mérien, et les relations qu'il présente avec la dure-mère nous en donnent la raison, est toujours lésé en même temps que la méninge dure dans les fractures du crâne : on s'explique dès lors que, dans le cas où le trait de fracture intéresse l'une des cavités qui s'ouvrent à l'extérieur (fosses nasales, oreille moyenne), le liquide céphalo-rachidien puisse s'écouler au dehors et que, par cette voie, les microbes contenus dans les fosses nasales ou l'oreille puissent envahir la cavité cranienne et produire une méningite rapidement mortelle.

Lorsqu'il est le siège d'une inflammation, l'espace pie-mérien, semblable en cela à toutes les autres séreuses, *sécrète* (d'où l'hypertension du liquide céphalo-rachidien et les modifications de son aspect), *fait des fausses membranes* (visibles surtout le long des vaisseaux sous forme de traînées jaunâtres), *résorbe* (d'où la fièvre). Son inflammation se propage forcément au cerveau qu'il enveloppe de toutes parts et qu'il pénètre même jusque dans l'intérieur de la substance nerveuse : cela nous explique, disons-le en passant, la symptomatologie et la gravité de la méningite. Enfin, sa structure aréolaire si particulière, nous permet de comprendre pourquoi, jusqu'ici du moins, seul de tous les espaces séreux, il est resté inaccessible au chirurgien : on n'ouvre pas la séreuse sous-arachnoïdienne comme on ouvre la plèvre ou le péritoine, et les tentatives de désinfection et de drainage qui ont été faites n'ont donné aucun résultat.

**3° Granulations méningiennes de Pacchioni.** — Les granulations méningiennes de Pacchioni sont de simples végétations, de simples bourgeons de la méninge molle. De forme ovoïde ou sphérique, sessiles ou pédiculées, elles ont ordinairement les dimensions d'un grain de millet, mais peuvent atteindre un volume plus considérable. On les rencontre de préférence le long de la scissure inter-hémisphérique, de chaque côté du sinus longitudinal supérieur dans lequel elles font presque toujours saillie. On les observe aussi, quoique en plus petit nombre et d'une façon moins constante, dans le voisinage du sinus latéral, du sinus caverneux, du sinus pétreux supérieur.

Nées de la méninge molle, comme nous venons de le dire, les granulations de Pacchioni se développent ensuite en dehors, en soulevant peu à peu les deux membranes qui les recouvrent, l'arachnoïde et la dure-mère. Dans ce mouvement d'expansion excentrique, elles se dirigent presque toujours, soit vers le sinus, soit vers les lacs de dérivation que nous avons décrits plus haut dans l'épaisseur de la dure-mère. Arrivées au contact de la paroi inférieure ou plancher de la cavité veineuse, elles la refoulent devant elles, l'amincissent, s'en coiffent et paraissent alors baigner en plein dans le courant sanguin. Il n'est pas rare de rencontrer des portions de sinus ou des lacs sanguins qui sont comme comblées par ces productions essentiellement envahissantes de leur nature. Toutes les granulations, cependant, ne se

dirigent pas vers les vaisseaux veineux : un certain nombre d'entre elles restent toujours indépendantes de ces vaisseaux et se montrent alors à la surface extérieure des méninges, qu'elles soulèvent plus ou moins. D'autre part, les granulations de Pacchioni ne restent pas toujours confinées au-dessus de la dure-mère. Contenues ou non dans les lacs sanguins, elles continuent de s'accroître et, obéissant toujours à cette force d'expansion excentrique dont nous parlions tout à l'heure et qui est un de leurs principaux caractères, elles usent peu à peu la paroi osseuse du crâne et s'y creusent ces fossettes plus ou moins profondes que nous présente l'endocrâne des vieillards. On les voit même, dans certains cas heureusement fort rares,

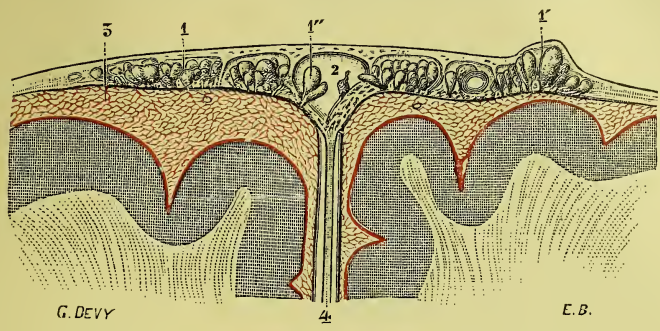


Fig. 64.
Coupe frontale de la partie supérieure du cerveau et de ses enveloppes pour montrer les rapports des granulations de Pacchioni (d'après A. Key et Retzius) (T.).

1, granulations de Pacchioni. — 1', un groupe de ces granulations, soulevant la dure-mère. — 1'', granulations faisant saillie dans le sinus longitudinal supérieur 2. — 3, espaces sous-arachnoïdiens. — 4, faux du cerveau.

perforer entièrement la calotte cranienne et venir faire hernie au-dessous des téguments.

Lorsqu'on pousse une injection dans les espaces sous-arachnoïdiens (A. Key et Retzius), le liquide injecté remplit tout d'abord et assez facilement les aréoles des granulations de Pacchioni. On le voit pénétrer ensuite dans la petite cavité séreuse qui les entoure (elle représente, on le sait, la cavité arachnoïdienne avec laquelle elle se continue) et, de là, dans la cavité veineuse sus-jacente, que cette cavité veineuse soit une veine, un lac ou un sinus.

Quelques anatomistes en ont conclu, mais avec un peu de précipitation, ce nous semble, qu'à l'état physiologique le liquide céphalo-rachidien suit exactement le même trajet et se déverse lui aussi dans les sinus, toutes les fois que la pression vient à s'accroître dans les espaces sous-arachnoïdiens ou à diminuer dans la cavité veineuse. Ce n'est là, malheureusement, qu'une simple hypothèse et nous devons l'accueillir avec d'autant plus de réserve qu'on n'a pu voir encore aucun orifice, soit à la surface extérieure de la granulation de Pacchioni, soit sur la partie inférieure de la cavité veineuse, et que, dans l'expérience précitée, le passage de l'injection des cavités sous-arachnoïdiennes dans les sinus s'effectue, selon toutes probabilités, par un simple phénomène de filtration et peut-être même à la suite d'une véritable effraction.

**4° Liquide céphalo-rachidien.** — L'espace sous-arachnoïdien est rempli d'un liquide clair et transparent, légèrement alcalin et salé, très faiblement albumineux (0,2 à 0,8 p. 100). Ce liquide, découvert par Cotugno en 1764, est appelé liquide céphalo-rachidien. L'espace sous-arachnoïdien étant commun à tout l'axe cérébro-spinal, il suffit de ponctionner cet espace en un point quelconque (de préférence dans la région lombo-sacrée, parce qu'à ce niveau on n'a pas à craindre de

blesser la moelle), pour recueillir le liquide céphalo-rachidien et pouvoir l'examiner. Cet examen, dont les travaux récents des médecins et chirurgiens français ont montré toute l'importance est, on le sait, de pratique courante en clinique. Il est, en effet, logique d'admettre à priori que le liquide céphalo-rachidien, qui est contenu dans la cavité pie-mérienne et qui entoure et pénètre le système nerveux central, doit subir des modifications lorsque la cavité pie-mérienne ou l'axe nerveux sont le siège d'un processus pathologique quelconque. De fait, son examen peut en certains cas, comme nous le verrons tout à l'heure, conduire au diagnostic de la lésion méningée ou cérébrale.

a. *Quantité.* — L'homme possède, en moyenne, 120 à 150 grammes de liquide céphalo-rachidien; mais cette quantité paraît subir à l'état normal de grandes variations suivant les individus et suivant l'âge. Elle est plus grande dans la plupart des affections méningées, surtout dans la méningite tuberculeuse ; elle est particulièrement augmentée dans l'*hydrocéphalie*, où on l'a vu atteindre 7 ou 8 litres. Le liquide est sécrété sans cesse par les capillaires sanguins de la pie-mère, ce qui explique comment il est possible d'en recueillir en un certain temps une très grande quantité chez le même sujet (plusieurs litres, cas de Tillaux). Il s'échappe au dehors de la cavité cranienne par les anastomoses qui relient les espaces sous-arachnoïdiens aux lymphatiques des régions voisines, par les communications directes que Axel Key et Retzius ont décrites entre ces espaces et les fosses nasales (p. 442), peut être enfin (surtout même d'après certains auteurs) par ces prolongements que la pie-mère envoie dans les sinus veineux et que nous avons décrits plus haut sous le nom de corpuscules de Pacchioni. Tout obstacle à cette voie de filtration du liquide céphalo-rachidien (tumeurs cérébrales de la base comprimant les veines de Galien, les sinus, les veines jugulaires internes) entraînera la production d'une hydrocéphalie : d'une façon générale, c'est surtout dans les ventricules que se fait la rétention du liquide.

b. *Pression.* — La tension normale du liquide céphalo-rachidien n'a pas encore été exactement déterminée. Elle varie d'ailleurs, chez le même sujet et au cours de la même ponction, suivant le nombre des pulsations cardiaques, la position de la tête, l'acte respiratoire; elle est toujours plus élevée lorsque le sujet est ponctionné dans la position assise : c'est ainsi que tandis que la pression est de 125 millimètres en moyenne chez l'adulte couché, elle s'élève à 410 millimètres chez l'adulte assis (Krönig). En pratique, on admet que le liquide retiré par la ponction du cul-de-sac sacro-lombaire doit s'écouler goutte à goutte. D'après Krönig, lorsqu'il sort en jet chez un malade opéré dans la position couchée, c'est que la pression est augmentée. L'exagération de la tension du liquide céphalo-rachidien se traduit par les signes de la compression cérébrale (somnolence, apathie, ralentissement du pouls). Une décompression, ou trop rapide ou trop profonde, s'accompagne de céphalée, de vertiges, de nausées, de contraction dans les jambes. Aussi, quand on pratique une ponction, ne faut-il pas retirer en une fois plus de 30 à 40 centimètres cubes de liquide; encore est-il toujours prudent, lorsque la pression paraît augmentée, d'interrompre de temps en temps l'écoulement.

c. *Couleur.* — A l'état normal, le liquide céphalo-rachidien est clair comme de l'eau. Il reste clair dans les affections qui laissent indemne l'espace pie-mérien. Sa coloration se modifie, au contraire, lorsque cet espace est le siège des lésions ou lorsqu'il participe aux lésions du voisinage. C'est ainsi que, dans les inflammations des méninges et de la couche superficielle du cerveau ou de la moelle, il devient

trouble, parfois même purulent. Au contraire, dans les tumeurs du cerveau, dans les abcès cérébraux, dans les abcès extra-dure-mériens comme dans les thromboses des sinus et dans les abcès péri-sinusaux, il conserve sa coloration normale. Il conserve également son aspect clair dans les épanchements sanguins intra-craniens, lorsque ces derniers siègent entre l'os et la dure-mère (hématomes sus-dure-mériens) ; il est, par contre, teinté en rouge plus ou moins vif (Tuffier et Millian, 1901) quand l'hémorrhagie se fait dans l'espace pie-mérien. Si l'on veut bien se rappeler que lorsque les lésions ont envahi les espaces sous-arachnoïdiens le chirurgien reste désarmé (leptoméningites), tandis qu'il peut intervenir parfois avec succès dans le cas contraire (abcès du cerveau, thrombose des sinus, hématome sus-dure-mérien), on comprendra l'importance que peut présenter la recherche des caractères physiques du liquide céphalo-rachidien, puisqu'elle permet d'arriver au diagnostic exact du siège de la lésion : il existe malheureusement un certain nombre de cas où ce moyen de diagnostic se trouve en défaut.

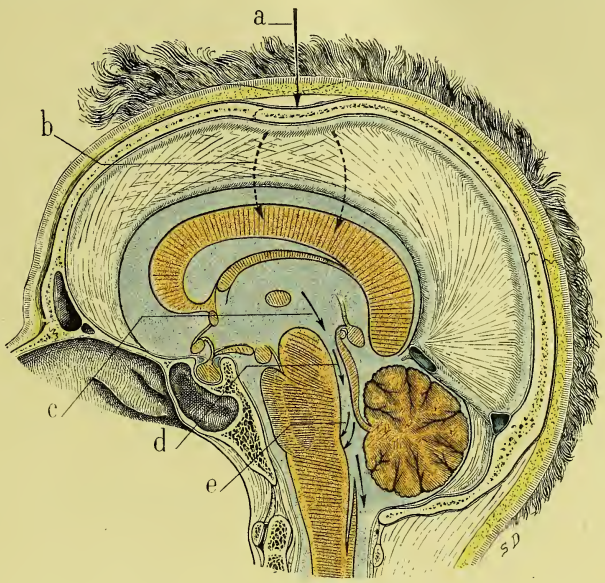


Fig. 65.

Schéma, destiné à montrer, sur une coupe sagittale de la tête, l'action du liquide céphalo-rachidien sur le plancher du quatrième ventricule dans le cas de traumatisme cranien (le liquide céphalo-rachidien est en *bleu*) (d'après Forgue, modifié).

*a*, cône de dépression de la paroi cranienne résultant du traumatisme. — *b*, refoulement du liquide céphalo-rachidien contenu dans le ventricule latéral. — *c* et *d*, flot du liquide céphalo-rachidien refoulé dans le troisième ventricule s'engageant dans l'aqueduc de Sylvius. — *e*, action percutante sur le plancher du quatrième ventricule de ce même flot de liquide.

d. *Examen microscopique.* — A l'état normal le liquide céphalo-rachidien est stérile, il ne renferme pas de microbes. Mais il peut en contenir lorsque les méninges sont enflammées ; aussi doit-on toujours pratiquer l'ensemencement du liquide retiré par la ponction.

Cette étude bactériologique du liquide céphalo-rachidien a permis de décrire : des *méningites bactériennes* à microbes divers (bacille typhique, coli-bacille, bacille de Pfeiffer, staphylocoque, streptocoque) ; des *méningites à pneumocoque classique* de Talamon ; des *méningites à diplocoque intracellulaire ou méningocoque* de Weichselbaum (méningite cérébro-spinale épidémique) ; des *méningites à streptocoque* de Bonome.

Malheureusement, dans nombre de cas de méningite, les germes font défaut (il en est ainsi en particulier dans la méningite tuberculeuse), ou bien leur culture demande un temps plus ou moins long, de telle sorte que le diagnostic reste souvent hésitant. C'est en pareil cas que la recherche des éléments figurés contenus dans le liquide céphalo-rachidien, fournit « dans le diagnostic positif et différentiel des méningites, un symptôme de très grande valeur » (Sicard, 1901). Cette étude cytologique constitue le *cytodiagnostic* de Widal et Ravaut (1900). Chez l'homme normal, en effet, le liquide céphalo-rachidien ne contient qu'un petit nombre d'éléments cellulaires ; on n'y trouve pas de leucocytes polynucléaires, seulement quelques rares cellules mono-nucléaires, c'est-à-dire des lymphocytes (1 à 3 au plus dans un champ microscopique). Mais, dès que l'espace sous-arachnoïdien est enflammé, il se produit dans le liquide céphalo-rachidien une leucocytose abondante. Or ces leucocytes anormaux varient suivant la nature de la méningite ; dans le cas de méningite tuberculeuse, ce sont les mono-nucléaires qui prédominent, tandis que ce sont les

polynucléaires lorsque la méningite est bactérienne. « Le seul fait de constater par l'examen histologique, soit des cellules lymphocytaires, soit des cellules polynucléaires, suffit donc, en s'entourant de certaines précautions, pour affirmer la nature tuberculeuse ou non tuberculeuse de la maladie. » (Sicard.)

e. *Rôle du liquide céphalo-rachidien.* — A l'état normal, le liquide céphalo-rachidien paraît surtout remplir un rôle de protection pour le cerveau : il est cependant susceptible, dans certaines conditions, de devenir pour ce même organe un agent vulnérant. Duret, en 1878, a conclu de ses expériences, que c'est surtout au choc de ce liquide sur le quatrième ventricule, que l'on doit attribuer les phénomènes de commotion cérébrale observés à la suite d'un traumatisme cranien. Au moment d'une chute sur la tête, le crâne se déprime plus ou moins au point frappé et, en se déprimant, refoule le liquide céphalo-rachidien vers les confluents de la base du cerveau (fig. 65) ; la portion de ce liquide contenue dans les ventricules latéraux est alors chassée brusquement dans le quatrième ventricule à travers l'aqueduc de Sylvius, et le distend ; elle peut même le faire éclater. La lésion des centres bulbaires, qui résulte de ce refoulement du liquide céphalo-rachidien, se traduit par une inhibition brusque (temporaire ou définitive suivant le degré de la lésion nerveuse) des fonctions cérébrales et en particulier des fonctions bulbaires, respiratoires et cardiaques : cette inhibition, on le sait, caractérise la *commotion cérébrale.*

## § 2 — LOGE CÉRÉBRALE : CERVEAU

La loge cérébrale occupe la partie antérieure et supérieure de la cavité cranienne. Délimitée en haut et sur les côtés par la voûte du crâne, elle a pour face inférieure ou plancher une surface fort irrégulière, laquelle est formée : 1° par l'étage antérieur de la base du crâne ; 2° par l'étage moyen de cette même base du crâne ; 3° par la face supérieure de la tente du cervelet. La faux du cerveau, disposée comme on le sait en sens sagittal, la divise incomplètement en deux moitiés, l'une droite, l'autre gauche. Ces deux moitiés se confondent au-dessous de la faux et, d'autre part, communiquent largement l'une et l'autre, au niveau du foramen ovale, avec la loge cérébelleuse.

La loge cérébrale renferme le *cerveau.* Le cerveau, partie antérieure et supérieure de l'encéphale, occupe la plus grande partie de la cavité cranienne. Il mesure, en moyenne, 17 centimètres de longueur sur 14 centimètres de largeur et 13 centimètres de hauteur. Ces dimensions se rapportent au cerveau de l'homme ; celui de la femme, un peu moins volumineux, mesure environ 1 centimètre en moins pour chacun des trois diamètres. Son poids moyen est de 1180 grammes chez l'homme, de 1080 grammes chez la femme. La densité du cerveau est, en chiffres ronds de 1,030. On sait que cette densité, comme le poids de l'organe du reste, diminue en passant de l'âge adulte à l'âge sénile.

Essentiellement constitué, comme toutes les autres parties du névraxe d'ailleurs, par des cellules nerveuses et par leurs prolongements, le cerveau est un organe mou, délicat, extrêmement friable, ce qui nous explique pourquoi, avant la découverte de Röntgen, la recherche des corps étrangers (balles en particulier) contenus dans son épaisseur était considérée comme des plus difficiles et, par suite, condamnée par la plupart des chirurgiens.

Nous examinerons successivement, à propos du cerveau : 1° sa *conformation extérieure* et ses *rapports* ; 2° la *région de l'écorce* ; 3° les *noyaux centraux* ou

*noyaux opto-striés* ; 4° les *ventricules* ; 5° le *centre ovale* ; 6° ses *vaisseux sanguins*.

### A) — CONFORMATION EXTÉRIEURE ET RAPPORTS

Le cerveau (fig. 66 et 67) a la forme d'un ovoïde à grand axe antéro-postérieur et à grosse extrémité dirigée en arrière. Sa partie supérieure, en rapport avec la voûte du crâne, est fortement convexe : elle a reçu, de ce fait, le nom de *convexité du cerveau*. Sa partie inférieure, en rapport avec la base du crâne, est appelée *base du cerveau*. Si nous examinons le cerveau par sa convexité, nous constatons tout d'abord l'existence, sur la ligne médiane, d'une scissure profonde, la *scissure interhémisphérique*. Cette scissure divise le bloc cérébral en deux moitiés, appelées *hémisphères*. Les deux hémisphères sont reliés l'un à l'autre, tant dans le fond de la scissure précitée que sur la face inférieure de l'organe, par un ensemble de formations, que nous désignerons sous le nom collectif de *formations interhémisphériques*. Nous décrirons tout d'abord les hémisphères cérébraux, puis les formations interhémisphériques. Nous dirons, enfin, ce qu'on doit entendre par *fente cérébrale* de Bichat.

**1° Hémisphères.** — Chacun des deux hémisphères, pris à part, revêt la forme d'un prisme triangulaire. On peut, en conséquence, lui considérer deux extrémités, trois faces et trois bords.

α) Des deux extrémités, l'une antérieure a reçu le nom de *pôle frontal ;* l'autre postérieure, celui de *pôle occipital*. Elles répondent, la première, à la fosse frontale, la seconde à la fosse occipitale supérieure.

β) Les trois faces se distinguent en interne, externe et inférieure. — La *face interne*, plane et verticale, limite la scissure interhémisphérique. Elle est en rapport, dans la plus grande partie de son étendue, avec la faux du cerveau. — La *face externe*, fortement convexe, répond à la calotte cranienne, qui se moule sur elle. Les rapports qu'elle présente avec cette dernière ont une telle importance que nous leur consacrerons un paragraphe spécial (voy. *Topographie cranio-encéphalique*, p. 146). — La *face inférieure*, la plus irrégulière des trois, nous présente, à l'union de son quart antérieur avec ses trois quarts postérieurs, une scissure profonde, à direction transversale, c'est la *scissure de Sylvius*. En avant de la scissure (*portion présylvienne*), notre face inférieure, de forme triangulaire fortement déprimée à sa partie centrale, repose sur la voûte de l'orbite. Elle nous offre à considérer à sa partie interne la *bandelette olfactive*, se terminant en avant par le *bulbe olfactif*, se divisant en arrière en ses deux racines blanche interne et blanche externe; ces formations reposent sur la lame criblée de l'ethmoïde et sur l'étage antérieur du crâne jusqu'au trou optique. En arrière de la scissure (*portion rétrosylvienne*), la face inférieure de l'hémisphère ressemble assez bien à un rein, dont le hile serait tourné en dedans. Sa partie antérieure descend dans l'étage moyen de la base du crâne, qu'elle remplit en formant une saillie volumineuse dite *corne sphénoïdale* ou *temporale:* signalons, en passant, les rapports qu'elle présente, d'une part avec l'articulation de la mâchoire inférieure, d'autre part avec la voûte de la caisse du tympan et de l'antre, nous y reviendrons en étudiant ces régions. Sa partie postérieure forme également une saillie, la *corne occipitale*, dont l'extrémité libre est le *pôle occipital;* elle répond au cervelet, dont elle est séparée par la tente du cervelet.

γ) Quant aux trois bords de l'hémisphère, ils sont appelés, en raison de leur situa-

tion. *bord supérieur, bord externe* et *bord interne*. Le bord supérieur, assez régulièrement courbe, répond à la grande scissure interhémisphérique. Le bord externe sépare la face externe de la face inférieure : si nous le suivons d'avant en arrière, nous voyons qu'il est successivement antéro-postérieur, descendant, puis de nouveau antéro-postérieur. Le bord interne, enfin, qui limite en dedans la face interne de l'hémisphère, est lui aussi très irrégulier : dans sa partie antérieure et

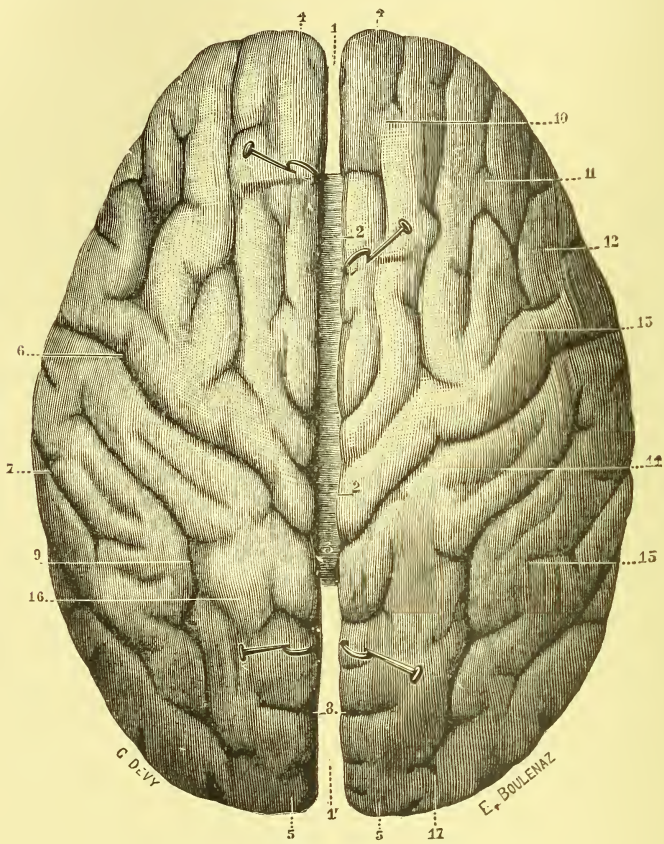


Fig. 66.

Cerveau, vu par sa convexité (T.).

1, extrémité antérieure de la scissure interhémisphérique. — 1', son extrémité postérieure. — 2, 2, bord supérieur des hémisphères. — 3, corps calleux. — 4, 4, extrémité antérieure ou frontale des hémisphères (pôle frontal). — 5, 5, leur extrémité postérieure ou occipitale (pôle occipital). — 6, scissure de Rolando. — 7, scissure de Sylvius. — 8, scissure perpendiculaire externe. — 9, sillon interpariétal. — 10, 11, 12, première, deuxième, troisième circonvolutions frontales. — 13, frontale ascendante. — 14, pariétale ascendante. — 15, pariétale inférieure. — 16, pariétale supérieure. — 17, circonvolutions occipitales.

dans sa partie postérieure, il suit une direction rectiligne et antéro-postérieure ; dans sa partie moyenne, au contraire, il est fortement concave.

**2° Formations interhémisphériques.** — Les hémisphères cérébraux sont unis l'un à l'autre par des formations de signification fort variable, les unes blanches, les autres grises, ce sont les *formations interhémisphériques*. Ces formations sont fort nombreuses : du côté de la convexité et dans le fond de la scissure interhémisphérique, nous avons le *corps calleux ;* du côté de la base, nous rencontrons successivement en allant d'avant en arrière, le *chiasma optique* et ses dépendances, l'*espace perforé antérieur,* le *corps pituitaire,* les *tubercules mamillaires* et l'*espace perforé postérieur.*

a. *Corps calleux.* — Le corps calleux, que l'on aperçoit très nettement dans la profondeur de la scissure interhémisphérique (fig. 66,3), est une lame de substance blanche, de forme quadrilatère, plus longue que large, qui s'étend transversalement d'un hémisphère à l'autre. Il mesure 8 à 10 centimètres de longueur sur 2 centimètres de largeur. Son épaisseur, qui est de 8 millimètres à son extrémité postérieure, décroît peu à peu en allant d'arrière en avant, et ne présente plus, à

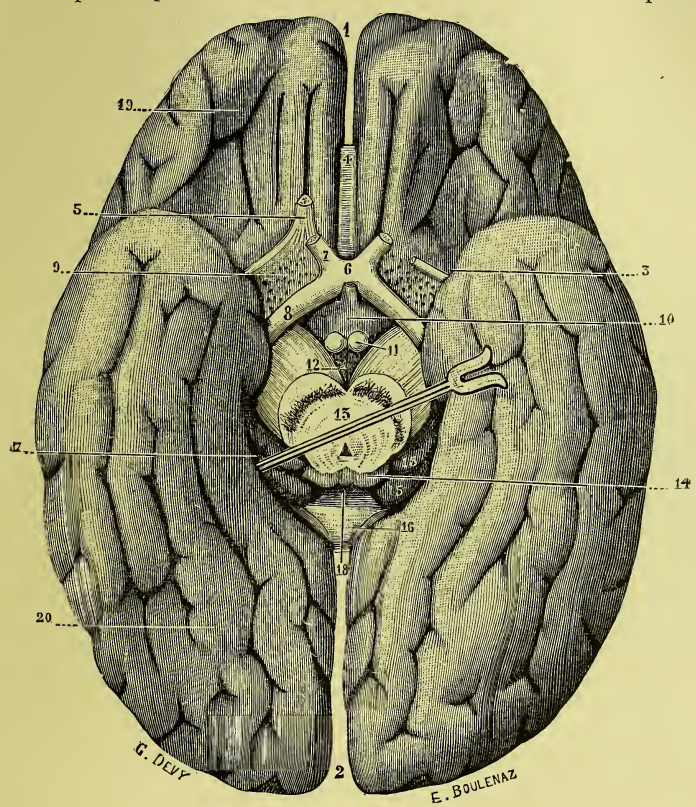


Fig. 67.

Cerveau, vu par sa face inférieure ou base (T.).

(Le cervelet et la protubérance ont été enlevés par une coupe portant sur la partie postérieure des pédoncules cérébraux.)

1, extrémité antérieure et 2, extrémité postérieure de la scissure interhémisphérique. — 3, scissure de Sylvius. — 4, genou du corps calleux. — 5, bandelette olfactive et ses deux racines blanches. — 6, chiasma des nerfs optiques. — 7, nerf optique. — 8, bandelette optique. — 9, espace perforé antérieur. — 10, tuber cinereum et tige pituitaire. — 11, tubercules mamillaires. — 12, espace perforé postérieur. — 13, coupe des pédoncules cérébraux et de l'aqueduc de Sylvius. — 14, tubercules quadrijumeaux postérieurs. — 15, corps genouillés de la couche optique. — 16, bourrelet du corps calleux, contourné par le fasciola cinerea. — 17, portion latérale et 18, portion moyenne de la fente cérébrale de Bichat. — 19, lobe orbitaire et ses circonvolutions. — 20, lobe temporo-occipital et ses circonvolutions.

l'extrémité antérieure de la lame nerveuse, que 3 ou 4 millimètres. Le corps calleux nous offre à considérer deux faces, quatre bords et quatre angles.

Des deux faces, l'une est supérieure, l'autre inférieure. — La *face supérieure* répond à la faux du cerveau et aux deux circonvolutions du corps calleux. Nous y voyons : 1° sur la ligne médiane, un sillon longitudinal, improprement appelé *raphé ;* 2° de chaque côté de ce sillon, deux petits cordons longitudinaux, de coloration blanchâtre, les *tractus blancs* ou *nerfs de Lancisi ;* 3° en dehors des tractus blancs, deux autres cordons, ceux-ci de coloration grisâtre, ce sont les *tractus latéraux* ou *tractus gris* (*tæniæ tectæ* des anatomistes allemands). — La *face inférieure* répond au trigone cérébral, avec lequel elle est intimement fusionnée en

arrière, auquel elle est unie en avant par une lame nerveuse mince et transparente, placée en sens sagittal, le *septum lucidum*. A droite et à gauche du septum, la face inférieure du corps calleux s'étale au-dessus des ventricules latéraux et constitue ainsi la voûte de ces ventricules.

Les quatre bords du corps calleux se distinguent en latéraux, antérieur et postérieur. — Les *bords latéraux*, purement théoriques, se confondent avec la substance blanche des hémisphères. — Le *bord postérieur* (ou *extrémité postérieure*), très épais, arrondi et mousse, constitue le *bourrelet* du corps calleux ou *splénium*. Il repose sur les tubercules quadrijumeaux. — Le *bord antérieur* (ou *extrémité antérieure*), beaucoup plus mince, se recourbe en bas et en arrière, en formant ce qu'on appelle le *genou* du corps calleux. Ce genou se termine, un peu en avant du chiasma, par une extrémité étroite et mince, le *bec* du corps calleux, d'où s'échappent en divergeant deux tractus blanchâtres, que l'on désigne à tort sous le nom de *pédoncules* du corps calleux : en quittant le corps calleux, les pédoncules passent dans l'espace perforé antérieur, où ils contribuent à former la *bandelette diagonale*.

Les angles du corps calleux sont au nombre de quatre, deux antérieurs et deux postérieurs. — Les *angles antérieurs* ou *cornes frontales* s'irradient dans le lobe frontal, en formant ce qu'on est convenu d'appeler le *forceps minor*. — Les *angles postérieurs* ou *cornes occipitales* s'irradient de même en arrière et en bas, en constituant : 1° le *forceps major*, lame nerveuse horizontale, qui recouvre le prolongement postérieur du ventricule latéral ; 2° le *tapétum*, autre lame nerveuse, celle-ci disposée en sens sagittal, qui délimite en dehors le prolongement sphénoïdal du ventricule latéral.

Morphologiquement, le corps calleux est constitué par des fibres transversales qui, partant d'un point déterminé de l'un des deux hémisphères, viennent se terminer sur le point symétrique du côté opposé. Il acquiert ainsi la signification d'une large commissure reliant entre eux les deux hémisphères. Il est à remarquer toutefois qu'il est deux régions de l'écorce, la corne d'Ammon et la pointe du lobe temporal, qui ne reçoivent pas de fibres calleuses. Ces deux régions sont unies l'une à l'autre par des fibres transversales, complètement indépendantes du corps calleux : pour la corne d'Ammon, les *fibres de la lyre ;* pour le lobe temporal, les fibres de la *commissure antérieure*.

Le corps calleux peut être le siège de tumeurs qui, en raison de leur situation, sont justiciables de l'intervention chirurgicale (Raymond). Contrairement à l'opinion de certains auteurs, et comme Bruns, Bristowe, Giese, Ransom et tout récemment Devic et Paviot l'ont montré, ces tumeurs se manifestent parfois par des symptômes qui permettent de diagnostiquer leur siège avec beaucoup de vraisemblance. Ces symptômes de localisation sont: 1° des signes de compression diffuse et lente du cerveau (vomissements, céphalalgie, stase papillaire); 2° des troubles démentiels à évolution très lente ; 3° des convulsions épileptiformes ou au contraire de la parésie motrice avec contracture sans exagération des réflexes tendineux, convulsions ou parésie plus marquées d'un côté que de l'autre.

b. *Chiasma optique et ses dépendances*. — Situé en arrière du bec du corps calleux, le chiasma optique (fig. 67,6) est une lame de substance blanche, de forme quadrilatère, un peu allongée dans le sens transversal. Sa largeur varie de 12 à 14 millimètres ; son diamètre antéro-postérieur, de 5 à 6 millimètres. — Sa *face inférieure* repose, non pas sur la gouttière optique, mais un peu en arrière de cette gouttière, sur la partie antérieure de la tente de l'hypophyse. — Sa *face supérieure* est reliée à la base du cerveau par une mince lame de substance grise, la *lame sus-optique :* c'est la *racine grise* des nerfs optiques des anciens anatomistes. — Des *angles antérieurs* du chiasma partent en divergeant les deux nerfs optiques, lesquels pénètrent dans l'orbite par le trou optique, en compagnie de l'artère ophthal-

mique. — Les *angles postérieurs* donnent naissance aux deux *bandelettes optiques*, lesquelles, se portant en arrière et en dehors, croisent la face inférieure du pédoncule cérébral et aboutissent finalement, après s'être bifurquées, aux corps genouillés de la couche optique : la branche de bifurcation externe, au corps genouillé externe ; la branche de bifurcation interne, au corps genouillé interne. Nous étudierons plus loin (voy. *Voie optique*) le chiasma en tant qu'organe de la vision ; nous rappellerons ici seulement que le nerf optique subit dans le chiasma une décussation partielle, une demi-décussation. Il en résulte, comme conséquence, que chaque bandelette optique renferme à la fois le *faisceau direct* de l'œil correspondant et le *faisceau croisé* de l'œil du côté opposé. Ajoutons qu'elle possède, outre ces fibres d'origine rétinienne, d'autres fibres qui vont d'un corps genouillé à l'autre, en longeant son côté interne, et dont l'ensemble constitue la *commissure de Gudden* (voy. pour plus de détails, les Traités d'anatomie descriptive). Les fibres commissurales de Gudden sont entièrement étrangères à la conduction des impressions optiques.

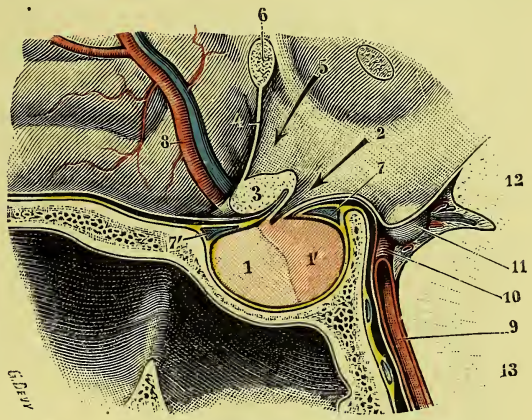


Fig. 68.
Le corps pituitaire, vu en place sur une coupe sagittale (sujet congelé, côté droit de la coupe) (T.).

1, 1', lobe antérieur et lobe postérieur de l'hypophyse. — 2, tige pituitaire. — 3, chiasma optique. — 4, lamelle sus-optique. — 5, recessus opticus. — 6, commissure blanche antérieure. — 7, 7', sinus coronaire. — 8, artère cérébrale antérieure. — 9, tronc basilaire. — 10, artère cérébrale postérieure. — 11, tubercule mamillaire. — 12, pédoncule cérébral. — 13, protubérance.

c. *Espace perforé antérieur*. — On donne ce nom à une petite région criblée de trous qui se trouve située sur le côté externe du chiasma (fig. 67, 9). De forme losangique, il présente naturellement quatre côtés : un côté antéro-externe, formé par la racine blanche externe du nerf olfactif; un côté antéro-interne, représenté par la racine blanche interne de ce même nerf et, plus superficiellement, par le nerf optique ; un côté postéro-interne, formé par la bandelette optique ; un côté postéro-externe, enfin, constitué par la pointe du lobe temporo-occipital. — L'espace perforé antérieur est recouvert par une mince couche de substance grise, qui se rattache vraisemblablement à la fonction olfactive. Il nous présente une multitude de trous, irrégulièrement disséminés à sa surface, par lesquels passent des vaisseaux destinés aux noyaux opto-striés. — A la partie moyenne de l'espace perforé antérieur, et le parcourant en diagonale, se voit un petit ruban de fibres blanches, que l'on désigne, en raison de sa direction, sous le nom de *bandelette diagonale :* les fibres qui la constituent proviennent à la fois des nerfs de Lancisi et du carrefour olfactif (voy. *Anatomie descriptive*) et viennent se terminer dans la partie antérieure de la circonvolution de l'hippocampe. Elle est une dépendance de l'appareil de l'olfaction.

d. *Corps pituitaire et ses dépendances*. — Le corps pituitaire ou *hypophyse* (fig. 68) est une petite masse ellipsoïde, située dans la selle turcique, qu'il remplit entièrement. Il repose ainsi, entre les deux sinus caverneux, au-dessus du sinus sphénoïdal, dont il n'est séparé que par une lamelle osseuse, souvent fort mince : on peut le voir, quand il est le siège de tumeur (*acromégalie*), repousser cette lame osseuse, la détruire et pénétrer dans la cavité même du sinus. — A sa partie supérieure, le

corps pituitaire est relié à la base du cerveau, ou plus exactement au tuber cinereum, par une petite colonne de substance grise, longue de 4 à 6 millimètres, que l'on désigne sous le nom de *tige pituitaire*. Il est, du reste, séparé du tuber cinereum par une lame fibreuse transversale, dépendance de la dure-mère, le *diaphragme de l'hypophyse*. — Aplati d'avant en arrière, le corps pituitaire mesure 15 millimètres dans le sens transversal, 8 millimètres dans le sens antéro-postérieur, 6 millimètres dans le sens vertical. Son poids est de 35 à 45 centigrammes. — Morphologiquement, le corps pituitaire se compose de deux lobes, l'un antérieur plus volumineux, l'autre postérieur plus petit. Ce dernier est manifestement une formation nerveuse, dérivant du ventricule moyen. Le lobe antérieur ou hypophyse proprement dite a une signification toute différente : c'est, comme le démontre l'embryologie, une portion du pharynx primitif, qui dans les premiers stades de la vie embryonnaire, a émigré dans la cavité cranienne et est venue s'adosser à la face antérieure du lobe précédent. — Le rôle physiologique du corps pituitaire est inconnu. Tout ce que l'observation clinique permet de dire c'est que son hypertrophie entraîne l'apparition de symptômes acromégaliques.

L'acromégalie (de ἄκρος, *extrémité*, et μέγας, *grand*) est, on le sait, une entité morbide isolée par P. Marie en 1885. Comme son nom l'indique, elle est surtout caractérisée par « une hypertrophie singulière, non congénitale, des extrémités supérieures (mains), inférieures (pieds) et céphaliques (mâchoire inférieure) ». Sa pathogénie est encore fort obscure et l'on ne connaît pas quel rapport causal existe entre les lésions du corps pituitaire, que l'on observe d'une façon constante, et l'hypertrophie osseuse de l'acromégalie. Certains auteurs admettent que le corps pituitaire est une véritable glande à sécrétion interne, et que cette sécrétion interne est destinée, comme celle du corps thyroïde et du thymus, à neutraliser à l'état normal certains produits toxiques, lesquels, lorsque le fonctionnement de la glande est défectueux, vont se localiser sur les extrémités et y produire les lésions de l'acromégalie.

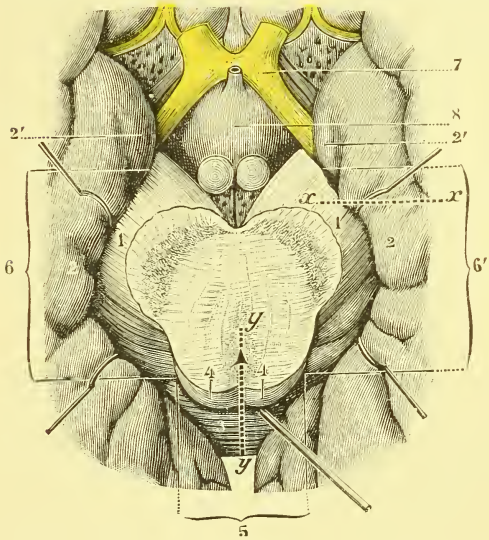


Fig. 69.
La fente cérébrale de Bichat, vue sur la base du cerveau (T.).

1, pédoncules cérébraux. — 2, circonvolution de l'hippocampe avec 2', son crochet. — 3, bourrelet du corps calleux. — 4, tubercules quadrijumeaux. — 5, partie moyenne et 6, 6', parties latérales droite et gauche de la fente cérébrale de Bichat. — 7, chiasma optique. — 8, tuber cinereum.

e. *Tubercules mamillaires*. — Au nombre de deux, l'un droit, l'autre gauche, les tubercules mamillaires (fig. 67, 11) sont deux petites saillies hémisphériques, de coloration blanche, situées sur le côté interne des pédoncules cérébraux, entre le tuber cinereum et l'espace perforé postérieur. Ils mesurent, chacun, 4 à 6 millimètres de diamètre. Ils sont constitués par une masse centrale de substance grise, entourée par une mince couche de substance blanche. Chaque tubercule mamillaire est en connexion : 1° avec le pilier antérieur du trigone ; 2° avec la couche optique, par un faisceau ascendant dit *faisceau de Vicq-d'Azyr*; 3° avec le pédoncule cérébral, par un petit faisceau descendant qui passe dans la région de la calotte, c'est le *pédoncule du tubercule mamillaire*.

f. *Espace perforé postérieur*. — En arrière des tubercules mamillaires, entre les deux pédoncules cérébraux, se voit un petit espace triangulaire, dont le sommet, dirigé en arrière, répond à la partie antérieure de la protubérance : c'est l'*espace*

*interpédonculaire* ou *espace perforé postérieur* (fig. 67, 12). Il est constitué, comme l'antérieur, par une lame de substance grise, qui se continue en avant avec le tuber cinereum et n'est, comme cette dernière formation, qu'une dépendance de la substance grise du troisième ventricule. Il est criblé de petits orifices, à travers lesquels passent de nombreux vaisseaux destinés pour la plupart à la couche optique.

**3° Fente cérébrale de Bichat.** — A la limite des hémisphères et des formations interhémisphériques se voit la fente cérébrale de Bichat, sillon profond, le long duquel la pie-mère s'insinue dans l'épaisseur de la masse hémisphérique pour y former la *toile choroïdienne* et les *plexus choroïdes*. Impaire et symétrique, la fente de Bichat (fig. 69) a la forme d'un fer à cheval, dont la concavité serait dirigée en avant. Sa partie moyenne, située sur la ligne médiane, est délimitée, en haut par le bourrelet du corps calleux, en bas par la glande pinéale et les tubercules quadrijumeaux. Ses parties latérales se dirigent d'arrière en avant, en décrivant une courbe à concavité interne, et s'étendent, à droite et à gauche, jusqu'à l'espace perforé antérieur : elles ont pour lèvre supérieure, le pédoncule cérébral d'abord, puis les corps genouillés interne et externe ; pour lèvre inférieure, la circonvolution de l'hippocampe et, par-dessus cette circonvolution, le corps godronné et le corps bordant.

## B) — RÉGION DE L'ÉCORCE

L'écorce cérébrale, encore appelée *cortex, pallium* ou *manteau des hémisphères*, nous présente chez l'homme, comme chez tous les animaux supérieurs, de nombreuses saillies, que circonscrivent des dépressions plus ou moins profondes et plus ou moins anfractueuses. Ces saillies portent le nom de *circonvolutions* et on appelle *scissures* ou *sillons* les anfractuosités qui les séparent et les délimitent. Nous décrirons, tout d'abord, les *circonvolutions cérébrales*. Nous indiquerons ensuite quelles sont les principales *localisations fonctionnelles* dans l'écorce. Nous étudierons enfin, sous le titre de *voies de conduction cortico-spinales*, les différentes connexions de l'écorce cérébrale avec la moelle épinière.

### 1° — Circonvolutions cérébrales

Le mode de segmentation périphérique du cerveau a été longtemps considéré comme essentiellement irrégulier et échappant, par le fait même de cette irrégularité, à toute description. Les travaux de Gratiolet, complétés après lui par ceux de Broca, de Bishoff, d'Ecker, de Pansch, de Turner, de Giacomini, etc., ont établi, au contraire, que les circonvolutions cérébrales, chez l'homme comme chez les primates, se développent suivant un type à la fois simple et constant, et nous possédons aujourd'hui, à ce sujet, une nomenclature à la fois très nette et très complète. Chaque hémisphère ayant trois faces, nous examinerons successivement : 1° les *circonvolutions de la face externe ;* 2° les *circonvolutions de la face interne ;* 3° les *circonvolutions de la face inférieure*. Nous serons très brefs dans notre description et renverrons, pour les détails, aux Traités d'anatomie descriptive.

**1° Circonvolutions de la face externe.** — La face externe de l'hémisphère (fig. 70), nous présente trois scissures de premier ordre : la scissure de Sylvius, la scissure de Rolando et la scissure perpendiculaire externe. — La *scissure de Sylvius*, qui prend naissance à la base du cerveau, se dirige transversalement de dedans en dehors et atteint le bord externe de l'hémisphère à l'union de son tiers antérieur avec ses

trois quarts postérieurs. Le contournant de bas en haut, elle passe sur la face externe, se porte alors en arrière et un peu en haut et se termine après avoir effectué sur cette face externe un parcours de 8 ou 9 centimètres. En atteignant la face externe de l'hémisphère, la scissure de Sylvius envoie en haut et en avant, en plein lobe frontal, deux prolongements : l'un antérieur ou horizontal, l'autre postérieur ou vertical. Ces deux prolongements, longs de 2 ou 3 centimètres, présentent dans leurs rapports réciproques de nombreuses variations individuelles : ils sont, suivant les cas, en **V**, en **U**, en **Y**. — La *scissure de Rolando* prend nais-

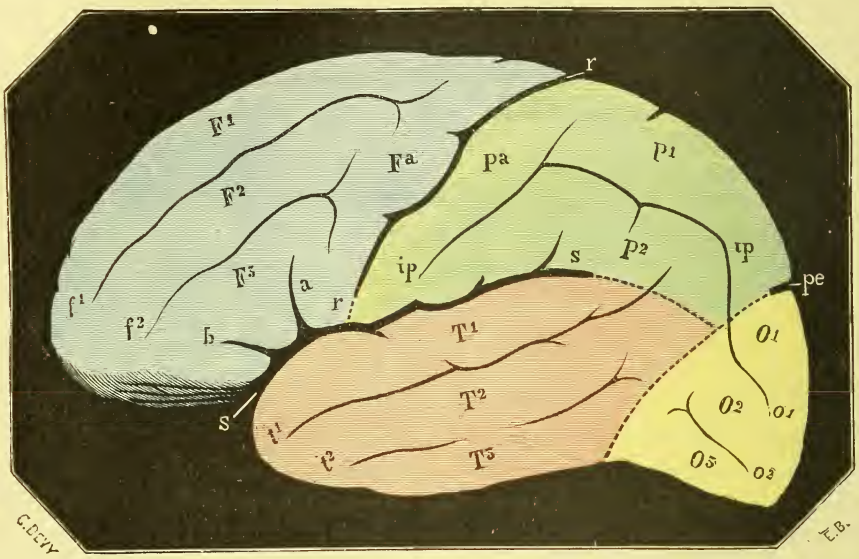


Fig. 70.
Circonvolutions de la face externe des hémisphères (T.).

(Le lobe frontal est en bleu; le lobe pariétal, en vert; le lobe occipital, en jaune; le lobe temporal, en rouge.)

*s*, scissure de Sylvius, avec : *a*, sa branche ascendante; *b*, sa branche horizontale. — *r*, scissure de Rolando. — *pe*, scissure perpendiculaire externe. — $f^1$, sillon frontal supérieur. — $f^2$, sillon frontal inférieur. — *ip*, sillon interpariétal — $t^1$, sillon temporal supérieur. — $t^2$, sillon temporal inférieur. — $o^1$, sillon occipital supérieur. — $o^2$, sillon occipital inférieur. — $F^1$, première frontale. — $F^2$, deuxième frontale. — $F^3$, troisième frontale. — Fa, frontale ascendante. — Pa, pariétale ascendante. — $P^1$, pariétale supérieure. — $P^2$, pariétale inférieure. — $O^1$, première occipitale. — $O^2$, deuxième occipitale. — $O^3$, troisième occipitale. — $T^1$, première temporale. — $T^2$, deuxième temporale. — $T^3$, troisième temporale.

sance, en bas, dans l'angle que forme la scissure précédente avec son prolongement vertical. De là, elle se dirige obliquement en haut et en arrière, vers le bord supérieur de l'hémisphère et s'y termine par une sorte d'encoche qui empiète légèrement sur la face interne. L'obliquité de la scissure rolandique est telle qu'elle est séparée de l'extrémité antérieure du cerveau par une distance de 11 centimètres pour son extrémité supérieure, de $7^{cm},5$ seulement pour son extrémité inférieure. Sa longueur est de 9 à 11 centimètres. La scissure de Rolando est parfois rectiligne, mais le cas est rare. Le plus souvent, elle s'infléchit trois fois sur elle-même, en formant à chacun de ces changements de direction une saillie que Broca a désignée sous le nom de *genou*. On distingue ainsi trois genoux : un genou supérieur, un genou inférieur et un genou moyen, le supérieur et l'inférieur regardant en avant, le moyen regardant en arrière. Autrement dit, la scissure rolandique est concave en arrière à sa partie supérieure, concave en avant à sa partie moyenne et de nouveau concave en arrière à sa partie inférieure. — La *scissure perpendiculaire externe* occupe la partie postérieure de l'hémisphère. Partie de la scissure inter-

hémisphérique, elle se dirige obliquement en bas et en avant et se termine par une extrémité libre un peu au-dessous du bord externe de l'hémisphère. Cette scissure, très visible chez les singes, est masquée chez l'homme par des plis de passage à direction antéro-postérieure : elle se trouve ainsi réduite, dans la plupart des cas, à une simple encoche située sur le bord supérieur de l'hémisphère. Pour la retracer à nouveau, il faudra prolonger en bas l'encoche en question, en suivant, sur les plis de passage précités, une direction exactement parallèle à celle que suit, sur la face interne de l'hémisphère, la scissure perpendiculaire interne. — Les trois scissures que nous venons de décrire divisent la face externe de l'hémisphère cérébral en quatre lobes : le *lobe frontal*, le *lobe occipital*, le *lobe temporal* et le *lobe pariétal*. A ces quatre lobes, il convient d'en ajouter un cinquième, qui se dissimule dans la profondeur de la scissure de Sylvius, c'est le *lobe de l'insula*.

*A*. Lobe frontal. — Le lobe frontal comprend toute la portion de la face externe de l'hémisphère qui se trouve placée en avant de la scissure de Rolando.

Il nous présente deux sillons longitudinaux, parallèles l'un et l'autre au bord supérieur de l'hémisphère : ce sont le *sillon frontal supérieur* et le *sillon frontal inférieur*. Au niveau de leur extrémité postérieure, chacun de ces sillons se bifurque en une branche ascendante et une branche descendante. Si on réunit ensemble ces branches ascendantes et descendantes, on arrive à constituer un troisième sillon frontal, celui-là transversal et parallèlement dirigé à la scissure de Rolando : c'est le *sillon prérolandique*.

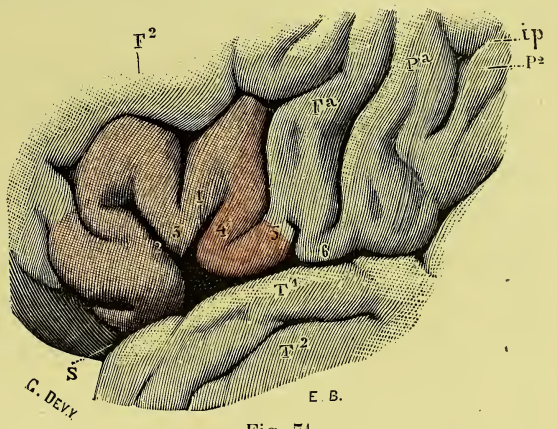


Fig. 71.
Troisième circonvolution frontale ou circonvolution de Broca (hémisphère gauche) (T.).

(La circonvolution de Broca est teintée en rose.)

Fa, frontale ascendante. — F², deuxième frontale. — Pa, pariétale ascendante. — P², lobule pariétal inférieur, délimité en haut et en avant par *ip*. — S, scissure de Sylvius. — T¹, première temporale. — *r*, scissure de Rolando. — *ip*, sillon interpariétal. — 1, branche ascendante de la scissure de Sylvius. — 2, branche horizontale de la scissure de Sylvius. — 3, cap. — 4, pied de latroisième frontale. — 5, sa fusion avec le pied de la frontale ascendante. — 6, fusion du pied de la frontale ascendante avec le pied de la pariétale ascendante.

Les trois sillons frontaux décomposent le lobe frontal en quatre circonvolutions, savoir : trois circonvolutions antéro-postérieures, superposées, que l'on désigne sous les noms de *première frontale*, *deuxième frontale*, *troisième frontale*, en allant de haut en bas; une circonvolution vertico-transversale, comprise entre le scissure de Rolando et le sillon prérolandique, c'est la *quatrième frontale*, plus connue sous le nom de *frontale ascendante* ou *prérolandique*.

Des quatre circonvolutions frontales, la troisième ou circonvolution de Broca (fig. 71) présente un intérêt tout spécial en ce qu'elle est le centre du langage articulé. Rappelons, à ce sujet, que les deux prolongements de la scissure de Sylvius se terminent dans cette circonvolution et la divisent ainsi en trois parties : 1° une partie antérieure ou *tête*, de forme triangulaire ou ovalaire, comprenant toute la partie de la troisième frontale qui se trouve située en avant du prolongement antérieur de la scissure de Sylvius; 2° une partie moyenne, située entre les deux prolongements antérieur et postérieur, et affectant naturellement la forme d'un coin,

c'est le *cap* de la troisième frontale; 3° une partie postérieure ou *pied* de la troisième frontale, comprenant la partie toute postérieure de la circonvolution, située par conséquent entre le corps et le pied de la frontale ascendante. Ajoutons que c'est plus spécialement dans le pied de la troisième frontale que Broca a localisé l'importante fonction du langage articulé. Nous y reviendrons plus loin.

*B.* Lobe occipital. — Le lobe occipital, situé à la partie la plus reculée du cerveau, comprend toute la partie de la face externe de l'hémisphère qui se trouve située en arrière de la scissure perpendiculaire externe. Il a, dans son ensemble, la forme d'un triangle, dont la base répond à la scissure précitée et dont le sommet se confond avec le pôle occipital. Deux sillons antéro-postérieurs plus ou moins accusés, le *sillon occipital supérieur* et le *sillon occipital inférieur*, le divisent en trois circonvolutions superposées : 1° la *première circonvolution occipitale*, située au-dessus du sillon occipital supérieur; 2° la *deuxième circonvolution occipitale*, comprise entre les deux sillons occipitaux; 3° la *troisième circonvolution occipitale*, située au-dessous du sillon occipital inférieur.

*C.* Lobe temporal. — Le lobe temporal occupe la partie moyenne et inférieure de l'hémisphère. Il comprend toute la partie de la face externe de l'hémisphère qui se trouve située au-dessous de la scissure de Sylvius. Il nous présente deux sillons longitudinaux, courant l'un et l'autre parallèlement à la scissure de Sylvius : le *sillon temporal supérieur* ou *sillon parallèle* et le *sillon temporal inférieur*. Ces deux sillons circonscrivent dans le lobe temporal trois circonvolutions, comme eux longitudinales. Ce sont, en allant de haut en bas : 1° la *première circonvolution temporale*, constituant la lèvre inférieure de la scissure sylvienne, circonvolution toujours très nette, simple et peu flexueuse; 2° la *deuxième circonvolution temporale*, comprise entre les deux sillons temporaux; 3° la *troisième circonvolution temporale*, située au-dessous du sillon temporal inférieur et formant le bord externe de l'hémisphère.

*D.* Lobe pariétal. — Le lobe pariétal, situé au-dessus du précédent, occupe la partie moyenne et supérieure de l'hémisphère. Il est parcouru en diagonale par un long sillon, obliquement dirigé de bas en haut et d'avant en arrière, c'est le *sillon interpariétal*. Ce sillon, d'abord vertical, puis antéro-postérieur, envoie vers le haut, au moment où il change de direction, un prolongement ascendant, qui remonte jusqu'au voisinage de la scissure interhémisphérique.

Le sillon interpariétal et son prolongement ascendant décomposent le lobe pariétal en trois circonvolutions, savoir : 1° la *circonvolution pariétale ascendante*, qui borde en arrière la scissure de Rolando et qui, de ce fait, est encore appelée *circonvolution post-rolandique*; elle est délimitée en arrière par la portion verticale de la scissure interpariétale et par son prolongement ascendant; rappelons que les deux circonvolutions prérolandique (ou frontale ascendante) et post-rolandique (ou pariétale ascendante) sont unies l'une à l'autre, à chacune de leurs extrémités, par deux plis transversaux, le *pli de passage fronto-pariétal supérieur* et le *pli de passage fronto-pariétal inférieur* ou *opercule rolandique*; 2° la *circonvolution pariétale supérieure* ou *lobule pariétal supérieur*, située entre le sillon interpariétal et le bord supérieur de l'hémisphère; 3° la *circonvolution pariétale inférieure* ou *lobule pariétal inférieur*, située au-dessous du sillon interpariétal, entre ce sillon et la scissure de Sylvius.

Cette dernière circonvolution s'unit, en arrière de la scissure du Sylvius, avec l'extrémité postérieure de la première circonvolution temporale. Du point où se

fait cette union s'échappe un pli fort important, qui, s'infléchissant en bas et en avant, contourne l'extrémité postérieure du sillon parallèle et, finalement, se continue avec la deuxième circonvolution temporale : c'est le *pli courbe*, affectant dans son ensemble la forme d'un U couché (⊃). Un pli de passage, à direction antéro-postérieure, l'unit aux circonvolutions occipitales. Un moyen pratique de reconnaître toujours le pli courbe consiste à introduire l'index dans le sillon parallèle et à suivre ce sillon en allant d'avant en arrière : la première circonvolution qui arrête le doigt, au voisinage de l'extrémité postérieure de la scissure de Sylvius, n'est autre que le pli en question.

*E*. Lobe de l'insula. — Le lobe de l'insula occupe le fond de la scissure de Sylvius. Pour le voir, il faut fortement écarter l'une de l'autre les deux lèvres de cette scissure. Il nous apparaît alors sous la forme d'une saillie conoïde, de forme triangulaire, nettement circonscrite (à la manière d'une île, *insula*, d'où son nom), par un sillon profond qui prend successivement les noms de *rigole antérieure, rigole postérieure, rigole postéro-inférieure*. Ce sillon péri-insulaire ne fait pourtant pas tout le tour du lobe de l'insula : il est interrompu, en avant et en bas, par deux plis de passage qui unissent le sommet de l'insula, d'une part à la troisième frontale, d'autre part à la première temporale. L'île devient ainsi une presqu'île ou péninsule. — Un sillon profond, oblique en haut et en arrière, le *grand sillon de l'insula*, divise le lobe de l'insula en deux lobules : un *lobule antérieur* et un *lobule postérieur*, que des sillons plus petits décomposent en un certain nombre de circonvolutions. On compte ordinairement trois circonvolutions dans le lobule antérieur, deux seulement dans le lobule postérieur. — Profondément, l'insula répond à la face externe du noyau lenticulaire. Il en est séparé seulement par deux lames de substance nerveuse : l'une externe ou grise, constituant l'*avant-mur* ou *claustrum* ; l'autre interne ou blanche, formant la *capsule externe*,

**2° Circonvolutions de la face interne.** — La face interne des hémisphères cérébraux (fig. 72), assez régulièrement plane, s'étale autour du corps calleux à la manière d'un large éventail. Elle nous présente trois scissures, toutes les trois très nettes et très visibles : 1° la *scissure calloso-marginale*, qui, naissant au-dessous du genou du corps calleux, contourne successivement le genou et la face supérieure de cet organe et vient se terminer sur le bord supérieur de l'hémisphère, un peu en arrière de l'encoche terminale de la scissure rolandique ; sinueuse et deux fois contournée sur elle-même, elle revêt assez exactement la forme d'un *S* italique ; 2° la *scissure calcarine*, qui occupe la partie la plus reculée de notre face interne et qui se porte horizontalement de l'extrémité postérieure de l'hémisphère vers le bourrelet du corps calleux ; 3° la *scissure perpendiculaire interne*, qui, partant du bord supérieur de l'hémisphère, se porte obliquement en bas et en avant pour venir se jeter dans la précédente. Ces trois scissures délimitent sur la face interne deux circonvolutions et deux lobules, savoir : la *circonvolution frontale interne*, la *circonvolution du corps calleux*, le *coin* et le *lobe quadrilatère*.

*A*. Circonvolution frontale interne. — Elle est exactement comprise entre le bord supérieur de l'hémisphère et la scissure calloso-marginale. — Sa partie antérieure, située au-dessous du genou du corps calleux, se trouve ordinairement divisée par une incisure antéro-postérieure, l'*incisure sus-orbitaire* de Broca, en deux étages : un étage inférieur, qui se continue en dehors avec le lobe orbitaire ; un étage supérieur, qui confine à la scissure calloso marginale et que Broca désigne sous le nom de *lobule metopique*. — Sa partie toute postérieure, séparée

du reste de la circonvolution par un petit sillon vertical, constitue le *lobule paracentral*. C'est dans ce lobule paracentral que se réunissent réciproquement les deux circonvolutions frontale ascendante et pariétale ascendante.

*B*. Circonvolution du corps calleux. — La circonvolution du corps calleux, ainsi appelée parce qu'elle contourne le corps calleux, est nettement délimitée : 1° en haut, par la scissure calloso-marginale; 2° en bas, par le corps calleux, dont elle est séparée par un sillon toujours très accusé, le *sinus du corps calleux*. — Son extrémité antérieure répond au bec du corps calleux et elle forme là, en s'unissant à l'extrémité antérieure de la circonvolution précédente, un petit lobule allongé

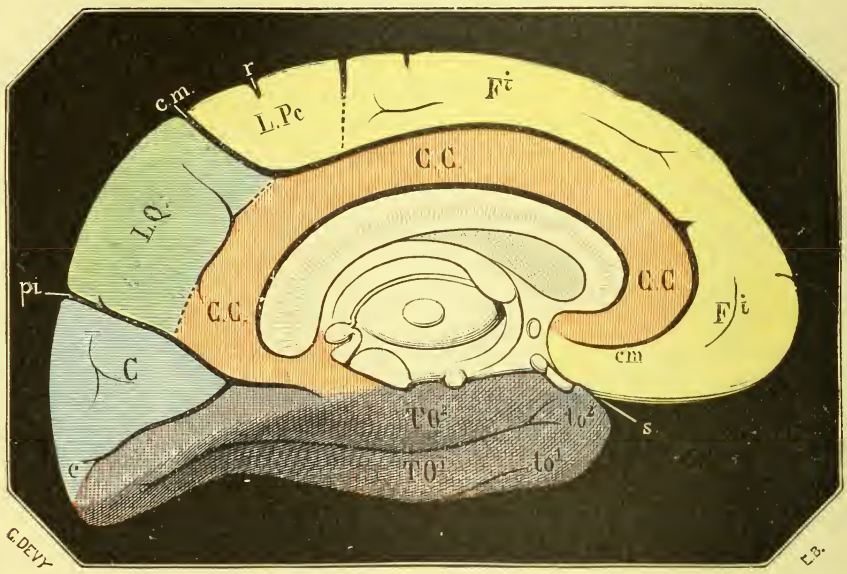


Fig. 72.
Circonvolutions de la face interne des hémisphères (T.).

(La première circonvolution frontale est colorée en bleu ; le lobule quadrilatère, en vert ; la circonvolution du corps calleux, en violet ; le coin, en jaune ; le lobe temporo-occipital, en jaune orange.)

S., scissure de Sylvius. — *cm*, scissure calloso-marginale. — *pi*, scissure perpendiculaire interne. — *c*, scissure calcarine. — *r*, terminaison de la scissure de Rolando. — *to*¹, sillon temporo-occipital interne. — *to*², sillon temporo-occipital externe. — F¹, circonvolution frontale interne. — L. Pc, lobule paracentral. — L. Q., lobule quadrilatere. — C, coin. — C, C', circonvolution du corps calleux. — TO¹, première circonvolution temporo-occipitale. — TO², deuxième circonvolution temporo-occipitale.

dans le sens vertical, que l'on désigne, en raison de ses relations avec l'appareil olfactif, sous le nom de *carrefour olfactif*. — Son extrémité postérieure se trouve située en arrière du bourrelet, où elle se continue avec la circonvolution de l'hippocampe.

*C*. Coin. — Le coin ou cunéus, situé entre la scissure perpendiculaire interne et la scissure calcarine, a la forme d'un petit triangle, dont la base répond au bord supérieur de l'hémisphère et dont le sommet occupe l'angle de réunion des deux scissures précitées. Rappelons que le sommet du cunéus est relié à la partie postérieure de la circonvolution du corps calleux par un petit pli de passage à direction postéro-antérieure, c'est le *pli cunéo-limbique*.

*D*. Lobule quadrilatère. — Le lobule quadrilatère, encore appelé *précunéus* ou *avant-coin*, se trouve situé entre le cunéus et le lobule paracentral. Il est nettement délimité : 1° en avant, par la portion verticale de la scissure calloso-marginale ;

2° en arrière, par la scissure perpendiculaire interne ; 3° en haut, par le bord supérieur de l'hémisphère ; 4° en bas, du côté de la circonvolution du corps calleux, par un prolongement que la scissure calloso-marginale envoie vers le cunéus.

**3° Circonvolutions de la face inférieure.** — La face inférieure de l'hémisphère (fig. 73) est fort irrégulière, comme la base du crâne sur laquelle elle repose. La

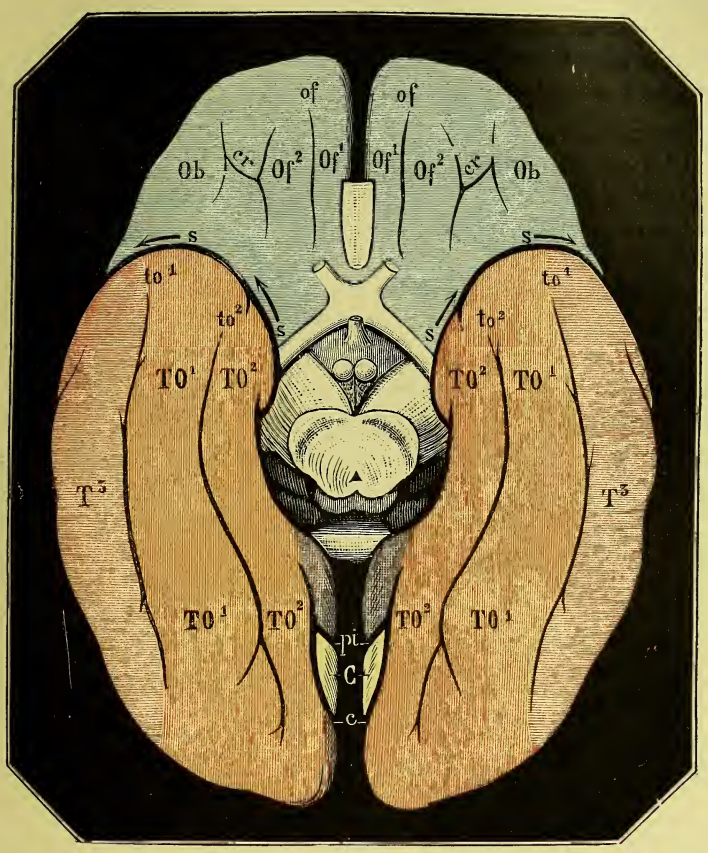


Fig. 73.

Circonvolutions de la face inférieure des hémisphères (T.).

(Le lobe orbitaire est coloré en bleu ; le lobe temporo-occipital en jaune orange.)

S, scissure de Sylvius. — *of*, sillon olfactif. — *cr*, sillon cruciforme. — *to*¹, sillon temporo-occipital externe. — *to*². sillon temporo-occipital interne. — *c*, scissure calcarine. — *pi*, scissure perpendiculaire interne. — *Of*¹, circonvolution olfactive interne. — *Of*², circonvolution olfactive externe. — *Ob*, circonvolutions orbitaires. — TO¹, première circonvolution temporo-occipitale. — TO², deuxième circonvolution temporo-occipitale. — T³, troisième temporale (*en rose*). — C, coin ou cunéus (*en jaune*).

portion initiale de la scissure de Sylvius la divise en deux parties : l'une antérieure, c'est le *lobe orbitaire ;* l'autre postérieure c'est le *lobe temporo-occipital.*

*A.* Lobe orbitaire. — Le lobe orbitaire a la forme d'un triangle, dont la base répondrait à la scissure sylvienne et dont le sommet se confondrait avec le pôle frontal. Il repose, comme son nom l'indique, sur la voûte orbitaire.

Trois sillons, le *sillon orbitaire interne* ou *olfactif,* le *sillon orbitaire externe* et le *sillon cruciforme,* délimitent, dans le lobe orbitaire, un certain nombre de circonvolutions, savoir : 1° la *circonvolution olfactive interne* ou *gyrus rectus,* longeant le côté interne du sillon olfactif ; 2° la *circonvolution olfactive externe,*

formant le côté externe de ce même sillon ; 3° tout en dehors du lobe, la *circonvolution orbitaire externe*, qui n'est autre que la partie inférieure de la troisième circonvolution frontale ; 4° tout autour du sillon cruciforme, les *circonvolutions orbitaires moyennes*, circonvolutions sans nom, très variables du reste suivant les sujets et, sur le même sujet, d'un côté à l'autre.

Le lobe orbitaire n'est en réalité que la partie inférieure du lobe frontal, que nous avons décrit sur la face externe de l'hémisphère, et l'on voit nettement les trois premières circonvolutions frontales venir successivement se confondre avec la partie antéro-externe de ce lobe orbitaire.

*B*. Lobe temporo-occipital. — Le lobe temporo-occipital s'étend de la scissure sylvienne au pôle occipital. Deux sillons longitudinaux, le *sillon temporo-occipital externe* et le *sillon temporo-occipital interne*, délimitent sur ce lobe deux circonvolutions, comme eux longitudinales. Ce sont, en allant de dehors en dedans : 1° la *première circonvolution temporo-occipitale*, exactement comprise entre les deux sillons précités (*lobule fusiforme* de certains auteurs) ; 2° la *deuxième circonvolution temporo-occipitale*, située en dedans du sillon temporo-occipital interne.

Cette dernière circonvolution est divisée elle-même en deux parties : une partie postérieure, que l'on désigne quelquefois sous le nom de *lobule lingual* ; une partie antérieure, qui constitue la *circonvolution de l'hippocampe*.

La circonvolution de l'hippocampe, qui forme, comme on le sait, la lèvre inférieure de la fente cérébrale de Bichat, se recourbe en arrière, à sa partie antérieure, en formant une sorte de crochet, le *crochet* ou *uncus de l'hippocampe*. A sa partie postérieure, elle se réunit, comme cela a été dit, à la circonvolution du corps calleux, constituant ainsi, avec cette dernière circonvolution, une circonvolution unique, entourant comme dans un anneau le hile de l'hémisphère : c'est à cette circonvolution annulaire qu'on donne le nom de *grande circonvolution limbique*. Elle est, chez l'homme, le représentant atrophié du *grand lobe limbique* des animaux osmatiques.

## 2° — Localisations fonctionnelles dans l'écorce cérébrale

L'écorce cérébrale n'est pas fonctionnellement homogène. Elle est constituée, dans chaque hémisphère, par la juxtaposition de cellules, de neurones groupés en centres, appelés *centres corticaux*, centres ayant leurs fonctions propres comme les observations anatomo-cliniques et l'expérimentation l'ont prouvé indiscutablement. Tous les centres corticaux ne sont pas encore connus. Dans l'état actuel de la science, nous pouvons admettre des *centres sensitivo-moteurs*, des *centres sensoriels*, des *centres de l'intelligence*, des *centres du langage* (fig. 74 et 75).

**1° Centres sensitivo-moteurs**. — Ces centres tiennent sous leur dépendance la motilité volontaire et la sensibilité générale de la moitié du corps opposée à celle de l'hémisphère auquel ils appartiennent : motilité et sensibilité du côté droit pour les centres qui se trouvent situés sur l'hémisphère gauche, et, vice versa, motilité et sensibilité du côté gauche pour les centres de l'hémisphère droit. On a d'abord cru qu'ils étaient uniquement moteurs parce qu'on n'avait tenu compte que de la paralysie motrice qui succède à leur destruction ; mais R. Tripier (1880) a montré que, en même temps que cette paralysie, il existait des troubles sensitifs. Tout le monde s'accorde aujourd'hui pour placer les centres moteurs et les centres sensitifs, sinon dans les mêmes neurones, du moins dans les neurones de la même

région corticale (Grasset). La clinique ne peut les isoler en tant que centres ; il n'en est pas de même des fibres qui en émanent, comme nous le verrons plus loin. — Les centres sensitivo-moteurs se disposent tout autour de la scissure de Rolando. Ils comprennent : 1° toute la frontale ascendante et toute la pariétale ascendante ; 2° le lobule paracentral ; 3° l'opercule rolandique. — Toute cette zone constitue la *zone motrice*, dans laquelle les faits anatomo-cliniques permettent de distinguer : α) un *centre des mouvements de la tête et des muscles de la nuque et du cou ;* β) un *centre du membre inférieur ;* γ) un *centre du membre supérieur ;* δ) un *centre des mouvements de la face, des mouvements de la mastication et de la langue.* Ces trois centres s'échelonnent le long de la scissure de Rolando et de haut en bas, en sens inverse par conséquent des segments du corps qu'ils tiennent sous leur dépendance.

Les lésions de la zone motrice se traduisent en clinique par deux signes différents : par des paralysies ou par des convulsions, suivant que le centre est détruit ou irrité. On doit ajouter que l'irritabilité de ces centres est très grande et qu'une excitation légère, pathologique ou simplement expérimentale (électricité), suffit pour la mettre en jeu : aussi donne-t-on encore à la zone motrice le nom de *zone excitable, zone épileptogène*. Ce phénomène est d'autant plus important à noter que les convulsions sont pathognomoniques, ou presque, d'une lésion de la zone motrice ; tout le reste de l'écorce est en effet inexcitable, si bien qu'on lui a donné, par opposition à la zone motrice, le nom de *zone latente* : ce terme, toutefois, doit s'entendre seulement dans le sens de « zone latente pour les mouvements », car, ainsi que nous le verrons plus loin, les lésions des centres sensoriels se manifestent par des troubles de la fonction sensorielle.

La zone motrice occupe une étendue relativement grande de la surface du cerveau. Il est très rare qu'elle soit détruite ou irritée en sa totalité, à l'inverse de ce qui se produit pour les fibres qui en émanent (p. 116). Il s'ensuit qu'une hémiplégie traduit rarement une lésion corticale, laquelle, pour produire un pareil symptôme, devrait détruire tout le champ moteur. Les symptômes des lésions corticales sont, en règle générale, des paralysies ou des convulsions localisées, limitées à un segment de membre, à un membre, à la face, etc. Ajoutons, cependant, que dans le cas de lésion irritative et en raison de la solidarisation qui unit entre eux les divers centres, il est de règle de voir les convulsions se généraliser à tous les muscles du corps ; mais il existe toujours, au début de l'attaque, une *aura*, c'est-à-dire des phénomènes convulsifs localisés, qui ont une importance considérable au point de vue du diagnostic du siège de la lésion et du traitement. Cette aura caractérise l'*épilepsie jacksonienne*, curable souvent par la suppression de la cause de l'irritation du centre siège de l'aura, et la distingue de l'*épilepsie essentielle*, rebelle, jusqu'ici du moins, à tout traitement.

a. *Centre des mouvements de la tête, des muscles de la nuque et du cou.* — Horsley, Schæfer localisent ce centre au niveau du pied de la première frontale et à la face interne de cette même circonvolution.

b. *Centre moteur du membre inférieur.* — Le centre moteur du membre inférieur est situé à la partie toute supérieure de la zone motrice : il occupe le lobule paracentral et le quart supérieur des deux circonvolutions frontale ascendante et pariétale ascendante. Dans cette région motrice, Horsley et Beevor localisent en arrière de la scissure de Rolando le centre des mouvements des orteils, à son extrémité supérieure celui du gros orteil, en avant de ce dernier le centre des mouvements du cou-de-pied, au-dessous enfin ceux du genou et de la hanche.

b. *Centre moteur du membre supérieur.* — Le centre moteur du membre supérieur est situé au-dessous du précédent ; il occupe les deux quarts moyens (Charcot et Pitres) des deux circonvolutions frontale ascendante et pariétale ascendante. Les centres moteurs de l'épaule, du coude, du poignet, des doigts et du pouce sont étagés de haut en bas, à cheval sur la scissure de Rolando : le centre de l'épaule se trouve situé à l'union du tiers moyen et du tiers supérieur ; celui du pouce, le plus inférieur, est placé un peu au-dessus et en avant de l'extrémité antérieure du sillon interpariétal.

c. *Centre des mouvements de la face et de la langue, centre de la mastication,*

*centre du larynx.* — Ces divers centres occupent, dans chaque hémisphère, le quart inférieur des deux circonvolutions ascendantes, ainsi que l'opercule rolandique.

Charcot et Pitres localisent plus spécialement le centre des mouvements de la face et celui de l'hypoglosse dans le quart inférieur des circonvolutions frontale et pariétale ascendante et dans l'opercule rolandique. De leur côté, Beevor et Horsley placent le centre masticateur dans le pied de la frontale ascendante, et Raymond et Artaud, le centre des mouvements de la langue dans l'extrémité inférieure de la frontale ascendante.

Le centre du larynx a été localisé par Garel sur le pied de la troisième frontale,

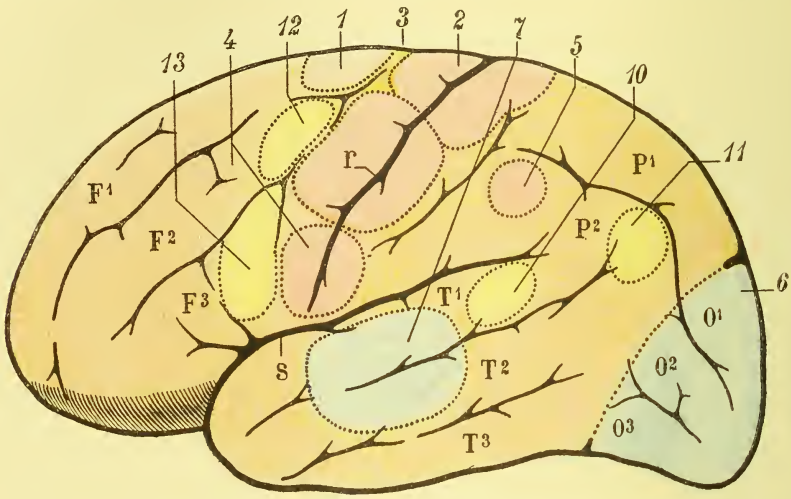


Fig. 74.
Principales localisations fonctionnelles dans l'écorce cérébrale : face externe de l'hémisphère gauche.

Les centres moteurs sont teintés en rouge, les centres sensoriels en bleu, les centres du langage en jaune.

1, centre des mouvements de la tête, des muscles de la nuque et du cou. — 2, centre du membre inférieur. — 3, centre du membre supérieur. — 4, centre des mouvements de la face, de la mastication, de la langue et du larynx. — 5, centre sensorio-moteur des muscles de l'œil et des paupières — 6, centre visuel. — 7, centre auditif. — 8, 8', deux centres olfactifs (centre hippocampique et centre calleux). — 9, centre gustatif. — 10, centre auditif des mots. — 11, centre visuel des mots. — 12, centre de l'écriture. — 13, centre de la parole.
(Pour le reste de la légende se reporter à la légende de la figure 70.)

au voisinage du sillon qui sépare cette région du pied de la frontale ascendante. Chaque hémisphère (Brissaud) exerce son action sur les deux moitiés de la langue et du larynx. Les lésions de ces centres entraînent la *dysarthrie* (tremblement de la parole, bégaiement, bredouillement) ; lorsqu'elles sont unilatérales, le trouble est léger ; bilatérales, elles simulent la paralysie glosso-labiée pseudo-bulbaire. C'est à une lésion semblable que sont dus les troubles de la parole au début de la paralysie générale.

Ce n'est pas tout. Les muscles annexés aux organes des sens, et en particulier les muscles de l'œil et des paupières, se contractent non seulement sous l'influence d'excitations sensitives générales, mais aussi sous l'influence d'excitations sensorielles, d'impressions lumineuses par exemple (G. Roux, 1889). Ces muscles ont donc deux centres distincts d'innervation corticale : 1° un *centre sensitivo-moteur*, qui n'est autre que le centre précité des mouvements de la face ; 2° un *centre sensorio-moteur*, sur le siège exact duquel on n'est pas encore absolument d'accord : Landouzy et Grasset localisent dans la région pariéto-occipitale, plus exactement au niveau du pli courbe, celui des muscles de l'œil et des paupières. Nous reviendrons

plus loin, en étudiant la région palpébrale (p. 343), sur cette double innervation corticale des muscles de la face annexés à l'appareil de la vision. Nous dirons ici seulement qu'elle nous explique pourquoi dans certains cas, dans l'hémiplégie cérébrale par exemple, les muscles de la face innervés par le facial dit inférieur sont seuls paralysés, alors que l'orbiculaire des paupières et les muscles du front (muscles innervés par le facial dit supérieur) se contractent encore. C'est que l'orbiculaire et les muscles du front étant les seuls muscles de la face annexés à l'appareil oculaire (muscles protecteurs de l'œil de Grasset) ont, seuls, un double centre cortical ; il en résulte que lorsque les fibres qui émanent de leur centre sensitivo-moteur sont détruites en même temps que les fibres destinées aux autres muscles de la face avec

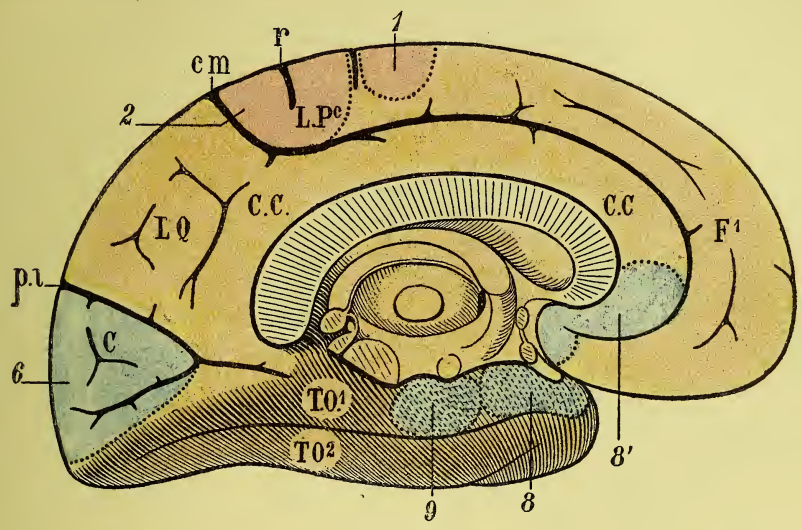


Fig. 75.

Principales localisations fonctionnelles de l'écorce cérébrale : face interne de l'hémisphère gauche.

Les centres moteurs sont teintés en rouge, les centres sensoriels en bleu, les centres du langage en jaune. (Pour l'explication des lettres et des chiffres, voyez les légendes des figures 72 et 74.)

lesquelles elles sont confondues, les fibres qui proviennent du centre sensorio-moteur, et qui sont distinctes des précédentes, persistent et assurent, partiellement tout au moins, le fonctionnement de ces muscles.

**2° Centres sensoriels.** — Les centres sensoriels comprennent les quatre centres *olfactif, visuel, auditif, gustatif*. Nous les étudierons plus loin en décrivant les organes des sens. Nous nous contenterons ici de les signaler et d'indiquer brièvement quelle est leur situation sur l'écorce cérébrale. — Le *centre olfactif* occupe la partie tout antérieure de la circonvolution de l'hippocampe. A ce centre, centre principal, s'ajoutent, chez les animaux osmatiques et vraisemblablement aussi chez l'homme, quelques centres accessoires, situés dans la circonvolution du corps calleux, dans le lobe orbitaire, dans la corne d'Ammon et dans le lobe temporal. — Le *centre visuel* est situé sur les deux faces, interne et inférieure, du lobe occipital, principalement sur les deux lèvres de la scissure calcarine. — Le *centre auditif* siège sur le partie moyenne de la première et de la seconde circonvolution temporale. — Le *centre gustatif* occupe, pour certains auteurs, la partie moyenne de la circonvolution de l'hippocampe.

**3° Centres de l'intelligence.** — Il est admis sans conteste que l'écorce cérébrale

est l'organe de l'intelligence. Mais existe-t-il sur cette écorce cérébrale une zone particulière où se localise l'intelligence ? En d'autres termes, y a-t-il, dans le cerveau des *centres psychiques,* comme il y a des centres moteurs et des centres sensoriels ? La question est fort discutée. — Pour certains auteurs, c'est dans les lobes frontaux que se localiseraient les fonctions intellectuelles. Ils s'appuient, pour soutenir leur opinion, sur le développement que ces lobes acquièrent dans l'espèce humaine et sur ce fait que leur destruction, réalisée parfois chez l'homme par des processus pathologiques et souvent chez les animaux par l'expérimentation, s'accompagne de troubles psychiques considérables. — Pour d'autres auteurs, au contraire, les facultés intellectuelles n'auraient pas de centres particuliers dans l'écorce cérébrale et l'intelligence résulterait du fonctionnement de l'écorce tout entière, autrement dit de l'association fonctionnelle de tous les neurones cérébraux.

**4° Centres du langage.** — Le langage est la faculté que possède l'homme d'exprimer sa pensée par des signes (parole, écriture, mimique). Plusieurs centres, localisés sur l'hémisphère cérébral gauche (zone du langage de Freund), président à cette fonction. « Un mot ou une phrase, dit Grasset, à qui nous empruntons l'idée du schéma représenté ci-contre, vient de l'extérieur par l'ouïe (*a*A) ou par la vue (*v*V) aux centres des symboles sensitifs (A) et visuels (V) ; de là, ils vont au centre O (centre de l'intelligence, hypothétique et hypothétiquement placé dans les circonvolutions frontales) et y devient idée ; la réponse, plus ou moins réfléchie, repart de O, va aux centres des images motrices des symboles (E, M) et, de là, s'exprime par la parole (M*m*) ou par l'écriture (F*e*) ». — Le centre M, *centre du langage articulé* ou *centre de la parole* encore appelé *centre de Broca,* se trouve situé sur le pied de la troisième circonvolution frontale gauche. — Le centre E, *centre de l'écriture,* occupe, d'après Exner, le pied de la deuxième circonvolution frontale gauche. Ces deux centres ne sont pas des centres moteurs au sens précis du mot ; ce sont des centres d'élaboration psychique, chargés d'associer et de coordonner comme il convient les divers centres de la zone motrice ; ils tiennent sous leur dépendance les mouvements de la parole ou de l'écriture. — Le *centre auditif des mots* (A) se trouve situé dans les première et deuxième circonvolutions temporales gauches d'après Seppilli, dans la première temporale d'après Ballet. — Le *centre visuel des mots* (V) occupe, d'après Charcot, le lobule pariétal supérieur avec ou sans participation du pli courbe.

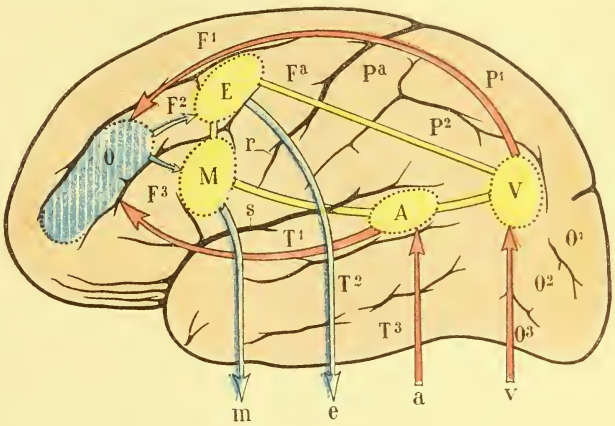


Fig. 76.
Les centres du langage (*schématique*).
La plus grande partie de la légende est dans le texte ; pour le reste, voir la légende de la figure 74.

Ces divers centres sont tous reliés entre eux. La lésion de l'un ou de l'autre amène des troubles plus ou moins complexes de la fonction du langage, troubles que l'on désigne sous le nom d'*aphasies*.

Nous ne ferons que rappeler ici les principaux types d'aphasies. — La lésion du centre du langage articulé (M) entraîne l'*aphasie motrice :* le sujet comprend les mots parlés et lus ; il ne parle pas

volontairement, ne répète pas les mots entendus et lus ; il écrit sous la dictée ou en copiant. — La lésion du centre de l'écriture (E) produit l'*agraphie :* le malade comprend les mots parlés et lus, parle volontairement ; il répète les mots parlés ou lus, mais n'écrit pas volontairement, ni sous la dictée, ni en copiant. — La destruction du centre visuel des mots (V) produit la *cécité verbale* (Küssmaul) : le sujet comprend les mots parlés mais non les mots lus ; il écrit volontairement, mais sans se relire et se contrôler, comme s'il avait les yeux fermés (Grasset). — Enfin la lésion du centre auditif des mots (A) se traduit par de la *surdité verbale :* le malade ne comprend pas les mots parlés, il comprend les mots lus. — En pratique, les types précédents sont rarement observés à l'état de pureté ; ainsi que le fait remarquer Déjerine, les aphasies sont toutes complexes : les aphasies pures ne sont guère que le reliquat d'aphasies banales.

## 3° — Voies de conduction cortico-spinales

Des différents centres fonctionnels que nous venons de décrire sur l'écorce cérébrale partent des fibres qui descendent vers les masses grises de la protubérance, du bulbe et de la moelle, mettant ainsi en relation l'écorce (c'est-à-dire les *centres conscients*), avec les masses grises bulbo-spinales (c'est-à-dire les *centres réflexes*). Les unes s'y rendent directement en constituant la *voie cortico-spinale directe :* les autres y arrivent par un chemin détourné en passant par le cervelet, elles forment la *voie cortico-spinale détournée.* Nous les décrirons ici très brièvement, nous contentant seulement de rappeler ce qu'il est indispensable de connaître pour la compréhension des accidents qui succèdent à leur lésion, et renvoyant pour une étude plus détaillée aux différents paragraphes où seront étudiées les diverses parties constitutives de l'encéphale.

**1° Voie cortico-spinale directe.** — Les fibres émanées des centres moteurs et des centres sensitifs, primitivement confondues dans l'écorce, se séparent bientôt dans le centre ovale en deux faisceaux (fig. 77) qui s'accolent l'un à l'autre mais qui, toutefois, restent distincts jusqu'à leur terminaison : ce sont le *faisceau moteur* et le *faisceau sensitif.* Ces deux faisceaux parcourent ensemble le centre ovale, les pédoncules cérébraux, la protubérance et le bulbe, occupant dans ces formations une situation qui sera précisée plus loin. Dans tout ce trajet, ils peuvent être lésés à la fois ou séparément, d'où l'apparition de symptômes mixtes sensitivo-moteurs ou bien exclusivement moteurs ou sensitifs. Enfin, et ceci est important à noter, ils s'entrecroisent tous deux avec ceux du côté opposé avant de se terminer dans les masses grises bulbo-spinales auxquelles ils se rendent, de telle sorte que les fibres émanées des centres corticaux de l'hémisphère droit se terminent dans les masses grises gauches et vice versa. Aussi les symptômes qui manifestent leurs lésions sont-ils croisés : ils se montrent du côté opposé au côté lésé.

a. *Faisceau moteur.* — Le faisceau moteur comprend les fibres émanées des centres du membre inférieur et du membre supérieur, ainsi que celles qui proviennent des centres de la face, de la langue, du larynx. — Les premières, celles qui proviennent des centres corticaux des membres, constituent le *faisceau pyramidal.* Elles subissent leur entrecroisement, pour la plupart au niveau de la partie inférieure du bulbe (*faisceau croisé*), pour les autres sur toute la hauteur de la moelle (*faisceau direct*) ; elles vont se terminer dans les cornes antérieures de la moelle. Leur lésion, en un point quelconque de leur étendue, depuis le centre cortical jusqu'à leur terminaison, se manifeste non seulement par une hémiplégie croisée, mais encore (et ceci est spécial au faisceau pyramidal), par une contracture secondaire des muscles paralysés ; il se produit, en effet, une dégénérescence scléreuse des fibres lésées, qui agit comme une épine irritante sur les cellules des cornes antérieures de la moelle, d'où la contracture observée. — Les

autres, celles qui émanent du centre de la face, de la langue, du larynx, etc., forment le *faisceau géniculé* ; leur décussation se fait dans la partie supérieure de la protubérance, au-dessus par conséquent du point d'entrecroisement du faisceau pyramidal. Elles se terminent dans les noyaux bulbo-protubérantiels.

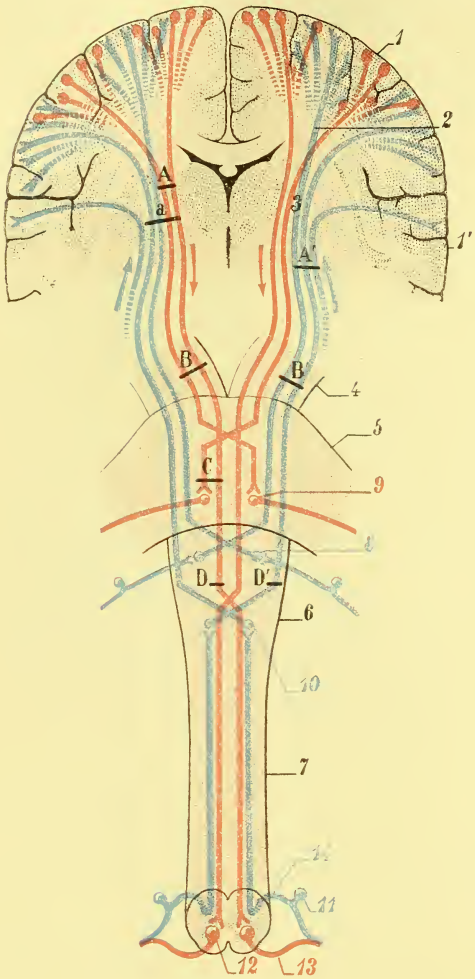


Fig. 77.

Schéma des voies cortico-spinales : la voie motrice est en rouge ; la voie sensitive, en bleu.

(Le faisceau pyramidal direct et le faisceau de Gowers ne sont pas représentés.)

1, écorce cérébrale (zone rolandique), avec l'écorce du lobe temporal. — 2, centre ovale. — 3, capsule interne. — 4, pédoncule cérébral. — 5, protubérance annulaire. — 6, bulbe rachidien. — 7, moelle épinière. — 8, noyau sensitif bulbo-protubérantiel. — 9, noyau moteur bulbo-protubérantiel. — 10, noyaux de Goll et de Burdach. — 11, ganglion spinal. — 12, cellules des cornes antérieures. — 13, racines antérieures. — 14, racines postérieures. — *Sur le faisceau moteur* (*en rouge*) : A, *a*, lésion de la capsule interne ; B, lésion du pédoncule ; C, lésion de la protubérance ; D, lésion du bulbe. — *Sur le faisceau sensitif* (*en bleu*) : A', lésion du carrefour sensitif ; B', lésion des faisceaux sensitifs dans le pédoncule ; D', lésion du faisceau sensitif dans le bulbe.

b. *Faisceau sensitif.* — Le faisceau sensitif affecte dans son ensemble une disposition analogue à celle du faisceau moteur. — Au niveau du segment le plus postérieur de la capsule interne il est au contact des fibres sensorielles ; en ce point, appelé encore *carrefour sensitif* (A'), toutes les voies de conduction sensitivo-sensorielle sont réunies. — Du carrefour, jusqu'à la protubérance, le faisceau sensitif est constitué par les fibres sensitives du tronc et des membres et par les fibres qui se rendent aux noyaux sensitifs bulbo-protubérantiels (audition, goût, sensibilité de la face). — Arrivées à la protubérance, celles-ci, se comportant comme les fibres motrices du faisceau géniculé, s'entrecroisent avec celles du côté opposé et se terminent dans les masses grises précitées. — A partir de la protubérance, le faisceau sensitif n'est plus composé que par les fibres destinées au tronc et aux membres : les unes, sous le nom de *ruban de Reil*, s'entrecroisent tout d'abord dans la partie inférieure du bulbe, puis (après avoir fait relais dans les noyaux post-pyramidaux) viennent dans la moelle former le faisceau de Goll ; les autres, connues sous le nom de *faisceau de Gowers*, subissent leur décussation sur toute la hauteur de la moelle au niveau de la commissure antérieure, et se terminent dans les cornes postérieures.

c. *Symptomatologie générale des lésions intéressant la voie cortico-spinale directe.* — La voie de conduction cortico-spinale directe nous étant connue dans son ensemble, il nous est facile maintenant de comprendre les symptômes observés en clinique, lorsque cette voie vient à être lésée en un point quelconque de son parcours (fig. 77).

Prenons tout d'abord le faisceau moteur. — Une lésion de ce faisceau en A, dans

la capsule interne, ou en B, dans le pédoncule, produira une hémiplégie croisée et complète, intéressant, par suite, la face (à l'exception de la portion innervée par le facial supérieur, voy. p. 106), les membres et le tronc du côté opposé à la lésion (fig. 78, A, parties colorées en *rouge*). — Une lésion en C, dans la partie inférieure de la protubérance, détruira comme dans le cas précédent le faisceau pyramidal et le faisceau géniculé ; mais, tandis que le faisceau pyramidal n'est pas encore entrecroisé, le faisceau géniculé a subi sa décussation. Il s'ensuit que la paralysie siégera, ici encore, sur les membres du côté opposé; mais sur la face, elle occupera le même côté que la lésion (fig. 78, D, parties colorées en *rouge*); ce type de paralysie est connu sous le nom de *hémiplégie alterne du type inférieur* ou de *Millard-Gübler*.

A B Fig. 78. C D

Schémas des paralysies motrices et sensitives consécutives aux lésions intéressant la voie cortico-spinale directe.

En *rouge*, les paralysies motrices. — En *bleu*, les paralysies sensitives. — En *violet*, les paralysies sensitivo-motrices. (La légende se trouve dans le texte.)

— Une lésion en D, dans le bulbe, amènera une hémiplégie croisée des membres seuls; la face restera intacte (fig. 78, C, parties colorées en *rouge*).

En ce qui concerne le faisceau sensitif, s'il est intéressé dans la capsule interne, en *a*, en même temps que le faisceau moteur, on observera une *hémiplégie* avec *hémianesthésie croisée* (fig. 78, B, parties colorées en *bleu* et en *violet*). — S'il est lésé seul, au niveau du carrefour sensitif en A′, on notera une *hémianesthésie totale sensitivo-sensorielle croisée*, portant sur tous les modes de sensibilité (fig. 78, A, parties colorées en *bleu*). — Une compression ou une destruction localisée du pédoncule, en B′, produira une *hémianesthésie complète et croisée;* toutefois, parmi les organes des sens, l'ouïe et le goût seront seuls supprimés du côté opposé à la lésion, la vue et l'odorat restant intacts (fig. 78, C, parties colorées en *bleu*). — Enfin, si la lésion siège en D, dans le bulbe, on pourra observer une *hémianesthésie croisée* respectant la face et les organes des sens (fig. 78, D, parties colorées en *bleu*).

**2° Voie cortico-spinale détournée.** — La voie cortico-spinale détournée est moins intéressante que la voie cortico-spinale directe, au point de vue médico-chirurgical tout au moins. Sa physiologie pathologique, en effet, est encore peu connue et tout

ce que les recherches les plus récentes permettent de dire, c'est qu'elle intervient dans la pathogénie de certaines contractures. La voie détournée comprend, elle aussi, deux ordres de fibres, des fibres motrices et des fibres sensitives.

a. *Fibres motrices.* — Les fibres motrices traversent successivement le centre ovale, la capsule interne et le pédoncule cérébral, intimement mélangées, dans toute l'étendue de leur trajet, aux fibres des deux faisceaux pyramidal et géniculé. En quittant le pédoncule, elles passent dans la protubérance, font relais dans les cellules des noyaux du pont et s'entrecroisent avec celles du côté opposé. Elles passent alors dans le pédoncule cérébelleux moyen et viennent se terminer dans l'écorce du cervelet. A leur tour les cellules de l'écorce cérébelleuse émettent des fibres descendantes bien décrites par Marchi, qui, par le pédoncule cérébelleux inférieur, se rendent, d'une part aux noyaux moteurs du bulbe, d'autre part dans les cornes antérieures de la moelle en se disséminant dans les différents faisceaux du cordon antéro-latéral.

b. *Fibres sensitives.* — Les fibres sensitives, après avoir suivi un trajet direct, ou plutôt après avoir fait relais dans le noyau rouge de la calotte et le thalamus, s'entrecroisent avec celles du côté opposé dans la protubérance, pénètrent dans le pédoncule cérébelleux supérieur et viennent se terminer dans l'écorce du cervelet et le noyau dentelé. Des cellules cérébelleuses et du noyau dentelé partent ensuite des fibres qui, sous le nom de *faisceau cérébelleux direct,* descendent dans la moelle et viennent se terminer dans les cellules des colonnes de Clarke.

## C) — NOYAUX CENTRAUX

Le hile de l'hémisphère nous présente, sur le trajet même du pédoncule cérébral, des masses grises, que l'on désigne sous le nom collectif de *noyaux centraux* ou de *noyaux opto-striés.* Ces noyaux gris comprennent la *couche optique* et le *corps strié,* lequel corps strié, à son tour, se divise en *noyau caudé* et *noyau lenticulaire.* A la description des noyaux opto-striés se rattache la *capsule interne,* qui les traverse de bas en haut et fait corps avec eux.

Les expériences de Laborde et Lemoine tendent à établir que les couches optiques forment des centres de sensibilité, tandis que le corps strié serait un centre moteur. La clinique ne permet pas encore de distinguer les lésions de l'un ou l'autre de ces centres ; tout ce qu'il est possible de dire en l'état actuel de la science, c'est que les lésions des noyaux opto-striés se traduisent par une hémiplégie transitoire. Ce caractère les distingue des lésions de l'écorce motrice, de la couronne rayonnante et de la capsule interne, qui s'accompagnent d'une hémiplégie définitive compliquée, au bout d'un temps variable, de contracture des membres paralysés.

**1° Couche optique.** — La couche optique ou thalamus est un gros noyau de substance grise, situé sur le côté du ventricule moyen, en avant et en dehors des tubercules quadrijumeaux. Elle a une coloration blanc grisâtre rappelant assez bien la teinte café au lait. Sa longueur est de 30 à 40 millimètres ; sa largeur, de 20 millimètres ; sa hauteur, de 22 millimètres.

Envisagée au point de vue de sa conformation extérieure, la couche optique a la forme d'un ovoïde, dont la grosse extrémité regarderait en arrière et dont le grand axe serait obliquement dirigé d'arrière en avant et de dehors en dedans. On peut donc lui considérer quatre faces et deux extrémités. — Sa *face supérieure,* convexe, est nettement délimitée, en dehors, par le sillon opto-strié, en dedans par le pédoncule antérieur de la glande pinéale. Elle nous présente successivement : 1° à sa partie moyenne, un sillon oblique en avant et en dedans, le *sillon choroïdien* ; 2° en avant, une saillie arrondie, le *tubercule antérieur* de la couche optique ; 3° en

arrière, une deuxième saillie plus volumineuse, le *tubercule postérieur* ou *pulvinar*. Notons encore, à la partie postéro-interne de cette face, une petite région triangulaire, le *triangle de l'habenula*, avec, à sa partie moyenne, le *tubercule de l'habenula*. — Sa *face inférieure* repose sur la calotte pédonculaire. Elle répond là à une région spéciale, la *région sous-thalamique*, dans laquelle nous rencontrons, entre autres éléments, un petit noyau de substance grise, de 10 à 12 millimètres de largeur sur 3 ou 4 millimètres d'épaisseur, le *corps de Luys* : sa

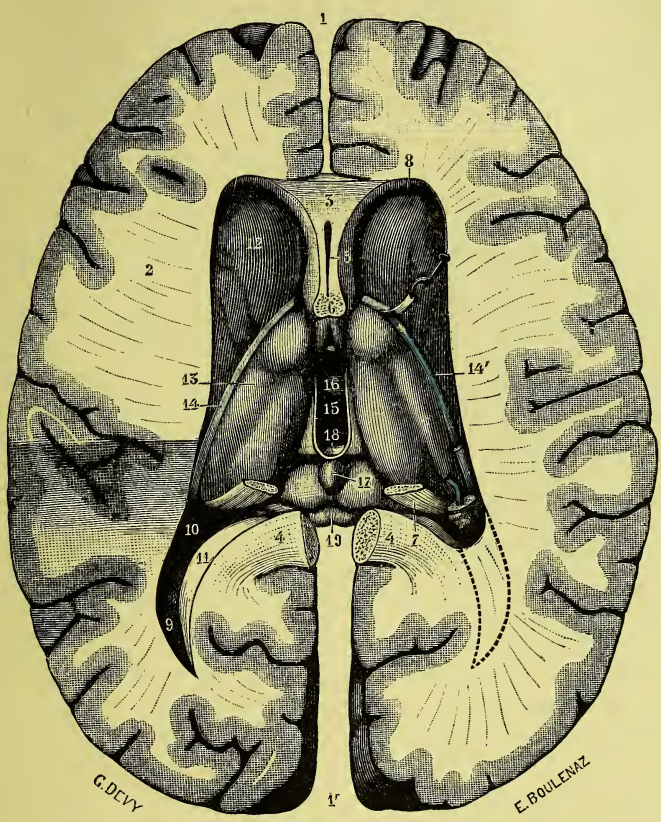


Fig. 79.
Les noyaux opto-striés, vus par leur face supérieure (T.).

1, 1', extrémités antérieure et postérieure de la scissure interhémisphérique. — 2, centre ovale de Vieussens. — 3, genou du corps calleux. — 4, 4', son bourrelet, sectionné sur la ligne médiane. — 5, septum lucidum et sa cavité centrale. — 6, piliers antérieurs du trigone. — 7, ses piliers postérieurs, devenant le corps bordant. — 8, prolongement antérieur ou frontal du ventricule latéral. — 9, son prolongement postérieur ou occipital. — 10, carrefour ventriculaire. — 11, ergot de Morand. — 12, noyau caudé. — 13, couche optique. — 14, sillon opto-strié, avec 14', veine du corps strié. — 15, ventricule moyen. — 16, commissure grise. — 17, glande pinéale. — 18, commissure blanche postérieure. — 19, tubercules quadrijumeaux.

signification est encore fort obscure. — Sa *face interne*, libre (du moins en avant, car, en arrière, elle est fusionnée avec l'isthme de l'encéphale), contribue à former la paroi interne du troisième ventricule. Elle donne naissance à la commissure grise. — Sa *face externe* est entièrement fusionnée avec la capsule interne. Elle n'est donc visible que sur les coupes. — Son *extrémité antérieure*, arrondie, se loge dans la concavité que lui offre la tête du noyau caudé. Elle est contournée de haut en bas par le pilier antérieur du trigone. Entre le pilier et cette extrémité se voit un orifice ovalaire, le *trou de Monro*, qui fait communiquer le ventricule moyen avec le ventricule latéral. — Son *extrémité postérieure* répond au carrefour ventriculaire. Elle nous présente, à sa partie toute inférieure, deux saillies semi-ovoïdes,

de coloration grisâtre, les *corps genouillés*. On les distingue en interne et externe : au corps genouillé externe se rendent, d'une part, la racine externe de la bandelette optique, d'autre part le bras antérieur des tubercules quadrijumeaux; au corps genouillé externe aboutissent, de même, la racine interne de la bandelette optique et le bras postérieur des tubercules quadrijumeaux (voy. *Voie optique*).

La couche optique est constituée, presque en totalité, par de la substance grise, que traversent de bas en haut, deux lames de substance blanche (fig. 80), connues sous le nom de *lame médullaire interne* et de *lame médullaire externe*. Cette dernière se confond avec la capsule interne. La couche optique est en connexion à la fois avec le pédoncule cérébral, avec les tubercules quadrijumeaux, avec la bandelette optique, avec le corps strié et, enfin, avec l'écorce cérébrale.

**2° Noyau caudé.** — Le noyau caudé est situé à la partie antérieure et externe de la couche optique. Vu d'en haut, sur le plancher du ventricule latéral, il nous apparaît sous la forme d'une virgule (9), dont la grosse extrémité ou tête est dirigée en avant, la petite extrémité ou queue en arrière et en dehors. Sa longueur est de 65 à 70 millimètres.

Aplati de haut en bas, le noyau caudé nous offre à considérer deux faces, deux bords et deux extrémités. — Sa *face supérieure*, convexe, de coloration rougeâtre, contribue à former le plancher ventriculaire. — Sa *face inférieure* repose sur la capsule interne, à laquelle elle adhère intimement. — Son *bord externe*, à peu près rectiligne, répond au corps calleux, au moment où ce dernier passe dans le centre ovale. — Son *bord interne*, fortement concave, embrasse la partie correspondante de la couche optique. Il en est séparé, cependant, par un sillon, le *sillon opto-strié*, et par les trois formations anatomiques que renferme ce sillon : la *lame cornée*, la *veine du corps strié* et le *tænia semi-circularis*. — Son *extrémité antérieure* (*tête*), assez régulièrement arrondie, repose en bas sur la substance grise de l'espace perforé antérieur. — Son *extrémité postérieure* (*queue*) s'effile graduellement, arrive au carrefour ventriculaire, s'infléchit alors en bas et en avant et passe sur la voûte du prolongement sphénoïdal du ventricule latéral, où elle contourne la face inférieure du pédoncule cérébral.

Envisagé au point de vue de sa structure, le noyau caudé est formé exclusivement par de la substance grise. Il est en relation à la fois avec le pédoncule cérébral, avec la couche optique, avec le noyau lenticulaire et avec l'écorce.

**3° Noyau lenticulaire.** — Le noyau lenticulaire est situé au-dessous et un peu en dehors du noyau caudé. Comme ce dernier, il est allongé d'avant en arrière et plus volumineux à son extrémité antérieure qu'à son extrémité postérieure. Il mesure, en moyenne, 5 centimètres de longueur.

Vu sur une coupe frontale (fig. 80) passant par sa partie moyenne, il nous apparaît sous la forme d'un triangle, dont la base regarde en dehors, le sommet en dedans et en bas. Nous pouvons donc lui considérer trois faces et deux extrémités. — Sa *face inférieure*, horizontale, répond au lobe temporo-occipital. Elle est croisée obliquement par la commissure blanche antérieure. — Sa *face interne* (ou mieux *supero-interne*) est en rapport dans toute son étendue avec la capsule interne. — Sa *face externe*, légèrement convexe, répond à une lame de substance blanche, appelée *capsule externe*. Cette lame sépare le noyau lenticulaire de l'avant-mur (p. 124). — Son *extrémité postérieure*, relativement mince, se dissocie en un certain nombre de prolongements longitudinaux, régulièrement superposés dans le sens vertical. — Son *extrémité antérieure*, beaucoup plus épaisse, se fusionne graduellement

avec l'extrémité correspondante du noyau caudé. Cette fusion réciproque des deux noyaux caudé et lenticulaire se voit très nettement sur des coupes sériées. Ces deux noyaux, dans leur ensemble, forment donc une sorte de fer à cheval ou d'**U** majuscule, dont la concavité serait tournée en arrière.

Le noyau lenticulaire se compose essentiellement d'une masse de substance grise, que deux lames de substance blanche à direction verticale (*lame médullaire interne* et *lame médullaire externe*) décomposent en trois segments : un segment externe, relativement foncé; un segment moyen, plus pâle; un segment interne, plus clair encore. Le segment externe a reçu de Burdach le nom de *putamen;* les deux autres segments, ensemble, constituent le *globus pallidus*. Envisagé au point de vue de ses connexions, le noyau lenticulaire est relié au pédoncule cérébral, au noyau caudé, à la couche optique et à l'écorce.

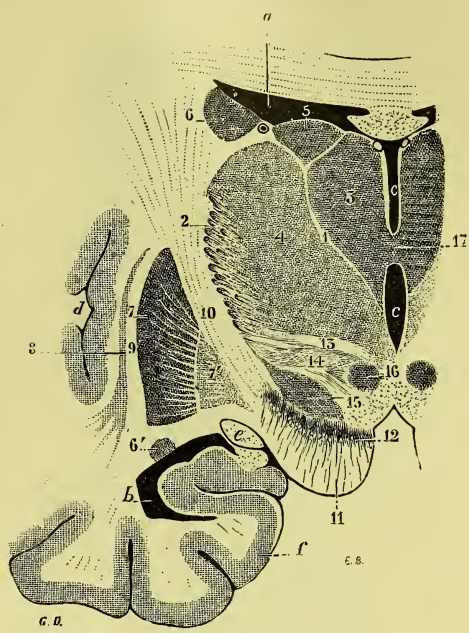


Fig. 80.

Coupe vertico-transversale des noyaux opto-striés, passant par la commissure grise (**T**.).

*a*, portion frontale du ventricule latéral. — *b*, sa portion sphénoïdale. — *c*, ventricule moyen. — *d*, scissure de Sylvius. — *e*, bandelette optique. — *f*, circonvolution de l'hippocampe.

1, lame médullaire interne de la couche optique. — 2, lame médullaire externe et couche grillagée. — 3, noyau interne de la couche optique. — 4, son noyau externe. — 5, son noyau supérieur. — 6, noyau caudé, avec 6', sa portion réfléchie. — 7, 7', noyau lenticulaire (*putamen* et *globus pallidus*). — 8, avant-mur. — 9, capsule externe. — 10, capsule interne. — 11, pied du pédoncule. — 12, locus niger. — 13, couche dorsale de la région sous-thalamique. — 14, zona incerta. — 15, corps de Luys. — 16, extrémité antérieure du noyau rouge de la calotte. — 17, commissure grise.

**4° Capsule interne**. — Burdach a donné le nom de capsule interne à cette lame de substance blanche qui s'étale sur la face supéro-interne du noyau lenticulaire, entre ce noyau d'une part, le noyau caudé et la couche optique d'autre part.

a. *Sa disposition, vue en coupe.* — Pour prendre une notion exacte de la capsule interne, deux coupes sont nécessaires, l'une frontale ou *coupe de Charcot*, l'autre horizontale ou *coupe de Flechsig*. — La *coupe de Charcot* est une coupe vertico-transversale passant par les tubercules mamillaires. Sur cette coupe (fig. 80), la capsule interne revêt la forme d'une lame oblique en haut et en dehors, se continuant à son extrémité inférieure avec le pédoncule cérébral, s'irradiant à son extrémité supérieure en un vaste éventail, qui, sous le nom de *couronne rayonnante* de Reil, se dirige vers l'écorce. — La *coupe de Flechsig* (fig. 81) est une coupe horizontale passant un peu au-dessus de la scissure de Sylvius. La capsule interne, sur cette coupe, nous apparaît encore sous la forme d'une lame blanche, mais d'une lame blanche coudée sur elle-même et formant ainsi deux segments : un segment antérieur (oblique en dehors et en avant), situé entre le noyau caudé et le noyau lenticulaire, et prenant pour cette raison le nom de *segment lenticulo-strié;* un segment postérieur (oblique en arrière et en dehors), situé entre le noyau lenticulaire et la couche optique, et appelé, de ce fait, *segment lenticulo-optique*. Ces deux segments se fusionnent réciproquement sur un point, saillant en dedans, le *genou* de la capsule interne. Ajoutons que le segment postérieur débodre en arrière, de 10 à 12 millimètres,

l'extrémité postérieure du noyau lenticulaire : c'est à cette portion toute postérieure de la capsule interne que Déjérine a donné le nom de *segment rétro-lenticulaire*.

b. *Constitution anatomique.* — Envisagée au point de vue de sa constitution anatomique, la capsule interne renferme trois ordres de fibres : 1° des *fibres internucléaires*, unissant entre eux les trois noyaux opto-striés ; 2° des *fibres nucléo-corticales*, allant de ces noyaux à l'écorce cérébrale ; 3° des *fibres pédonculaires*, provenant de l'un ou l'autre des deux étages du pédoncule cérébral : ce sont (voy. *Pédoncule cérébral*) le faisceau géniculé, le faisceau pyramidal, le faisceau sensitif : ils se rendent à la zone sensitivo-motrice de l'écorce.

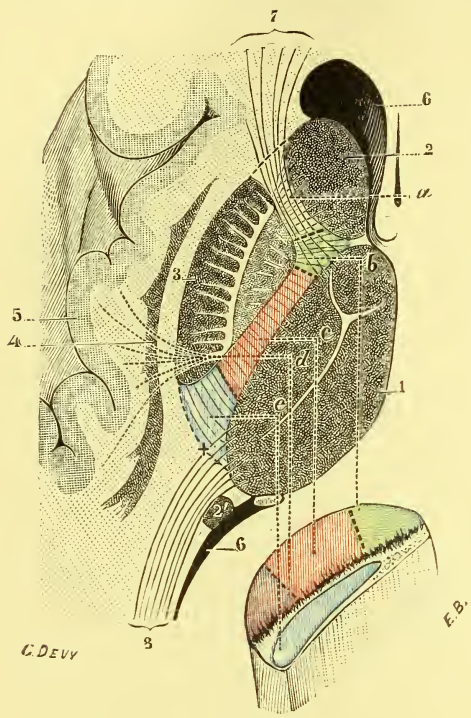


Fig. 81.

Schéma montrant, sur une coupe horizontale de Flechsig, les systématisations fonctionnelles de la capsule interne (T.).

1, couche optique. — 2, 2', noyau caudé. — 3, noyau lenticulaire. — 4, avant-mur. — 5, insula de Reil. — 6, ventricule latéral. — 7, pédoncule antérieur de la couche optique. — 8, pédoncule postérieur de la couche optique ou faisceau des irradiations optiques.

*a*, segment antérieur de la capsule interne, ne renfermant aucun faisceau d'origine pédonculaire. — *b*, faisceau géniculé (*en vert*), avec fibres cortico-protubérantielles antérieures. — *c*, faisceau pyramidal (*en rouge*), avec fibres cortico-protubérantielles antérieures. — *d*, faisceau cortico-protubérantiel postérieur ou faisceau de Meynert. — *e*, ruban de Reil. — +, carrefour sensitif.

c. *Systématisation.* — Ces dernières fibres, *fibres d'origine pédonculaire*, se placent dans la capsule interne d'une façon systématique qui est la même sur tous les sujets : c'est ainsi que le faisceau géniculé occupe le genou de la capsule (d'où son nom) ; que le faisceau pyramidal se place dans les deux tiers antérieurs du segment lenticulo-optique ; que le faisceau sensitif occupe le tiers postérieur de ce même segment. La capsule interne peut donc être systématisée (fig. 81) comme suit : 1° le *segment antérieur*, dépourvu de fibres pédonculaires, est exclusivement formé par des fibres lenticulo-striées et par des fibres cortico-thalamiques, les premières unissant le noyau lenticulaire au noyau strié, les secondes se rendant de la couche optique à l'écorce ; 2° le *genou* est occupé par le faisceau géniculé ; 3° le *segment postérieur*, enfin, renferme, dans ses deux tiers antérieurs le faisceau pyramidal, dans son tiers postérieur (y compris la région rétro-lenticulaire) le faisceau sensitif.

d. *Applications médicales.* — Il nous est facile maintenant de comprendre la symptomatologie des lésions de la capsule interne. La capsule étant constituée par des fibres ayant leur origine ou leur terminaison dans des régions fonctionnellement distinctes de l'écorce cérébrale, il est évident que ses lésions destructives doivent présenter des symptômes identiques à celles des centres eux-mêmes. De fait, lorsqu'elles intéressent le genou et les deux tiers antérieurs du segment capsulaire postérieur, ces lésions se traduisent par des paralysies croisées définitives, suivies au bout d'un temps variable de contracture des membres paralysés. Lorsqu'elles occupent le carrefour sensitif, c'est-à-dire le tiers postérieur de ce même segment postérieur, elles s'accompagnent d'une anesthésie croisée portant sur tous les

modes de sensibilité (anesthésie sensitivo-sensorielle). Mais (et c'est là un des caractères qui permettent de distinguer les lésions de la capsule de celles des centres corticaux), tandis que les paralysies d'origine capsulaire sont étendues à toute une moitié du corps (hémiplégie, hémianesthésie), les paralysies d'origine corticale sont le plus souvent localisées (monoplégies). C'est que, en effet, les centres corticaux sont étalés sur une étendue relativement considérable de la surface cérébrale et, de ce fait, se trouvent rarement détruits en totalité. Au contraire, les fibres qui en partent pour se rendre aux masses grises de la protubérance, du bulbe et de la moelle convergent les unes vers les autres, se tassent pour former la couronne rayonnante et la capsule interne; par suite, une lésion, même très limitée, les intéresse d'ordinaire dans leur totalité, d'où l'extension de la paralysie à toute une moitié du corps.

## *D*) — VENTRICULES CÉRÉBRAUX

Le cerveau nous présente trois ventricules : un ventricule impair et médian, c'est le *ventricule moyen* ou *troisième ventricule ;* deux *ventricules latéraux,* l'un droit, l'autre gauche. Ces deux ventricules latéraux communiquent l'un et l'autre avec le ventricule moyen par le trou de Monro. Le ventricule moyen, à son tour, est mis en relation avec le quatrième ventricule par l'aqueduc de Sylvius. Les lésions ventriculaires aiguës (hémorrhagies, inondation ventriculaire) déterminent des convulsions précoces étendues à une moitié du corps. Ces lésions sont des plus graves : elles entraînent rapidement la mort. Certaines lésions chroniques, telle par exemple la distension lente qui s'observe dans l'hydrocéphalie, sont au contraire, jusqu'à un certain point, compatibles avec la vie.

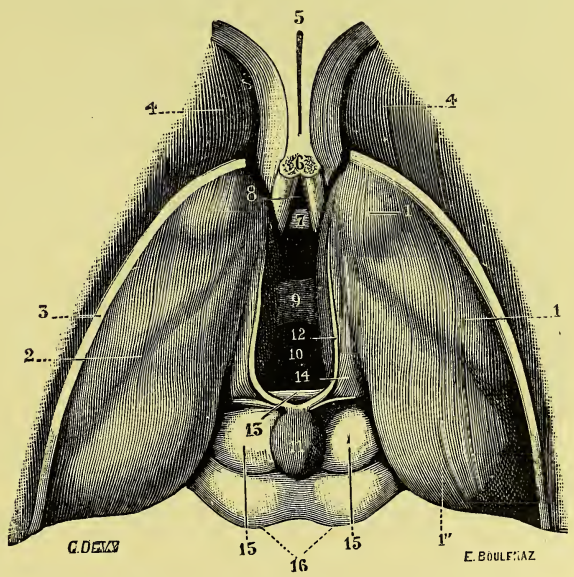


Fig. 82.

Le ventricule moyen vu par sa face supérieure (T.).

1, couche optique, avec : 1', son tubercule antérieur; 1", son tubercule postérieur ou *pulvinar*. — 2, sillon des plexus choroïdes. — 3, sillon opto-strié. — 4, tête du noyau caudé. — 5, septum lucidum et sa cavité centrale. — 6, piliers antérieurs du trigone — 7, commissure blanche inférieure. — 8, vulve. — 3, commissure grise. — 10, troisième ventricule. — 11, glande pinéale. — 12, ses pédoncules antérieurs ou *habenæ*. — 13, commissure blanche postérieure. — 14, triangle de l'habénula. — 15, tubercules quadrijumeaux antérieurs (*nates*). — 16, tubercules quadrijumeaux postérieurs (*testes*).

**1° Ventricule moyen**. — Le ventricule moyen (fig. 82) est situé entre les deux couches optiques. Il a la forme d'un entonnoir dont la base serait dirigée en haut et qu'on aurait fortement aplati dans le sens transversal. — Ses *parois latérales* sont formées, en haut par la couche optique, en bas par un amas de substance grise que l'on retrouve à la base du cerveau. — Son *bord postérieur,* fortement oblique en bas et en avant, nous présente successivement : 1° la base de la *glande pinéale,* petit corps grisâtre, impair et médian, simple

organe rudimentaire, représentant morphologiquement l'œil pinéal des lacertiens ; 2° la *commissure blanche postérieure*, sorte de cordon blanc, se perdant à droite et à gauche dans la couche optique ; 3° l'orifice antérieur de l'aqueduc de Sylvius ; 4° le pédoncule cérébral ; 5° la substance grise de la base du cerveau. — Son *bord antérieur*, à peu près vertical, nous présente à son tour, en allant de haut en bas : 1° les *piliers antérieurs* du trigone, qui descendent vers les tubercules mamillaires ; 2° une petite dépression appelée *vulve* ; 3° la *commissure blanche antérieure*, disparaissant au-dessous du noyau lenticulaire pour aller se terminer, par un large éventail, dans les circonvolutions du lobe temporal ; 4° une mince lame de substance grise, la *lamelle sus-optique* ; 5° le *chiasma optique* ; 6° enfin, la substance grise de la base du cerveau. — Son *sommet* ou infundibulum, situé naturellement à la rencontre des deux bords antérieur et postérieur, répond à la tige pituitaire. — Sur sa *base* s'étalent les trois plans suivants : tout d'abord la *toile choroïdienne*, avec ses plexus choroïdes et les *veines de Galien* ; au-dessous d'elle, le *trigone cérebral*, de forme triangulaire, à base postérieure, se terminant, en avant et en arrière, par quatre piliers, deux *piliers antérieurs* dont il a été déjà question plus haut, deux *piliers postérieurs* qui descendent dans le prolongement sphénoïdal du ventricule latéral ; enfin au-dessus du trigone, le corps calleux et le septum lucidum. — Ajoutons que le troisième ventricule est traversé, à sa partie moyenne, par une lame de substance grise, qui va d'une couche optique à l'autre, c'est la *commissure grise*.

**2° Ventricules latéraux.** — Les ventricules latéraux (fig. 83) sont des cavités anfractueuses, situées de chaque côté de la ligne médiane et s'étendant, en longueur, du lobe frontal au lobe occipital. Pour la commodité de l'étude, on distingue à chacun d'eux trois portions ou cornes : une portion antérieure, une portion postérieure et une portion inférieure. Ces trois portions se réunissent et se confondent en un point commun, qui se trouve situé à la partie postérieure de la couche optique et qui porte le nom de *carrefour ventriculaire*.

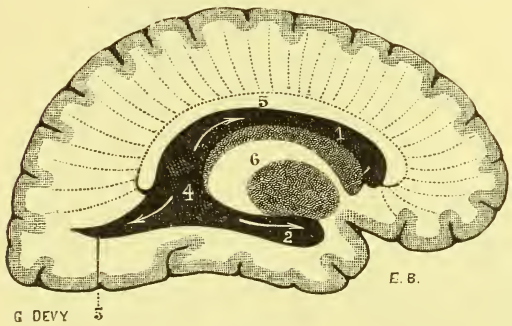


Fig. 83.
Le ventricule latéral et ses trois prolongements, vus sur une coupe sagittale de l'hémisphère gauche (T.).

1, prolongement antérieur ou frontal du ventricule latéral — 2, son prolongement inférieur ou sphénoïdal. — 3, son prolongement postérieur ou occipital. — 4, carrefour ventriculaire. — 5, corps calleux. — 6, coupe des noyaux opto-striés et de la capsule interne.

a. *Portion antérieure.* — La portion antérieure ou corne frontale, longue de 6 à 7 centimètres, se dirige d'arrière en avant, depuis le carrefour jusqu'à 3 centimètres du pôle frontal. Aplatie de haut en bas, elle nous présente deux parois : 1° une paroi supérieure ou *voûte*, formée par le corps calleux ; 2° une paroi inférieure ou *plancher*, où nous retrouvons successivement, en allant de dehors en dedans, le noyau caudé, le sillon opto-strié, la couche optique, les plexus choroïdes des ventricules latéraux et, enfin, le trigone cérébral. En dehors, la portion frontale du ventricule latéral est formée par un simple bord, résultant de la rencontre de sa voûte avec son plancher. En dedans, elle est fermée par le septum lucidum, qui la sépare de celle du côté opposé. L'épaisseur de substance cérébrale qui sépare la corne frontale de l'endocrâne est de 4 centimètres environ.

b. *Portion postérieure.* — La portion postérieure ou corne occipitale, beaucoup plus courte que la précédente, se porte horizontalement en arrière, en décrivant une légère courbe à concavité interne. Elle a pour *voûte* la corne postérieure du corps calleux, pour *plancher* une surface blanchâtre, sur laquelle se dresse une saillie conoïde connue sous le nom d'*ergot de Morand*. Cette saillie n'est autre que la paroi hémisphérique qui a été refoulée dans la cavité ventriculaire par la scissure calcarine. La pointe du ventricule n'est qu'à 3 centimètres seulement de la surface extérieure du cerveau.

c. *Portion inférieure.* — La portion inférieure ou corne sphénoïdale, ou bien encore corne temporale, se détache, comme les deux autres portions, du carrefour ventriculaire. De là, elle se porte obliquement en bas et en avant jusqu'à la partie antérieure du lobe temporal, dont elle n'est séparée, parfois, que par une distance de 10 à 15 millimètres. Sa paroi supérieure ou *voûte* est formée par la face inférieure de la couche optique, doublée du pédoncule cérébral. Sa paroi inférieure ou *plancher*, très irrégulière, nous présente, en allant du dehors en dedans, les trois saillies suivantes : la corne d'Ammon, le corps bordant et le corps godronné. — La *corne d'Ammon* est une saillie cylindroïde, de coloration blanchâtre, longue de 45 à 50 millimètres ; elle représente, comme l'ergot de Morand, une partie de la paroi hémisphérique refoulée dans le ventricule par un sillon de l'écorce. — Le *corps bordant* est une bandelette de substance blanche, longeant le côté interne de la corne d'Ammon ; elle fait suite, en arrière, au pilier postérieur du trigone et vient se terminer, en avant, dans le crochet de la circonvolution de l'hippocampe. — Quant au *corps godronné*, c'est une partie de l'écorce qui ne s'est pas développée, une circonvolution rudimentaire : en arrière, elle se continue, par le *fasciola cinerea*, avec les tractus de Lancisi ; en avant, elle se termine par la *bandelette de Giacomini*, petit cordon d'aspect gélatineux, de coloration cendrée, qui contourne de bas en haut la partie interne du crochet de l'hippocampe. — La cavité de la corne temporale est séparée de l'endocrâne par une épaisseur de 3 à 4 centimètres de substance cérébrale seulement. Ajoutons que c'est au niveau de cette corne temporale que l'on pratique la *ponction des ventricules*, avec ou sans drainage, conseillée par certains auteurs (Keen) dans le traitement de l'hydrocéphalie.

## E) — CENTRE OVALE

On désigne sous le nom de centre ovale toute la masse de substance blanche qui forme le centre des hémisphères cérébraux et qui sépare les noyaux opto-striés des circonvolutions. On le voit, en général, sur toutes les coupes du cerveau, quelle que soit la direction de ces coupes. Rappelons d'abord sa constitution anatomique, nous l'étudierons ensuite au point de vue de l'anatomie topographique.

**1° Constitution anatomique.** — Envisagé au point de vue de sa constitution anatomique, le centre ovale est essentiellement formé par des fibres à myéline, que l'on peut, avec Meynert, répartir en trois groupes : fibres d'association, fibres commissurales, fibres de projection.

a. *Fibres d'association.* — Les fibres d'association sont (fig. 84) celles qui, dans un même hémisphère, mettent en relation deux régions de l'écorce plus ou moins éloignées l'une de l'autre. Elles comprennent : 1° les *fibres arquées* ou *fibres en U*, fibres relativement courtes, qui, partant de l'écorce d'une circonvolution, viennent se terminer sur l'écorce d'une circonvolution voisine ; 2° le *cingulum* ou *faisceau de*

*l'ourlet,* faisceau sous-jacent à la grande circonvolution limbique et s'étendant, comme la circonvolution elle-même, du lobe frontal à la partie antérieure du lobe temporo-occipital ; 3° le *faisceau longitudinal supérieur*, qui, de l'écorce du lobe frontal, se rend à la fois à l'écorce du lobe occipital et à celle du lobe temporal ; 4° le *faisceau longitudinal inférieur,* qui va du lobe occipital à la pointe du lobe temporal ; 5° le *faisceau occipito-frontal,* qui, partant de l'extrémité antérieure du lobe frontal, vient s'irradier dans toute l'étendue du lobe temporo-occipital ; 6° le *faisceau unciforme,* enfin, qui, du lobe orbitaire, se rend à la pointe du lobe temporal. — La symptomatologie qui traduit les lésions isolées des fibres d'association est très mal connue : presque toujours, en effet, les fibres de projection sont lésées en même temps. Tout ce que l'observation clinique permet actuellement de dire, c'est que certaines altérations de la parole, certains troubles auditifs observés au cours de quelques affections cérébrales, paraissent se rattacher plus particulièrement à une lésion des fibres d'association intrahémisphériques (Blin).

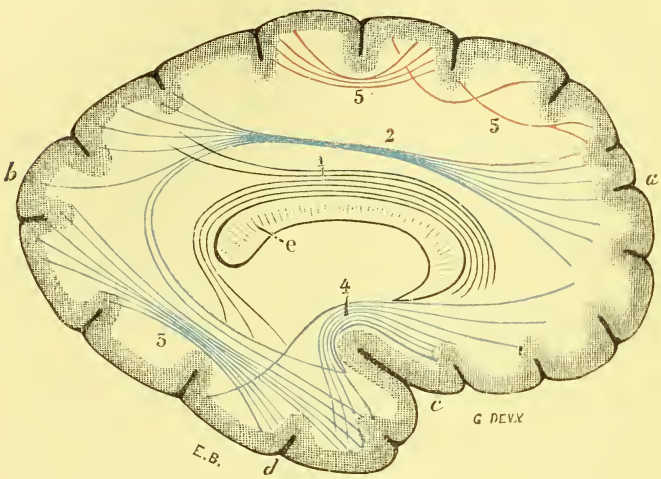


Fig. 84.
Schéma des fibres commissurales intrahémisphériques ou fibres d'association (d'après Meynert) (T).

*a*. extrémité antérieure de l'hémisphère gauche. — *b*, son extrémité postérieure. — *c*, scissure de Sylvius. — *d*, lobe temporal. — *e*, bourrelet du corps calleux.

1, faisceau longitudinal de la circonvolution limbique (*cingulum*). — 2, faisceau longitudinal supérieur (*fasciculus arcuatus*). — 3, faisceau longitudinal inférieur. — 4, faisceau unciforme. — 5, 5, fibres arquées ou arciformes.

b. *Fibres commissurales*. — Ces fibres, à trajet variable, ont pour caractère commun de traverser la ligne médiane et de se terminer, par l'une et l'autre de leurs extrémités, dans les régions homologues de l'écorce des deux hémisphères. Elles associent ces régions homologues dans un fonctionnement synergique et nous permettent de comprendre comment elles peuvent se suppléer mutuellement dans les cas de lésions localisées à un seul hémisphère. Ce système commissural ou interhémisphérique est représenté par les fibres du *corps calleux*, par les fibres de la *lyre* (fibres transversales du trigone) et par les fibres de la *commissure blanche antérieure*. Toutes ces fibres peuvent être détruites sans qu'il en paraisse résulter un trouble quelconque.

c. *Fibres de projection*. — Ce troisième groupe comprend toutes les fibres qui unissent l'écorce cérébrale aux diverses masses grises sous-jacentes. Leur ensemble constitue, comme nous l'avons vu, la *couronne rayonnante* de Reil et la symptomatologie qui traduit leurs lésions est identique à celle des lésions de la capsule interne dont elles ne sont que l'épanouissement (p. 116).

Nous diviserons les fibres de projection en quatre groupes (fig. 85) : 1° *fibres cortico striées*, allant de l'écorce au noyau caudé ; 2° *fibres cortico-lenticulaires*, allant de l'écorce au noyau lenticulaire ; 3° *fibres cortico thalamiques*, allant de l'écorce à la couche optique ; 4° *fibres cortico pédonculaires*, descendant de l'écorce dans le pédoncule cérébral, pour venir se terminer ensuite dans des noyaux de

substance grise situés au-dessous du cerveau (cervelet, isthme, bulbe, moelle).

Ce dernier groupe de fibres, les *fibres cortico-pédonculaires*, comprend les cinq faisceaux fondamentaux de la capsule interne, savoir : le *faisceau géniculé*, le *faisceau pyramidal*, le *faisceau sensitif*, le *faisceau cortico-protubérantiel postérieur* ou *faisceau de Meynert*, le *faisceau cortico-protubérantiel antérieur*. — Nous avons déjà vu, et nous ne faisons ici que le répéter, que les trois premiers de ces faisceaux se rendent : 1° le faisceau géniculé, dans le quart inférieur des deux circonvolutions frontale ascendante et pariétale ascendante, ainsi que dans le pli de passage fronto-pariétal inférieur ou opercule rolandique ; 2° le faisceau pyramidal, dans les trois quarts supérieurs des deux circonvolutions frontale ascendante et pariétale ascendante, ainsi que dans le lobule paracentral ; 3° le faisceau sensitif, exactement comme le faisceau moteur, dans les deux circonvolutions pré- et post-rolandiques. — Quant aux *fibres cortico-protubérantielles*, les postérieures passent au-dessous du noyau lenticulaire pour venir se terminer dans les circonvolutions temporales. Les antérieures, au sortir du segment antérieur de la capsule interne, s'irradient dans l'écorce de la zone sensitivo-motrice et, peut-être aussi, dans la partie postérieure des trois premières circonvolutions frontales.

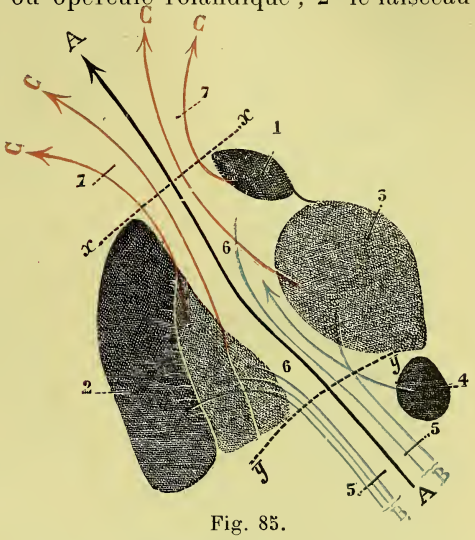


Fig. 85.
Schéma indiquant les fibres de projection du centre ovale (T.).

1. noyau caudé. — 2, noyau lenticulaire, avec ses trois segments. — 3, couche optique. — 4, noyau rouge de la calotte. — 5, 5, pédoncule cérébral. — 6, 6, capsule interne. — 7, 7. couronne rayonnante. — A, fibres directes (*en noir*). — B, B, fibres ganglio-pédonculaires (*en bleu*). — C, C, C, C, fibres cortico-ganglionnaires (*en rouge*).

La ligne ponctuée *yy* indique la limite séparative du pédoncule et de la capsule interne ; la ligne ponctuée *zz*, la limite séparative de la capsule interne et de la couronne rayonnante (*pied de la couronne rayonnante*).

**2° Etude topographique**. — Le centre ovale étant composé de fibres fonctionnellement distinctes comme les cellules d'où elles émanent, les lésions destructives de cette portion du névraxe s'accompagnent naturellement de symptômes variables suivant le point qu'elles occupent. Il y a donc un grand intérêt pour le clinicien à diviser méthodiquement la masse blanche des hémisphères en régions anatomiquement distinctes, afin de pouvoir bien préciser le siège d'une lésion diagnostiquée sur le vivant ou constatée à l'autopsie. C'est ce que permettent de faire, d'une part les *coupes transversales* de Pitres, d'autre part la *coupe horizontale* de Flechsig.

*A*. Coupes transversales de Pitres. — Pitres, on le sait (voy. les *Traités d'anatomie descriptive*), pratique sur les hémisphères cérébraux une série de coupes transversales, parallèles à la scissure de Rolando, obliquement dirigées par conséquent de haut en bas et d'arrière en avant. Ces coupes, toutes parallèles entre elles, sont au nombre de six, savoir : la *coupe préfrontale*, la *coupe pédiculo-frontale*, la *coupe frontale*, la *coupe pariétale*, la *coupe pédiculo-pariétale*, et la *coupe occipitale*.

α) *La coupe préfontale* (fig. 86, A) (à 5 centimètres en avant du sillon de Rolando), porte sur la zone latente du cerveau : les faisceaux de fibres qui entrent dans sa composition et qui sont de provenance fort diverse sont désignés sous le nom de faisceaux préfrontaux ;

β) *La coupe pédiculo-frontale* (fig. 86, B) répond au pied des trois circonvolu-

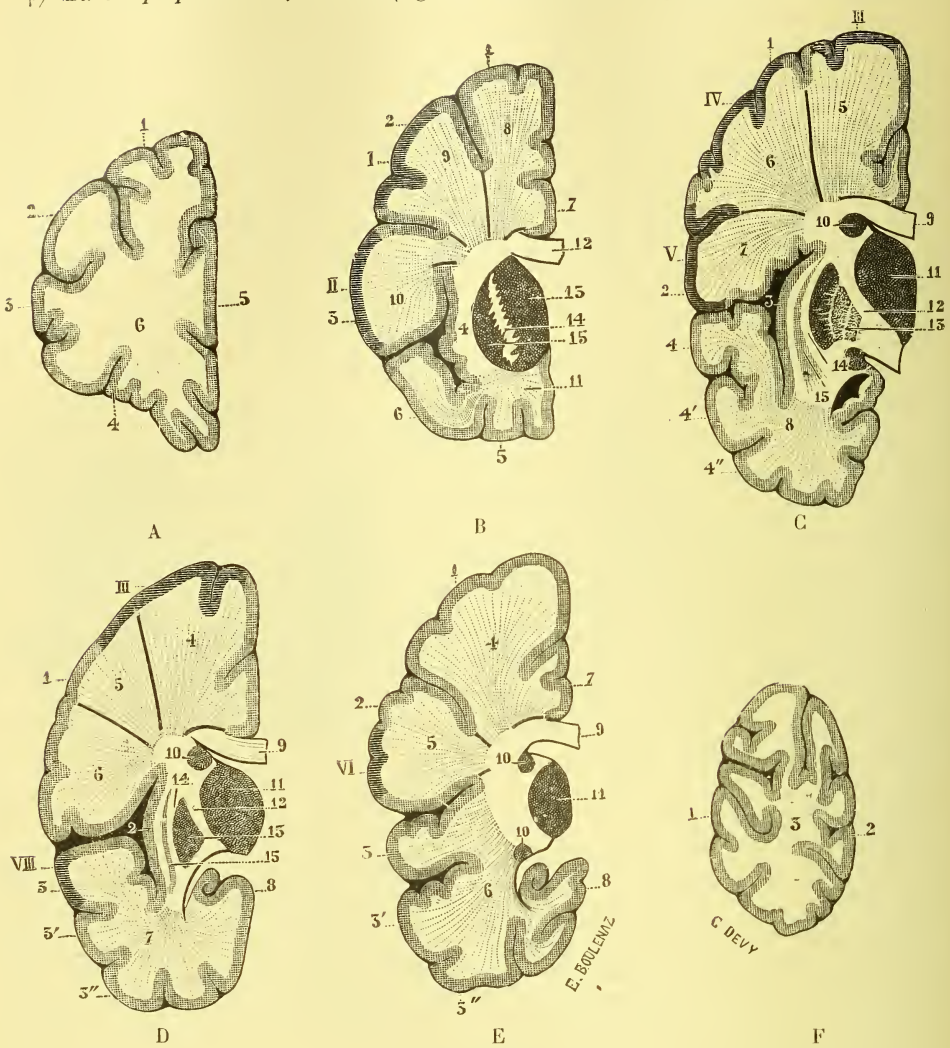


Fig. 86.

Les six coupes de Pitres de l'hémisphère gauche (T.).

A. Coupe préfrontale : 1, 2, 3, première, deuxième et troisième circonvolutions frontales. — 4, circonvolutions orbitaires. — 5, circonvolutions de la face interne du lobe frontal. — 6, centre ovale (faisceaux préfrontaux).

B. Coupe pédiculo-frontale : 1, 2, 3, première, deuxième et troisième circonvolutions frontales. — 4, lobe de l'insula. — 5, circonvolutions orbitaires. — 6, extrémité antérieure des circonvolutions temporales. — 7, circonvolutions du corps calleux. — 8, faisceau pédiculo-frontal supérieur. — 9, faisceau pédiculo-frontal moyen. — 10, faisceau pédiculo-frontal inférieur. — 11 faisceau orbitaire. — 12, corps calleux. — 13, noyau caudé. — 14, capsule interne. — 15, noyau lenticulaire. — I, centre de l'agraphie. — II, centre de l'aphasie.

C. Coupe frontale : 1, circonvolution frontale ascendante. — 2, pied de la pariétale ascendante. — 3, circonvolution de l'insula. — 4. 4', 4", première, deuxième et troisième circonvolutions temporales. — 5, faisceau frontal supérieur. — 6, faisceau frontal moyen. — 7, faisceau frontal inférieur. — 8, faisceau sphénoïdal. — 9, corps calleux. — 10, noyau caudé. — 11, couche optique. — 12, capsule interne. — 13, noyau lenticulaire. — 14, capsule externe. — 15, avant-mur. — III, centre moteur du membre inférieur. — IV, centre moteur du membre supérieur. — V, centre moteur de la face.

D. Coupe pariétale : 1, circonvolution pariétale ascendante. — 2, circonvolution de l'insula. — 3, 3', 3", première, deuxième et troisième circonvolutions temporales. — 4, faisceau pariétal supérieur. — 5, faisceau pariétal moyen. — 6, faisceau pariétal inférieur. — 7, faisceau sphénoïdal. — 8, circonvolution de l'hippocampe. — 10, 11, 11, 12, 13, 14, 15, comme sur la coupe précédente. — III, centre moteur du membre inférieur. — VIII, centre de la surdité verbale.

E. Coupe pédiculo-pariétale : 1, lobule pariétal supérieur. — 2, lobule pariétal inférieur. — 3, 3', 3", circonvolutions temporales. — 4, faisceau pédiculo-pariétal supérieur. — 5, faisceau pédiculo-pariétal inférieur. — 6, faisceau temporo-sphénoïdal. — 7, circonvolution du corps calleux. — 8, circonvolution de l'hippocampe. — 9, 10, 11, comme sur la coupe précédente. — VI, centre de la cécité verbale.

F. Coupe occipitale : 1, circonvolutions occipitales. — 2, circonvolutions de la face interne du lobe occipital. — 3, faisceaux occipitaux.

tions frontales : elle intéresse la partie antérieure du lobe de l'insula et du lobe temporal, ainsi que l'extrémité postérieure des circonvolutions du lobe orbitaire. On y aperçoit les deux noyaux du corps strié et, entre eux, la partie antérieure de la capsule interne. On y voit encore les faisceaux qui émanent de la première frontale (faisceau pédiculo-frontal supérieur), de la deuxième frontale (faisceau pédiculo-frontal moyen), de la troisième frontale (faisceau pédiculo-frontal inférieur). Rappelons, en passant, que ces deux derniers faisceaux ne peuvent pas être appelés, comme l'ont fait beaucoup d'auteurs, *faisceau de l'agraphie* et *faisceau de l'aphasie :* en effet, les centres de l'agraphie et de l'aphasie, desquels ils proviennent et par lesquels passe la coupe, sont des centres d'élaboration psychique, n'émettant pas de fibres de projection.

γ) *La coupe frontale* (fig. 86, C) nous montre le plan de section de la frontale ascendante, de l'insula et des circonvolutions temporales et temporo-occipitales; l'avant-mur, les deux noyaux striés, la capsule interne et la couche optique sont intéressés. On y trouve le faisceau pyramidal et le faisceau géniculé, c'est-à-dire les fibres motrices du membre inférieur, du membre supérieur, de la face et de la langue, et peut-être, au niveau de la première temporale, les fibres émanées du centre de l'audition (faisceau sensoriel).

δ) *La coupe pariétale* (fig. 86, D) passe par la pariétale ascendante. Elle ressemble beaucoup à la précédente. On y voit le faisceau pyramidal et le faisceau géniculé.

ε) *La coupe pédiculo-pariétale* (fig. 86. E) passe par le pied des première et deuxième circonvolutions pariétales : elle intéresse la couche optique, le noyau caudé. Tout le champ de la coupe est sensitivo-sensoriel.

ζ) *La coupe occipitale* (fig. 86, F) passe à 1 centimètre en avant de la scissure perpendiculaire externe. Elle ressemble beaucoup à la coupe préfontale. Ici encore, aucun fait, soit physiologique, soit clinique, ne nous autorise, pour le moment du moins, à y distinguer des faisceaux jouissant de fonctions distinctes.

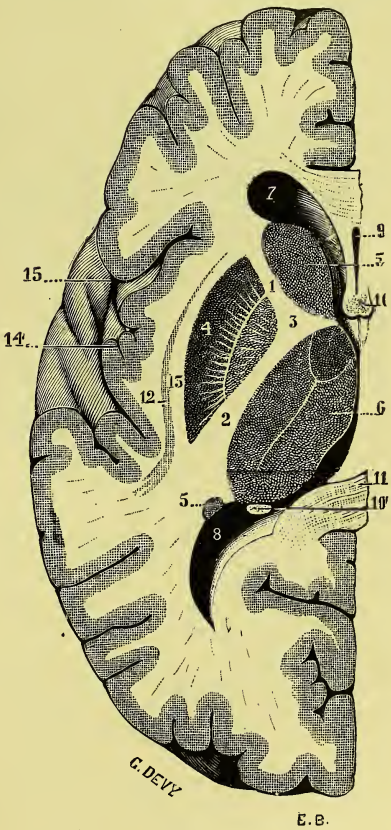


Fig. 87.

Le centre ovale vu sur une coupe de Flechsig (T.).

1, segment antérieur de la capsule interne. — 2, son segment postérieur. — 3, son genou. — 4, noyau lenticulaire. — 5, 5, noyau caudé. — 6, couche optique. — 7, prolongement antérieur du ventricule latéral. — 8, son prolongement postérieur ou occipital. — 9, septum lucidum et sa cavité centrale. — 10, piliers antérieurs et 10', piliers postérieurs du trigone. — 11, corps calleux. — 12, avant-mur. — 13, capsule externe. — 14, lobe de l'insula. — 15, scissure de Sylvius.

*B.* Le centre ovale, vu sur la coupe de Flechsig. — La coupe horizontale de Flechsig a été décrite plus haut avec la capsule interne (p. 115). Rappelons qu'elle est pratiquée un peu au-dessus et parallèlement à la scissure de Sylvius, et que, pour la bien réussir, le couteau doit passer par deux points situés : l'un, légèrement en dessus de la pointe du lobe occipital, l'autre à peu près à la jonction du tiers supérieur et des deux tiers inférieurs du pied de la troisième circonvolution fron-

tale. Brissaud a légèrement modifié la coupe de Flechsig; au lieu de la pratiquer de la face externe de l'hémisphère vers sa face interne, cet auteur propose de porter directement le couteau sur la face interne et de le diriger suivant un plan horizontal qui passerait à la fois par le milieu de la tête du noyau caudé et par le point de réunion du tiers supérieur de la couche optique avec ses deux tiers inférieurs.

Sur la coupe de Flechsig (fig. 87), le centre ovale forme une nappe très irrégulière et dans sa configuration générale et dans ses dimensions. — Sa *partie antérieure* ou *frontale* répond au lobe frontal. Elle est relativement large. Elle revêt la forme d'un triangle, dont le sommet regarde en avant et dont la base, dirigée en arrière, confine aux noyaux opto-striés. — Sa *partie postérieure* ou *temporo-occipitale* répond à la fois au lobe temporal et au lobe occipital. Elle est encore très large, beaucoup plus large même que la portion antérieure. Du reste, comme cette dernière, elle a la forme d'un triangle, mais d'un triangle orienté en sens inverse : son sommet regarde en arrière; sa base, dirigée en avant, est successivement en rapport avec la couche optique, la capsule interne, le noyau lenticulaire et l'insula de Reil. — Sa *partie moyenne*, enfin, est fort étroite : c'est une simple lame, aplatie transversalement, comprise entre le noyau lenticulaire et les circonvolutions de l'insula. Un mince tractus grisâtre, l'*avant-mur* ou *claustrum*, la divise en deux parties : l'une interne, qui est la *capsule externe;* l'autre externe, qui est la *capsule extrême*. — Le centre ovale, on le voit, large à sa partie antérieure, large aussi à sa partie postérieure, étroit au contraire à sa partie moyenne, peut être comparé, dans son ensemble, à un sablier. Ajoutons que sa portion frontale est occupée par l'extrémité antérieure du prolongement frontal du ventricule latéral; de même, dans sa portion occipitale s'avance, à la manière d'une grosse virgule, le prolongement postérieur de ce même ventricule.

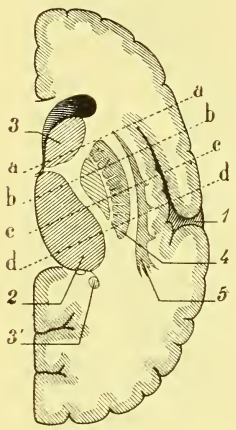


Fig. 88.

Projection sur la coupe de Flechsig des coupes de Pitres intéressant la capsule interne (d'après Abadie).

*aa*, coupe pédiculo-frontale. — *bb*, coupe frontale. — *cc*, coupe pariétale. — *dd*, coupe pédiculo-pariétale. — 1, scissure de Sylvius. — 2, couche optique. — 3, 3', noyau caudé. — 4, noyau lenticulaire. — 5, avant-mur.

Il est souvent utile en clinique de savoir à quel point précis de la coupe de Flechsig correspondent les lésions indiquées sur une coupe de Pitres. Le schéma (fig. 88), que nous empruntons à Abadie (1900), nous fixe nettement à ce sujet, en nous montrant la projection sur la coupe de Flechsig des quatre coupes pédiculo-frontale, frontale, pariétale et pédiculo-pariétale de Pitres. On y voit que :

1° les coupes de Pitres rencontrent la coupe de Flechsig obliquement de dehors en dedans et d'avant en arrière en formant avec le plan interhémisphérique un angle d'environ 70° ;

2° la coupe pédiculo-frontale intéresse le segment antérieur de la capsule interne à peu près en son milieu ; elle intéresse également le quart postérieur de la tête du noyau caudé et l'angle antéro-externe du noyau lenticulaire ;

3° la coupe frontale sectionne la capsule interne dans la partie antérieure du segment postérieur, à 6 ou 8 millimètres environ en arrière de l'espace opto-caudé ; elle traverse la couche optique à l'union de son quart antérieur avec ses trois quarts postérieurs ; elle intéresse les trois segments du noyau lenticulaire et pénètre ce dernier un peu au-dessous de son angle interne ;

4° la coupe pariétale traverse le segment postérieur de la capsule interne, à peu

près en son milieu; elle passe par le centre de la couche optique et coupe les deux segments externes du noyau lenticulaire;

5° la coupe pédiculo-pariétale intéresse le segment rétro-lenticulaire suivant la diagonale du quadrilatère formé par ce segment: elle traverse la couche optique à l'union de son quart postérieur avec ses trois quarts antérieurs (Abadie).

## *F*) — CIRCULATION DU CERVEAU

Le cerveau, comme tous les organes auxquels incombent des fonctions importantes, possède une riche circulation sanguine, dont l'intégrité paraît indispensable à son bon fonctionnement : on sait, en effet, quels troubles accompagnent l'anémie, ou inversement, la congestion cérébrale; on sait aussi quelle est la fréquence des lésions vasculaires dans un grand nombre de maladies du cerveau. L'étude de cette circulation présente donc, en même temps qu'un intérêt anatomique, une certaine importance pratique.

**1° Artères.** — Les branches artérielles destinées au cerveau proviennent toutes de l'*hexagone de Willis*, circuit artériel impair et médian, qui se trouve situé à la base de l'encéphale et à la constitution duquel, on le sait, concourent à la fois les deux vertébrales et les deux carotides internes. Nous rappellerons, à ce sujet, que, des deux carotides, celle du côté gauche seule reçoit directement et dans la direction même du courant aortique, l'ondée sanguine. Il est, dès lors, facile de comprendre pourquoi des embolies provenant du cœur gauche se rendent de préférence à la moitié gauche du cerveau, plutôt qu'à la moitié droite.

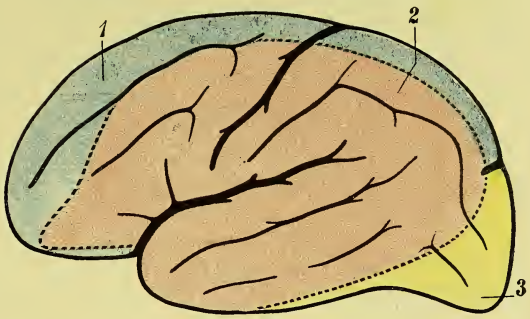


Fig. 89.
Territoires vasculaires de la face externe de l'hémisphère (T.).

1, territoire de la cérébrale antérieure (*en bleu*). — 2, territoire de la sylvienne (*en rouge*). — 3, territoire de la cérébrale postérieure (*en jaune*). — Pour les lobes et les circonvolutions, voy. fig. 70.

Le circuit artériel sous-encéphalique (fig. 9, p. 13), en dépit du nom d'*hexagone* qu'on lui donne depuis Willis, possède en réalité sept côtés : c'est un *heptagone*. Il est formé en avant, par les deux *cérébrales antérieures*, unies l'une à l'autre par la *communicante antérieure;* en arrière, par les deux *cérébrales postérieures;* sur les côtés, par les deux *communicantes postérieures* ou *latérales*. L'artérite syphilitique, si fréquente sur les artères du cerveau, se localise surtout à son niveau.

Les artères et les artérioles qui, du polygone de Willis, se rendent au cerveau, constituent deux systèmes principaux : le premier destiné aux circonvolutions, *artères des circonvolutions ;* le second destiné aux noyaux opto-striés, *artères des noyaux centraux*. Nous ne ferons que mentionner les *artères ventriculaires* et les *artères de la base,* ces artères n'ayant, en anatomie appliquée, qu'une importance toute secondaire.

*A*. Artères des circonvolutions. — Les artères des circonvolutions proviennent à la fois des trois artères cérébrale antérieure, cérébrale moyenne et cérébrale postérieure. Chacune de ces artères se distribue à une partie déterminée de l'écorce

Elle a par conséquent, sur la surface de l'hémisphère, son domaine particulier (fig. 89, 90, 91) et, pour employer le terme aujourd'hui classique, son *territoire*.

a. *Territoire cortical de la cérébrale antérieure.* — L'artère cérébrale antérieure, en quittant la carotide interne, se dirige en avant vers la scissure interhémisphérique et, après avoir fourni quelques fins rameaux à la partie antérieure du lobe orbitaire, se partage en trois branches (antérieure, moyenne et postérieure), qui se ramifient, en partie, sur la face interne de l'hémisphère, en partie sur la partie la plus élevée de sa face externe. Le territoire de la cérébrale antérieure (*teinte bleue*) occupe, tout d'abord, la moitié interne du lobe orbitaire; puis, toute la partie de la face interne de l'hémisphère qui se trouve située en avant du cunéus; et, enfin, sur la face externe de l'hémisphère, la première circonvolution frontale tout entière, la partie antérieure de la seconde, l'extrémité supérieure des deux circonvolutions frontale ascendante et pariétale ascendante, ainsi que la portion du lobule pariétal supérieur qui avoisine la scissure interhémisphérique.

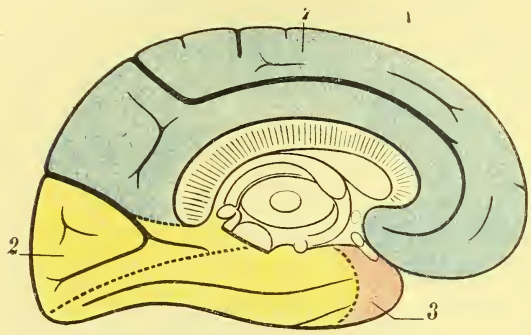


Fig. 90.
Territoires vasculaires de la face interne de l'hémisphère (T.).

1, territoire de la cérébrale antérieure (*en bleu*). — 2, territoire de la sylvienne (*en rouge*). — 3, territoire de la cérébrale postérieure (*en jaune*). — Pour les lobes et les circonvolutions, voy. fig. 72.

b. *Territoire cortical de la cérébrale postérieure.* — L'artère cérébrale postérieure naît, par voie de bifurcation, du tronc basilaire. Suivant à partir de son origine un trajet récurrent, elle contourne la face inférieure du pédoncule cérébral et, en atteignant l'hémisphère, se partage en trois branches terminales (antérieure, moyenne et postérieure), qui se ramifient sur la partie postéro-interne de l'hémisphère. Son territoire (*teinte jaune*) s'étend sur toute la surface du lobe temporo-occipital, moins la pointe. Il comprend, en outre, le cunéus, la partie postérieure des trois circonvolutions occipitales et la troisième temporale ou une portion seulement de cette dernière circonvolution.

c. *Territoire cortical de la cérébrale moyenne.* — L'artère cérébrale moyenne ou sylvienne naît sur le côté externe de la carotide interne. Se portant immédiatement en dehors, elle s'engage dans la scissure de Sylvius et la parcourt dans toute son étendue. Chemin faisant, elle jette sur la face externe de l'hémisphère un certain nombre de *branches ascendantes* et de *branches descendantes ;* puis, arrivée à l'extrémité postérieure de la scissure de Sylvius, elle se termine par l'*artère du pli courbe,* dont le nom seul indique assez bien le mode de terminaison. — Le territoire de la sylvienne (*teinte rouge*), situé presque tout entier sur la face externe de l'hémisphère, occupe la plus grande partie de la deuxième frontale, la troisième frontale tout entière (y compris la moitié externe du lobe orbitaire) les deux tiers ou les trois quarts inférieurs des deux circonvolutions frontale ascendante et pariétale ascendante, la partie du lobule pariétal supérieur qui avoisine le sillon interpariétal, le lobule pariétal inférieur tout entier, le pli courbe, la partie antérieure des deux circonvolutions occipitales, les deux premières temporales, la pointe du lobe temporo-occipital et, enfin, les circonvolutions de l'insula. Des trois territoires corticaux, celui-ci est de beaucoup le plus étendu.

C'est aussi le plus important, en ce qu'il englobe dans ses limites la plus grande partie de cette région de l'écorce où la pathologie humaine a pu établir et localiser un certain nombre de centres d'innervation motrice, sensitive ou sensorielle. — C'est à un spasme des vaisseaux sylviens, et à l'anémie transitoire qui en est la conséquence, qu'il faut attribuer les phénomènes paralytiques ou convulsifs passagers qui caractérisent l'affection décrite sous le nom de *migraine ophthalmique accompagnée*. — L'oblitération permanente d'une branche artérielle (embolie, artérite), entraîne la destruction, le *ramollissement* de la portion de l'écorce à laquelle cette branche se distribue ; on conçoit que les symptômes qui traduisent cette lésion (hémiplégie, aphasies, monoplégies, etc.) soient des plus variables, suivant la localisation et l'étendue des lésions cérébrales.

d. *Anastomoses des artères corticales*. — Les différentes branches artérielles que nous venons de décrire se divisent, dans l'épaisseur de la pie-mère, en de nombreux rameaux et ramuscules, lesquels, à leur tour, se résolvent en un certain nombre d'arborisations. Les artérioles qui les constituent présentent les trajets les plus divers : rarement rectilignes, le plus souvent flexueuses ou même onduleuses, elles marchent à la rencontre les unes des autres, arrivent au contact, se croisent sous des angles toujours variables et semblent s'anastomoser entre elles pour constituer un vaste réseau. Mais ces anastomoses sont beaucoup moins fréquentes qu'on pourrait le croire au premier abord et, en réalité, le riche et fin réseau pie-mérien, décrit par Heubner, n'existe pas.




Fig. 91.
Territoires vasculaires de la face inférieure de l'hémisphère (T.).

1, territoire de la cérébrale antérieure (*en bleu*). — 2, territoire de la sylvienne (*en rouge*). — 3, territoire de la cérébrale postérieure (*en jaune*). — Pour les lobes et les circonvolutions, voy. fig. 73.

Est-ce à dire qu'il faille, avec quelques auteurs, attribuer le caractère terminal aux artères des circonvolutions ? Évidemment non. Tout d'abord, les artères d'un territoire quelconque s'anastomosent largement, au confin de leur domaine, avec celles des territoires voisins : c'est ainsi que, sur un cerveau dont on a préalablement lié les trois communicantes, une injection au suif poussée dans l'une des sylviennes remplit successivement les trois territoires de l'hémisphère correspondant et les trois territoires de l'hémisphère opposé.

D'autre part, dans l'un quelconque des trois territoires, on rencontre de nombreuses anastomoses entre branches, rameaux et ramuscules voisins, anastomoses ordinairement suffisantes, lorsque le système circulatoire cérébral est sain, pour ramener le sang ou une injection fine dans un territoire dont l'artère principale a été oblitérée. Mais il n'en est pas de même, lorsque les vaisseaux du cerveau sont le siège de lésions diffuses ou multiples (artérites), même légères ; dans ce cas, et malgré l'existence des anastomoses précitées, la circulation se rétablit mal et l'oblitération d'une branche artérielle s'accompagne, comme nous l'avons déjà dit plus haut, de ramollissement cérébral. Ce ramollissement, on le sait, s'observe, avec une prédilection marquée, au niveau de la région corticale. Ajoutons, pour terminer ce qui a trait aux anastomoses des artères corticales, qu'elles sont moins nombreuses au niveau du lobule paracentral qu'ailleurs : c'est peut-être pour cela que cette région de l'écorce est un siège d'élection de la méningite tuberculeuse en plaques (Chantemesse).

*B*. Artères des noyaux centraux. — Les trois artères cérébrale antérieure, céré-

brale moyenne et cérébrale postérieure prennent encore part, mais d'une façon fort inégale, à la constitution du système vasculaire des noyaux opto-striés. Les artères destinées à la couche optique et aux deux noyaux caudé et lenticulaire se détachent, toutes, des trois troncs précités, dans le voisinage du polygone de Willis, tout près de l'origine de ces troncs par conséquent (fig. 93). Elles présentent cet autre caractère anatomique qu'elles sont toutes de petit calibre et entièrement indépendantes les unes des autres : ce sont des *artères terminales* par excellence. L'anatomie pathologique, à son tour, nous apprend qu'elles sont le siège le plus fréquent de ces anévrysmes miliaires, dont la rupture, on le sait, donne naissance à l'hémorrhagie cérébrale. Voici, maintenant, la part qui revient à chacune des trois artères cérébrales dans l'irrigation des noyaux opto-striés.

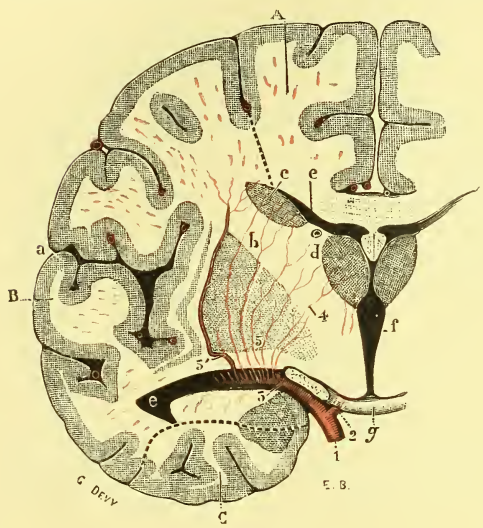


Fig. 92.
Coupe vertico-transversale de l'hémiphère gauche, passant immédiatement en arrière du chiasma, pour montrer les branches centrales ou ganglionnaires de l'artère sylvienne (T.).

*a*, scissure de Sylvius. — *b*, noyau lenticulaire. — *c*, noyau caudé. — *d*, couche optique. — *e*, ventricule latéral. — *f*, ventricule moyen. — *g*, chiasma.
1, carotide interne. — 2, cérébrale antérieure. — 3, sylvienne. — 4, artères striées internes. — 5, artères striées externes, avec 5', artère de l'hémorrhagie cérébrale
A, territoire de la cérébrale antérieure. — B, territoire de la sylvienne. — C, territoire de la cérébrale postérieure.

α) La *cérébrale antérieure* émet plusieurs ramuscules qui traversent de bas en haut l'espace perforé antérieur et viennent se perdre dans la tête du noyau caudé. Ces artères sont dites *striées antérieures*.

β) La *cérébrale moyenne* ou *sylvienne* abandonne de même, presque immédiatement après son origine, un gros bouquet d'artérioles qui, comme les précédentes, s'engagent dans les trous de l'espace perforé antérieur et arrivent ainsi au-dessous du noyau lenticulaire. Ces artères remontent ensuite vers la capsule interne, les unes (*striées internes*) en traversant le globus pallidus, les autres (*striées externes*) en traversant le putamen ou bien en le contournant en dehors. Arrivées dans la capsule interne, elles se répartissent en deux groupes, l'un antérieur, l'autre postérieur. — Les *artères du groupe antérieur* traversent le segment antérieur de la capsule, pour venir se terminer dans le noyau caudé, ce sont les *artères lenticulo-striées*. Signalons, parmi elles, une branche plus volumineuse que les autres, qui chemine de bas en haut dans la capsule externe sur la face externe du noyau lenticulaire, et à laquelle Charcot a donné le nom d'*artère de l'hémorrhagie cerebrale* (fig. 92): c'est, en effet, sur le trajet de ce vaisseau que se produisent avec une sorte de prédilection les épanchements sanguins de cette région. Ses rapports médiats avec la capsule interne nous expliquent pourquoi, lorsque l'hémorrhagie est peu abondante, l'hémiplégie qui lui succède est curable, la capsule interne étant seulement comprimée et non lésée. — Les *artères du groupe postérieur* traversent le segment postérieur (moteur, sensitif et sensoriel) de la capsule et viennent se terminer dans la partie externe de la couche optique, ce sont les *artères lenticulo-optiques*. Les hémorrhagies qui succèdent à la rupture d'un anévrysme miliaire de ces artères déterminent une hémianesthésie, isolée parfois, accompagnée le plus souvent d'hémiplégie plus ou moins accentuée.

γ) La *cérébrale postérieure* ne fournit aucune branche au corps strié. Par contre, elle envoie à la couche optique un certain nombre d'artères que l'on distingue (Duret) en *optiques inférieures, optique postérieure et interne, optique postérieure et externe*. Les premières, en nombre variable, arrivent à la partie inférieure de la couche optique en passant par les trous de l'espace perforé postérieur. Les deux autres se distribuent à la partie postérieure de l'organe. Leur rupture donne naissance à des épanchements qui pénètrent souvent dans les ventricules (inondation ventriculaire) et entraînent, comme conséquences, des convulsions épileptiformes, des contractures précoces et une mort rapide.

En résumé : 1° le *noyau caudé* reçoit les artères striées antérieures (branches de la cérébrale antérieure) et les artères lenticulo-striées (branches de la sylvienne) ; 2° le *noyau lenticulaire* reçoit, de la sylvienne, les artères striées internes (pour le globus pallidus) et les artères striées externes (pour le putamen) ; 3° la *couche optique*, enfin, reçoit les artères lenticulo-optiques (branches de la sylvienne), les artères optiques inférieures (branches de la cérébrale postérieure) et les deux artères optiques postéro-interne et postéro-externe (branches également de la cérébrale postérieure).

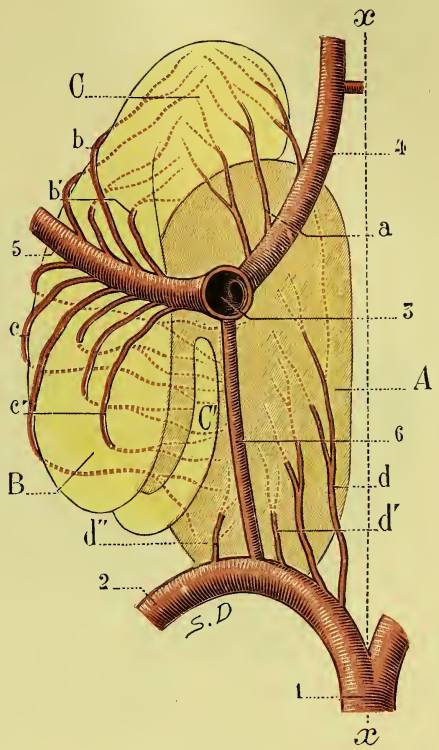


Fig. 93.
Les artères des noyaux centraux, vue inférieure (*schématique*).

A, couche optique. — B, noyau lenticulaire. — C, noyau caudé avec C', sa portion réfléchie.

1, tronc basilaire. — 2, cérébrale postérieure. — 3, carotide interne. — 4, cérébrale antérieure. — 5, cérébrale moyenne ou sylvienne. — 6, communicante postérieure.

*a*, artères striées antérieures. — *b*, *b'*, artères lenticulo-striées. — *c*, *c'*, artères lenticulo-optiques. — *d*, artères optiques internes. — *d'*, artère optique postéro-interne. — *d''*, artère optique postéro-externe.

**2° Veines.** — Les veines du cerveau ont pour caractères communs la minceur de leur paroi, la multiplicité de leurs anastomoses et l'absence de valvules. Nous les répartirons en trois systèmes : 1° *veines des circonvolutions*; 2° *veines des noyaux centraux*; 3° *veines de la base*.

*A*. Veines des circonvolutions. — Les veines des circonvolutions, encore appelées *veines superficielles* ou *veines corticales*, se divisent en trois groupes, correspondant aux trois faces de l'hémisphère : veines cérébrales internes, veines cérébrales externes, veines cérébrales inférieures.

α) Les *veines cérébrales internes* prennent leur origine, comme leur nom l'indique, sur la face interne de l'hémisphère cérébral. Les unes, ascendantes, viennent s'ouvrir dans le sinus longitudinal supérieur. Les autres, descendantes, se rendent au sinus longitudinal inférieur ou à la veine de Galien.

β) Les *veines cérébrales externes* (fig. 94) répondent à la convexité de l'hémisphère. Elles se partagent, comme les précédentes, en ascendantes et descendantes. Les veines ascendantes, au nombre de huit à douze pour chaque hémisphère, vien-

nent se jeter dans le sinus longitudinal supérieur : il est très fréquent de voir quelques-unes de ces veines devenir *sinusiennes* au moment de leur terminaison. Les veines descendantes se portent vers la base du crâne et viennent s'ouvrir, en partie dans le sinus pétreux supérieur, en partie dans le sinus caverneux. Rappelons que l'une de ces dernières veines longe le bord postérieur de la petite aile du sphénoïde, revêt bientôt tous les caractères des sinus (*sinus sphéno-pariétal* de Breschet) et aboutit finalement à l'extrémité antérieure du sinus caverneux. Rappelons encore, à propos des veines cérébrales externes, l'existence, sur la face externe de l'hémis-

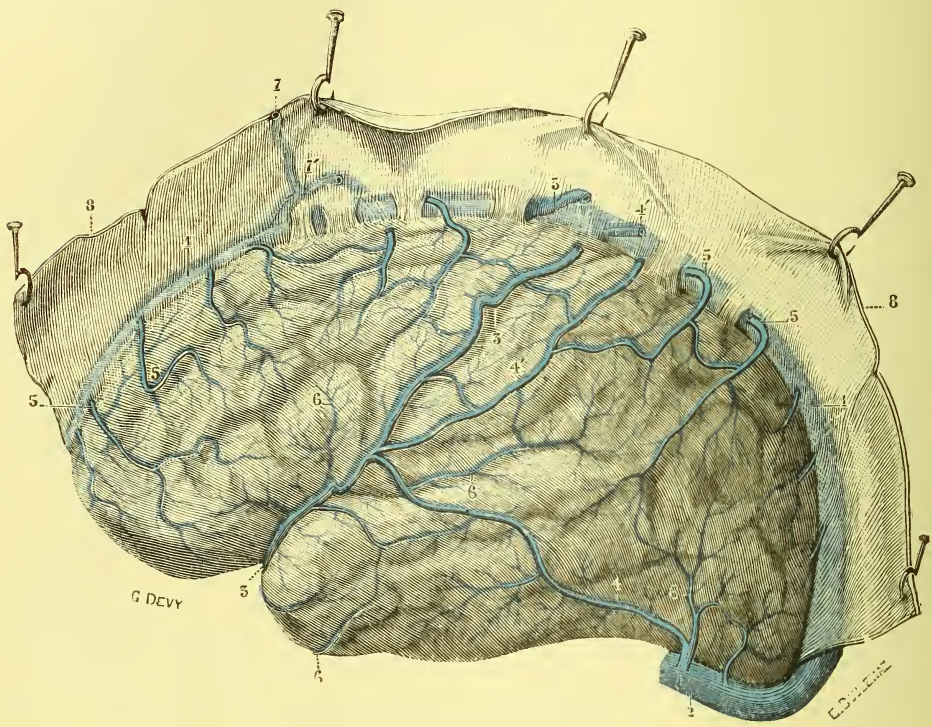


Fig. 94.

Veines de la face externe du cerveau (hémisphère gauche) (T.).

(La dure-mère a été sectionnée à 4 centimètres de la ligne médiane et sa partie interne soulevée pour montrer le mode d'abouchement des veines cérébrales externes dans le sinus longitudinal supérieur.)

1, sinus longitudinal supérieur. — 2, portion horizontale du sinus latéral. — 3, grande veine anastomotique de Trolard. — 4, veine anastomotique de Labbé. — 4', canal anastomotique entre la veine de Trolard et le sinus longitudinal supérieur. — 5, 5, 5, veines ascendantes de l'hémisphère. — 6, 6, 6, veines descendantes. — 7, branche de la méningée moyenne, s'anastomosant en 7' avec une veine cérébrale ascendante, dans la portion sinusienne de cette dernière. — 8, 8, dure-mère.

(On voit, sur cette figure, qu'un certain nombre de veines ascendantes s'engagent dans l'épaisseur de la dure-mère avant de s'ouvrir dans le sinus longitudinal et deviennent ainsi *sinusiennes* à leur terminaison.)

phère, de deux veines souvent très développées, la *grande veine anastomotique* de Trolard et la *veine anastomotique* de Labbé, qui relient le sinus longitudinal supérieur aux sinus de la base (sinus pétreux supérieur et sinus caverneux).

γ) Les *veines cérébrales inférieures*, situées à la face inférieure de l'hémisphère, se distinguent en antérieures et postérieures. Les veines antérieures ou veines orbitaires occupent le lobe orbitaire : la plupart d'entre elles se dirigent en avant vers le pôle frontal et s'ouvrent dans le sinus longitudinal supérieur ; les autres, suivant un trajet inverse, convergent vers l'espace perforé antérieur pour se jeter dans les veines de la base. Les veines postérieures ou veines temporo-occipitales suivent un trajet très irrégulier : elles aboutissent à la partie horizontale

du sinus latéral, au sinus pétreux supérieur, à la veine basilaire, à l'ampoule de Galien.

b. *Veines des noyaux centraux.* — Les veines des noyaux centraux ou *veines profondes* naissent à la fois des noyaux opto-striés, des parois ventriculaires et d'une partie du centre ovale. Elles se condensent, sur la toile choroïdienne supérieure, en deux troncs volumineux, l'un droit, l'autre gauche, connus sous le nom de *veines de Galien.* Ces deux veines, cheminant d'avant en arrière, arrivent à la base de la toile choroïdienne et, là, se fusionnent en un tronc unique, impair et médian, l'*ampoule de Galien,* lequel, après un trajet très court, se jette dans l'extrémité antérieure du sinus droit.

c. *Veines de la base.* — Nous rencontrons, à la base du cerveau, deux veines volumineuses, l'une droite, l'autre gauche, qui s'étendent depuis l'espace perforé antérieur jusqu'à l'ampoule de Galien, ce sont les *veines basilaires.* Chacune d'elles fait suite à la *veine cérébrale antérieure,* qui présente le même trajet que l'artère homonyme, mais qui est beaucoup plus petite, son territoire ne dépassant généralement pas le genou du corps calleux. Suivant à peu près le même trajet que la bandelette optique, elle gagne la partie latérale de la fente de Bichat, croise obliquement la face inférieure du pédoncule cérébral, remonte sur les côtés de l'isthme et, finalement, vient s'ouvrir dans l'ampoule de Galien ou dans la portion initiale du sinus droit.

Chemin faisant, la veine basilaire reçoit des affluents internes et des affluents externes. Le plus important d'entre eux est la *veine insulaire,* qui débouche de la vallée sylvienne et qui apporte à la veine basilaire, outre le sang veineux de l'insula, celui de la partie inférieure des noyaux caudé et lenticulaire.

Les deux veines basilaires sont reliées l'une à l'autre par deux veines transversales : la *communicante antérieure*, qui est placée en avant du chiasma optique ; la *communicante postérieure,* qui longe le bord antérieur de la protubérance. Grâce à ces deux anastomoses, établissant une solidarité entre la circulation veineuse des deux hémisphères, il existe à la base du cerveau une sorte de *polygone veineux* qui répond assez exactement au polygone artériel de Willis.

d. *Anastomoses diverses des veines cérébrales.* — Si les artères du cerveau conservent une indépendance relative, les veines cérébrales ont pour caractère essentiel une tendance générale à s'anastomoser les unes avec les autres et à se suppléer ainsi mutuellement dans le cas d'oblitération de l'une d'entre elles. — Tout d'abord, les veines superficielles présentent entre elles, soit sur la face libre des circonvolutions, soit dans le fond des sillons et scissures, de très nombreuses anastomoses. — D'autre part, nous voyons sur la ligne médiane un certain nombre de veines, transversales ou obliques, qui vont d'un côté à l'autre, unissant ainsi les réseaux veineux de l'un et l'autre hémisphère. De ce nombre sont les deux veines communicantes, déjà signalées plus haut. — Nous signalerons encore l'existence de voies anastomotiques jetées entre les veines des circonvolutions et les veines de Galien, savoir : 1° entre les veines striées supérieures et les veines striées inférieures (Hédon) ; 2° entre les veines de Galien et les veines cérébrales internes à travers le centre ovale (Testut) ; 3° entre les radicules des veines de Galien et les veines cérébrales externes à travers le centre ovale (Testut). — Nous signalerons enfin, dans l'épaisseur de la pie-mère, les *anastomoses artério-veineuses,* établissant une communication directe entre les artères et les veines, en dehors des réseaux capillaires. Ces dernières anastomoses, admises par certains auteurs, rejetées par bien d'autres, nous paraissent indéniables. Il convient d'ajouter, cependant, qu'elles

sont relativement rares, et aussi, très variables dans leur volume comme dans leur longueur.

## § 3 — LOGE CÉRÉBELLEUSE : CERVELET ET ISTHME

La loge cérébelleuse est située en arrière et au-dessous de la loge cérébrale. Elle est limitée : 1° en avant, par la gouttière basilaire et par la face postéro-supérieure des deux rochers ; 2° en bas, par les fosses occipitales inférieures ; 3° en haut, par la tente du cervelet. Communiquant en haut avec la loge cérébrale, elle se continue, en bas, au niveau du trou occipital, avec le canal rachidien. Elle renferme le *cervelet* et *l'isthme de l'encéphale.*

### A) — CERVELET

Le cervelet occupe la partie postérieure et inférieure de la cavité cranienne. C'est un ellipsoïde aplati de haut en bas, à grand diamètre transversal, ressemblant assez bien, quand on le regarde par en haut, à un cœur de carte à jouer. Son diamètre transversal mesure, en moyenne, 9 centimètres ; son diamètre antéro-postérieur, 6 centimètres ; son diamètre vertical, 5 centimètres. Il pèse 130 à 150 grammes, soit la huitième partie du poids du cerveau.

Le cervelet forme avec les noyaux de Deiters et de Bechterew, avec le noyau rouge et les noyaux du pont, le *centre de l'appareil de l'équilibration.* Aussi les lésions de cette partie de l'encéphale se traduisent-elles par du vertige et des phénomènes d'entraînement (rotation, roulement) ; ces symptômes constituent avec la céphalée occipitale, les vomissements, le nystagmus et la névrite optique, ce qu'en pathologie nerveuse on appelle le *syndrome cérébelleux.*

**1° Conformation extérieure et rapports.** — Le cervelet, envisagé au point de vue de sa conformation extérieure, nous offre à considérer une face supérieure, une face inférieure et une circonférence :

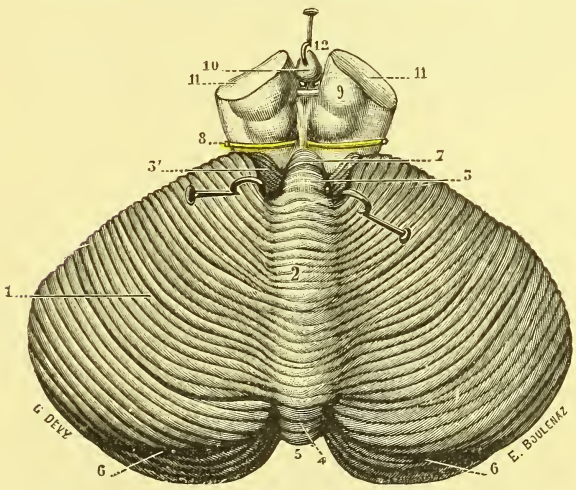


Fig. 95.

Cervelet, vu par sa face supérieure (T.).

1, face supérieure du cervelet. — 2, vermis supérieur. — 3, lobule central, avec 3', ses ailes latérales. — 4, vermis postérieur. — 5, échancrure postérieure du cervelet. — 6, 6, grand sillon circonférentiel de Vicq-d'Azyr. — 7, valvule de Vieussens. — 8, nerf pathétique. — 9, tubercules quadrijumeaux. — 10, glande pinéale érignée en avant. — 11, coupe des pédoncules cérébraux. — 12, troisième ventricule.

a. *Face supérieure.* — La face supérieure (fig. 95) nous présente, sur la ligne médiane, une saillie longitudinale, le *vermis supérieur* ; d'après Nothnagel, ce sont surtout les lésions du vermis qui s'accompagneraient d'ataxie et de vertige cérébelleux (démarche en zigzag, démarche ébrieuse). De chaque côté du vermis, se voit une surface à peu près plane fortement inclinée de dedans en dehors et de haut en bas. A elles deux, la surface du côté gauche et celle du côté droit rappellent assez exactement les deux versants d'un toit, dont la crête serait formée par le vermis. La face supérieure du cervelet répond aux hémisphères cérébraux qui reposent sur elle et

la recouvrent entièrement. Elle en est séparée par une simple cloison fibreuse, qui est une dépendance de la dure-mère et que l'on désigne, en raison de sa situation, sous le nom de *tente du cervelet*.

b. *Face inférieure.* — La face inférieure (fig. 96) nous présente, sur la ligne médiane, un sillon large et profond, la *grande scissure médiane du cervelet*. Au fond de cette scissure se voit une saillie longitudinale, le *vermis inférieur*, qui fait corps avec le vermis supérieur et qui représente avec ce dernier le *lobe moyen* du cervelet. De chaque côté de la scissure médiane s'étalent les *hémisphères cérébelleux*, convexes et régulièrement arrondis. Leur lésion ne se traduit, en clinique, par aucun symptôme appréciable.

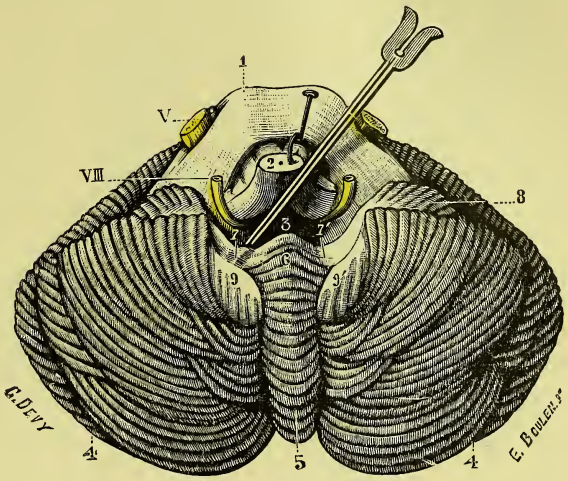


Fig. 96.
Cervelet, vu par sa face inférieure (T.).

1, protubérance annulaire. — 2, bulbe rachidien, fortement érigné en haut. — 3. quatrième ventricule. — 4, 4', hémisphères cérébelleux. — 5, vermis inférieur. — 6, luette. — 7, 7', valvules de Tarin. — 8, lobules du pneumogastrique. — 9, 9', surfaces des deux sections qui ont été pratiquées pour l'ablation des amygdales. — V, racines du trijumeau. — VIII, racine postérieure de l'auditif.

Le vermis inférieur, à l'union de ses deux tiers antérieurs avec son tiers postérieur, émet deux prolongements transversaux qui plongent et disparaissent chacun dans l'hémisphère correspondant. Ces deux prolongements, avec la partie du vermis d'où ils émanent, constituent ce qu'on appelle l'*éminence cruciale* de Malacarne. La partie toute antérieure du vermis, libre dans la cavité du quatrième ventricule, a reçu le nom de *luette*. De chaque côté de la luette se détachent deux minces lamelles de substance blanche de forme semi-lunaire, ce sont les *valvules de Tarin* (*voiles médullaires postérieurs* des anatomistes allemands) ; elles se terminent, en dehors, sur le côté interne du lobule du pneumogastrique.

Au point de vue de ses rapports, nous examinerons la face inférieure du cervelet sur la ligne médiane et sur les côtés. — *Sur la ligne médiane*, elle répond tout d'abord à la crête occipitale interne et à la faux du cervelet, qui s'insère sur cette crête. Plus en avant, elle repose sur le bulbe et sur la protubérance annulaire, dont elle est séparée par le *quatrième* ventricule, et qu'elle peut comprimer plus ou moins lorsqu'elle est le siège d'une tumeur : on s'explique, dès lors, la complexité des symptômes que présentent ces tumeurs de la face inférieure du cervelet, si l'on songe qu'aux symptômes qui leur sont propres viennent s'ajouter ceux qui résultent de la compression de la protubérance et du bulbe. — *Sur les côtés*, la face inférieure des hémisphères cérébelleux est successivement en rapport, en allant d'avant en arrière : 1° avec la face postéro-supérieure du rocher et les cavités de l'oreille qui sont creusées dans ce dernier (voy. p. 68) ; 2° avec la suture temporo-occipitale ; 3° avec le trou déchiré postérieur et les organes qui le traversent ; 4° enfin, avec les fosses occipitales inférieures.

c. *Circonférence.* — La circonférence du cervelet nous présente, tout d'abord, deux échancrures médianes : l'une postérieure, de forme trapézoïdale, c'est l'*incisure*

*marsupiale* des anatomistes allemands; l'autre antérieure, plus large que la précédente, c'est l'*incisure semi-lunaire* des anatomistes allemands. De chaque côté de ces échancrures médianes, la circonférence du cervelet prend la forme d'un bord arrondi et mousse. Fortement convexe en dehors, ce bord nous présente à sa partie la plus externe une sorte de saillie angulaire, appelée *angle latéral du cervelet.* Envisagée au point de vue de ses rapports, la circonférence du cervelet répond : 1° en arrière de l'angle, à la portion horizontale de la gouttière latérale et du sinus latéral ; 2° en avant de l'angle, au bord supérieur du rocher et au sinus pétreux supérieur. Quant aux deux échancrures, la postérieure est en rapport avec le bord antérieur de la faux du cervelet et la crête occipitale interne ; l'antérieure loge la protubérance annulaire et le bulbe rachidien. C'est par cette dernière échancrure, sorte de *hile* du cervelet, que s'échappent les *pédoncules cérébelleux.*

**2° Mode de segmentation périphérique.** — La surface extérieure du cervelet, à la fois sur le lobe moyen et sur les hémisphères ou lobes latéraux, est parcourue par une multitude de sillons (*sillons de premier ordre*), pour la plupart curvilignes et concentriques, qui ont pour résultat de décomposer ces lobes en des segments plus petits appelés *lobules.* — Ces lobules sont fort nombreux, mais on n'en décrit ordinairement que deux : 1° le *lobule du pneumogastrique* ou *flocculus,* couché sur le bord inférieur du pédoncule cérébelleux moyen, en avant et au-dessus du nerf pneumogastrique; 2° le *lobule rachidien* ou *tonsille,* ainsi appelé parce qu'il est situé en arrière et sur les côtés du bulbe. — Les lobules, à leur tour, se trouvent divisés par de nouveaux sillons, dits de *second ordre,* en des segments moins importants, aplatis et appliqués les uns contre les autres : ce sont les *lames* et les *lamelles.* — Aucune localisation fonctionnelle, soit motrice, soit sensitive, n'a encore été signalée sur l'écorce du cervelet. Il est, dès lors, tout à fait inutile de décrire avec plus de détails le mode de segmentation périphérique de l'organe.

**3° Conformation intérieure et constitution anatomique.** — Le cervelet se compose essentiellement de deux espèces de substance : substance blanche et substance grise.

a. *Substance grise.* — La substance grise s'étale tout d'abord tout autour du cervelet sous la forme d'une lame fort mince et partout continue, c'est la *substance corticale.* Elle forme en outre, dans l'épaisseur même de l'organe, un certain nombre de noyaux qui sont les *noyaux dentelés,* les *noyaux dentelés accessoires* (*embolus* et *nucléus globosus*) et, enfin les *noyaux du toit.* Leur signification morphologique est encore très mal connue. Quant au rôle qu'ils jouent dans l'équilibration, quant aux symptômes qui sont consécutifs à leur lésion nous les avons signalés plus haut; nous y reviendrons d'ailleurs, plus loin, en étudiant l'oreille interne (voy. *Voie auditive,* p. 322).

b. *Substance blanche.* — La substance blanche forme, au centre du cervelet, une masse volumineuse, appelée *centre médullaire.* Cette masse centrale laisse échapper, sur tout son pourtour, de nombreux prolongements, qui, sous le nom d'*arbre de vie,* vont se ramifier dans les lobules et les lames. C'est du centre médullaire que naissent les pédoncules cérébelleux.

**4° Pédoncules du cervelet.** — Au nombre de six, trois de chaque côté, les pédoncules du cervelet (fig. 97) se distinguent, d'après la direction qu'ils prennent, en supérieurs, moyens et inférieurs:

α) Les *pédoncules cérébelleux inférieurs* se portent obliquement en bas et en arrière vers le bulbe rachidien, où ils prennent le nom de *corps restiformes.* Ils

mettent en relation le cervelet, d'une part avec le bulbe, d'autre part avec la moelle épinière, notamment avec les colonnes de Clarke et avec les cornes antérieures ou motrices (voy. *Moelle*). C'est par eux qu'il reçoit les impressions d'orientation des membres et du tronc, les impressions labyrinthiques, et les impressions kinesthésiques oculo-motrices ; c'est encore par eux qu'il envoie des incitations motrices directes à la moelle (Luciani).

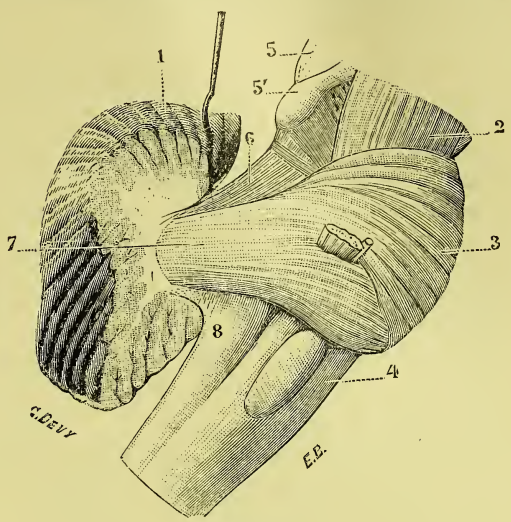


Fig. 97.
Les trois pédoncules cérébelleux du côté droit, vue latérale (T.).

(Les trois pédoncules ont été débarrassés des portions du cervelet qui les recouvrent et les rendent ainsi peu visibles avant toute préparation.)

1, cervelet. — 2, pédoncule cérébral. — 3, protubérance annulaire. — 4, bulbe, érigné en avant. — 5, 5', tubercules quadrijumeaux supérieurs et inférieurs. — 6, pédoncule cérébelleux supérieur. — 7, pédoncule cérébelleux moyen. — 8, pédoncule cérébelleux inférieur.

β) Les *pédoncules cérébelleux moyens* occupent les parties latérales de l'isthme de l'encéphale. En partant du cervelet, ils se dirigent obliquement en bas et en dedans, atteignent les parties latérales de la protubérance et disparaissent dans son épaisseur. Ils mettent le cervelet en relation avec les noyaux gris protubérantiels (*nuclei pontis*) et, par l'intermédiaire de ces noyaux, avec l'écorce cérébrale.

γ) Les *pédoncules cérébelleux supérieurs*, se portant d'arrière en avant et de bas en haut, disparaissent au-dessous des tubercules quadrijumeaux. Ils sont réunis l'un à l'autre par la *valvule de Vieussens*. Les fibres qui les constituent, arrivées au-dessous des tubercules quadrijumeaux, s'entrecroisent presque en totalité sur la ligne médiane, traversent alors le *noyau rouge* de la calotte et viennent se terminer, en partie dans la couche optique, en partie dans l'écorce cérébrale.

Comme on le voit, le cervelet se trouve relié par ses trois pédoncules, à la moelle et au bulbe (pédoncules inférieurs), à la protubérance (pédoncules moyens), au cerveau (pédoncules supérieurs). Il convient d'ajouter que chacun d'eux se compose de deux ordres de fibres : les unes prenant naissance dans le cervelet et allant se terminer en dehors de lui, ce sont les fibres centrifuges (le mot *centre* désignant ici le cervelet) ou fibres descendantes ; les autres, prenant naissance en dehors du cervelet et venant se terminer dans son épaisseur, ce sont les *fibres centripètes* ou *ascendantes*. Les premières dégénèrent à la suite de lésions cérébelleuses ; les secondes, en conséquence de lésions siégeant dans la moelle, le bulbe, la protubérance ou le cerveau.

**5° Vaisseaux.** — Le *réseau artériel* du cervelet est alimenté par six branches, trois de chaque côté : la *cérébelleuse inférieure et postérieure* (branche de la vertébrale) et la *cérébelleuse inférieure et antérieure* (branche du tronc basilaire), qui irriguent la face inférieure de l'organe, la première en avant, la seconde en arrière; la *cérébelleuse supérieure* (branche du tronc basilaire), qui se distribue de préférence à sa face supérieure. Ces artères, largement anastomosées entre elles, couvrent de leurs ramifications irrégulières et flexueuses toute la surface extérieure du cervelet. — Les *veines* sont indépendantes des artères. On les divise, d'après leur situation, en *veines médianes* et en *veines latérales*. Les premières, encore appelées *veines vermiennes* parce qu'elles cheminent sur le vermis, se jettent, en partie (les supérieures) dans les veines de Galien, en partie (les inférieures) dans le

sinus droit ou l'un des sinus latéraux. Quant aux veines latérales, elles occupent la surface des hémisphères cérébelleux ; elles se rendent, les unes au sinus latéral, les autres au sinus pétreux supérieur.

## B) — ISTHME DE L'ENCÉPHALE

L'isthme de l'encéphale, auquel nous rattacherons le bulbe rachidien, est cette portion de la masse encéphalique qui unit entre eux le cerveau, le cervelet et la moelle épinière. Il comprend, outre les pédoncules cérébelleux ci-dessus décrits, les quatre formations suivantes : 1° les *pédoncules cérébraux ;* 2° les *tubercules quadrijumeaux ;* 3° la *protubérance annulaire ;* 4° enfin, le *bulbe rachidien*, qui est comme à cheval entre la cavité cranienne et la cavité rachidienne.

### 1° — Pédoncules cérébraux

Les pédoncules cérébraux, situés à la partie supérieure de l'isthme, vont de la protubérance au hile de l'hémisphère. Ils amènent au cerveau de nombreux faisceaux de fibres, provenant de la moelle, du bulbe, du cervelet, de la protubérance annulaire.

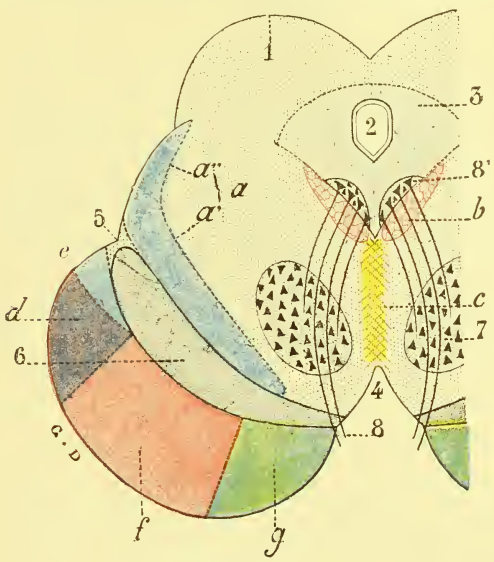


Fig. 98.
Le pédoncule cérébral gauche vu en coupe frontale, avec sa systématisation fonctionnelle (T.).

1, tubercules quadrijumeaux. — 2, aqueduc de Sylvius. — 3, substance grise de l'aqueduc. — 4, espace interpédonculaire. — 5, sillon latéral de l'isthme. — 6, locus niger. — 7, noyau rouge de la calotte. — 8, nerf moteur oculaire commun, avec 8', son noyau d'origine. — *a*, ruban de Reil (*en bleu*), avec : *a'*, sa portion interne ou faisceau sensitif ; *a''*, sa portion latérale ou faisceau acoustique. — *b*, bandelette longitudinale postérieure (*en rose*). — *c*, faisceau commissural longitudinal (*en jaune*). — *d*, faisceau cortico-protubérantiel postérieur (*en violet*). — *e*, faisceau provenant du ruban de Reil (*en bleu*). — *f*, faisceau pyramidal, avec fibres cortico-protubérantielles antérieures (*en rouge*). — *g*, faisceau géniculé, avec fibres cortico-protubérantielles antérieures (*en vert*).

**1° Conformation extérieure.** — Les pédoncules cérébraux se présentent sous la forme de deux faisceaux cylindroïdes (fig. 100, 9), de coloration blanche, à trajet légèrement divergent. Leur longueur varie de 15 à 18 millimètres ; leur largeur, qui est de 14 millimètres à leur origine, atteint 18 millimètres à leur terminaison. On considère à chacun des pédoncules deux extrémités et quatre faces. — L'*extrémité inférieure* se confond avec la face supérieure de la protubérance. — L'*extrémité supérieure* répond à la partie inférieure des noyaux opto-striés. Le pédoncule se confond, là, avec la capsule interne. — La *face inférieure*, fortement convexe dans le sens transversal, répond tout d'abord à la partie supérieure de la lame quadrilatère du sphénoïde ; plus loin, elle repose sur la selle turcique ou, plus exactement, sur les parties latérales du diaphragme de l'hypophyse. Elle est croisée obliquement, à sa partie postérieure par l'artère cérébelleuse supérieure et par la cérébrale postérieure, à sa partie antérieure par la bandelette optique. — La *face supérieure*, tout artificielle, sert de base aux tubercules quadrijumeaux et fait corps avec eux. — La *face externe*, plus ou moins

recouverte par les circonvolutions de l'hippocampe, concourt à former, avec cette dernière, la partie latérale de la fente de Bichat. Nous y rencontrons un sillon longitudinal, le *sillon latéral de l'isthme*, et, au-dessus de ce sillon, le *faisceau latéral de l'isthme* ou *portion externe du ruban de Reil*, sorte de bandelette triangulaire qui, du sillon précité, s'élève vers les tubercules quadrijumeaux postérieurs et disparaît au-dessous d'eux. — La *face interne*, enfin, nous présente à sa partie inférieure le *sillon de l'oculo-moteur commun*, d'où émerge le nerf de même nom. Au-dessus de ce sillon, la face interne du pédoncule répond au raphé médian et, par conséquent, n'est visible que sur les coupes.

**2° Constitution anatomique.** — Le pédoncule cérébral, comme la protubérance, se divise en deux étages : un *étage inférieur* ou *pied*; un *étage supérieur* ou *calotte*. Une traînée de substance noire, le *locus niger* de Soemmering, sépare l'un de l'autre les deux étages. Envisagé au point de vue de sa constitution anatomique, le pédoncule cérébral se compose de deux substances : substance grise et substance blanche.

a. *Substance grise.* — La substance grise nous présente tout d'abord une colonne longitudinale, située un peu au-dessous de l'aqueduc de Sylvius, c'est le *noyau d'origine du moteur oculaire commun et du pathétique* (base de la corne antérieure); nous le retrouverons plus loin quand nous étudierons les nerfs de l'orbite (voy. *Orbite*). Elle nous présente ensuite un noyau, qui lui appartient en propre et qui occupe la partie la plus antérieure de la calotte, c'est le *noyau rouge* de Stilling : il est l'aboutissant des fibres du pédoncule cérébelleux supérieur, qui, après entrecroisement, le pénètrent par son pôle postérieur.

b. *Substance blanche.* — La substance blanche forme un certain nombre de faisceaux (fig. 98) à signification spéciale, qui se disposent systématiquement, les uns dans la calotte, les autres dans le pied.

α) *Dans la calotte*, se trouvent trois faisceaux principaux, savoir : 1° le *pédoncule cérébelleux supérieur*, qui, nous venons de le voir, se jette dans le noyau rouge; 2° le *faisceau sensitif* ou *partie interne du ruban de Reil*, qui s'étale en un large ruban sur la face dorsale du locus niger, à la partie inférieure de la calotte par conséquent; 3° le *faisceau d'association longitudinal* et la *bandelette longitudinale postérieure*, qui en est une dépendance, situés à droite et à gauche de la ligne médiane dans la formation réticulaire.

β) *Dans le pied*, se disposent trois importants faisceaux, tous les trois d'origine corticale, descendant vers les noyaux gris de la protubérance, du bulbe et de la moelle. Ce sont : 1° dans ses trois cinquièmes moyens, le *faisceau pyramidal*; 2° dans son cinquième interne, le *faisceau géniculé*; 3° dans son cinquième externe, le *faisceau cortico-protubérantiel postérieur* ou *faisceau de Meynert*. Il existe bien, à côté des fibres cortico-protubérantielles postérieures, des fibres cortico-protubérantielles antérieures; mais ces fibres antérieures, au lieu de former, comme les postérieures, un faisceau distinct, restent éparses et sont intimement mélangées, dans les quatre cinquièmes internes du pied, aux fibres constitutives des deux faisceaux pyramidal et géniculé. Les symptômes consécutifs à la lésion des différents faisceaux pédonculaires ont déjà été signalés plus haut (p. 110); nous ne saurions y revenir ici sans tomber dans des redites inutiles.

**3° Vaisseaux.** — Les *artères* destinées au pédoncule naissent de sources diverses : du tronc basilaire, de la cérébrale postérieure, de la cérébelleuse supérieure, de la communicante postérieure, de la choroïdienne. On les distingue en médianes et latérales : les premières, continuant la série des artères médianes de la protu-

bérance et abordant le pédoncule par son côté interne; les secondes pénétrant dans l'organe par sa face inférieure et par son côté externe. — Les *veines*, toutes de petit calibre et à trajet fort irrégulier, se rendent, en partie aux veines basilaires, en partie à la veine communicante postérieure.

## 2° — Tubercules quadrijumeaux

On donne le nom de tubercules quadrijumeaux à quatre saillies mamelonnées qui se trouvent situées à la partie postéro-supérieure de la protubérance et des pédoncules cérébraux.

**1° Conformation extérieure.** — Au nombre de quatre, deux de chaque côté, les tubercules quadrijumeaux (fig. 99) se divisent en antérieurs et postérieurs. — Les *tubercules quadrijumeaux antérieurs* ou *nates*, de coloration grisâtre, présentent chacun la forme d'un ovoïde à grand axe dirigé en avant et en dehors. Ils mesurent, en moyenne, 10 millimètres de longueur, sur 7 millimètres de largeur. — Les *tubercules quadrijumeaux postérieurs* ou *testes* sont un peu plus petits : ils n'ont que 8 millimètres de longueur sur 6 millimètres de largeur. Ils diffèrent encore des antérieurs par leur coloration, qui est d'un gris plus clair, et par leur forme, qui est moins allongée, presque hémisphérique. — Chaque tubercule, sur son côté externe, donne naissance à un petit cordon blanchâtre, qui se porte transversalement en dehors : celui qui naît du tubercule quadrijumeau antérieur, appelé *bras conjonctival antérieur*, va se terminer dans le corps genouillé externe; celui qui émane du tubercule quadrijumeau postérieur, appelé *bras conjonctival postérieur*, se rend au corps genouillé interne.

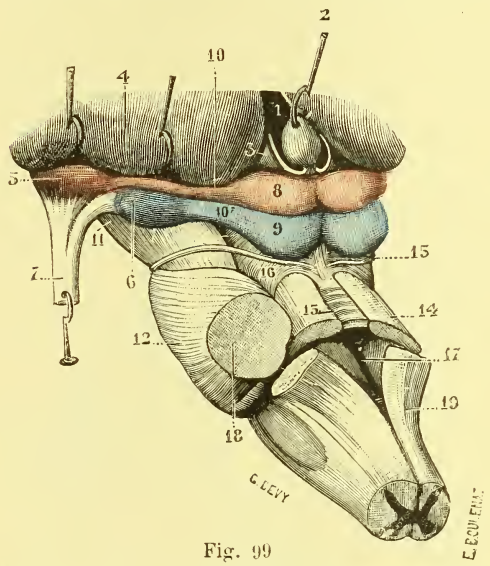


Fig. 99

L'isthme de l'encéphale, vu par en haut et à gauche pour montrer les tubercules quadrijumeaux et leurs relations avec les corps genouillés (T.).

1, ventricule moyen. — 2, glande pinéale. — 3, triangle de l'habenula. — 4, extrémité postérieure de la couche optique, soulevée pour laisser voir : 5, le corps genouillé externe; 6, le corps genouillé interne; 7, la bandelette optique avec ses deux racines. — 8, tubercule quadrijumeau antérieur. — 9, tubercule quadrijumeau postérieur. — 10, bras antérieur et 10', bras postérieur des tubercules quadrijumeaux. — 11, pédoncule cérébral. — 12, protubérance. — 13, valvule de Vieussens. — 14, pédoncules cérébelleux supérieurs. — 15, nerf pathétique. — 16, faisceau latéral de l'isthme. — 17, quatrième ventricule. — 18, pédoncules cérébelleux moyens. — 19, pédoncules cérébelleux inférieurs.

**2° Constitution anatomique et connexions.** — Les tubercules quadrijumeaux se composent à la fois de substance blanche et de substance grise. Mais leur signification morphologique est bien différente pour les antérieurs et les postérieurs.

α) Les *tubercules quadrijumeaux antérieurs*, comme nous le verrons plus loin (voy. *Voie optique*), se rattachent essentiellement à la vision, accessoirement au sens de l'ouïe. Ils sont en connexion : d'une part, par leurs fibres afférentes, avec le corps genouillé externe et, par son intermédiaire, avec la branche de bifurcation externe de la bandelette optique qui, comme on le sait, renferme les fibres rétiniennes;

d'autre part, par leurs fibres efférentes, avec le faisceau optique intra-cérébral qui va à l'écorce occipitale.

β) Les *tubercules quadrijumeaux postérieurs* sont essentiellement affectés au sens de l'ouïe (voy. *Voie auditive*). Leurs fibres afférentes proviennent du faisceau acoustique ou portion externe du ruban de Reil. Leurs fibres efférentes gagnent le bras conjonctival postérieur et, de là, se rendent à l'écorce du lobe temporal où se trouve le centre cortical de la voie acoustique.

**3° Vaisseaux.** — Les *artères quadrijumelles*, toutes petites, sont au nombre de trois : antérieure, moyenne et postérieure. Les deux premières naissent de la cérébrale postérieure ; la postérieure provient de la cérébelleuse supérieure. — Les *veines* aboutissent, pour la plupart, aux veines de Galien.

## 3° — Protubérance annulaire

La protubérance annulaire est cette éminence de couleur blanche et de forme quadrilatère, qui occupe la partie centrale de l'isthme. On l'appelle encore mésocéphale ou pont de Varole.

**1° Conformation extérieure et rapports.** — De forme irrégulièrement cuboïde, la protubérance annulaire (fig. 100) nous offre à considérer six faces. — La *face inférieure* et la *face supérieure*, purement conventionnelles, se continuent directement, la première avec le bulbe rachidien, la seconde avec les pédoncules cérébraux. — Les *faces latérales* se continuent de même, sans ligne de démarcation aucune, avec les pédoncules cérébelleux moyens. — La *face antérieure*, entièrement libre, fortement convexe, repose sur la partie antérieure de la gouttière basilaire. Elle nous présente successivement, en allant de dedans en dehors : 1° un sillon médian, le *sillon basilaire*, occupé par le tronc basilaire ; 2° une saillie longitudinale, le *bourrelet pyramidal* ; 3° l'émergence des deux racines du trijumeau. — La *face postérieure* est représentée par le triangle supérieur ou protubérantiel du quatrième ventricule. Nous y rencontrons : 1° sur la ligne médiane, la *tige du calamus*, qui aboutit en haut à l'aqueduc de Sylvius ; 2° de chaque côté de la ligne médiane, l'*éminentia teres*, d'où émane le nerf moteur oculaire externe, la *fovea supérior* et le *locus cæruleus*, où aboutit une partie des fibres du trijumeau.

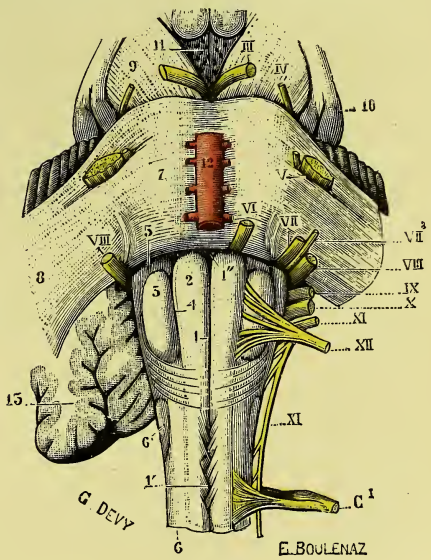


Fig. 100.
Bulbe et protubérance, vus par leur face antérieure (T.).

1, sillon médian antérieur du bulbe, avec : 1', entrecroisement des pyramides; 1'', trou borgne. — 2, pyramide antérieure. — 3, olive. — 4, sillon pré-olivaire. — 5, fossette sus-olivaire et fossette latérale. — 6, faisceau latéral, avec 6', tubercule cendré de Rolando. — 7, protubérance annulaire. — 8, pédoncules cérébelleux moyens. — 9, pédoncules cérébraux. — 10, bandelettes optiques et corps genouillés. — 11, espace interpédonculaire. — 12, tronc basilaire. — 13, cervelet.

III, moteur oculaire commun. — IV, pathétique. — V, trijumeau. — VI, moteur oculaire externe. — VII, facial. — VII³, intermédiaire de Wrisberg. — VIII, auditif. — IX, glosso-pharyngien. — X, pneumogastrique. — XI, spinal. — XII, hypoglosse. — C¹, première paire cervicale.

**2° Constitution anatomique.** — La protubérance, vue sur des coupes transversales (fig. 101), nous présente deux étages : un *étage inférieur*, plus blanc, plus

dur, plus compacte; un *étage supérieur* ou *calotte*, plus mou, légèrement grisâtre, d'aspect plus complexe. Du reste, elle se compose, comme le bulbe, de deux substances : substance blanche et substance grise.

a. *Substance blanche.* — La substance blanche comprend trois ordres de fibres, transversales, longitudinales et arciformes.

α) Les *fibres transversales* proviennent en grande partie des pédoncules cérébelleux moyens. Elles se terminent, pour la plupart, dans les *noyaux du pont*, d'où partent ensuite, sous le nom de *fibres cortico-protubérantielles*, de nouvelles fibres à

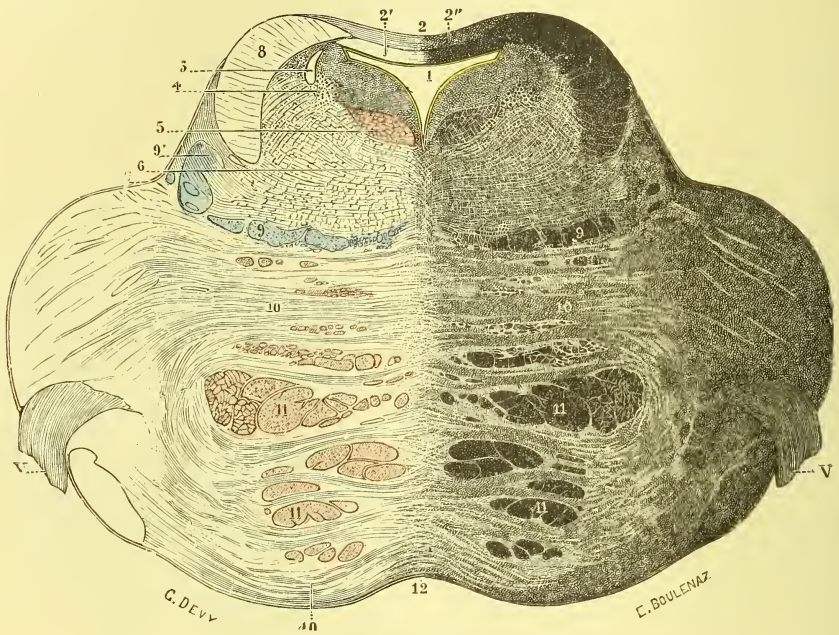


Fig. 101.

Coupe vertico-transversale de la protubérance au niveau de sa partie supérieure (d'après Stilling) (T.).

1, quatrième ventricule. — 1', son épendyme (*en jaune*). — 2, valvule de Vieussens, avec 2', sa couche blanche (*velum medullare anticum*), 2'', sa couche grise (*lingula*). — 3, racine supérieure du trijumeau. — 4, cellules nerveuses qui accompagnent cette racine. — 5, bandelette longitudinale postérieure. — 6, formation réticulaire. — 7, sillon latéral de l'isthme. — 8, coupe des pédoncules cérébelleux supérieurs. — 9, 9', portion interne et portion externe du ruban de Reil. — 10, 10, fibres transversales de la protubérance. — 11, 11, ses fibres longitudinales. — 12, raphé. — V, trijumeau.

direction longitudinale, qui remontent jusqu'à l'écorce cérébrale. A ces fibres transversales, d'origine cérébelleuse, se joignent les fibres tranversales du *corps trapézoïde*, lesquelles se rattachent à la fonction auditive.

β) Les *fibres longitudinales* se répartissent en trois faisceaux qui, tous les trois, se prolongent dans le bulbe : 1° le *faisceau pyramidal*, faisceau moteur volontaire des membres, auquel est venu se joindre le *faisceau géniculé*, faisceau moteur volontaire pour le cou et la face ; ce dernier s'entrecroise avec celui du côté opposé dans la protubérance, tandis que les faisceaux pyramidaux s'entrecroisent plus bas dans le bulbe ; nous avons déjà signalé l'importance de cette disposition pour expliquer les types d'*hémiplégie protubérantielle*, dite encore *hémiplégie alterne ;* nous n'y reviendrons pas; les deux faisceaux réunis occupent la partie inférieure de l'étage inférieur, entourés de tous côtés par les fibres transversales ci-dessus décrites ; 2° le *faisceau sensitif* ou *ruban de Reil*, situé à la partie inférieure et externe de la calotte ; sa lésion se traduit par une hémianesthésie croisée avec

intégrité de l'ouïe, de l'odorat, du goût et de la vue ; 3° le *faisceau d'association longitudinal*, prolongement du faisceau fondamental du cordon antéro-latéral, situé dans la calotte, représenté ici, comme dans la moelle et le bulbe, par une série nombreuse de tout petits faisceaux qui unissent les uns aux autres les étages successifs de la colonne grise centrale ; c'est à ce système d'association longitudinal que se rattache la *bandelette longitudinale postérieure*, située à la partie toute postérieure de la protubérance, un peu au-dessous du plancher du quatrième ventricule et de l'aqueduc de Sylvius.

γ) Les *fibres arciformes* occupent la formation réticulaire. Elles se portent de dehors en dedans, gagnent la ligne médiane et s'y entrecroisent avec celles du côté opposé en formant le *raphé*. Leur signification est encore mal connue.

b. *Substance grise*. — La substance grise de la protubérance nous présente deux ordres de formations : des formations d'origine bulbo-spinale et des formations qui appartiennent en propre à la protubérance :

α) Les premières, comme leur nom l'indique, proviennent du bulbe et de la moelle. Ce sont : 1° le *noyau du moteur oculaire externe*, sous-jacent à l'éminentia teres, dérivant de la base des cornes antérieures ; 2° le *noyau masticateur*, d'où émane la racine motrice du trijumeau, se rattachant à la tête de cette même corne antérieure ; 3° la substance grise du *locus cœruleus*, représentant la partie la plus élevée de la base de la corne postérieure.

β) La substance grise propre à la protubérance forme l'*olive supérieure* et les *noyaux protubérantiels* ou *noyaux du pont*. L'olive supérieure, placée sur le trajet du corps trapézoïde, se rattache, comme ce dernier, à la formation auditive. Quant aux noyaux du pont, ils servent d'intermédiaire, comme nous l'avons déjà vu plus haut, aux fibres cérébelleuses et aux fibres cortico-protubérantielles.

**3° Vaisseaux**. — Les *artères* de la protubérance proviennent du tronc basilaire. Elles se divisent en médianes et latérales, les premières disparaissant dans le sillon médian, les secondes pénétrant dans la protubérance par les points les plus divers. La plus importante de ce dernier groupe est l'*artère du trijumeau*, destinée, comme son nom l'indique, au nerf de la cinquième paire. — Les *veines* se dirigent vers la face inférieure de l'organe, où elles forment un riche réseau, le *réseau veineux protubérantiel*. Les veines qui en émanent aboutissent, les supérieures à la veine communicante postérieure, les inférieures et les latérales aux sinus pétreux ou aux veines cérébelleuses.

## 4° — Bulbe rachidien

Le bulbe rachidien est une formation cylindroïde, un peu aplatie d'avant en arrière, plus large en haut qu'en bas, située entre la moelle, qu'il continue, et la protubérance annulaire, dans laquelle il se termine. Sa longueur est de 27 à 30 millimètres ; sa largeur moyenne, de 16 millimètres ; son poids, de 6 ou 7 grammes.

**1° Conformation extérieure et rapports**. — Envisagé au point de vue de sa conformation extérieure, le bulbe rachidien nous offre à considérer : 1° quatre faces que l'on distingue en antérieure, postérieure et latérales ; 2° une base ; 3° un sommet.

a. *Face antérieure*. — La face antérieure (fig. 100) nous présente, sur la ligne médiane, le *sillon médian antérieur*, interrompu en bas par la *décussation des pyra-*

*mides*, se terminant en haut par le *foramen cæcum*. De chaque côté de ce sillon, se voient les deux *pyramides antérieures* (à la base desquelles naissent les nerfs moteurs oculaires externes), et, en dehors d'elles, le *sillon collatéral antérieur* ou *préolivaire*, d'où émergent les faisceaux radiculaires de l'hypoglosse.

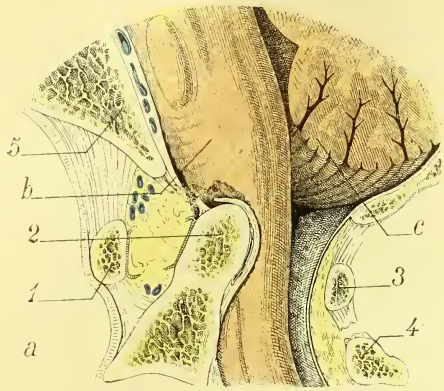


Fig. 102.

Dilacération du bulbe par l'apophyse odontoïde dans le cas de luxation en avant de l'atlas sur l'axis.

(Le bulbe et la protubérance sont vus par leur face latérale).

1, arc antérieur de l'atlas déplacé et faisant saillie sur la paroi postérieure du pharynx. — 2, odontoïde de l'axis. — 3, arc postérieur de l'atlas déplacé en avant. — 4, axis. — 5, apophyse basilaire. — *a*, pharynx. — *b*, bulbe. — *c*, cervelet.

Cette face antérieure répond successivement, en allant de haut en bas, à la gouttière basilaire de l'occipital et à la moitié supérieure de l'apophyse odontoïde de l'axis.

Ce dernier rapport, disons-le en passant, nous explique les cas de mort foudroyante observés dans la luxation atlo-axoïdienne. On sait, en effet, que lorsque les ligaments qui maintiennent l'apophyse odontoïde appliquée sur l'arc antérieur de l'atlas (voy. *Articulation atloïdo-axoïdienne*) sont rompus ou détruits, comme cela s'observe dans le mal de Pott sous-occipital par exemple, il en peut résulter une bascule en arrière de l'apophyse, dont la pointe vient dilacérer le bulbe (fig. 102).

La lésion du bulbe par l'apophyse odontoïde luxée a été considérée par J. L. Petit comme la cause ordinaire de la mort chez les pendus. Il est cependant démontré aujourd'hui que, bien que la luxation atloïdo-axoïdienne puisse s'observer dans la pendaison (Malgaigne, Bardinet), elle y est extrêmement rare (Mackensie, Monro, Orfila). C'est surtout dans le mal de Pott sous-occipital qu'on l'observe, et c'est à la possibilité de cette complication que cette localisation de la tuberculose vertébrale doit sa haute gravité : dans cette affection, un mouvement insignifiant suffit, parfois, pour produire la luxation et entraîner la mort subite : aussi conseille-t-on d'immobiliser rigoureusement la tête et le cou des malades.

b. *Face postérieure.* — Vu par sa face postérieure (fig. 103), le bulbe est bien différent dans sa moitié supérieure et dans sa moitié inférieure :

α) *Dans sa moitié inférieure*, il présente exactement la même configuration que la moelle cervicale : *sillon médian postérieur*, *sillon collatéral postérieur* (d'où émergent les trois nerfs spinal, pneumogastrique et glosso-pharyngien), *cordon postérieur*, divisé par le *sillon paramédian* en deux faisceaux secondaires, le *faisceau de Goll* et le *faisceau de Burdach*.

β) *Dans sa moitié supérieure*, les deux faisceaux de Goll et de Burdach s'infléchissent en dehors et en haut et, en même temps, changent de nom : le faisceau de Goll prend le nom de *pyramide postérieure ;* celui de Burdach devient le *corps restiforme* ou *pédoncule cérébelleux inférieur*. Grâce à cet écartement en V des faisceaux du côté gauche et des faisceaux du côté droit, il existe maintenant sur la ligne médiane, aux lieu et place du simple sillon médian, une région triangulaire, qui n'est autre que le triangle inférieur du plancher du quatrième ventricule. — Dans ce triangle se voient : 1° un sillon médian, la *tige du calamus ;* 2° les *barbes du calamus* ou *stries acoustiques ;* 3° l'*aile blanche interne*, l'*aile blanche externe* et, entre les deux, l'*aile grise*. Rappelons, en passant, que l'aile blanche interne représente le noyau principal de l'hypoglosse, que l'aile blanche externe est un

des noyaux d'origine de l'auditif, que l'aile grise donne naissance aux fibres sensitives des trois nerfs pneumogastrique, glosso-pharyngien et intermédiaire de Wrisberg. — *Au point de vue de ses rapports,* la face postérieure du bulbe est recouverte dans sa partie supérieure par le cervelet. Au-dessous du cervelet, elle répond au large espace compris entre le trou occipital et l'arc postérieur de l'atlas, espace qui est comblé par la membrane occipito-atloïdienne (voy. *Région de la nuque*).

c. *Faces latérales.* — La face latérale du bulbe est représentée par le *cordon latéral,* à la partie antérieure et supérieure duquel se dresse une saillie de forme ovoïde, l'*olive bulbaire.*— L'olive bulbaire se présente sous la forme d'une saillie oblongue, à grand axe vertical, de couleur blanchâtre, à surface ordinairement lisse et unie, située immédiatement en dehors de la pyramide antérieure. Sa hauteur varie de 12 à 16 millimètres ; sa largeur est de 4 ou 5 millimètres. — La face latérale du bulbe est en rapport avec les condyles occipitaux et avec l'articulation qui unit ces condyles aux masses latérales de l'atlas. Elle est croisée obliquement par l'artère vertébrale.

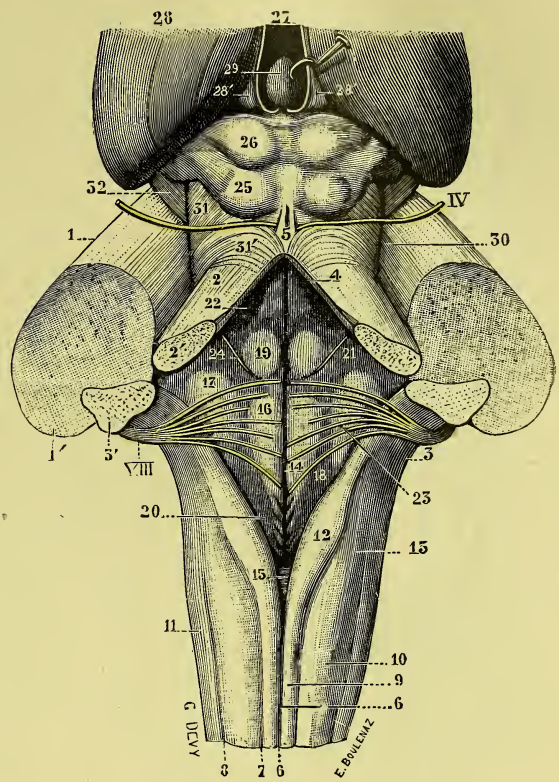


Fig. 103.
Le bulbe et le ventricule bulbo-cérébelleux, vue postérieure (T.).

1, pédoncules cérébelleux moyens. — 2, pédoncules cérébelleux supérieurs. — 3, pédoncules cérébelleux inférieurs. — 1', 2', 3', leurs coupes. — 4, coupe de la valvule de Vieussens. — 5, frein de cette valvule. — 6, sillon médian postérieur. — 7, sillon intermédiaire postérieur. — 8, sillon collatéral postérieur. — 9, faisceau de Goll. — 10, faisceau de Burdach. — 11, faisceau latéral du bulbe. — 12. pyramides postérieures. — 13, corps restiformes. — 14, tige du calamus. — 15, verrou. — 16, aile blanche interne. — 17, aile blanche externe. — 18, aile grise. — 19, eminentia teres. — 20, fovea inferior. — 21, fovea superior. — 22, locus cæruleus. — 23, barbes du calamus ou stries acoustiques. — 24, bagnettes d'harmonie de Bergmann. — 25, tubercules quadrijumeaux postérieurs (testes). — 26, tubercules quadrijumeaux antérieurs (nates). — 27, ventricule moyen. — 28, couche optique. — 28', triangle de l'habénula. — 29, glande pinéale, érignée en avant. — 30, sillon latéral de l'isthme. — 31, faisceau latéral de l'isthme, avec 31', fibres se rendant à la valvule de Vieussens. — 32, pédoncules cérébraux. — IV, nerf pathétique. — VIII, nerf auditif.

d. *Base.* — La base du bulbe, dirigée en haut, se confond, à la partie moyenne de la gouttière basilaire, avec la protubérance. Elle en est nettement séparée, en avant, par un sillon transversal, le *sillon bulbo-protubérantiel.* Ce sillon, au niveau de l'olive, forme la *fossette sus-olivaire;* au-dessus du cordon latéral, la *fossette latérale* du bulbe. La fossette sus-olivaire et la fossette latérale donnent naissance aux trois nerfs facial, intermédiaire et auditif.

e. *Sommet.* — Le sommet, tronqué, se continue directement avec la moelle cervicale. Le point où se fait la fusion de ces deux organes a reçu, bien improprement du reste, le nom de *collet du bulbe.* Il répond à un plan passant par l'articulation qui unit les condyles de l'occipital aux masses latérales de l'atlas.

**2° Constitution anatomique.** — Le bulbe rachidien, comme la moelle, se compose de substance blanche et de substance grise, celle-ci se subdivisant en substance grise d'origine spinale et substance grise propre au bulbe.

a. *Substance blanche.* — La substance blanche est représentée par les faisceaux de la moelle, lesquels (fig. 104), au niveau du collet, se prolongent tous dans le bulbe. Ce sont : 1° le *faisceau pyramidal direct*, qui passe directement (nous voulons dire sans s'entrecroiser) de la moelle dans le bulbe, et vient se placer sur le côté externe de la pyramide du côté correspondant ; 2° le *faisceau pyramidal croisé*, qui s'entrecroise avec son homologue et passe dans la pyramide du côté opposé ; 3° le *faisceau de Gowers*, qui, sans s'entrecroiser, gagne le cordon latéral du bulbe ; 4° le *faisceau cérébelleux direct*, qui, lui aussi, reste du même côté et se jette sur le corps restiforme pour, de là, remonter jusqu'au cervelet ; 5° le *faisceau fondamental du cordon antéro-latéral*, qui, comme le précédent, ne s'entrecroise pas et vient se placer, dans le bulbe, tout à côté du plan médian ; 6° enfin, les deux *faisceaux de Goll* et *de Burdach*, qui viennent se terminer, à la partie moyenne du bulbe, dans les *noyaux de Goll* et *de Burdach* correspondants ; ces noyaux, on le sait, donnent naissance à de nouvelles fibres qui constituent les *rubans de Reil* et qui, presque immédiatement après leur origine, s'entrecroisent réciproquement sur la ligne médiane pour venir se placer en arrière des faisceaux pyramidaux. Il résulte de toutes ces modifications apportées à la situation respective des faisceaux médullaires, que nous trouvons successivement au niveau de la pyramide antérieure, en allant d'avant en arrière : le faisceau pyramidal ou faisceau moteur volontaire, en partie direct, en partie croisé ; le faisceau sensitif ou ruban de Reil, faisceau croisé ; le faisceau fondamental du cordon antéro-latéral, faisceau non croisé. Nous avons vu plus haut, en étudiant les voies de conduction cortico-spinale (p. 110), quels étaient les symptômes propres aux lésions bulbaires de ces faisceaux ; nous ne saurions y revenir ici sans tomber dans des redites.

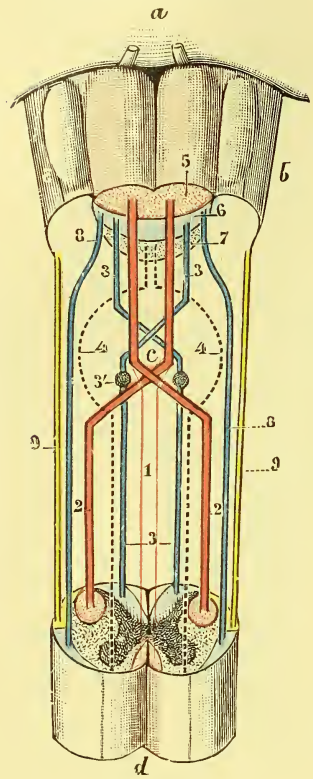


Fig. 104.
Schéma représentant le passage des différents faisceaux de la moelle dans le bulbe (T.).

*a*, protubérance annulaire. — *b*, bulbe, vu par sa face antérieure. — *c*, entrecroisement des pyramides. — *d*, tronçon de moelle cervicale.
1, faisceau pyramidal direct (*en rouge*). — 2, faisceau pyramidal croisé (*en rouge*). — 3, faisceau sensitif (*en bleu*). — 4, faisceau fondamental antéro-latéral (*en pointillé noir*). — 5, faisceau pyramidal. — 6, faisceau sensitif ou ruban de Reil. — 7, faisceau fondamental du bulbe. — 8, faisceau de Gowers (*en bleu*). — 9, faisceau cérébelleux direct (*en jaune*).

b. *Substance grise d'origine spinale.* — La substance grise du bulbe (fig. 105 et 106) est constituée en majeure partie par le prolongement de la masse grise centrale de la moelle épinière. Mais combien changée est cette colonne dans sa forme et sa situation.

Tout d'abord la corne antérieure, décapitée par l'entrecroisement moteur, forme désormais deux colonnes, l'une représentant la *base*, l'autre représentant la *tête*. La corne postérieure, à son tour, décapitée par l'entrecroisement sensitif, forme elle aussi deux colonnes, l'une se rattachant à la *base*, l'autre à la *tête*.

Puis, sous l'influence de la formation du quatrième ventricule, les deux colonnes sensitives se trouvent reportées en dehors et en avant, les deux colonnes motrices conservant à peu près leur situation initiale.

Enfin, sous l'action des fibres arciformes, les quatre colonnes précitées sont morcelées en une série de tronçons superposés : ces tronçons constituent les *noyaux d'origine* des nerfs bulbaires et l'on voit tout de suite que les noyaux dérivés de la corne antérieure donnent naissance à des nerfs moteurs (*noyaux d'origine* des nerfs moteurs), tandis que les noyaux dérivés des cornes postérieures seront les aboutissants des nerfs sensitifs (*noyaux terminaux* des nerfs sensitifs).

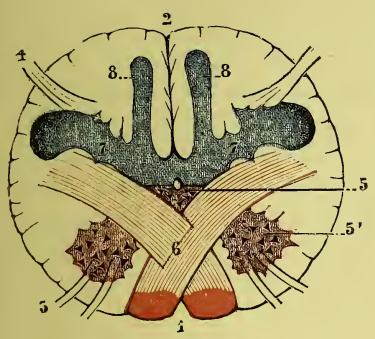


Fig. 105.

Coupe du bulbe rachidien, passant au niveau de l'entrecroisement des pyramides (T. d'après M. Duval).

1, sillon médian antérieur. — 2, sillon médian postérieur. — 3, racines motrices. — 4, racines sensitives. — 5, base des cornes antérieures, dont la tête (5') a été détachée par le passage du faisceau pyramidal croisé. — 6, entrecroisement des deux faisceaux pyramidaux croisés, allant former les pyramides antérieures. — 7, cornes postérieures (*en bleu*). — 8, noyaux de Burdach ou post-pyramidaux.

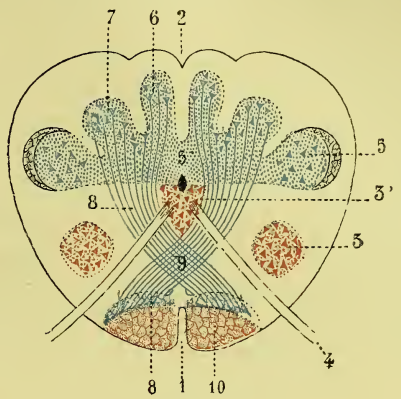


Fig. 106.

Coupe transversale du bulbe rachidien passant un peu au-dessus de la précédente, par l'entrecroisement sensitif (T.).

1, sillon médian antérieur. — 2, sillon médian postérieur. — 3 et 3', tête et base de la corne antérieure (*en rouge*). — 4, grand hypoglosse. — 5 et 5', tête et base de la corne postérieure. — 6, noyau de Goll. — 7, noyau de Burdach. — 8, 8, ruban de Reil ou faisceau sensitif, se portant en avant et en dedans pour s'entrecroiser, sur la ligne médiane, avec celui du côté opposé. — 9, entrecroisement sensitif. — 10, faisceau pyramidal.

Rappelons comme nerfs émanant du bulbe : 1° le *grand hypoglosse*, qui tire son origine de l'aile blanche interne (base de la corne antérieure) ; 2° le *facial* qui provient du noyau du facial (tête de la corne antérieure) ; 3° le *spinal* et les faisceaux moteurs du *pneumogastrique* et du *glosso-pharyngien*, qui dérivent du *noyau ambigu* (tête de la corne antérieure) ; 4° l'*intermédiaire de Wrisberg*, ainsi que les faisceaux sensitifs du *glosso-pharyngien* et du *pneumogastrique*, qui tirent leur origine de l'aile grise (base de la corne postérieure) ; 5° l'*auditif*, qui provient (le nerf vestibulaire tout au moins) de l'aile blanche externe (base de la corne postérieure) ; 6° le *trijumeau sensitif*, dont la racine descendante émane d'une colonne grise à direction verticale, représentant la tête de la corne postérieure.

Les nerfs bulbaires président à la phonation, à la mastication, à la déglutition, à la respiration et à la circulation ; on s'explique, par suite, la gravité des lésions bulbaires et les troubles auxquels elles donnent naissance. Les noyaux d'origine sont tellement rapprochés qu'ils sont tous atteints, soit simultanément, soit successivement, dans les affections décrites sous le nom de *paralysies bulbaires*.

c. *Substance grise propre au bulbe.* — Outre la substance grise ci-dessus décrite qui provient de la moelle, le bulbe rachidien possède quelques formations qui lui appartiennent en propre. Telles sont les *olives* et leurs noyaux accessoires, la

parolive interne et la parolive externe ; tels sont encore les *noyaux de Goll et de Burdach* dont il a été question plus haut, la *formation réticulaire* et quelques autres formations moins importantes. Nous renvoyons le lecteur, pour ces portions propres au bulbe, aux Traités d'anatomie descriptive.

**3° Vaisseaux sanguins.** — Les *artères* du bulbe proviennent de l'artère vertébrale ou de ses branches ; leur lésion (artérite) entraîne une paralysie labio-glosso-laryngée qui ne se distingue de la paralysie consécutive à l'atrophie lente des noyaux d'origine des nerfs bulbaires que par la rapidité de son évolution. On les divise, comme celles de la moelle, en trois groupes : 1° les *artères médianes*, qui s'engagent dans les sillons médians, soit dans l'antérieur (*médianes antérieures*, soit dans le postérieur (*médianes postérieures*) ; 2° les *artères radiculaires*, qui se portent vers les racines des nerfs et se divisent chacune en deux rameaux, un rameau externe qui accompagne le nerf vers la périphérie, un rameau interne qui remonte avec le nerf jusqu'à son noyau d'origine ; 3° les *artères périphériques*, qui pénètrent dans le bulbe par des points autres que les sillons médians et l'émergence des nerfs bulbaires. — Les *veines* du bulbe forment autour de cet organe un riche réseau, qui se continue, d'une part avec le réseau veineux de la moelle, d'autre part avec celui de la protubérance. Les troncs et troncules qui s'en échappent aboutissent, en partie aux veines rachidiennes, en partie aux sinus postérieurs de la base du crâne.

## ARTICLE IV

## TOPOGRAPHIE CRANIO-ENCÉPHALIQUE

La topographie cranio-encéphalique est l'étude des rapports précis que les diverses parties de l'encéphale affectent avec la boîte cranienne et les parties molles qui la recouvrent. Elle a pour but de fournir au clinicien, étant donnée l'existence d'un symptôme traduisant la lésion d'une partie de l'encéphale, les repères nécessaires pour « marquer » sur le cuir chevelu ou sur le squelette dénudé la situation exacte du point lésé.

Disons immédiatement qu'elle est seulement applicable à cette partie de la surface cérébrale qui répond à la voûte cranienne : la topographie de la face inférieure de l'encéphale par rapport à la base du crâne ne présente, en effet, au point de vue de la thérapeutique chirurgicale qu'une importance secondaire. Quoique ainsi limitée aux rapports de l'encéphale avec la voûte du crâne, la topographie cranio-encéphalique n'en présente pas moins un grand intérêt pratique, en raison des nombreuses interventions rendues possibles aujourd'hui, grâce à l'asepsie d'une part, grâce, d'autre part, à une connaissance plus parfaite de la physiologie pathologique du système nerveux central. Nous savons, en effet, que certaines parties du cerveau réagissent aux diverses causes d'excitation ou de destruction (traumatismes, tumeurs, abcès) par des signes localisés (paralysies, convulsions, épilepsie jacksonienne), qui indiquent au chirurgien quel est le point lésé et, par suite, sur quelle partie du crâne et du cerveau doit porter son action.

Nous examinerons, tout d'abord, les rapports que présentent avec la surface cranienne : 1° les bords du cerveau et du cervelet ; 2° les scissures et les sillons du cerveau ; 3° les noyaux opto-striés et les ventricules latéraux. Nous étudierons ensuite les rapports de l'encéphale avec les sutures du crâne et indiquerons à ce sujet la

topographie des divers centres corticaux. Nous donnerons enfin le diagnostic topographique des lésions encéphaliques. Dans cette étude, naturellement sommaire, nous n'insisterons que sur les données les plus importantes, renvoyant, pour plus de détails, aux nombreux Traités spéciaux.

**1° Lignes-repères des hémisphères cérébraux et des hémisphères cérébelleux.** — La face externe du cerveau, la seule qui soit en rapport avec le plan latéral du crâne, est nettement circonscrite, en haut par le bord supérieur de l'hémisphère, en bas par le bord inférieur ou externe de ce même hémisphère. Voyons donc quelles sont, sur la face latérale du crâne, les lignes qui répondent à ces deux bords.

a. *Bord supérieur du cerveau.* — Le bord supérieur des hémisphères cérébraux, régulièrement arrondi, répond à la ligne médio-sagittale étendue de la glabelle à l'inion. Cette ligne repère à la fois le sinus longitudinal supérieur, la scissure interhémisphérique et le bord supérieur de l'un et l'autre hémisphères.

b. *Bord inférieur du cerveau.* — Le bord inférieur et externe du cerveau, très irrégulier, répond successivement au lobe frontal (bord frontal), au lobe temporal (bord temporal), au lobe occipital (bord occipital). — Le *bord frontal*, c'est-à-dire le bord inféro-externe du lobe frontal, suivi d'avant en arrière, répond sur la ligne médiane à la suture naso-frontale, ou, ce qui revient au même, à l'angle naso-frontal. En fuyant la ligne médiane pour se porter en dehors, il s'élève légèrement pour atteindre une hauteur qui mesure 6 à 12 millimètres au-dessus de la moitié externe de l'arcade orbitaire, et 8 à 15 millimètres au niveau de l'apophyse orbitaire externe. — Au bord frontal fait suite le *bord temporal*. La pointe du lobe temporal se trouve située à 15 millimètres en arrière du bord externe de l'apophyse orbitaire externe et à 2 centimètres au-dessus de l'arcade zygomatique. De là, son bord inférieur se dirige obliquement en bas et en arrière vers le méat auditif, affleure le bord supérieur de l'arcade zygomatique au niveau de la cavité glénoïde, puis se relève légèrement, passe à une distance qui varie de 4 à 10 millimètres au-dessus du trou auditif externe et reste très obliquement ascendant jusqu'au bord postéro-supérieur du rocher, c'est-à-dire jusqu'à l'astérion. — De ce point, jusqu'à l'inion, il devient *bord inférieur du lobe occipital* ou *bord occipital* et répond à la ligne courbe occipitale supérieure (nous rappelons en passant que cette ligne repère également le sinus latéral). Tels sont les chiffres donnés par Poirier. D'après Dana, le bord inférieur du lobe temporo-occipital serait repéré par une ligne menée d'un point situé à environ 12 millimètres au-dessus du zygoma et du méat auditif jusqu'à l'astérion et prolongée ensuite par la ligne courbe occipitale. Il importe de faire remarquer que ces différents chiffres ne représentent qu'une moyenne et qu'il existe des différences, sensibles parfois, suivant l'âge et suivant les sujets.

c. *Cervelet.* — Le cervelet, d'après Chipault, répond à la partie du crâne placée au-dessous d'une ligne allant du tubercule rétro-orbitaire à un point situé à 1 centimètre au-dessus de l'inion. Le tubercule rétro-orbitaire, qui permet de tracer la ligne repère du cervelet se trouve, à peu près, à la partie moyenne du bord postérieur de l'apophyse orbitaire externe ; on le reconnaît sans peine, d'ordinaire, en suivant avec le doigt le bord postérieur de l'apophyse.

**2° Lignes-repères des scissures et des sillons.** — Les rapports des scissures avec la surface cranienne sont importants à connaître, parce que c'est autour d'elles, et particulièrement autour de la scissure de Rolando, que se groupent les centres cor-

ticaux. De très nombreux travaux ont été publiés sur cette question, tant en France qu'à l'étranger ; nous citerons, entre autres recherches, celles de P. Broca, de Lucas-Championnière, de Poirier, de R. Le Fort, de Chipault, de Bergmann, de Merkel, de Krönlein, de Gerlach, etc. On peut, avec Monod et Vanverts, diviser les multiples procédés qui ont été proposés pour repérer les scissures sur le crâne, en *procédés simples* ou *ordinaires* et en *procédés proportionnels*. Les premiers, comme l'indique leur nom, sont faciles à appliquer, d'une exactitude toutefois un peu relative, bien que suffisante pour la pratique chirurgicale : car, ainsi que le fait remarquer L. Championnière, il n'est pas nécessaire, dans une intervention,

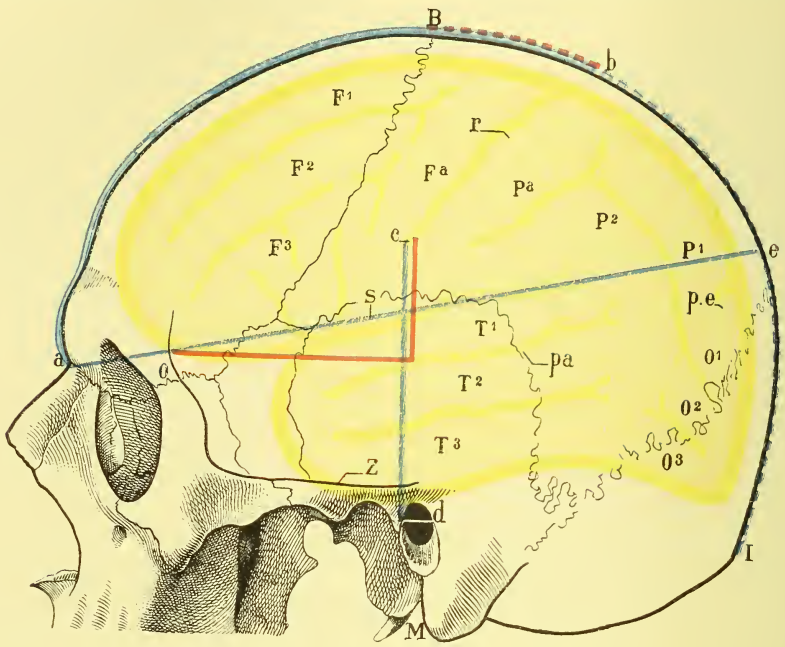


Fig. 107.

Procédés de L. Championnière et de Poirier pour repérer les scissures de Rolando et de Sylvius sur le crâne.

(Les lignes repères de L. Championnière sont *en rouge*, celles de Poirier *en bleu*.)

*a*, angle naso-frontal. — *b*, extrémité supérieure de la scissure de Rolando. — *c*, son extrémité inférieure. — *d*, dépression pré-tragienne. — *e*, point situé à un centimètre au-dessus du lambda. — *pe*, scissure perpendiculaire externe. — *pa*, scissure parallèle. — *r*, scissure de Rolando.

B, bregma. — I, inion. — M, pointe de l'apophyse mastoïde. — O, apophyse orbitaire externe. — S, scissure de Sylvius. — Z, zygoma. — $F^1$, $F^2$, $F^3$, $F^a$, circonvolutions frontales. — $P^a$, $P^1$, $P^2$, circonvolutions pariétales. — $O^1$, $O^2$, $O^3$, circonvolutions occipitales. — $T^1$, $T^2$, $T^3$, circonvolutions temporales.

de fixer mathématiquement par des figures géométriques plus ou moins compliquées tel point limité de l'écorce cérébrale. Les deuxièmes sont complexes, mais ils sont applicables dans tous les cas, quelles que soient les dimensions et la forme du crâne ; enfin, leur exactitude est très grande.

*A*. Procédés simples. — Deux de ces procédés (fig. 107) sont plus spécialement utilisés en France : ce sont le procédé de P. Broca adopté par L. Championnière et celui de Poirier.

a. *Scissure de Rolando*. — Pour connaître la scissure de Rolando, il faut déterminer d'abord ses deux extrémités, les réunir ensuite par une ligne droite. — L'*extrémité inférieure (point rolandique inférieur)*, dans le procédé de L. Championnière, s'obtient, en traçant à partir de l'angle que forme le bord postérieur de

l'apophyse orbitaire externe avec la crête temporale une horizontale, longue de 7 centimètres chez l'homme, 6 centimètres 5 chez la femme, parallèle à l'arcade zygomatique, et en élevant, sur son extrémité terminale, une perpendiculaire de 3 centimètres 5. Dans le procédé de Poirier, dérivé de celui de Bergmann-Merkel, on repère cette même extrémité inférieure, en marquant au crayon le bord supérieur de l'arcade zygomatique et en élevant, sur cette dernière, une perpendiculaire qui mesure 7 centimètres et qui passe au-devant du tragus, dans la dépression pré-auriculaire. — L'*extrémité supérieure* de la scissure *(point rolandique supérieur)* se trouve, dit L. Championnière, à 5 centimètres en chiffres ronds en arrière du bregma, c'est-à-dire en arrière du point où un plan rigoureusement frontal passant par les deux conduits auditifs externes (plan bi-auriculaire) croise la ligne médio-sagittale. D'après Poirier, le point rolandique supérieur s'obtient en mesurant la distance qui, sur la ligne médio-sagittale, sépare le fond du sillon naso-frontal de la protubérance occipitale externe et en prenant la moitié plus 2 centimètres de cette distance, à partir du point nasal.

b. *Scissure de Sylvius.* — Pour L. Championnière, la ligne sylvienne commence à 3 centimètres en arrière de l'apophyse orbitaire externe ; de ce point, elle court parallèlement à l'arcade zygomatique, à 5 centimètres au-dessus d'elle. D'après Poirier, elle suit sur une longueur de 4 à 6 centimètres la *ligne naso-lambdoïdienne latérale.* Cette ligne, on le sait, va de l'angle naso-frontal à un point situé sur la ligne médio-sagittale, à 1 centimètre au-dessus du lambda, et passe sur la face latérale du crâne, à 6 centimètres au-dessus du trou auditif externe. Le lambda, qui sert à la délimiter, est souvent reconnaissable à la palpation. Parfois cependant il ne se traduit par aucun relief extérieur : on se rappellera alors qu'il se trouve à 6 ou 7 centimètres en avant de la protubérance occipitale externe.

c. *Scissure perpendiculaire externe.* — Sa direction est donnée par une ligne qui va du lambda à l'astérion (R. Le Fort) : elle répond à peu près au lambda ; quelquefois cependant, elle se trouve située à 2 ou 5 millimètres en avant de ce point (Poirier).

*B.* Procédés proportionnels. — Parmi les procédés proportionnels proposés par les auteurs pour déterminer sur le crâne la situation exacte des scissures et des sillons du cerveau, nous ne donnerons que celui de Chipault (fig. 108), qui est un des plus simples. Ce chirurgien recommande de tracer, tout d'abord, la ligne médio-sagittale, qui part du *nasion* (point où la tangente au bord supérieur des deux orbites coupe la ligne médiane) pour aboutir à l'*inion.* Cette ligne étant exactement repérée et tracée sur le crâne, il s'agit maintenant d'y marquer une série de points qui, d'après leur situation, sont appelés en allant d'avant en arrière : *point prérolandique* PR, *point rolandique* R, *point sus-lambdoïdien* ou *sylvien* S, *point lambdoïdien* L, *point sus-iniaque* SI.

Ces points répondent :

| | | | |
|---|---|---|---|
| Le point prérolandique aux . . . . . | $\frac{45}{100}$ | de la ligne naso-iniaque. | |
| Le point rolandique aux . . . . . | $\frac{55}{100}$ | — | — |
| Le point sus-lambdoïdien aux . . . . . | $\frac{70}{100}$ | — | — |
| Le point lambdoïdien aux . . . . . | $\frac{80}{100}$ | — | — |
| Le point iniaque aux . . . . . | $\frac{95}{100}$ | — | — |

Leur situation s'obtient en multipliant la longueur naso-iniaque trouvée sur le sujet examiné par les chiffres 45, 55, 70, 80, 95, qui correspondent aux points cherchés, et en considérant les deux derniers chiffres du total comme des décimales. Soit, par exemple, 30 centimètres, longueur naso-iniaque obtenue sur un sujet; chez lui, le point prérolandique sera à $30 \times 45 = 13^{cm},50$ du nasion, le point rolandique à $30 \times 55 = 16,50$, etc., etc.

Ces divers points étant marqués sur la ligne médio-sagittale du crâne, on réunit le point sus-lambdoïdien, le point lambdoïdien et le point sus-iniaque au bord supérieur du tubercule rétro-orbitaire : ce tubercule est situé, comme on le sait, à peu près à la moitié du bord postérieur de l'apophyse orbitaire externe. On obtient ainsi un certain nombre de lignes, dont chacune repère un accident important de la surface

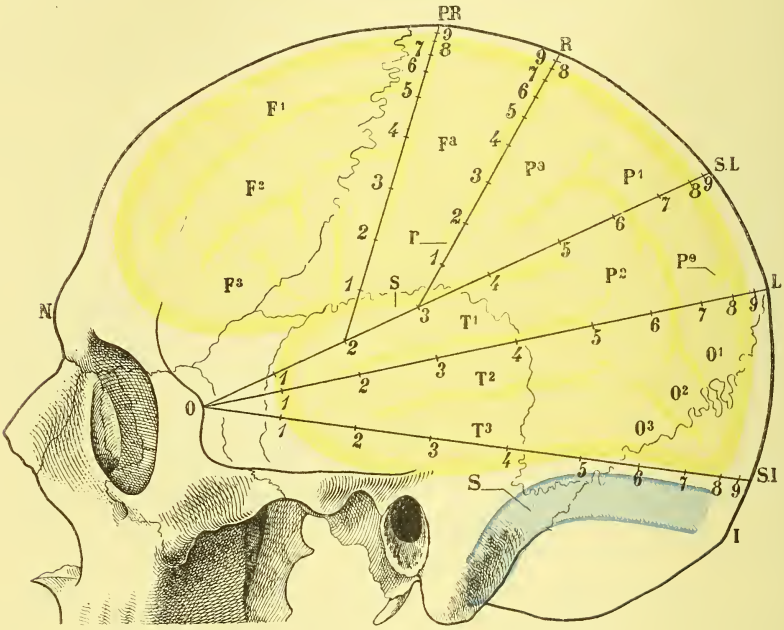


Fig. 108.

Procédé proportionnel de topographie cranio-encéphalique (d'après Chipault).

I, inion. — L, point lambdoïdien. — N, nasion. — O, tubercule rétro-orbitaire. — R, point rolandique. — S, sinus latéral. — SI, point sus-iniaque. — SL, point sus-lambdoïdien.

(Pour le reste de la légende, voyez le texte ; voyez également la légende de la figure 107.)

du cerveau : c'est ainsi que la ligne qui unit le point sus-lambdoïdien au tubercule rétro-orbitaire répond à la scissure de Sylvius, on peut par conséquent l'appeler *ligne sylvienne ;* la deuxième, étendue du point lambdoïdien au même tubercule, côtoie le sillon parallèle temporal, c'est la *ligne parallèle ;* la troisième, enfin, qui va du point sus-iniaque au même tubercule rétro-orbitaire coupe, dans sa partie antérieure, le lobe temporal et correspond dans sa partie postérieure à la portion transversale du sinus latéral, c'est la *ligne temporo-sinusale.* Pour obtenir la *ligne prérolandique* et la *ligne rolandique,* c'est-à-dire les deux lignes correspondant au sillon prérolandique et à la scissure de Rolando, il faut diviser la ligne sylvienne en dix parties égales ; on réunit ensuite le point prérolandique au point de jonction du deuxième et du troisième dixième inférieur de la ligne sylvienne : on a ainsi la ligne prérolandique; on réunit de même le point rolandique à la jonction du

troisième et du quatrième dixième de la même ligne sylvienne : on a alors la ligne rolandique.

La division de chacune des lignes précitées en dixièmes permettra de préciser sur chacune d'elles la situation exacte des centres corticaux, et de les trouver facilement sur le sujet. Soit, par exemple, à trouver le pied du deuxième sillon frontal que nous savons être à la jonction des troisième et quatrième dixièmes de la ligne prérolandique : on mesure cette ligne qui aura, supposons, 13 centimètres; un dixième de cette longueur égalera $1^{cm},3$; le point cherché sera donc à $1,3 \times 3 = 3^{cm},9$ du pied de la ligne prérolandique.

**3° Lignes-repères des noyaux opto-striés et des ventricules latéraux.** — Des différentes formations qui entrent dans la constitution anatomique du cerveau, on ne repère guère, dans la pratique chirurgicale, que les noyaux opto-striés et les ventricules latéraux.

a. *Noyaux opto-striés.* — Les noyaux opto-striés, on le sait, sont situés au-dessous du corps calleux et s'étendent, à peu de chose près, depuis le bourrelet jusqu'au genou. Comme, d'autre part, le trigone cérébral contourne l'extrémité antérieure de la couche optique, il suffit, pour se rendre un compte exact des rapports que les noyaux opto-striés présentent avec les circonvolutions de la face externe du cerveau, de projeter sur cette face externe (fig. 109) le corps calleux et le trigone, celui-ci avec le tubercule mamillaire qui marque l'extrémité de ses piliers antérieurs. Nous avons entrepris à ce sujet un certain nombre de recherches et voici les résultats auxquels nous sommes arrivés.

L'extrémité antérieure du corps calleux (*genou*) répond à la partie moyenne du cap de la troisième frontale, immédiatement en arrière de l'incisure du cap, quand celle-ci existe ; l'extrémité postérieure (*bourrelet*), à son tour, se trouve située sur la partie moyenne de la deuxième circonvolution temporale (quelquefois sur le sillon parallèle) à 7 ou 8 centimètres en arrière de l'extrémité antérieure. Quant au tubercule mamillaire, il peut être repéré de la façon suivante : prenez sur le corps calleux 35 millimètres à partir du genou ; abaissez par ce point une verticale ; le tubercule mamillaire se trouve sur cette ligne à 35 ou 40 millimètres au-dessous du corps calleux ; il se trouve situé d'ordinaire sur la deuxième circonvolution temporale, à 40 millimètres de la pointe du lobe temporal.

Ceci posé et étant donné les rapports bien connus des noyaux opto-striés avec les parties déjà projetées, il n'est rien de plus facile que de tracer sur l'hémisphère (toujours, bien entendu, d'une façon approximative, car les variations individuelles sont considérables) : 1° la couche optique, laquelle se trouve placée au-dessous et en arrière du trigone dans la courbe que décrit celui-ci avec son corps et ses piliers antérieurs ; 2° le noyau caudé, dont la tête répond au genou et dont la queue s'étend jusqu'à la partie postérieure de la courbe optique : 3° le septum lucidum, lequel s'étale dans l'angle, ouvert en avant, que forment en s'écartant l'un de l'autre le corps calleux et le trigone. Comme nous le montre la figure 109, la couche optique répond à la scissure de Sylvius, à la première temporale et un peu à la seconde. Quant à la tête du noyau caudé, elle répond à la portion initiale de la scissure de Sylvius, au pied et au cap de la troisième frontale, ainsi qu'à l'extrémité antérieure de la première temporale.

Sur la face externe du crâne, maintenant, les noyaux opto-striés peuvent être repérés, d'après Poirier, de la façon suivante : 1° en avant, par une ligne verticale passant à 18 millimètres en arrière de l'apophyse orbitaire externe; 2° en arrière,

par une deuxième ligne, également verticale, menée par le point qui correspond à l'extrémité supérieure de la scissure de Rolando; 3° en haut, par une troisième ligne, horizontale celle-là, tracée à 45 millimètres au-dessous de la convexité du crâne. Les plans frontaux conduits suivant les lignes verticales, et le plan horizontal mené suivant la ligne horizontale, rasent : le premier, la tête du noyau lenticulaire du corps strié; le deuxième, l'extrémité postérieure de la couche optique; le troisième, sa face supérieure.

b. *Ventricules latéraux.* — Les ventricules latéraux, à leur tour, sont inscrits dans

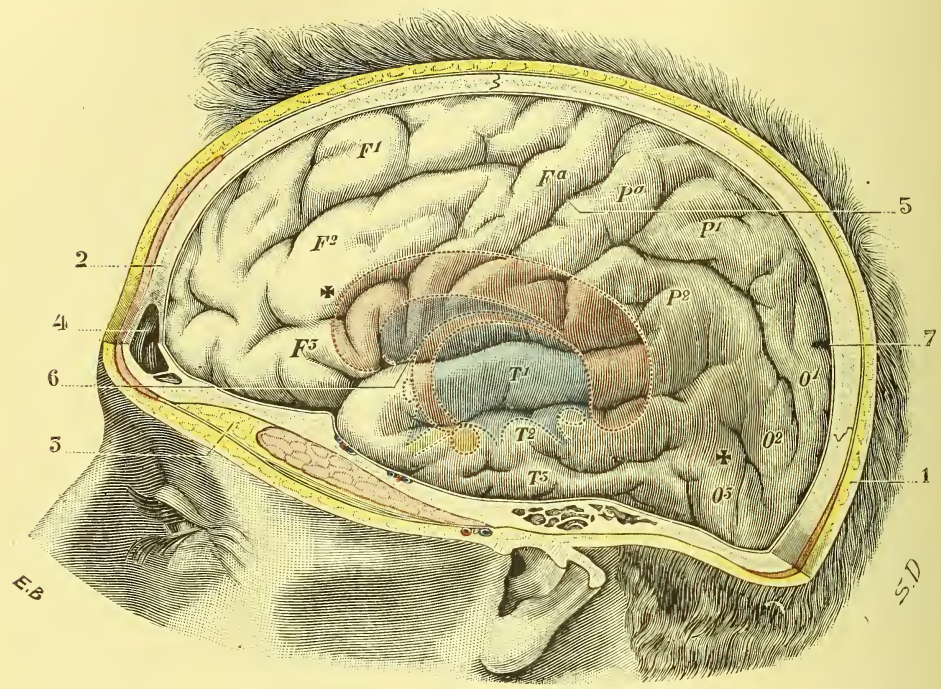


Fig. 109.

Projection, sur la face externe de l'hémisphère, du corps calleux, du trigone, du septum lucidum et du troisième ventricule, etc.

(Le corps calleux, en rouge; le trigone cérébral, en rouge; le septum lucidum, en violet; le ventricule moyen, en bleu; le chiasma optique, en jaune; le tubercule mamillaire en jaune orange); les deux croix (+ +) placées, l'une sur la troisième circonvolution occipitale, l'autre sur la deuxième frontale, indiquent les limites postérieure et antérieure du ventricule latéral.)

1, cuir chevelu, incisé sur la ligne médiane. — 2, paroi cranienne, sciée également sur la ligne médiane. — 3, fosse temporale et muscle temporal. — 4, sinus frontal. — 5, scissure de Rolando. — 6, scissure de Sylvius. — 7, scissure perpendiculaire externe.

Les circonvolutions sont indiquées suivant la nomenclature ordinaire : $F^1$, $F^2$, $F^3$, $Fa$, première, deuxième, troisième frontales et frontale ascendante; $P^1$, $P^2$, $Pa$, première et deuxième pariétales, pariétale ascendante; $T^1$, $T^2$, $T^3$, première, deuxième et troisième temporales. $O^1$, $O^2$, $O^3$, première, deuxième et troisième occipitales.

le rectangle construit avec les quatre lignes suivantes : 1° une première ligne, horizontale, située à 5 centimètres au-dessus de l'arcade zygomatique; 2° une deuxième ligne, également horizontale, mais plus bas située, à 2 centimètres seulement en dessus de l'arcade; 3° une troisième ligne, verticale, perpendiculaire à l'arcade zygomatique, partant de l'union du tiers antérieur et des deux tiers postérieurs de cette apophyse; 4° une quatrième ligne, verticale elle aussi, passant à 5 centimètres en arrière du sommet de la mastoïde. Les plans menés suivant ces lignes répondent : le supérieur, à la face supérieure de la corne frontale; l'inférieur, à la paroi infé-

rieure de la corne temporo-sphénoïdale ; l'antérieur, à la pointe de la corne frontale ; le postérieur, à la pointe de la corne occipitale. Nous avons dit plus haut (p. 119), que le lieu d'élection de la ponction ventriculaire pratiquée dans l'hydrocéphalie était la corne temporo-sphénoïdale : c'est donc immédiatement au-dessus de la ligne repérant le plancher de cette corne, c'est-à-dire au-dessus de l'horizontale passant à 2 centimètres au-dessus de l'arcade, qu'il faudra appliquer la couronne du trépan ; plus exactement, c'est à 3 centimètres en arrière et à 3 centimètres au-dessus du méat auditif : le trocart sera enfoncé perpendiculairement à la surface du cerveau et ne pénétrera pas au delà de 4 centimètres et demi en profondeur (Keen, Mayo-Robson, Poirier).

**4° Rapports de l'encéphale avec les sutures du crâne.** — Nous venons d'indiquer

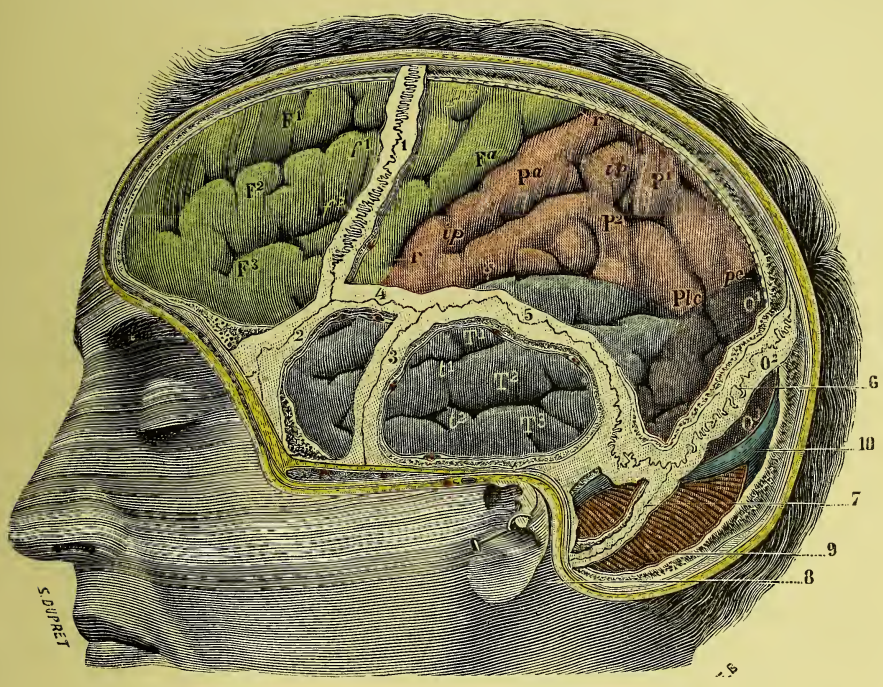


Fig. 110.
Les circonvolutions de la face externe du cerveau dans leurs rapports avec les sutures craniennes.

La paroi cranienne a été enlevée dans la plus grande partie de son étendue ; seules les sutures et les portions osseuses qui les forment ont été conservées ; la dure-mère, à son tour, a été incisée et enlevée pour laisser voir les circonvolutions cérébrales.

1, suture coronale. — 2, suture sphéno-frontale. — 3, suture sphéno-écailleuse. — 4, ptérion. — 5, suture pariéto-écailleuse. — 6, suture pariéto-occipitale. — 7, suture occipito-mastoïdienne. — 8, apophyse mastoïde. — 9, cervelet. — 10, sinus latéral. — *s*, scissure de Sylvius. — *r*, scissure de Rolando. — *pe*, scissure perpendiculaire externe. — $f^1$, sillon frontal supérieur — $f^2$, sillon frontal inférieur. — *pr*, sillon prérolandique. — *ip*, sillon interpariétal. — $t^1$, sillon temporal supérieur ou parallèle. — $t^2$, sillon temporal inférieur. — $F^1$, $F^2$, $F^3$, première, deuxième et troisième circonvolutions frontales. — *Fa*, frontale ascendante. — $P^1$, $P^2$, pariétale supérieure et pariétale inférieure. — *Pa*, pariétale ascendante. — $O^1$, $O^2$, $O^3$, première, deuxième et troisième occipitales. — $T^1$, $T^2$, $T^3$, première, deuxième et troisième temporales. — *Plc*, pli courbe.

les moyens qui permettent de repérer sur la surface extérieure du crâne les diverses parties constituantes du cerveau. C'est ainsi qu'on procède en clinique pour diagnostiquer le siège d'une lésion de l'encéphale, à la suite d'un coup de feu par exemple ; c'est également ainsi qu'on procède, avant une opération, pour préciser le point sur lequel doit porter le trépan. Malheureusement, lorsque le chirurgien a incisé les téguments, les lignes qu'il y avait tracées ne sont plus

utilisables; par contre, d'autres repères, inappréciables jusque-là (les sutures en particulier), deviennent visibles et peuvent fournir des indications précieuses. Il est donc nécessaire d'étudier les rapports que les sutures craniennes présentent avec les organes intra-craniens (fig. 110).

Il est, tout d'abord, un fait à signaler : c'est que les lobes cérébraux ne correspondent pas aux os homonymes. Comme le fait remarquer R. Le Fort, le lobe frontal s'étend très loin en arrière sous l'os pariétal; le lobe pariétal, par contre, est moins étendu que l'os de même nom (ce segment du squelette cranien recouvre même parfois une partie du lobe occipital); le lobe temporal, enfin, déborde la portion écailleuse du temporal. Quant au cervelet, il répond seulement à la portion de l'occipital qui est au-dessous de la ligne courbe supérieure.

Ceci posé, examinons les rapports des scissures cérébrales avec les sutures. — La *scissure de Rolando*, la plus importante à repérer, se trouve située en arrière de la suture fronto-pariétale. Son extrémité supérieure (*point rolandique supérieur*) qui est, nous le savons, à 5 centimètres en arrière du bregma, est par conséquent à 5 centimètres en arrière de la suture fronto-pariétale. Son extrémité inférieure (*point rolandique inférieur*) n'est plus qu'à 25 ou 30 millimètres de cette suture : elle reste distante de 1 centimètre et demi de la suture temporo-pariétale (Chipault). — Le *sillon prérolandique* est immédiatement en arrière de la scissure pariéto-frontale (Horsley). — La *scissure de Sylvius* répond, par son extrémité antéro-externe, à l'angle postérieur du ptérion : c'est à quelques millimètres en arrière de cet angle que naît la branche verticale de la scissure. Après sa bifurcation, la scissure de Sylvius suit la suture temporo-pariétale sur une longueur de 4 à 5 centimètres. — Le *premier sillon temporal* ou *sillon parallèle* est, dans les deux tiers de son parcours, au-dessous de la suture temporo-pariétale dont il suit la direction générale; il est séparé d'elle par une distance de 1 centimètre et demi environ. — La *scissure perpendiculaire externe*, ordinairement fort courte (c'est souvent une simple encoche), est perpendiculaire à la ligne sagittale et à peu près parallèle à la suture occipito-pariétale un peu en avant de laquelle elle est située.

Nous ferons remarquer, en terminant, que les rapports que nous venons d'indiquer entre les sutures du crâne et l'encéphale, sont sensiblement différents chez l'enfant, chez lequel, nous le savons, les os et en particulier le temporal n'ont pas acquis tout leur développement. A cet âge, la scissure de Sylvius se trouve située au-dessus de la suture pariéto-temporale et le sillon de Rolando est plus rapproché de la suture pariéto-frontale.

**5° Projection sur la surface extérieure du crâne des divers centres corticaux.** — Il nous est maintenant facile, connaissant, d'une part, le siège des divers centres corticaux sur l'écorce cérébrale (p. 104) et, d'autre part, la position exacte des lobes, des scissures et des sillons du cerveau par rapport à la surface cranienne, il est facile, disons-nous, de déterminer sur le crâne (fig. 111) la situation exacte de chacun des centres et de les découvrir isolément au cours d'une opération.

α) Le *centre du membre inférieur* sera mis à découvert en trépanant sur le tiers supérieur de la ligne rolandique. Nous rappelons que pour éviter le sinus longitudinal supérieur (p. 43), il est prudent de rester éloigné de la ligne médiane de 2 centimètres environ.

β) On trouvera : le *centre du membre supérieur* sur le tiers moyen de la ligne rolandique ; le *centre de l'écriture*, en avant de ce point. En opérant sur le tiers inférieur

de cette même ligne et en prenant comme centre son extrémité même (Poirier), on arrivera sur le *centre des mouvements de la face et de la langue*. La trépanation pratiquée en avant de ce point conduira sur le *centre du langage articulé;* faite, juste au-dessus de la ligne sylvienne, à 10 centimètres du lambda chez l'adulte, à 9 centimètres chez l'enfant, elle découvrira le *centre visuel des mots*. Le *centre auditif des mots* sera accessible en plaçant la couronne du trépan entre le conduit auditif et la ligne sylvienne, en un point très rapproché de cette dernière.

γ) Le *centre cortical des mouvements des yeux*, localisé par la plupart des auteurs dans la région du pli courbe, sera découvert en trépanant sur la ligne sylvienne

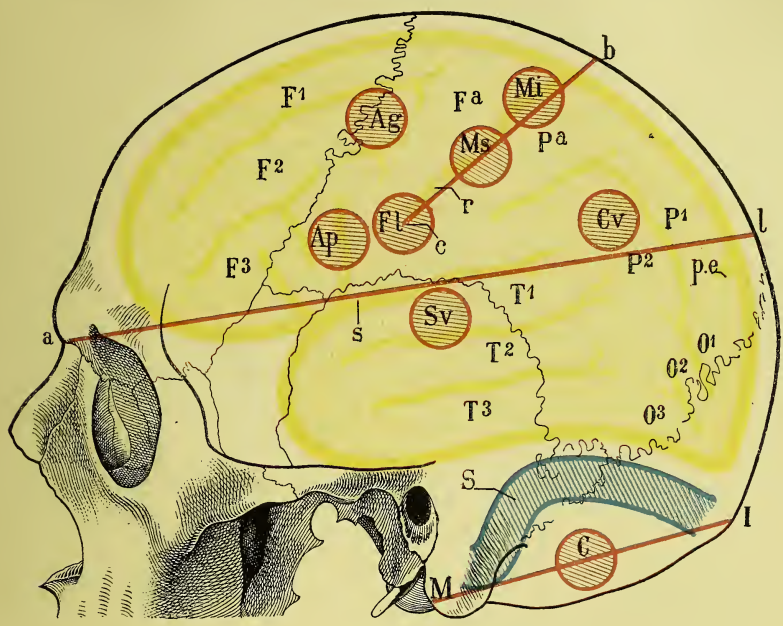


Fig. 111.

Points où il faut trépaner le crâne pour découvrir les principaux centres corticaux.

*al*, ligne repère de la scissure de Sylvius. — *bc*, ligne repère de la scissure de Rolando. — A*g*, point où il faut trépaner dans le cas d'agraphie. — A*p*. siège de la trépanation dans le cas d'aphasie. — C, siège de la trépanation pour découvrir le cervelet. — C*v*. siège de la trépanation dans le cas de cécité verbale. — F*l*, siège de la trépanation dans le cas de lésion du centre de la face, de la langue et du larynx. — M*i*, siège de la trépanation dans le cas de lésion du centre du membre inférieur. — M*s*, siege de la trépanation dans le cas de lésion du centre du membre supérieur.

(naso-lambdoïdienne) à 7 centimètres du lambda chez l'adulte, à 6 centimètres seulement chez l'enfant (Poirier).

δ) Nous rappellerons enfin que le *cervelet* est accessible sur le milieu d'une ligne qui réunit le sommet de l'apophyse mastoïde à la protubérance externe (Poirier) ; on évite, ainsi, la portion horizontale et la portion descendante du sinus latéral. Picqué et Mauclaire découvrent à la fois la portion descendante du sinus et le cervelet sur une large étendue, en pratiquant sur l'occipital une fenêtre qui a 5 centimètres de hauteur et 7 centimètres de longueur. La ligne d'incision s'étend, en haut, jusqu'à 1 centimètre au-dessous de la ligne courbe occipitale supérieure ; en dedans, elle reste éloignée de 2 centimètres environ, de la ligne médiane ; en dehors, elle empiète sur la partie postéro-supérieure de la mastoïde.

**6° Diagnostic topographique des lésions de l'encéphale.** — La topographie cranio-encéphalique a pour but, avons-nous dit plus haut, de fournir au clinicien les repères nécessaires pour « marquer » sur le cuir chevelu ou sur le squelette dénudé

la situation exacte de telle partie des centres nerveux, dans laquelle certains symptômes, dits *symptômes de localisation*, ont permis au préalable de localiser le processus morbide. L'étude des symptômes de localisation, autrement dit l'étude du diagnostic topographique des lésions de l'encéphale, est donc le complément nécessaire de la topographie cranio-encéphalique et, à ce titre, il convient, croyons-nous, de lui consacrer ici quelques considérations. Parmi les lésions qui donnent lieu à des symptômes de localisation, les plus fréquentes de beaucoup, les plus intéressantes également au point de vue de l'intervention chirurgicale, sont les tumeurs cérébrales (*tubercules, syphilomes, sarcomes, gliomes*) ; aussi est-ce uniquement du diagnostic topographique des tumeurs du cerveau que nous nous occuperons ici. Nous utiliserons pour cette étude les remarquables leçons que Raymond a récemment consacrées à ce sujet dans ses cliniques des maladies du système nerveux (1896-1897). Les symptômes des tumeurs intra-craniennes sont de deux ordres : les uns s'observent avec les tumeurs de n'importe quel siège et sont dus à la compression diffuse et lente du cerveau par le néoplasme (céphalalgie, stase papillaire, vomissements, torpeur intellectuelle) ; les autres sont particuliers aux tumeurs de telle ou telle région du cerveau et sont la conséquence de l'irritation ou de la destruction d'un territoire déterminé de l'encéphale ; ce sont les seuls symptômes sur lesquels on doit s'appuyer pour faire un diagnostic topographique. En ne tenant compte que de ces derniers symptômes, on peut diviser les tumeurs cérébrales en *tumeurs de la convexité* et en *tumeurs de la base*, suivant qu'elles se développent sur la partie convexe du cerveau (en rapport alors avec la voûte du crâne) ou sur la partie inférieure (en rapport alors avec la base cranienne).

A. Tumeurs de la convexité. — Les tumeurs de la convexité répondent à cette partie de l'encéphale qui renferme la plupart des centres corticaux (p. 104). Elles se distinguent, d'après leur siège (fig. 112), en : 1° *tumeurs de la zone préfrontale;* 2° *tumeurs de la zone rolandique;* 3° *tumeurs du lobe pariétal;* 4° *tumeurs du lobe temporal;* 5° *tumeurs du lobe occipital.*

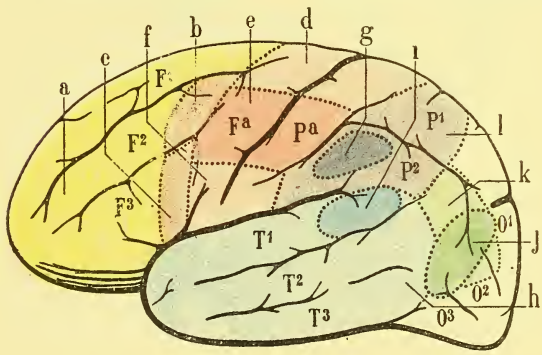


Fig. 112.
Topographie des symptômes de localisation des tumeurs de la convexité du cerveau (d'après Raymond).

(Le cerveau est vu par sa face externe gauche.)

*a* (*en jaune*), zone des troubles démentiels. — *b* (*en orangé*), zone de l'agraphie. — *c* (*en orangé*), zone de l'aphasie motrice. — *d* (*en rose*), zone de la paralysie des membres inférieurs. — *e* (*en rouge*), zone de la paralysie des membres supérieurs. — *f* (*en rose*), zone de la paralysie de la face, de la langue, du larynx. — *g* (*en violet foncé*), zone du ptosis cortical. — *h* (*en bleu clair*), zone de la surdité de l'âme. — *i* (*en bleu foncé*), zone de la surdité verbale. — *j* (*en vert foncé*), zone de l'aphasie optique. — *k* (*en vert clair*), zone de la cécité verbale ordinaire. — *l* (*en violet clair*), zone de l'anesthésie musculaire.
Pour le reste de la légende voir la figure 70.

α) Les *tumeurs de la zone préfrontale* (cette zone, d'après Raymond, comprend les trois circonvolutions frontales à l'exception du pied de ces mêmes circonvolutions) donnent habituellement lieu à des désordres démentiels.

β) Les *tumeurs de la zone rolandique* (pied des trois circonvolutions frontales, circonvolutions frontale et pariétale ascendantes), lorsqu'elles intéressent les circonvolutions frontale et pariétale ascendantes, produisent des convulsions (épilepsie jacksonienne), puis, ultérieurement, des paralysies du mouvement et de la sensibilité, qui portent sur

la face ou sur les membres supérieurs, ou sur les membres inférieurs du côté opposé. Lorsqu'elles occupent le pied de la troisième frontale gauche chez les droitiers, le pied de la troisième frontale droite chez les gauchers, elles donnent lieu à de l'aphasie motrice. Lorsqu'elles intéressent le pied de la deuxième frontale (celle du côté gauche chez les droitiers, celle du côté droit chez les gauchers), elles s'accompagnent d'agraphie ; il convient d'ajouter toutefois que la valeur de ce dernier symptôme de localisation est contestée par beaucoup d'auteurs.

γ) Les *tumeurs du lobe pariétal* (à l'exception de celles développées dans la circonvolution pariétale ascendante, laquelle fait partie de la zone rolandique) s'accompagnent : 1° de la disparition du sens musculaire dans les membres du côté opposé sans qu'il y ait de paralysie motrice concomitante ; 2° de ptosis ou chute de la paupière supérieure du côté opposé.

δ) Les *tumeurs du lobe temporal*, lorsqu'elles intéressent à la fois le lobe droit et le lobe gauche, se traduisent par ce que les Allemands appellent la *surdité de l'âme*, ce qui veut dire que le malade conserve l'ouïe, mais n'a plus conscience des sons qui impressionnent son oreille. Lorsqu'elles n'intéressent que le lobe droit, elles donnent lieu seulement à une diminution de la perception auditive. Lorsqu'elles n'intéressent que le lobe gauche, elles donnent lieu à des désordes du langage, appelés *paraphasie*, et à de la *surdité verbale*, laquelle se distingue de la surdité de l'âme en ce que le malade a conscience des sons qui impressionnent son oreille, mais ne comprend pas les mots qu'il entend. Ajoutons que ces symptômes consécutifs aux tumeurs du lobe temporal gauche ne s'observent que chez les droitiers ; chez les gauchers, c'est la lésion du lobe droit qui s'accompagne de surdité verbale et de paraphasie.

ε) Les *tumeurs du lobe occipital*, lorsqu'elles se développent dans le lobe gauche (chez un droitier), peuvent s'accompagner de *cécité verbale :* le malade ne comprend plus le sens des mots écrits. Lorsqu'elles siègent dans l'un quelconque des deux lobes, elles produisent de l'*hémianopsie homonyme* (voy. *Voie optique*, p. 414) : le malade a une paralysie d'une moitié de la rétine de chaque œil (les deux moitiés droites des deux yeux dans le cas de lésion du lobe occipital gauche, les deux moitiés gauches dans le cas de lésion du lobe droit). Lorsqu'elles sont situées à la limite commune du lobe occipital et du lobe temporal gauches, elles donnent lieu à un trouble aphasique connu sous le nom d'*aphasie optique :* le malade voit et reconnaît les objets qu'on place devant lui, mais il ne peut dire leur nom.

*B*. Tumeurs de la base. — Les tumeurs de la base occupent cette partie de l'encéphale d'où émergent les nerfs craniens. Il en résulte qu'elles s'accompagnent presque toujours, en plus des symptômes qui traduisent la compression diffuse de l'encéphale (céphalalgie, vomissements, stase papillaire, etc.), des symptômes de la compression des nerfs craniens, symptômes qui permettent, dans la plupart des cas, de faire le diagnostic topographique de la tumeur avec une assez grande rigueur.

a. *Division de la base en quatre segments*. — Envisagée au point de vue du diagnostic topographique des tumeurs cérébrales, la base de l'encéphale peut être divisée en quatre segments (fig. 113) : 1° un segment orbito-olfactif ; 2° un segment temporo-optico-pédonculaire ; 3° un segment occipito-protubérantiel ; 4° un segment cérébello-bulbaire. — Le *segment orbito-olfactif* répond à la portion du lobe orbitaire qui se trouve situé en avant d'une ligne horizontale passant par la pointe des deux lobes temporo-occipitaux : il renferme le lobe orbitaire, le bulbe

olfactif et la bandelette olfactive. — Le *segment temporo-optico-pédonculaire* est compris entre deux lignes horizontales, dont l'une n'est autre que celle qui passe par la pointe de chaque lobe temporo-occipital, dont l'autre passe à quelques millimètres en avant du bord antérieur de la protubérance : il renferme la partie antérieure des lobes temporo-occipitaux, les racines du nerf olfactif, le chiasma, les bandelettes optiques, le corps pituitaire, les pédoncules cérébraux. — Le *segment occipito-protubérantiel* est limité par deux lignes transversales parallèles, passant, l'une à quelques millimètres en avant du bord antérieur de la protubérance, l'autre par le bord postérieur de cette dernière : on y trouve la partie postérieure des lobes temporo-occipitaux, la protubérance, les nerfs oculo-moteur commun, pathétique, trijumeau, oculo-moteur externe. — Le *segment cérébello-bulbaire* est situé en arrière de la ligne tangente au bord postérieur de la protubérance : il renferme la face inférieure du cervelet et du bulbe, les nerfs facial, auditif, pneumogastrique, glosso-pharyngien, hypoglosse, spinal.

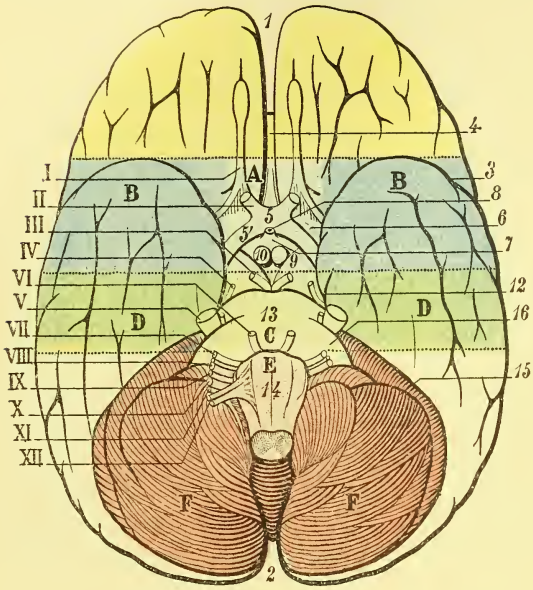


Fig. 113.

Topographie des symptômes de localisation des tumeurs de la base du crâne et du cerveau.

(Le cerveau est vu par sa face inférieure.)

*En jaune*, segment orbito-olfactif : zone des troubles démentiels et de l'anosmie. — *En bleu*, segment temporo-optico-pédonculaire. — *En vert*, segment occipito-protubérantiel. — *En rouge*, segment cérébello-bulbaire.

A (*bleu clair*), zone de l'hémianopsie et de l'hémiplégie. — B (*bleu foncé*), zone des troubles démentiels. — C (*vert clair*), zone de la paralysie alterne. — D (*vert foncé*), zone de l'aphasie optique. — E (*rose*), zone des paralysies bulbaires. — F (*rouge*), zone du syndrome cérébelleux.

1, extrémité antérieure, et 2, extrémité postérieure de la scissure interhémisphérique. — 3, scissure de Sylvius. — 4, genou du corps calleux. — 5, chiasma des nerfs optiques, avec 5', bandelettes optiques. — 6, espace perforé antérieur. — 7, tuber cinereum. — 8, tige pituitaire ; la ligne pointillée qui lui fait suite indique le contour du corps pituitaire. — 9, pédoncules cérébraux. — 10, tubercules mamillaires. — 11, espace perforé postérieur. — 12, partie latérale de la fente cérébrale de Bichat. — 13, protubérance annulaire. — 14, bulbe rachidien. — 15, cervelet. — 16, pédoncule cérébelleux moyen.

I, nerf olfactif. — II, nerf optique. — III, moteur oculaire commun. — IV, pathétique. — V, trijumeau, avec ses deux racines. — VI, moteur oculaire externe. — VII, facial. — VIII, auditif; entre le facial et l'auditif on voit le petit nerf intermédiaire de Wrisberg. — IX, glosso-pharyngien. — X, pneumogastrique. — XI, spinal. — XII, grand hypoglosse.

b. *Symptômes propres aux tumeurs de chacun des segments de la base.* — Voyons maintenant quels sont les symptômes propres aux tumeurs développées dans chacun de ces quatre segments de la base de l'encéphale.

α) Les *tumeurs du segment orbito-olfactif* s'accompagnent d'amblyopie, d'hémianosmie et de troubles démentiels pouvant simuler ceux qu'on observe dans la paralysie générale.

β) Les *tumeurs du segment temporo-optico-pédonculaire*, lorsqu'elles occupent la partie médiane de ce segment (A, fig. 113), donnent lieu à de l'hémianopsie, à de l'hémiplégie, à de l'anosmie et à de l'exophthalmie si le néoplasme pénètre dans l'orbite par la fente sphénoïdale. Quand elles intéressent la partie latérale de ce même territoire (B, fig. 113), elles peuvent se traduire par les mêmes symptômes que les tumeurs du segment orbito-olfactif.

γ) Les *tumeurs du segment occipito-protubérantiel* déterminent, lorsqu'elles sont

situées près de la ligne médiane (C, fig. 113), une *paralysie alterne*, c'est-à-dire l'association d'une hémiplégie motrice du côté opposé à la tumeur avec une paralysie de l'un ou de plusieurs des nerfs de ce segment (oculo-moteur commun, trijumeau, pathétique, etc.), du même côté que la tumeur. Lorsqu'elles se développent plus en dehors (D, fig. 113), elles peuvent donner lieu à de l'aphasie optique, mais, d'ordinaire, elles ne se révèlent pas par des phénomènes localisateurs bien nets.

δ) Les *tumeurs du segment cérébello-bulbaire* produisent la paralysie d'un ou de plusieurs des nerfs bulbaires (facial, auditif, pneumogastrique, etc.), lorsqu'elles occupent la ligne médiane (E, fig 113). Quand elles siègent plus en dehors (F, fig. 113), elles compriment le cervelet et donnent lieu aux manifestations qui ressortissent au syndrome cérébelleux.

---

## CHAPITRE II

# FACE

La face, deuxième segment de la tête, est située à la partie antérieure et inférieure du crâne. C'est un massif osseux de forme fort irrégulière, creusé de cavités profondes dans lesquelles se loge, avec quelques-uns de nos appareils sensoriels, la portion initiale des deux conduits digestif et respiratoire. Libre à sa partie antérieure, intimement unie au crâne par sa partie supérieure, elle confine, en arrière et en bas, aux régions supérieures du cou. Laissant de côté les appareils sensoriels, que nous réunirons dans un chapitre à part, nous étudierons successivement dans le présent chapitre :

1° Les parties squelettiques formant ce qu'on désigne ordinairement sous le nom de *massif osseux de la face ;*

2° Les parties molles, relativement superficielles, qui, sous le nom de *régions superficielles de la face,* recouvrent les parties antéro-latérales du massif osseux ;

3° Les parties molles, plus profondes, qui se disposent à la partie postéro-inférieure de ce même massif osseux et qui constitueront, pour nous, les *régions profondes de la face.*

### ARTICLE PREMIER

## MASSIF OSSEUX DE LA FACE

Le massif osseux, dont l'ensemble constitue la face, est comme suspendu à la partie antérieure et inférieure de la base du crâne. Il lui est, du reste, intimement uni par de nombreuses et puissantes sutures et ne peut en être séparé, du moins chez l'adulte.

### § 1 — CONSIDÉRATIONS GÉNÉRALES

**1° Conformation extérieure.** — Le squelette facial revêt, schématiquement, la forme d'un prisme triangulaire, dont les deux bases sont latérales et dont les trois faces sont, l'une supérieure, une autre antérieure, la troisième postérieure :

*α)* Les *bases* (fig. 114), encore appelées *faces latérales,* sont essentiellement constituées par la face externe de l'os malaire, la portion postérieure du rebord alvéolaire du maxillaire supérieur et la face externe de la branche du maxillaire inférieur. Nous y trouvons : 1° le *trou malaire,* sur la face externe de l'os de même nom ; 2° l'*échancrure sigmoïde* du maxillaire inférieur, que surmonte l'arcade zygomatique et que limitent, en avant, l'apophyse coronoïde, en arrière le col du condyle ; nous y reviendrons à propos de la région massetérine.

β) La *face antérieure* (fig. 116), limitée en haut par une ligne transversale qui passerait par les deux sutures fronto-malaires, a pour limite, en bas, le bord inférieur du corps du maxillaire inférieur et aussi le bord inférieur de sa branche montante jusqu'au gonion. Nous y remarquons : 1° *sur la ligne médiane,* l'orifice antérieur des fosses nasales ou orifice piriforme (*apertura piriformis* des anatomistes anglais et allemands), à travers lequel se voit le bord antérieur du vomer ; la symphyse du menton et, au-dessous d'elle, l'éminence mentonnière ; 2° *de chaque côté*

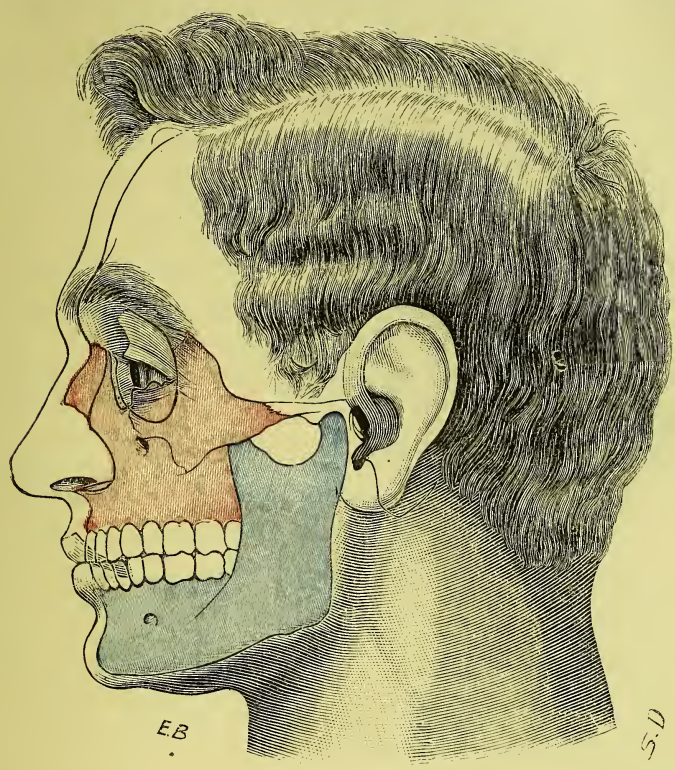


Fig. 114.
Massif osseux de la face, vue latérale.
(*En rouge*, la mâchoire supérieure ; *en bleu*, la mâchoire inférieure).

*de la ligne médiane,* la base de l'orbite, le trou sous-orbitaire, la fosse canine, la fossette myrtiforme (avec la bosse canine), les deux bords alvéolaires avec leurs rangées de dents, et, enfin, la face antérieure du corps du maxillaire inférieur avec sa ligne oblique externe, qui se dirige en haut et en arrière, et son trou mentonnier, qui s'ouvre un peu au-dessus de cette ligne.

γ) La *face supérieure* (fig. 116), en rapport avec la base du crâne, s'étend depuis l'articulation naso-frontale, *point extrême antérieur,* jusqu'à la partie la plus reculée de l'articulation sphéno-vomerienne, *point extrême postérieur*. Elle est intimement unie à la partie correspondante du crâne par trois piliers qui délimitent entre eux les deux cavités orbitaires. Ce sont : 1° un *pilier médian,* représenté par les os nasaux et surtout par les branches montantes des deux maxillaires supérieurs, qui, comme on le sait, viennent s'articuler avec les apophyses orbitaires internes ; 2° deux *piliers latéraux,* l'un droit, l'autre gauche, représentés par la portion ascendante de l'os malaire, lequel vient s'articuler avec l'apophyse orbitaire externe ; à chaque

pilier latéral se trouve annexé un arc-boutant horizontalement dirigé, unissant le même os malaire à la partie postéro-inférieure du temporal : c'est l'arcade zygomatique. Il est à peine besoin d'indiquer que, au niveau de ces piliers, le massif facial est beaucoup plus résistant que partout ailleurs.

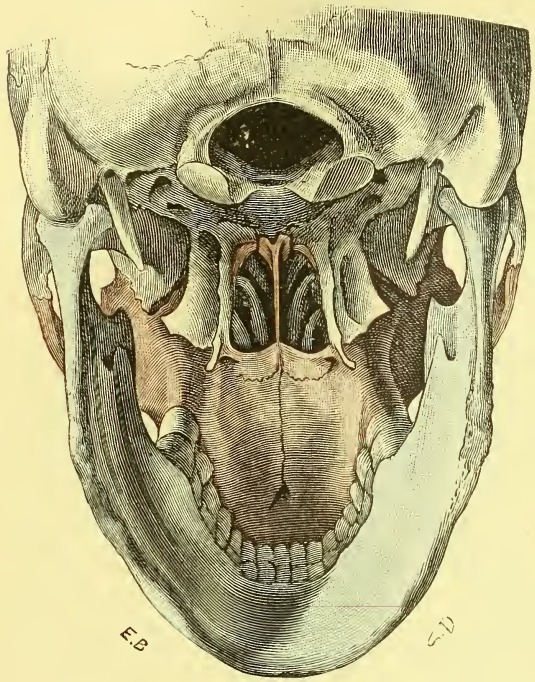


Fig. 115.
Massif osseux de la face, vue postérieure.
(*En rouge*, la mâchoire supérieure ; *en bleu*, la mâchoire inférieure ; *en noir*, les os du crâne.)

δ) La *face postérieure* (fig. 115) représente une vaste cavité qui se trouve circonscrite : 1° en arrière et en haut par une ligne conventionnelle passant par les deux cavités glénoïdes ; 2° sur le reste de son pourtour, par le bord inférieur du corps du maxillaire et le bord postérieur de sa branche. Cette vaste région, dans laquelle s'abritent la langue, le voile du palais, le pharynx, les régions parotidienne et zygomatique, etc., nous montre, sur le squelette, une foule de détails, saillies et dépressions, gouttières et trous, dont les principaux sont les suivants : les orifices postérieurs des fosses nasales ou *choanes*, que sépare l'une de l'autre le bord postérieur du vomer ; au-dessous de cet os, sur la ligne médiane, l'épine nasale postérieure ; la voûte palatine, avec ses conduits palatins antérieurs, palatins postérieurs et palatins accessoires ; sur la face postérieure du maxillaire inférieur, la symphyse mentonnière, les quatre apophyses geni, la ligne oblique interne avec la gouttière mylo-hyoïdienne ; enfin, l'orifice supérieur du canal dentaire et l'épine de Spix, qui le limite en bas.

La forme générale et les dimensions du massif osseux de la face peuvent subir, soit à l'état normal, soit à l'état pathologique, des modifications intéressantes à connaître, parce qu'elles retentissent toujours profondément sur la physionomie du sujet.

α) *A l'état normal*, le squelette de la face présente un développement variable suivant l'âge et suivant les races. — *Chez l'enfant*, sa portion inférieure ou naso-buccale se trouve très réduite par suite de l'absence du sinus maxillaire et de l'obliquité de la branche du maxillaire inférieur ; il en résulte que, chez lui, le diamètre vertical de la face est proportionnellement beaucoup plus court que chez l'adulte et que, dans son ensemble, la face est peu développée relativement à la boîte cranienne. — *Chez l'adulte*, l'apparition du sinus maxillaire et le développement des dents augmentent considérablement les dimensions verticales de la face. — *Chez le vieillard*, la chute des dents et l'usure des bords alvéolaires, qui en est la conséquence, diminuent dans une proportion souvent considérable les dimensions verticales de la face, laquelle se rapproche ainsi, dans son ensemble, de sa configuration infantile : elle en diffère cependant en ce que le menton, qui est fuyant chez l'enfant, se porte en avant à la rencontre du nez et que la ligne symphysienne est oblique en bas et en avant, tandis que chez l'enfant cette même ligne présente une obliquité de sens contraire. — *Dans la race Mongolique*, le diamètre transversal bimalaire est particulièrement développé : de là, la saillie que font les pommettes et la largeur considérable que présente la face chez les sujets de cette race. Dans la race nègre, au contraire, c'est le diamètre vertical qui prédomine, ce qui est dû à la saillie exagérée que fait le maxillaire inférieur ; cette saillie du maxillaire contribue à donner au visage du nègre, son aspect caractéristique.

β) *A l'état pathologique*, les modifications que subit le massif osseux facial peuvent être consécutives à des lésions diffuses, portant sur tous les os de la face, comme, par exemple, dans l'acro-

mégalie et dans la leontiasis ossea; ou bien elles peuvent être consécutives à des lésions localisées, n'intéressant que l'un des segments osseux, comme cela s'observe dans la plupart des traumatismes (fractures) ou des inflammations (ostéites) du squelette de la face. — Dans le cas de lésions diffuses, la déformation du visage est toujours des plus accusée. C'est ainsi que dans la leontiasis ossea, affection caractérisée, comme on le sait, par un épaississement diffus des os de la face et du crâne (Virchow), la déformation est telle que la face du malade rappelle assez exactement le mufle du lion (facies léonin). — Les lésions localisées produisent, elles aussi, une déformation toujours appréciable. Il est à remarquer cependant que, parmi ces lésions, celles du maxillaire inférieur, de l'os malaire et surtout des os du nez ont, sur la physionomie du malade, un retentissement beaucoup plus considérable que les lésions du maxillaire supérieur ; il est même surprenant de voir combien, après des destructions étendues de cet os, l'aspect du visage est relativement peu modifié.

**2° Division.** — La face, on le sait, se divise en deux portions appelées *mâchoires;* la mâchoire supérieure et la mâchoire inférieure. La première, constituée par des os minces et fragiles, est intimement unie à la base du crâne par sa face supérieure; elle est arc-boutée contre les deux apophyses ptérygoïdes par sa face postérieure. La deuxième, formée par un os unique et résistant, le maxillaire inférieur, est mobile, et en rapport avec la base du crâne par un seul point qui répond aux articulations temporo-maxillaires.

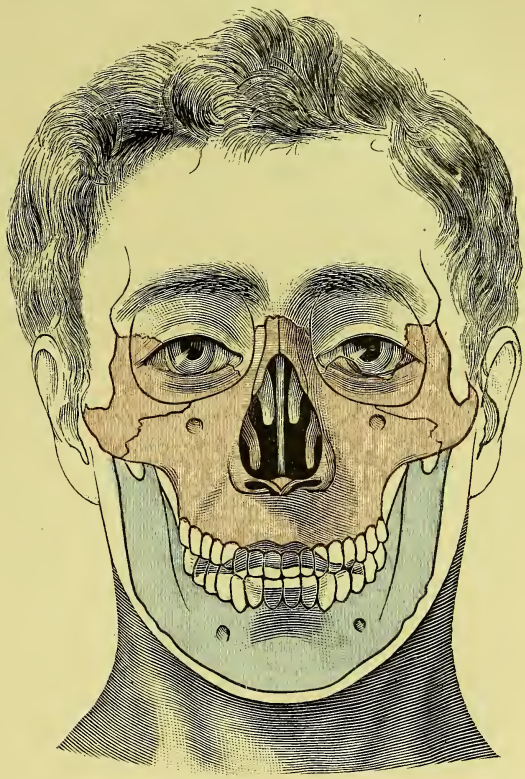

Fig. 116.
Massif osseux de la face, vue antérieure.
(*En rouge*, la mâchoire supérieure; *en bleu*, la mâchoire inférieure.)

Placée en arrière et au-dessous de la mâchoire supérieure, l'inférieure l'encadre en partie et, dans bien des cas, la protège efficacement contre les traumatismes. Aussi les fractures de la mâchoire supérieure sont-elles relativement rares.

Les rapports que les mâchoires présentent avec la base du crâne expliquent comment il se fait que, dans les traumatismes, le choc porté sur la face puisse se transmettre au crâne et le fracturer. Réciproquement, ils nous expliquent l'irradiation possible d'une fracture de l'étage antérieur du crâne aux os de la mâchoire supérieure.

**3° Rapports généraux avec les cavités sensorielles.** — Les os qui forment la mâchoire supérieure délimitent, avec la base du crâne, les *cavités orbitaires* et *les cavités nasales* où se loge le substratum anatomique de deux de nos sens : dans la première, le globe oculaire ; dans la seconde, la muqueuse pituitaire. Ils délimitent, de même, avec le maxillaire inférieur ou os de la mâchoire inférieure, une autre cavité, celle-ci impaire et médiane, la *cavité buccale,* premier segment de l'appareil digestif. Le massif osseux facial forme donc le squelette, les parois de ces cavités. Aussi ses lésions retentissent-elles non seulement sur l'harmonie du

visage, mais aussi elles peuvent, suivant leur siège, entraîner des troubles soit du côté de la vision, soit du côté de la respiration ou de la digestion.

Ce n'est pas tout ; deux des cavités dont le squelette facial constitue les parois, les fosses nasales et surtout la bouche, renferment, même à l'état normal, de nombreux germes qui, dans certaines circonstances (fractures, inflammations chroniques des muqueuses nasale et buccale) peuvent envahir le squelette et donner naissance à des infections locales ou générales. On connaît, par exemple, les accidents graves qui succèdent à certaines fractures du maxillaire inférieur, à la nécrose phosphorée, parfois à la simple extraction d'une dent.

Nous terminerons cette vue d'ensemble du massif osseux de la face, en rappelant que les deux mâchoires présentent, sur leur bord libre, les arcades dentaires et que ces dernières jouent, dans la pathologie de la région, un rôle considérable sur lequel nous aurons à revenir plus d'une fois (voy. p. 236).

## § 2 — MACHOIRE SUPÉRIEURE

La mâchoire supérieure se compose de treize os dont un seul, le vomer, est impair. Tous les autres sont pairs et disposés symétriquement de chaque côté de la ligne médiane. Ce sont : le maxillaire supérieur (le plus important, celui autour duquel se groupent les autres), l'os malaire, l'unguis, le cornet inférieur, l'os propre du nez, enfin le palatin. — La description de ces divers os et des articulations qui les réunissent appartient à l'anatomie descriptive. Envisagés uniquement au point de vue de l'anatomie médico-chirurgicale, ces treize os, articulés les uns avec les autres, constituent comme une seule pièce osseuse, qui s'unit, au-dessus et au-dessous des fosses nasales, avec celle du côté opposé et qu'on désigne sous le nom de maxillaire supérieur. Le mot *maxillaire supérieur* a donc, comme on le voit, en anatomie topographique, une signification autrement étendue qu'en anatomie descriptive, puisque sous ce nom, nous le répétons, on comprend non seulement l'os maxillaire supérieur proprement dit, mais aussi les divers os qui complètent ce dernier et qui forment avec lui un « bloc », que le chirurgien peut enlever d'un seul coup (résection du maxillaire supérieur). Ce bloc osseux est creusé d'une cavité annexe des fosses nasales, le *sinus maxillaire*, qui joue dans la pathologie de la région un rôle des plus importants.

**1° Maxillaire supérieur.** — Entendu comme nous venons de le dire, le maxillaire supérieur se trouve situé en dehors de la cavité nasale, au-dessus de la cavité buccale, au-dessous de la cavité orbitaire, enfin, au-devant de la cavité pharyngienne. Ce dernier rapport nous explique pourquoi la *résection du maxillaire supérieur* est parfois indiquée comme opération préliminaire pour extirper les tumeurs volumineuses et « difficiles » du pharynx et, en particulier, les *polypes naso-pharyngiens ;* elle donne, on le conçoit, un jour considérable sur la cavité pharyngienne. Cette opération, introduite dans la science par Gensoul en 1827, se pratique soit pour des lésions du maxillaire (cancer), soit, comme nous venons de le dire, pour obtenir un accès plus large sur les régions profondes.

a. *Conformation extérieure et rapports.* — Le maxillaire supérieur (fig. 117) revêt la forme d'un cube irrégulier ; on peut donc schématiquement y distinguer une face antérieure, une face externe, une face postérieure, une face supérieure, une face interne, enfin une face inférieure.

α) La *face antérieure* est sous-cutanée et recouverte seulement par les parties

molles de la joue ; c'est la « face chirurgicale » du maxillaire supérieur, celle que l'on aborde et que l'on dégage tout d'abord dans les résections de cet os.

β) La *face externe*, convexe, continue la précédente ; elle est également en rapport avec les parties molles de la face et en particulier avec celles de la région zygomatique.

γ) La *face postérieure* adhère à l'apophyse ptérygoïde. Elle forme la paroi antérieure de la fosse ptérygo-maxillaire.

δ) La *face supérieure* prend part à la constitution de l'orbite. Sur elle repose le globe oculaire. Sa dénudation, dans les interventions dont elle est l'objet, doit être faite avec un grand soin ; elle doit être sous-périostée quand on le peut, pour éviter, non seulement la blessure de l'œil, mais aussi l'ouverture de la loge orbitaire, un phlegmon de l'orbite pouvant en être la conséquence. La face supérieure est parcourue par le nerf sous-orbitaire ; dans la résection du maxillaire, ce nerf, qui est logé dans un canal en partie osseux constitué aux dépens de cette face, doit être sectionné au moment où on abaisse l'os ; sinon, on court le risque de léser le ganglion de Gasser, d'où résulterait, par trouble trophique, la fonte purulente de l'œil correspondant. Dans l'angle antéro-interne de la face supérieure du maxillaire, on trouve encore le sac lacrymal, qu'il convient, dans la résection, de dégager soigneusement de sa loge osseuse au moment où on sectionne l'apophyse montante du maxillaire.

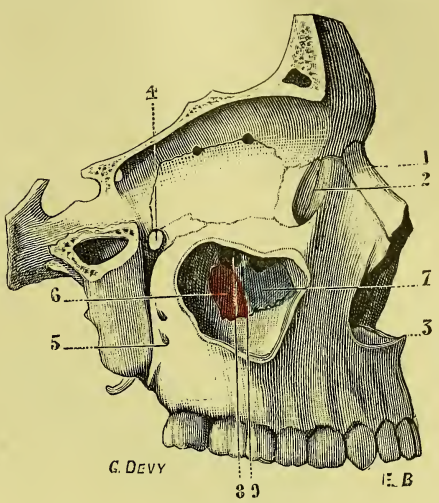


Fig. 117.
Le maxillaire supérieur, vu par sa face externe (T.).

1, os propre du nez. — 2, gouttière lacrymo-nasale. — 3, épine nasale antérieure. — 4, trou sphéno-palatin. — 5, trous dentaires postérieurs. — 6, portion du palatin, rétrécissant l'orifice d'entrée du sinus maxillaire — 7, apophyse auriculaire du cornet inférieur, recouverte à l'état frais par la muqueuse du sinus. — 8, partie postérieure de l'entrée du sinus, également recouverte par la muqueuse. — 9, apophyse unciforme de l'ethmoïde.

ε) La *face interne* et la *face inférieure* du maxillaire supérieur constituent : la première, la moitié inférieure de la paroi externe des fosses nasales ; la deuxième, la paroi palatine de la cavité buccale. Elles sont tapissées uniquement par la muqueuse nasale et buccale, dont le plan profond remplit à leur égard le rôle de périoste.

Dans la résection du maxillaire, au moment où le chirurgien dégage ces deux faces de l'os, les cavités nasale et buccale sont forcément ouvertes ; le sang, qui jusque-là avait pu s'écouler à l'extérieur, tombe alors dans le pharynx et parfois même dans les voies respiratoires ; il en résulte, on le conçoit, un grand danger pour le malade, danger que l'on essaie de conjurer dans la mesure du possible en réservant pour les derniers temps de l'opération la libération de ces parois et en faisant cesser à ce moment l'anesthésie. Pour parer à ce danger, certains chirurgiens recommandent encore de mettre la tête du patient dans la position dite *position de Rose*, c'est-à-dire de placer la tête pendante hors de la table d'opération. D'autres conseillent de pratiquer préventivement, soit le tamponnement de l'orifice postérieur des fosses nasales, soit la trachéotomie et, dans ce dernier cas, d'utiliser la canule-tampon de Trendelenburg.

φ) La face inférieure ou buccale donne attache, par son bord postérieur, au voile du palais, dont la désinsertion, dans la résection de l'os, doit être faite avec soin. Cette même face est, comme nous l'avons dit, recouverte par la muqueuse pala-

tine, qui lui adhère intimement et qui, dans l'opération précitée, est arrachée en même temps que l'os, si l'on n'a pris au préalable le soin de l'inciser au point où l'on pratique la section de l'apophyse palatine.

b. *Connexions du maxillaire supérieur avec les autres os de la face.* — Le maxillaire supérieur est solidement uni avec les autres os de la face d'une part, avec la base du crâne d'autre part, sur quatre points, savoir : 1° en dehors et en haut, avec le malaire; 2° en haut et en dedans, et par l'intermédiaire de sa branche montante, avec les os propres du nez ; 3° en arrière, avec l'apophyse ptérygoïde; 4° en bas et sur la ligne médiane, avec le maxillaire supérieur du côté opposé. Dans la résection de l'os, chacun de ces points d'attache doit être divisé complètement pour que le maxillaire puisse être abaissé et extrait. Le point d'attache malaire est de beaucoup le plus résistant, il exige le ciseau ou bien la scie à chaîne. Un ou plusieurs coups de cisaille suffisent pour les autres.

c. *Architecture.* — Les divers os qui constituent la machoire supérieure sont, à l'exception de l'os malaire et du rebord alvéolaire du maxillaire supérieur, formés presque uniquement d'une lamelle de tissu compacte : ils sont, par suite, minces et fragiles. Cette fragilité est encore augmentée par la présence, dans le centre du massif osseux, du *sinus maxillaire*, cavité qui est plus ou moins développée suivant les sujets, comme nous le verrons plus loin. Aussi les fractures de cause directe ne sont-elles pas rares au maxillaire supérieur : c'est ainsi, par exemple, qu'un choc sur la pommette peut fort bien enfoncer le malaire dans le maxillaire supérieur. Il convient toutefois de faire remarquer que, malgré sa fragilité, le squelette de la mâchoire supérieure résiste assez bien aux pressions qui agissent de haut en bas ou de bas en haut, grâce aux piliers signalés plus haut, qui l'unissent au crâne et qui transmettent à ce dernier, en la décomposant, la force dont ils subissent l'action. Ajoutons que sa minceur favorise beaucoup la propagation au tissu osseux de l'inflammation des muqueuses qui le recouvrent immédiatement sur de nombreux points (au niveau du sinus, de la paroi externe des fosses nasales, de la voûte palatine).

Le périoste qui revêt le squelette facial est peu « fertile » : aussi le maxillaire supérieur, à l'inverse de l'inférieur, se régénère-il très rarement après résection sous-périostée.

Ainsi que nous l'avons déjà dit, les os de la mâchoire supérieure sont traversés par de nombreux nerfs (nerf sous-orbitaire, nerfs dentaires), qui peuvent être lésés dans les ostéites assez fréquentes de cette région : de là, les névrites ou les névralgies que l'on observe en pareil cas. Ces nerfs peuvent encore être sectionnés par une esquille ou comprimés dans le cal d'une fracture, et il en résulte, alors, une anesthésie plus ou moins durable des téguments innervés par le nerf lésé, ou encore des névralgies rebelles. Rappelons, enfin, que le bord libre de la mâchoire supérieure loge les dents, qui jouent dans la pathologie du maxillaire (tumeurs malignes, kystes, ostéites, sinusites) un rôle important. Nous y reviendrons en étudiant la cavité buccale.

**2° Sinus maxillaire.** — Le sinus maxillaire s'ouvrant dans le méat moyen, est un simple diverticule des fosses nasales. Il appartient logiquement à ces dernières cavités et c'est avec elles que nous le décrirons (voy. *Fosses nasales*).

## § 3 — MACHOIRE INFÉRIEURE

La mâchoire inférieure est beaucoup moins complexe que la mâchoire supérieure ; aussi, les considérations générales dans lesquelles nous sommes entrés au

début de cet article (p. 160) nous permettront-elles d'être bref. Disons tout de suite qu'elle est la seule portion mobile du squelette facial et, d'autre part, qu'elle ne renferme dans son épaisseur aucune cavité. Elle est constituée chez le fœtus par deux os, qui s'unissent bientôt sur la ligne médiane (*symphyse mentonnière*) pour former un os unique, le *maxillaire inférieur*.

On distingue au maxillaire inférieur un *corps* et *deux branches*, l'une droite l'autre gauche. Leur étude détaillée appartient à l'anatomie descriptive. Nous nous contenterons de rappeler ici que le corps est horizontal et en forme de fer à cheval ; que les branches, encore appelées quelquefois *branches montantes*, en raison de leur direction, sont à peu près verticales chez l'adulte, très obliques en arrière chez le nouveau-né ; qu'elles s'unissent au corps en formant un angle qui porte le nom d'*angle de la mâchoire ;* que, enfin, elles se terminent en haut, par deux saillies, l'*apophyse coronoïde* d'une part, le *condyle* de l'autre ; ce dernier, on le sait, est destiné à former avec la cavité glénoïde du temporal l'articulation de la mâchoire.

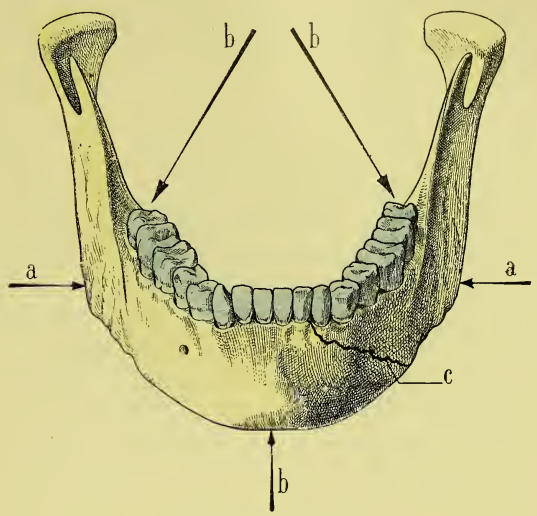


Fig. 118.
Mécanisme des fractures indirectes de la mâchoire

*a*, *a*, sens suivant lequel s'exercent les pressions tendant à diminuer le rayon de courbure du maxillaire. — *b*, *b*, *b*, sens suivant lequel se font les pressions tendant à redresser la courbure du maxillaire. — *c*, trait de fracture.

Aplati dans le sens transversal, le maxillaire inférieur nous présente une face externe et une face interne, un bord supérieur et un bord inférieur. Nous décrirons ces faces et ces bords avec les régions auxquelles ils appartiennent ; disons ici seulement que la face externe est recouverte par les parties molles des régions mentonnière, jugale et massétérine; que la face interne délimite la cavité buccale, dans laquelle elle fait saillie et par laquelle elle est très facilement explorable. Quant aux bords, l'inférieur est sous-cutané, le supérieur porte les dents dans la portion qui répond au corps de la mâchoire ; il est mince, tranchant, saillant dans la cavité buccale dans la portion qui correspond à la branche montante.

Tandis que la mâchoire supérieure est formée d'os minces et fragiles, la mâchoire inférieure est, au contraire, épaisse, résistante, constituée par un tissu compacte, très dur, très difficile à scier. Malgré cela, les fractures du maxillaire inférieur sont plus fréquemment observées que celles du maxillaire supérieur, ce qui tient, d'une part, à ce fait que la mâchoire inférieure est moins bien protégée que la mâchoire supérieure et, d'autre part, à ce que sa courbure la prédispose aux fractures indirectes. On sait, en effet, que cette variété de fracture du maxillaire inférieur (fig. 118) se produit lorsqu'un traumatisme agissant sur l'os tend à en redresser la courbure (déflagration d'un coup de feu tiré dans la bouche), ou au contraire à diminuer son diamètre (mâchoire prise entre le sol et un corps pesant) ; dans l'un ou l'autre cas, disons-le en passant, le trait de fracture occupe le corps de l'os plus souvent (50 fois sur 53 cas d'après Hamilton) que les branches. La

structure compacte du maxillaire inférieur fait que, dans les traumatismes par balle, cet os se fracture suivant les types des diaphyses et non suivant ceux des os spongieux (voy. T. II, *Humérus*).

Le périoste qui recouvre le maxillaire inférieur est très « fertile » à l'inverse de celui du maxillaire supérieur : aussi l'os de la mâchoire inférieure se régénère-t-il assez facilement après résection, lorsque le périoste a été conservé.

## ARTICLE II

## RÉGIONS SUPERFICIELLES DE LA FACE

La face, avons-nous dit plus haut, nous présente, en avant et sur la ligne médiane, deux orifices : l'orifice inférieur des narines et l'orifice buccal, l'un, constamment ouvert, l'autre ordinairement fermé et disposé alors en forme de fente transversale. Ces deux orifices représentent l'entrée, le premier du conduit respiratoire, le second du conduit digestif. Tout autour d'eux, et sur toute la partie libre du massif facial, se disposent des parties molles, de valeur différente, constituant par leur ensemble ce que nous appellerons les *régions superficielles de la face*. Ce sont, outre les téguments qui recouvrent le tout, des muscles, des vaisseaux et des nerfs. Les vaisseaux, disons-le tout de suite, sont très nombreux, la face étant une des régions les plus vasculaires de l'économie. Les nerfs sont en partie sensitifs, en partie moteurs. Quant aux muscles, ils appartiennent tous, sauf un (le masséter, qui est un muscle masticateur), à la classe des peauciers et, comme tels, dérivent morphologiquement du pannicule charnu des mammifères. Leur contraction, volontaire ou réflexe, produit tout d'abord les différents degrés d'ouverture et d'occlusion des orifices précités. Mais ces peauciers de la face possèdent chez l'homme une nouvelle fonction tout aussi importante : ils président au jeu de la physionomie, traduisant au dehors les impressions de diverse nature qui ont leur siège réel dans l'encéphale.

Les parties molles, préfaciales et latéro-faciales, forment cinq régions, savoir : 1° sur la ligne médiane et, en allant de haut en bas, la *région nasale*, la *région labiale* et la *région mentonnière ;* 2° tout en arrière, couchée sur la branche du maxillaire inférieur, la *région massétérine ;* 3° sur les côtés, entre la région massétérine et la région médiane, la *région génienne*. Toutes ces régions s'arrêteront, en profondeur, au squelette de la face inclusivement.

### § 1 — RÉGION NASALE

La région nasale est une région impaire et médiane, située entre le front et la lèvre supérieure. Elle répond exactement à cette saillie, de forme pyramidale, que l'on désigne ordinairement sous le nom de nez. C'est la *région du nez* de certains auteurs.

1° **Limites.** — Elle a pour limites, comme le nez lui-même : 1° en haut, une ligne transversale et très courte, allant d'un sourcil à l'autre ; 2° en bas, une deuxième ligne transversale, parallèle à la précédente, mais beaucoup plus longue, passant par l'extrémité postérieure de la sous-cloison ; 3° sur les côtés, une ligne oblique

en bas et en dehors, partant de l'angle interne de l'œil et venant aboutir au point le plus externe de l'aile du nez (*ligne naso-génienne*). Ainsi entendue, la région nasale confine successivement aux régions sourcilière, palpébrale, génienne et labiale. En profondeur, elle s'étend jusqu'aux fosses nasales.

**2° Forme extérieure et exploration.** — Le nez représente une pyramide triangulaire creuse, dont la cavité est constituée par la partie antérieure des fosses nasales ; on peut dire encore que les fosses nasales se prolongent en avant du plan facial et que le relief qu'elles forment à l'extérieur est le nez. Quoi qu'il en soit, la saillie nasale, qui est osseuse et par conséquent fixe dans sa moitié supérieure, et, au contraire, fibro-cartilagineuse et par suite relativement mobilisable dans sa moitié inférieure, la saillie nasale, disons-nous, protège et « masque » en même temps les fosses nasales, dont elle surplombe l'orifice antérieur à la manière d'un

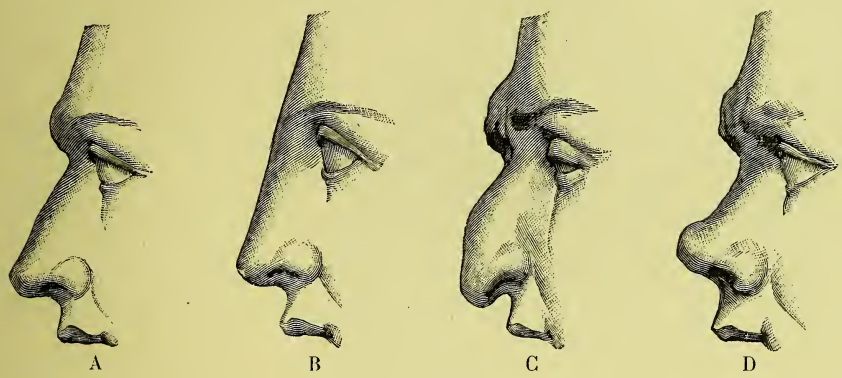


Fig. 119.
Différents types de nez vus de profil (T.).
A, nez droit (Auguste). — B, nez grec (Vénus de Milo). — C, nez busqué (Dante). — D, nez retroussé (Socrate).

auvent. Il est donc nécessaire en certains cas, lorsque le chirurgien désire avoir un accès large sur ces cavités, de « rabattre temporairement » cet auvent, soit en entier (*rhinotomie* de E. Boeckel, Chalot, Ollier), soit seulement dans sa portion fibro-cartilagineuse (*rhinotomie transversale* de Castex, *rhinotomie sous-labiale* de Rouge).

Le *grand axe* de la pyramide nasale se dirige obliquement de bas en haut et d'avant en arrière. Chez la plupart des sujets, il présente en outre une légère obliquité de droite à gauche : il s'ensuit que la pointe du nez est un peu déviée vers la droite.

Au point de vue descriptif, le nez nous offre à considérer trois faces, trois bords, une base et un sommet. — Des trois *faces* de la pyramide, les deux latérales sont planes, sauf en bas, où elles présentent la saillie que forme l'*aile du nez ;* la postérieure fait défaut, elle répond à la cavité des fosses nasales. — Des trois *bords*, les latéraux forment avec le plan de la face un sillon longitudinal qui prend successivement, en allant de haut en bas, les noms de *sillon naso-palpébral, sillon naso-génien, sillon naso-labial ;* c'est dans ce sillon qu'il convient, lorsqu'on a le choix, de pratiquer les incisions dans les interventions sur la région : la cicatrice qui en résulte est ainsi moins visible. Quant au bord antérieur, encore appelé *dos du nez*, il forme une ligne, plus ou moins inclinée en avant, qui se termine inférieurement par une saillie arrondie, le *lobule du nez*. La direction du dos du nez (fig. 119), bien que très variable suivant les sujets, constitue un caractère

de race ; il peut être rectiligne (*nez droit* des races aryennes), convexe, recourbé en bec d'aigle (*nez aquilin* ou *busqué* des races sémites), concave (*nez retroussé* des races celtiques). — Le *sommet* ou *racine du nez* répond à l'angle naso-frontal ; lorsque cet angle fait défaut, le dos du nez se continue directement avec la ligne du front (*nez grec*). — La *base* présente les *orifices inférieurs des narines*, séparés l'un de l'autre par une cloison antéro-postérieure et médiane, la *sous-cloison*.

Le nez, il est à peine besoin de le faire remarquer, est, par le fait même de sa situation et par la saillie qu'il forme, toujours aisément explorable en clinique.

Chacun sait qu'il joue un rôle considérable dans l'esthétique du visage. Aussi les modifications que les lésions pathologiques peuvent imprimer à sa forme normale ont-elles, à ce point de vue, une très grande importance. Le nez peut être seulement déformé, ou bien il peut être détruit en totalité ou en partie. — Ses déformations, lorsqu'elles sont très accusées, reconnaissent le plus souvent pour cause une lésion du squelette d'origine traumatique (*nez cassé*), ou syphilitique ou encore tuberculeuse (*nez effondré, nez en lorgnette*, Fournier) ; lorsqu'elles sont peu marquées, elles sont fréquemment consécutives à une lésion du naso-pharynx développée dans le jeune âge : c'est ainsi que, chez les sujets atteints d'obstruction nasale ancienne, le nez s'aplatit transversalement (*nez en lame de couteau*) ou reste *infantile* par sa forme et ses dimensions. — Sa destruction, consécutive surtout aux ulcérations cancéreuses et lupiques, ou bien encore aux abrasions traumatiques, constitue, lorsqu'elle est étendue, une infirmité telle que, dès la plus haute antiquité, on a essayé d'y remédier en rabattant au-devant des fosses nasales largement béantes un lambeau pris sur le front (*rhinoplastie par la méthode indienne*).

**3° Plans superficiels.** — Le scalpel nous montre successivement, au-dessus du squelette nasal, les quatre plans suivants : 1° la *peau;* 2° le *tissu cellulaire sous-cutané;* 3° un certain nombre de muscles constituant la *couche musculaire ;* 4° le *périoste*. Ces divers plans forment, du reste, une couche très mince.

*A*. Peau. — La peau de la région nasale se continue avec celle des régions voisines. Mobile sur la racine du nez et dans le segment qui répond à la charpente osseuse de la pyramide, elle devient épaisse et adhérente au plan sous-jacent dans la portion qui correspond aux cartilages. Cette adhérence est surtout intime sur le lobule, sur les ailes du nez et sur la sous-cloison. Ce qui caractérise essentiellement la peau du nez, c'est sa richesse en glandes sébacées. On en trouve de toutes dimensions; les plus grosses occupent surtout le tégument du lobule et des ailes. La matière sébacée se fige parfois à l'orifice extérieur de la glande et se montre alors sous l'aspect d'un petit point noirâtre (*nez piqueté de noir*) ; une simple pression exercée dans ce cas sur le pourtour de l'orifice ainsi oblitéré suffit généralement pour en faire sortir un petit cylindre de matière sébacée, qui ressemble à un petit ver. Ces glandes sébacées peuvent être le point de départ de l'*épithélioma* ou *cancroïde du nez*. Leur hypertrophie diffuse est la lésion dominante des affections décrites sous le nom d'*acné hypertrophique* et d'*éléphantiasis du nez*, affections qui transforment cet organe en un appendice bosselé et volumineux.

*B*. Tissu cellulaire sous-cutané. — Le tissu cellulaire sous-cutané, toujours peu développé et peu chargé en graisse, ne forme une couche bien nette que dans les points où la peau est mobile

*C*. Couche musculaire. — Constituée uniquement par des muscles peauciers, cette couche (fig. 120) ne présente, au point de vue de l'anatomie médico-chirurgicale,

qu'une importance relative. Nous y trouvons : 1° le *pyramidal*, qui, partant des cartilages latéraux du nez et des bords inférieur et interne des os propres du nez, vient s'attacher, d'autre part, à la face profonde de la peau de la région intersourcilière; 2° le *transverse du nez*, de forme triangulaire, qui s'insère par sa base sur la peau de l'aile du nez; 3° le *myrtiforme*, qui naît sur le maxillaire supérieur au niveau de la fossette myrtiforme, ena vant de la dent canine, et qui s'attache d'autre part sur la sous-cloison et le bord postérieur du cartilage de l'aile du nez; quelques-unes de ses fibres, les plus externes, se continuent avec celles du transverse du nez; 4° enfin, *le dilatateur propre des narines*, qui est couché sur la face externe du cartilage de l'aile du nez. Tous ces muscles, à l'exception du pyramidal, agissent sur l'orifice antérieur des fosses nasales : le triangulaire et le myrtiforme sont constricteurs; le dilatateur, comme son nom l'indique, est, ainsi que le releveur commun de l'aile du nez et de la lèvre supérieure, dilatateur de la narine.

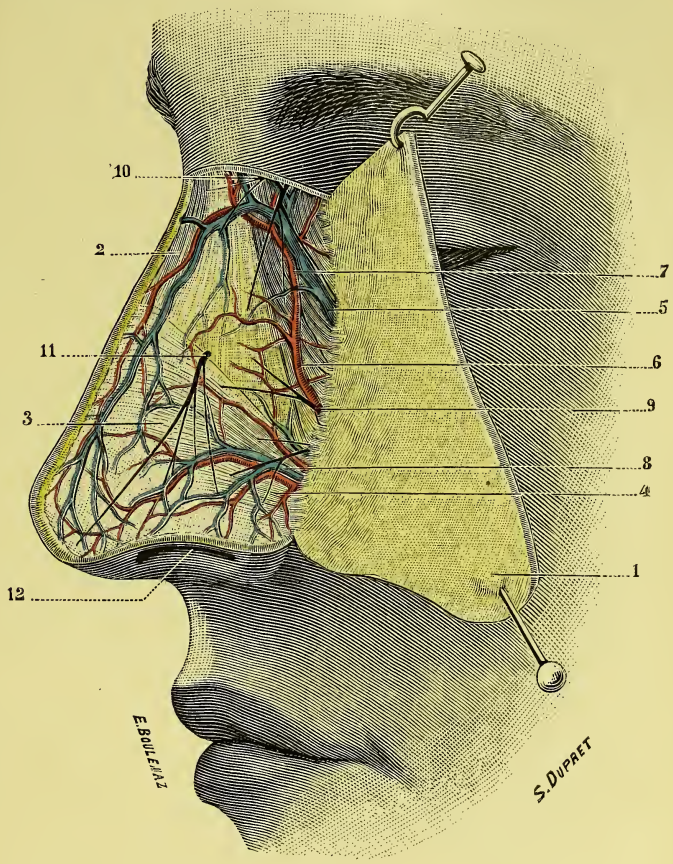


Fig. 120.
Région nasale, plan superficiel.

1, lambeau cutané, érigné en dehors. — 2, pyramidal. — 3, triangulaire du nez. — 4, aile du nez et dilatateur de la narine. — 5, veine faciale. — 6, artère faciale. — 7, sa fusion avec l'artère nasale, branche de l'ophthalmique. — 8, artère et veines dorsales du nez. — 9, rameaux du facial. — 10, rameaux du nasal externe. — 11, nerf naso-lobaire. — 12, fosse nasale gauche.

*D.* Périoste. — Nous nous contenterons de signaler le périoste de la région nasale. Il ne présente ici rien de particulier.

*E.* Vaisseaux et nerfs superficiels. — Les plans superficiels du nez sont très richement vascularisés, aussi leur vitalité est-elle très grande. On sait qu'une partie du nez séparée complètement de l'organe peut revivre, si le segment sectionné est immédiatement réappliqué et s'il est convenablement maintenu en place; on a vu ces greffes réussir, même au bout d'une heure d'attente (Galin, Hoffacker). Cette richesse vasculaire explique la coloration rouge et les varicosités que présente le nez à la suite d'habitudes alcooliques; on l'observe encore chez certains sujets atteints de congestion périodique de la face (eczéma, affections de l'estomac).

a. *Artères.* — Les artères de la région nasale proviennent de deux sources : 1° de la *nasale*, branche de l'ophthalmique, qui irrigue la partie toute supérieure

de la région ; 2° de la *faciale*, qui jette sur la face latérale du nez l'artère dorsale et, sur sa base, l'artère de la sous-cloison.

b. *Veines*. — Les veines suivent un trajet indépendant de celui des artères. Elles se rendent, les unes à la veine angulaire, les autres (et c'est le plus grand nombre) à la veine faciale qui, comme on le sait, descend dans le sillon naso-génien.

c. *Lymphatiques*. — Les lymphatiques forment un riche réseau sur la peau de l'aile de nez, sur le lobule et sur la sous-cloison. Les troncules et troncs qui en émanent se portent obliquement vers les parties latérales de la face, pour descendre, de là, dans les ganglions sous-maxillaires.

d. *Nerfs*. — Les nerfs se divisent en moteurs et sensitifs. — Les *rameaux moteurs*, destinés aux muscles, proviennent tous du facial. — Les *rameaux sensitifs*, destinés aux téguments, émanent du trijumeau par l'intermédiaire : 1° du *nasal externe*, qui se distribue à la racine du nez et dont Badal a pratiqué l'arrachement dans certains cas de glaucome : 2° du *sous-orbitaire*, qui jette de nombreux rameaux sur les parties des faces latérales avoisinant le sillon naso-génien ; 3° du *naso-lobaire*, enfin, branche du nasal interne, qui sort des fosses nasales entre l'os propre du nez et le cartilage latéral correspondant et couvre de ses fines ramifications la région du lobule.

**4° Plan squelettique**. — A la constitution du squelette du nez (fig. 121) concourent à la fois des os, des cartilages et une membrane fibreuse. Ces formations ostéo-fibro-cartilagineuses donnent au nez sa solidité, et surtout sa forme ; elles en constituent la vraie charpente. Cela nous explique pourquoi, disons-le en passant, aucun des nombreux procédés de *rhinoplastie* ne peut, lorsque le squelette est détruit, « refaire un nez qui ressemble à un nez ». On a pourtant essayé de remplacer le squelette disparu, soit par une charpente artificielle (*trépied métallique* de Cl. Martin) malheureusement souvent mal supportée par le malade, soit par un lambeau osseux emprunté au frontal (Nélaton, 1902), mais toujours sans brillant résultat au point de vue esthétique.

a. *Os*. — Les os qui entrent dans la constitution anatomique du nez sont : les deux os propres du nez, la branche montante du maxillaire supérieur et le bord antérieur de son apophyse palatine. — *L'apophyse montante* prolonge l'angle antéro-supérieur du maxillaire. Longue, dirigée verticalement, unie en haut avec l'apophyse orbitaire interne du frontal, en avant avec les os nasaux, en arrière avec l'unguis, elle est très résistante et concourt, à sa partie supéro-externe, à loger le sac lacrymal. Aussi ses fractures peuvent-elles se compliquer de lésion et, ultérieurement, de rétrécissement et d'oblitération du sac lacrymal. — L'*apophyse palatine*, par son bord antérieur, forme la partie la plus reculée de l'orifice antérieur des fosses nasales ou *orifice piriforme*. — Les *os propres du nez* ou *os nasaux* sont deux petits os de forme rectangulaire, à grand axe dirigé de haut en bas et d'arrière en avant. Adossés l'un à l'autre sur la ligne médiane, ils forment dans leur ensemble une sorte de voûte qui s'appuie, en arrière, sur le bord antérieur de la branche montante et, en haut, sur l'épine frontale. La lame perpendiculaire de l'ethmoïde s'articule avec eux sur une étendue plus ou moins grande ; de là la possibilité, à la suite d'une lésion traumatique des os propres du nez, d'observer une fracture de la lame perpendiculaire et, ce qui est plus important, une fracture de la lame criblée de l'ethmoïde laquelle, on le sait, fait suite à la lame perpendiculaire : il en peut résulter une méningite. Les os propres du nez peuvent être fracturés à la suite d'un choc porté sur le nez ; ils peuvent, d'autre part, être

luxés, c'est-à-dire séparés en bloc de l'apophyse montante (Longuet), à la suite d'un coup porté tangentiellement à la face. Ils sont enfin, avec les autres os des fosses nasales (vomer, lame perpendiculaire), un des sièges d'élection de la syphilis tertiaire. Au point de vue opératoire, il faut savoir que les os propres du nez cachent le segment de la fosse nasale le plus important au point de vue pathologique (labyrinthe ethmoïdal), et que leur résection est la « clef » de toute opération qui a pour but d'aborder largement et en face cette région difficile (Picqué et Toubert, 1903).

b. *Cartilages.* — Trois cartilages principaux, auxquels viennent s'ajouter quelques cartilages accessoires, concourent à former le squelette du nez. Ce sont : le cartilage de la cloison, les cartilages latéraux et les cartilages de l'aile du nez. — Le *cartilage de la cloison* sera étudié avec cette dernière ; disons ici seulement qu'il forme le pilier qui soutient la portion cartilagineuse du nez. Aussi, lorsqu'il est détruit, le segment qu'il soutenait peut « s'invaginer » dans le nez osseux intact : c'est ainsi que se produit la déformation du nez décrite par Fournier sous le nom de *nez en lorgnette.* — Les *cartilages latéraux* sont au nombre de deux : l'un droit, l'autre gauche. De forme triangulaire, ils sont le plus souvent une expansion du cartilage de la cloison. Ils s'unissent au rebord osseux de l'orifice piriforme. — Les *cartilages de l'aile du nez* sont également au nombre de deux. En forme de fer à cheval, à convexité dirigée en avant, ils répondent au lobule du nez : ils sont adossés l'un à l'autre par leur branche interne ; la branche externe, la plus longue, s'étale dans l'aile du nez. — Dans l'intervalle des cartilages que nous venons de décrire, *cartilages principaux,* se disposent d'autres cartilages, beaucoup plus petits, les *cartilages accessoires.* Leur nombre, leur forme, leurs dimensions sont extrêmement varia-

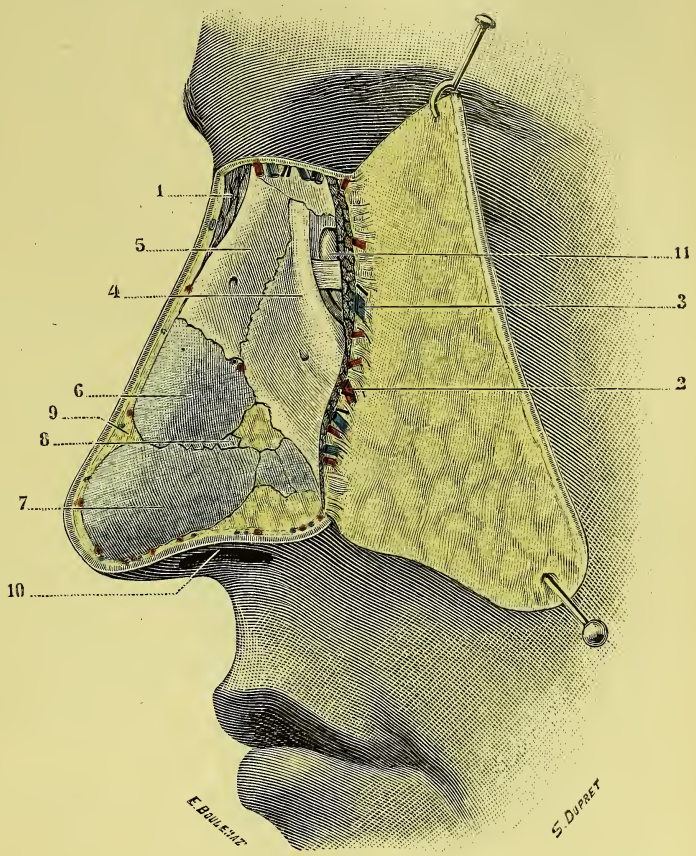


Fig. 121.
Région nasale, plan squelettique.

Même préparation que dans la figure 120 : tous les muscles, vaisseaux et nerfs de la région ont été enlevés ; on voit le long du bord adhérent du lambeau cutané la coupe des muscles peauciers qui longent le bord postérieur du nez (orbiculaire des paupières, triangulaire du nez, élévateurs de l'aile du nez et de la lèvre supérieure).

1, coupe du pyramidal. — 2, artère faciale. — 3, veine faciale. — 4, branche montante du maxillaire supérieur. — 5, os propre du nez. — 6, cartilage latéral du nez. — 7, cartilage de l'aile du nez. — 8, cartilages accessoires. — 9, membrane fibreuse. — 10, fosse nasale gauche. — 11, sac lacrymal, croisé en avant par le tendon direct de l'orbiculaire.

bles. On décrit d'ordinaire : 1° les *cartilages carrés*, petites lamelles irrégulièrement quadrilatères qui se trouvent situées à la partie postérieure et inférieure du nez ; 2° les *cartilages sésamoïdes*, qui occupent l'espace compris entre le cartilage latéral et le cartilage de l'aile du nez; 3° les *cartilages vomériens* ou *cartilages de Huschke*, petites lamelles longitudinales, qui occupent le bord postérieur du cartilage de la cloison.

c. *Membrane fibreuse.* — Tous les espaces laissés libres par les pièces cartilagineuses que nous venons de décrire sont comblés par une membrane fibreuse, ordinairement très résistante, qui unit les uns aux autres les différents cartilages d'abord, puis ceux-ci et les os voisins. Morphologiquement, cette membrane est une dépendance du périoste et du périchondre qui revêtent les os et les cartilages voisins.

**5° Revêtement muqueux.** — La face profonde du squelette nasal est tapissée par une membrane muqueuse, la pituitaire. Cette membrane fait partie des fosses nasales et sera décrite plus loin (voy. *Fosses nasales*).

## § 2 — RÉGION LABIALE

La région labiale est une région impaire et médiane, plus large que haute, comprenant toutes les parties molles qui constituent les lèvres. Elle forme la paroi antérieure de la cavité buccale.

**1° Limites.** — Nous lui assignons pour limites : 1° en haut, l'extrémité postérieure de la sous-cloison, le bord postérieur des narines, l'extrémité postérieure de l'aile du nez et enfin un sillon, le *sillon labio-génien*, qui se dirige obliquement de dedans en dehors et de haut en bas; 2° en bas, un sillon transversal, le *sillon mento-labial*, prolongé à droite et à gauche jusqu'à la ligne verticale qui limite, en dedans, la région génienne ; rappelons-nous que cette ligne passe à 10 ou 12 millimètres en dehors de la commissure des lèvres. Ainsi délimitée, la région labiale confine aux trois régions suivantes : en haut, à la région nasale ; en bas, à la région mentonnière ; latéralement, à la région génienne.

**2° Forme extérieure et exploration.** — Les lèvres sont des voiles musculo-membraneux, mous, facilement dépressibles, très mobiles. Au nombre de deux, l'une supérieure, l'autre inférieure, elles s'unissent en dehors pour former les *commissures*. Elles restent indépendantes l'une de l'autre dans la plus grande partie de leur étendue, circonscrivant ainsi un orifice médian, *l'orifice buccal*, par lequel le tube digestif communique avec le milieu extérieur. Cet orifice, du reste, peut, comme l'orifice palpébral, être ouvert ou fermé. Largement ouvert à la suite de l'écartement maximum des deux maxillaires, il est irrégulièrement circulaire, plus haut que large, permettant à l'œil ou au doigt d'explorer les parois de la bouche. A l'état d'occlusion, lorsque les deux lèvres sont rapprochées, l'orifice buccal n'est plus qu'une simple fente transversale, la *fente buccale*, allant d'une commissure à l'autre et mesurant de 45 à 55 millimètres.

Reposant sur les arcades dentaires et les gencives, les deux lèvres sont légèrement convexes dans le sens transversal. Elles sont verticales chez les sujets de race blanche, plus ou moins saillantes et renversées en dehors chez les nègres (fig. 122) : cette disposition qui caractérise la plupart des races sauvages, dépend à la fois du prognathisme alvéolo-dentaire et du développement exagéré des lèvres. Du reste,

même dans nos races européennes, les lèvres présentent suivant les sujets des variations fort nombreuses, portant sur leur hauteur, leur largeur, leur épaisseur et aussi leur degré de verticalité. On sait que des lèvres larges et épaisses sont l'apanage des tempéraments lymphatiques.

Chacune des deux lèvres a des caractères morphologiques qui lui appartiennent en propre. C'est ainsi que la lèvre supérieure nous présente, sur la ligne médiane, le *sillon sous-nasal* ou *philtrum* qui, de la sous-cloison, descend vers le bord libre de la lèvre et s'y termine sur un tubercule plus ou moins marqué suivant les sujets, le *tubercule de la lèvre supérieure;* de chaque côté de ce sillon se voient deux surfaces triangulaires, à peu près planes, recouvertes chez l'adulte de poils longs et raides, dont l'ensemble constitue la *moustache*. Quant à la lèvre inférieure, elle nous présente sur la ligne médiane une petite dépression ou fossette, dans laquelle s'implante ce bouquet de poils, connu sous le nom vulgaire de *mouche;* à droite et à gauche de cette fossette, la lèvre est formée par une surface légèrement concave où ne croissent que des poils rares et courts.

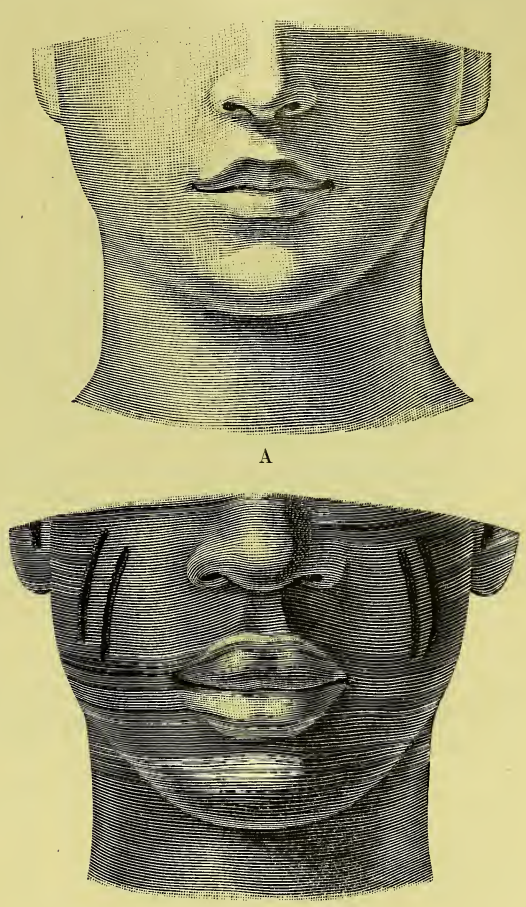

A

B

Fig. 122.
Les lèvres chez le blanc et chez le nègre.
A, européen ; B, un nègre de Khartoum.

Grâce à leur situation superficielle, la lèvre supérieure et la lèvre inférieure sont, l'une et l'autre, aisément explorables. Il suffit, en effet, de les saisir entre les doigts et de les éverser en dehors pour pouvoir les examiner facilement et complètement, dans toute leur étendue.

Les deux lèvres forment, à l'état normal, deux voiles musculo-membraneux continus. A l'état pathologique, elles peuvent présenter des pertes de substance ou des fissures qui sont dues, suivant les cas, à des traumatismes, à des ulcérations tuberculeuses, lupiques ou cancéreuses, ou bien encore à un trouble dans le développement des bourgeons qui constituent la face. Cette dernière lésion qui siège presque toujours sur la lèvre supérieure et qui s'accompagne souvent d'une fissure de la voûte palatine constitue la difformité décrite sous le nom de *bec-de-lièvre*.

On sait que les parties molles et le squelette de la face se développent aux dépens de trois bourgeons : un *bourgeon médian* ou *bourgeon frontal*, qui descend de la partie antérieure du crâne, et deux bourgeons latéraux ou *arcs mandibulaires*, un droit et un gauche, qui émanent de la base du crâne (fig. 123).

Ces deux arcs mandibulaires bifurquent bientôt pour donner naissance aux arcs maxillaires

inférieurs droits et gauches. — Les *arcs maxillaires inférieurs*, qui formeront le maxillaire inférieur et la lèvre inférieure, se soudent très rapidement l'un à l'autre sur la ligne médiane. L'absence de leur soudure se manifeste par une *fissure de la lèvre inférieure* qui ne peut être que médiane puisque, nous le répétons, l'union des deux arcs maxillaires inférieurs se fait sur la ligne médiane; cette fissure est très rare, on n'en connaît que quelques exemples. — Les *arcs maxillaires supérieurs*, comme les inférieurs, convergent l'un vers l'autre; mais ils ne peuvent se réunir l'un à l'autre sur la ligne médiane comme les précédents. Entre eux, en effet, vient s'interposer le bourgeon médian descendu de la partie antérieure du crâne, et c'est à ce bourgeon qu'ils s'unissent : le bourgeon médian formera les fosses nasales, l'os incisif ou intermaxillaire et la partie médiane de la lèvre supérieure; les arcs maxillaires supérieurs donneront naissance à l'os malaire, au maxillaire supérieur et à la partie latérale de la lèvre. Le défaut de soudure entre les arcs maxillaires supérieurs et le bourgeon médian, défaut de soudure qui constitue, nous le savons, le bec-de-lièvre, s'observe assez fréquemment. La difformité qui en résulte varie

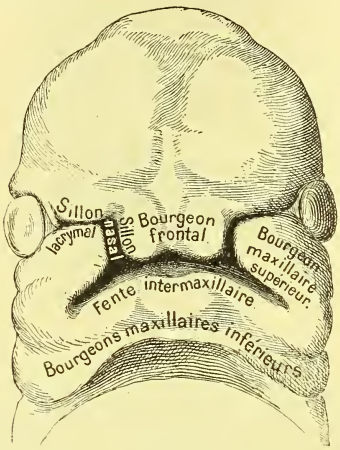


Fig. 123.
Schéma de la bouche d'un embryon. (d'après Forgue).

Fig. 124.
Bec-de-lièvre, avec obliquité du bord externe de la fisssure et élargissement de la narine (Kirmisson).

suivant que la soudure manque d'un seul côté (*bec-de-lièvre unilatéral*, droit ou gauche) ou des deux côtés à la fois (*bec-de-lièvre bilatéral*).

D'ordinaire, la fissure est seulement labiale et le bec-de-lièvre est dit *simple* (fig. 124). D'autres fois la fente intéresse également le rebord alvéolaire, le palais osseux et même le voile du palais : le bec-de-lièvre est alors *complexe*, on l'appelle encore *gueule de loup;* dans cette variété de bec-de-lièvre, les cavités buccale et nasale communiquent largement l'une avec l'autre (voy., pour plus de détails sur la pathogénie et les variétés du bec-de-lièvre, les Traités de pathologie externe).

**3° Plans constitutifs.** — Envisagées au point de vue de leur structure, les lèvres comprennent quatre couches, qui sont, en allant d'avant en arrière : 1° la *peau;* 2° la *couche musculaire;* 3° la *couche glanduleuse;* 4° la *muqueuse*.

*A*. Peau. — La peau des lèvres est épaisse, très résistante, adhérant intimement aux faisceaux musculaires sous-jacents, qui viennent prendre sur sa face profonde la plus grande partie de leur insertion.

Elle est très riche en follicules pileux et, par suite, possède de nombreuses glandes sébacées annexées à ces follicules. Ces glandes, ici comme ailleurs, peuvent être le point de départ de furoncles très douloureux.

La peau de la lèvre supérieure, en raison des rapports que cette dernière présente avec l'orifice des fosses nasales, est fréquemment le siège d'eczéma, de folliculites rebelles, causées par le contact irritant des sécrétions nasales et coïncidant souvent avec des affections intranasales.

*B*. Couche musculaire. — La couche musculaire est constituée en majeure partie par le *muscle orbiculaire des lèvres* (fig. 125). Ce muscle se dispose tout autour de l'orifice buccal à la manière d'un anneau aplati ou, plus exactement, à la manière

d'une ellipse à grand diamètre transversal. On le divise d'ordinaire en deux portions : une portion supérieure ou *demi-orbiculaire supérieur*, qui occupe la lèvre supérieure; une portion inférieure ou *demi-orbiculaire inférieur*, qui se trouve situé dans la lèvre inférieure. L'un et l'autre sont constitués par des fibres arciformes, qui s'étendent transversalement d'une commissure à l'autre et dont la concavité regarde l'orifice buccal, en bas pour le demi-orbiculaire supérieur, en haut, pour le demi-orbiculaire inférieur. Ces fibres arciformes prennent naissance, sur la ligne médiane ou dans son voisinage, à la fois sur la peau et sur la muqueuse buccale. Arrivées aux commissures, elles s'y entrecroisent, les supérieures avec les inférieures d'abord, puis avec les fibres correspondantes du buccinateur. Finale-

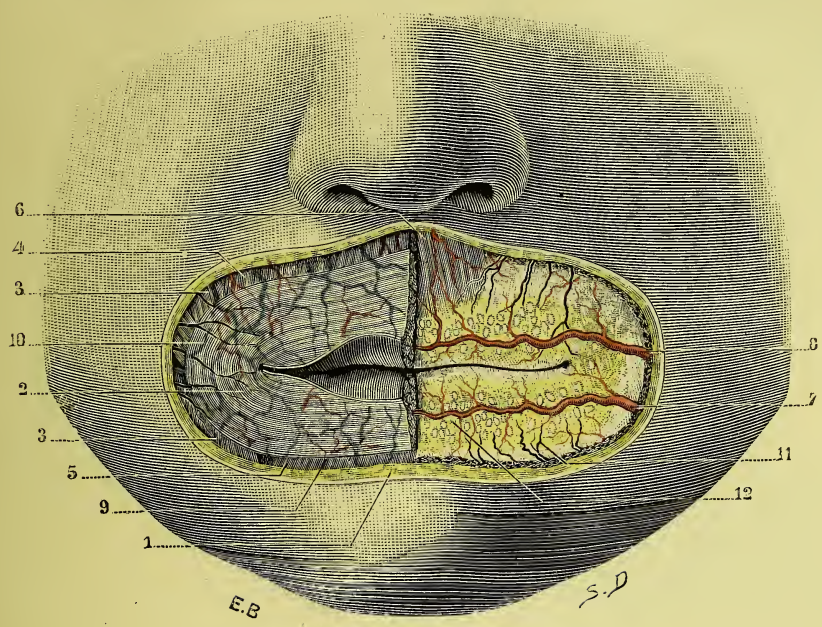


Fig. 125.
Région labiale.

(A droite, le muscle orbiculaire est en place ; à gauche, il a été enlevé pour laisser voir la muqueuse labiale.)

1, coupe de la peau. — 2, orbiculaire des lèvres. — 3, 3', muscles de la commissure. — 4, muscles élévateurs de la lèvre supérieure. — 5, carré du menton. — 6, myrtiforme. — 7, coronaire inférieure. — 8, coronaire supérieure, avec l'artère de la sous-cloison. — 9, branches de la sous-mentale. — 10, veines superficielles. — 11, rameaux nerveux. — 12, muqueuse labiale avec la couche glanduleuse sous-muqueuse.

ment, elles se terminent, en partie à la face profonde de la peau, en partie à la face profonde de la muqueuse. Leur disposition explique la tendance si marquée à l'écartement que présentent les plaies des lèvres.

A l'orbiculaire, muscle essentiel des lèvres, viennent se joindre à titre de faisceaux accessoires les extrémités d'une foule d'autres muscles qui, partant des différentes régions de la face, viennent, comme autant de rayons convergents, s'insérer sur le pourtour de l'orifice buccal. Ce sont, en allant de haut en bas : 1° le *myrtiforme*, situé au-dessous des narines et recouvert presque en totalité par le demi-orbiculaire supérieur ; 2° en dehors du myrtiforme et descendant comme lui vers la lèvre supérieure, l'*élévateur commun de l'aile du nez et de la lèvre supérieure*, l'*élévateur propre de la lèvre supérieure*, le *canin*, le *petit et le grand zygomatiques*, le *risorius de Santorini* ; 3° le *buccinateur*, dont l'extrémité interne se confond plus ou moins, au niveau de la commissure, avec les faisceaux des deux

demi-orbiculaires ; 4° le *triangulaire des lèvres* et, enfin, le *carré du menton*, qui, de la région mentonnière, remontent vers la lèvre inférieure.

Tous ces muscles qui se disposent autour de l'orifice buccal sont, à l'exception de l'orbiculaire, dilatateurs de cet orifice. Seul, l'orbiculaire est constricteur : il en résulte que, lorsqu'il est paralysé (paralysie faciale) ou détruit partiellement (ulcérations de la commissure), l'orifice buccal ne peut être fermé et, de ce fait, la salive s'écoule de la bouche. De plus, comme l'orbiculaire coopère à une foule d'actes, tels que la succion, le sifflement, l'articulation des consonnes dites labiales, sa paralysie ou sa destruction se traduit encore par l'impossibilité, pour le malade, de siffler, de prononcer correctement certaines lettres, etc.

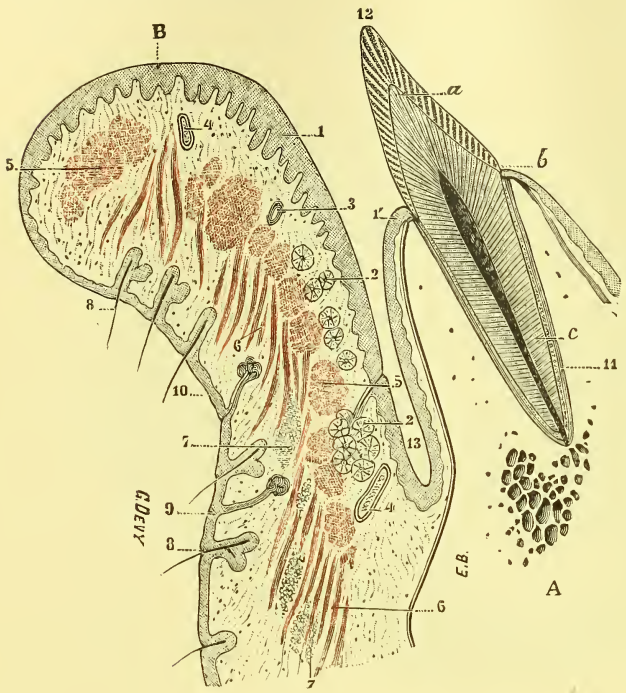


Fig. 126.
Coupe sagittale de la lèvre inferieure et du vestibule de la bouche (T.).

A, maxillaire inférieur. — B, lèvre inférieure. — 1, épithélium de la muqueuse labiale. — 1', épithélium de la muqueuse gingivale. — 2, 2, glandes labiales. — 3, artère coronaire. — 4, 4, veines. — 5, 5, faisceaux du muscle orbiculaire. — 6, 6, faisceaux musculaires longitudinaux (carré du menton). — 7, 7, pelotons adipeux. — 8, 8, poils avec leurs glandes sébacées. — 9, glande sudoripare. — 10, épiderme. — 11, périoste alvéolo-dentaire. — 12, dent incisive externe, avec *a*, sa couronne; *b*, son collet; *c*, sa racine. — 13, cul-de-sac gingivo-labial.

Nous rappellerons ici que, outre les fibres transversales de l'orbiculaire et les fibres radiées des muscles à insertion extra-labiale, chacune des deux lèvres possède, au voisinage de son bord libre, un certain nombre de fibres à direction antéro-postérieure, qui lui appartiennent en propre et qui se rendent de la peau à la muqueuse : leur ensemble constitue le *muscle compresseur* des lèvres (*rectus labii de* Klein, *proprius labii de* Krause). Il est particulièrement développé chez le nouveau-né (Roy) et doit vraisemblablement jouer un rôle important dans l'acte de la succion.

*C.* Couche glandulaire. — Elle est constituée par une multitude de petites glandes salivaires, les *glandes labiales*, tassées les unes contre les autres de façon à former, entre l'orbiculaire et la muqueuse (fig. 126), une nappe à peu près continue. On la sent très nettement, rien qu'en promenant le doigt à la face profonde des lèvres, sous la forme de petites masses saillantes, dures et irrégulières. Ces glandes peuvent donner naissance à des kystes ou à des tumeurs mixtes (p. 225), qui font saillie à la face interne de la lèvre.

*D.* Muqueuse labiale. — La muqueuse labiale forme le plan profond des lèvres. Elle a une coloration grisâtre et un aspect bosselé dû aux glandes sous-jacentes qui la soulèvent par places. — Au niveau des commissures, elle se continue, sans ligne de démarcation aucune, avec la muqueuse génienne. — Au niveau du bord adhérent des lèvres, elle se réfléchit sur elle-même pour tapisser le bord alvéolaire des maxillaires et devenir alors *muqueuse gingivale*. Elle forme ainsi, à la limite des lèvres et des gencives, un long sillon transversal, que nous désignerons sous le nom de

*sillon gingivo-labial.* Ajoutons que, sur la ligne médiane, en haut comme en bas, la muqueuse s'adosse à elle-même pour former un petit repli triangulaire, disposé en sens sagittal : c'est le *frein de la lèvre,* toujours plus développé sur la lèvre supérieure (fig. 127) que sur l'inférieure. — Enfin, au niveau du bord libre des lèvres, la muqueuse labiale, plus mince, plus rosée, plus adhérente, se continue avec la peau. Il est assez difficile, macroscopiquement tout au moins, d'établir la limite respective de la peau et de la muqueuse. Une pareille délimitation est du reste sans grande importance, tant au point de vue chirurgical qu'au point de vue anatomique. Il est à remarquer, toutefois, que les cancroïdes, les épithéliomas, qui se développent à ce niveau, sont plus graves que les cancroïdes cutanés : leur évolution est plus rapide ; ils se comportent comme les épithéliomas des muqueuses, dont on connaît la malignité.

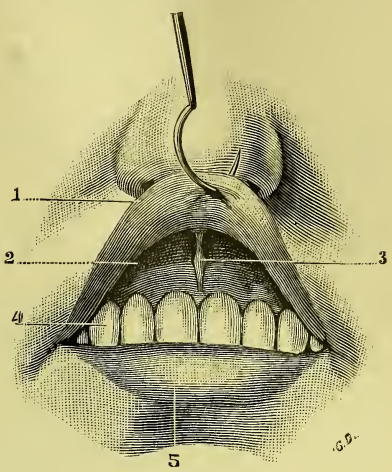


Fig. 127.
Frein de la lèvre supérieure (T.).

1, lèvre supérieure, fortement érignée en haut. — 2, sillon gingivo-labial. — 3, frein de la lèvre supérieure. — 4, arcade dentaire supérieure. — 5, lèvre inférieure.

**4° Vaisseaux et nerfs.** — Les lèvres, comme du reste toutes les régions superficielles de la face, sont très riches en vaisseaux et en nerfs (fig. 125) :

a. *Artères.* — Les artères proviennent des deux coronaires, branches de la faciale : la *coronaire inférieure,* née un peu au-dessous de la commissure, se porte en dedans, passe au-dessous du triangulaire, arrive dans l'épaisseur de la lèvre inférieure et vient, sur la ligne médiane, s'anastomoser à plein canal avec la coronaire inférieure du côté opposé; la *coronaire supérieure,* née au niveau de la commissure, se porte dans la lèvre supérieure et, comme la précédente, s'anastomose sur la ligne médiane avec son homonyme du côté opposé. Il résulte de cette double anastomose que les quatre coronaires (les deux du côté gauche et les deux du côté droit) constituent autour de l'orifice buccal un cercle artériel complet. Ce cercle artériel, comme nous le montre la coupe représentée dans la figure 126, se trouve situé tout près du bord libre et à sa partie postérieure, proche de la muqueuse ; plus exactement, entre la couche musculaire et la couche glanduleuse. Pour arrêter l'hémorragie qui succède à une blessure intéressant la lèvre dans toute son épaisseur, il sera donc indiqué de comprendre dans la suture toute l'épaisseur de la lèvre et non pas seulement sa partie antérieure (fig. 128) ; autrement, l'artère coronaire échapperait et continuerait à donner du sang ; c'est un détail à ne pas oublier

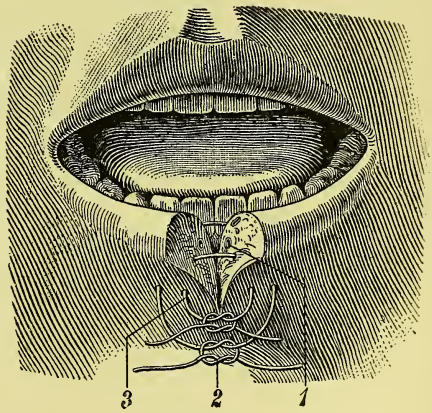


Fig. 128.
Plaie intéressant la lèvre dans toute sa hauteur.

Ce schéma est destiné à montrer comment on doit pratiquer la suture pour qu'elle soit hémostatique.

1, artère coronaire. — 2, bonne suture, prenant toute l'épaisseur de la plaie. — 3, mauvaise suture, laissant en dehors d'elle la partie postérieure de la plaie et l'artère ; le vaisseau, par conséquent, continuera à donner du sang.

quand on opère un bec-de-lièvre chez l'enfant, chez lequel, on le sait, une perte de sang relativement légère peut être mortelle. Le cercle artériel des lèvres décrit de nombreuses flexuosités et abandonne un peu partout, sur son parcours, des rameaux plus ou moins grêles destinés aux muscles, aux glandules, à la peau et à la muqueuse des deux lèvres. Outre les coronaires, les lèvres reçoivent encore quelques-uns des ramuscules terminaux de la sous-orbitaire, de la buccale et de la transversale de la face.

b. *Veines.* — Les veines, indépendantes des artères, cheminent, pour la plupart, au-dessous de la peau, où elles forment un réseau plus ou moins riche. Elles viennent se jeter, en partie dans la veine faciale, en partie dans les veines sous-mentales.

c. *Lymphatiques.* — Les lymphatiques se comportent différemment sur la lèvre supérieure et sur la lèvre inférieure. — Ceux de la lèvre supérieure se portent d'abord vers les commissures; puis, s'infléchissant en bas, ils suivent le même trajet que la faciale et se terminent dans les ganglions sous-maxillaires. — Ceux de la lèvre inférieure se divisent en latéraux et médians : les premiers se rendent, comme les précédents, aux ganglions sous-maxillaires; les seconds, en suivant la symphyse, aboutissent à deux ou trois ganglions placés dans la région sus-hyoïdienne médiane.

d. *Nerfs.* — Les nerfs de la région labiale se distinguent, comme ceux de la région nasale, en moteurs et sensitifs. — Les rameaux moteurs, destinés aux faisceaux musculaires, proviennent tous du facial. — Les rameaux sensitifs, toujours très grêles, émanent du sous-orbitaire (pour la lèvre supérieure) et du mentonnier (pour la lèvre inférieure) ; ils se distribuent à la peau, aux glandes et à la muqueuse.

## § 3 — RÉGION MENTONNIÈRE

La région mentonnière est, comme les deux précédentes, impaire et médiane. Elle comprend la saillie mentonnière du maxillaire inférieur, avec les parties molles qui la recouvrent en avant.

**1° Limites.** — De forme quadrilatère, elle a pour limites : 1° en haut, le sillon mento-labial, qui la sépare de la lèvre inférieure ; 2° en bas, le bord inférieur du maxillaire, qui la sépare de la région sus-hyoïdienne ; 3° sur les côtés, une verticale menée par l'extrémité externe du sillon labio-génien, à 10 ou 12 millimètres en dehors de la commissure ; cette ligne verticale sépare la région mentonnière de la partie inférieure de la région génienne.

**2° Forme extérieure et exploration.** — La région mentonnière est convexe dans tous les sens. On y remarque parfois, à sa partie moyenne, une fossette plus ou moins prononcée : c'est la *fossette mentonnière,* due à la présence, sur la ligne médiane, d'une lamelle à la fois fibreuse et élastique, qui s'étend de la symphyse mentonnière à la face profonde de la peau. Du reste, la saillie du menton, comme la région des lèvres, présente au point de vue de sa forme extérieure et de son développement des variations individuelles fort étendues.

Quoi qu'il en soit de la variabilité de sa forme et de son développement, le menton, comme d'ailleurs les autres régions superficielles de la face, est facile à explorer en clinique. Le squelette, en particulier, peut être examiné aisément au travers des parties molles qui le recouvrent, ou bien encore avec un doigt introduit dans le cul-de-sac labio-gingival inférieur.

**3° Plans superficiels.** — Nous ne trouvons, en réalité, dans la masse des parties molles qui se disposent en avant du maxillaire, que trois couches : 1° la *peau ;* 2° la *couche musculaire,* que nous appellerions bien volontiers la *couche musculo-graisseuse* ; 3° le *périoste.*

*A.* Peau. — La peau est remarquable par son épaisseur et par sa richesse en follicules pileux. Elle est recouverte de poils de duvet chez la femme et chez l'enfant, de longs poils chez l'homme adulte.

*B.* Couche musculo-graisseuse. — Au-dessous de la peau, nous rencontrons tout

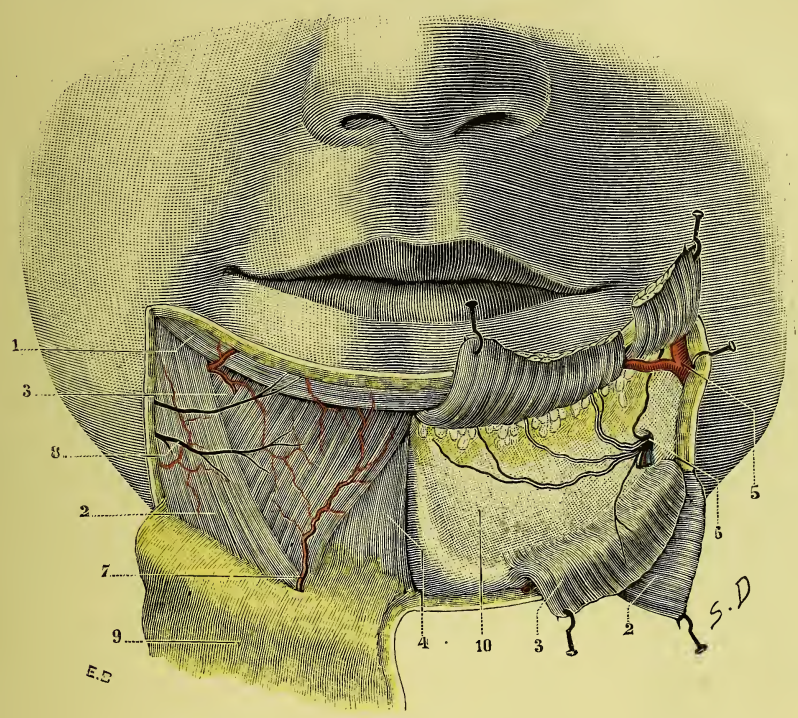


Fig. 129.

Région mentonnière, vue de face.

(A droite, les muscles sont en place ; à gauche, ils sont sectionnés et érignés.)

1, orbiculaire des lèvres. — 2, triangulaire. — 3, carré du menton. — 4, muscle de la houppe. — 5, artère faciale avec la coronaire inférieure. — 6, trou mentonnier, avec le nerf et les vaisseaux mentonniers. — 7, branche de la sous-mentale. — 8, rameaux du facial. — 9, lambeau cutané érigné en bas. — 10, maxillaire inférieur.

d'abord trois muscles (fig. 129), qui appartiennent en propre à la région. Ce sont : 1° e *triangulaire des lèvres,* muscle large et mince, triangulaire à base inférieure, qui se détache du tiers externe de la ligne oblique du maxillaire et qui, de là, se porte obliquement en haut et en dehors vers la commissure labiale ; 2° le *carré du menton,* qui prend naissance sur le même point et dont les faisceaux obliques en haut et en dehors viennent s'attacher à la face profonde de la peau de la lèvre inférieure ; 3° le *muscle de la houppe du menton,* petit muscle conoïde, qui s'insère sur la symphyse mentonnière, immédiatement au-dessous de la muqueuse des gencives, s'épanouit ensuite à la manière d'un pinceau ou d'une houppe (d'où son nom) et se termine à la face profonde de la peau du menton.

A ces trois muscles, il convient d'ajouter quelques faisceaux du peaucier cervical

qui longent le bord externe du triangulaire et, comme ce dernier, gagnent la commissure.

Entre les muscles précités se disséminent de nombreux tractus cellulo-fibreux qui s'étendent de la peau au périoste. On y rencontre aussi une quantité plus ou moins considérable de graisse. Mais cette graisse ne forme nullement une couche continue intermédiaire à la peau et au muscle, et nous ne croyons pas devoir admettre, dans la région mentonnière, cette couche celluleuse sous-cutanée que décrivent encore certains auteurs d'anatomie topographique. Richet a rencontré sur quelques sujets, au sommet du menton, entre les parties molles et le périoste, une bourse muqueuse, à laquelle il a donné le nom de *bourse prémentonnière :* elle est le plus souvent multiloculaire et limitée par des parois épaisses.

*C.* Périoste. — Le périoste, qui repose directement sur le maxillaire, ne présente aucune particularité qui mérite d'être signalée.

**4° Plan squelettique.** — Le squelette de la région mentonnière est constitué par la partie moyenne du corps du maxillaire inférieur. Sa portion médiane ou symphyse présente une épaisseur et une résistance remarquables. Elle est rarement, dans la fracture de la mâchoire inférieure, le siège du trait de fracture; celui-ci se trouve d'ordinaire entre les deux incisives ou entre l'incisive et la canine. A droite et à gauche de la symphyse, se voit le *trou mentonnier*, par lequel s'échappent les vaisseaux et nerfs du même nom. Nous dirons tout à l'heure quelle est sa situation exacte et indiquerons en même temps le moyen de le mettre à découvert.

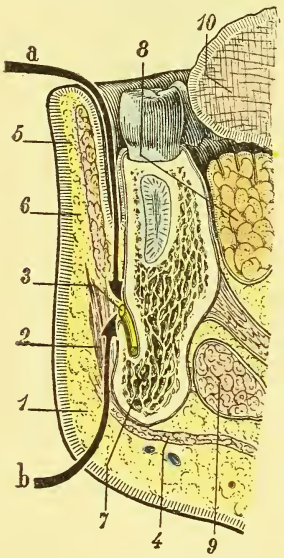


Fig. 130.
Coupe sagittale de la région mentonnière, passant par le trou mentonnier.

1, peau du menton. — 2, houppe du menton. — 3, nerf mentonnier. — 4, peaucier. — 5, peau de la lèvre. — 6, orbiculaire des lèvres. — 7, maxillaire inférieur. — 8, glande sublinguale. — 9, glande sous-maxillaire. — 10, langue.

*a*, voie d'accès sur le nerf mentonnier par le sillon gingivo-labial du vestibule buccal. — *b*, voie d'accès cutanée sur ce même nerf.

**5° Vaisseaux et nerfs.** — Les *artères*, toujours très petites, sont fournies : 1° par la *mentonnière*, branche de la dentaire inférieure, qui arrive à la région par le trou mentonnier; 2° par la *sous-mentale* et par la *coronaire labiale inférieure* (branches de la faciale). — Les *veines*, également peu volumineuses, se rendent en partie à la veine faciale, en partie à la veine sous-mentale. — Les *lymphatiques*, suivant un trajet descendant, passent dans la région sus-hyoïdienne et s'y terminent, les uns (les latéraux), dans les ganglions sous-maxillaires, les autres (les médians), dans les ganglions sus-hyoïdiens. — Les *nerfs*, enfin, sont de deux ordres : moteurs et sensitifs. Les *rameaux moteurs*, destinés aux muscles, sont fournis par le facial. Les *rameaux sensitifs*, destinés aux téguments, proviennent de deux sources : de la branche transverse du plexus cervical superficiel et du nerf mentonnier. Ce dernier, l'une des branches terminales du nerf dentaire inférieur, débouche dans la région par le trou mentonnier, en même temps que l'artère homonyme, et s'épanouit immédiatement après en un petit bouquet de rameaux divergents, qui se portent dans toutes les directions. — Ce nerf est facile à découvrir, si l'on se souvient que le trou mentonnier est situé au-dessous de l'espace qui sépare la première de la deuxième petite molaire, à mi-distance environ du bord inférieur de la mâchoire et du bord alvéolaire. Il peut être abordé (fig. 130),

soit par la cavité buccale après incision du sillon gingivo-labial (Malgaigne), soit par l'extérieur en pratiquant la section des téguments au niveau du bord inférieur de la mâchoire ou à un centimètre au-dessus (Bruns).

## § 4 — RÉGION MASSÉTÉRINE

La région massétérine, comme le muscle masséter auquel elle doit son nom, se trouve située à la partie postérieure et latérale de la face. Elle comprend à la fois la branche du maxillaire inférieur et les parties molles qui la recouvrent en dehors. Quelques auteurs, à tort selon nous, la rattachent à la région génienne.

**1° Limites.** — Ses limites superficielles sont assez exactement celles du muscle masséter, savoir : en haut, l'arcade zygomatique; en bas, le bord inférieur du maxillaire ; en arrière, le bord postérieur de sa branche montante ; en avant, le bord antérieur du masséter, qui, comme on le sait, se porte obliquement de haut en bas et d'avant en arrière. En ce qui concerne ses limites profondes, les auteurs sont loin d'être d'accord : les uns, dépassant la branche du maxillaire, rattachent à la région massétérine les muscles ptérygoïdiens interne et externe ; les autres, au contraire, l'arrêtent à la branche du maxillaire. Nous nous rangerons à cette dernière opinion et décrirons les deux ptérygoïdiens, dans une région spéciale, la région de la fosse zygomatique.

**2° Forme extérieure et exploration.** — Ainsi entendue, notre région massétérine a, comme le masséter, la forme d'un quadrilatère allongé dans le sens vertical. Elle confine : en haut, à la région temporale ; en bas, à la région sus-hyoïdienne ; en avant, à la région génienne proprement dite ; en arrière, à la région parotidienne ; profondément, et au delà de la branche du maxillaire, à la région de la fosse zygomatique.

La région massétérine, vue de face, est plane ou légèrement convexe. Elle apparaît en saillie, entre la région génienne et la région parotidienne, lesquelles (la dernière surtout) paraissent par rapport à elle, plus ou moins déprimées. Cette dépression pré- et rétro-massétérine s'exagère chez les sujets maigres. Elle s'exagère aussi quand on fait contracter le masséter et, alors, les limites antérieure et postérieure de la région paraissent beaucoup plus nettes.

La palpation permet de reconnaître : en haut, au niveau de l'angle postéro-supérieur de notre région, une saillie osseuse, mobile quand on ouvre ou quand on ferme la bouche, c'est le condyle de la mâchoire ; entre ce dernier et le tragus, on peut percevoir les battements de l'artère temporale superficielle. En bas et en avant, immédiatement en avant du bord antérieur du masséter, rendu tangible par la contraction de la mâchoire, on sent assez facilement, sur la face externe du maxillaire inférieur, les pulsations de l'artère faciale.

**3° Plans superficiels.** — Nous décrirons sous ce nom toutes les parties molles sus-aponévrotiques, c'est-à-dire la *peau* et le *tissu cellulaire sous-cutané*.

*A*. Peau. — La peau, glabre chez la femme, est recouverte chez l'homme par des poils plus ou moins abondants et plus ou moins longs, vulgairement appelés *favoris*. Elle glisse facilement sur l'aponévrose sous-jacente. Du reste, elle se continue, sans ligne de démarcation aucune, avec la peau des régions voisines.

*B*. Tissu cellulaire sous-cutané. — Une couche de tissu cellulaire, plus ou moins riche en graisse, s'étale, au-dessous de la peau, sur toute l'étendue de la région.

Dans cette couche cellulo-adipeuse (fig. 131), se trouvent les formations suivantes :

1° Tout en haut, l'*artère transversale de la face*, branche de la temporale superficielle, courant parallèlement à l'arcade zygomatique et à 1 centimètre environ au-dessous de cette arcade. Cette artère, ainsi que d'ailleurs le canal de Sténon et les branches principales du nerf facial que nous allons décrire plus loin, ont une direction sensiblement horizontale ; de là le conseil de donner aux incisions faites dans la région une direction transversale, parallèle en conséquence à ces organes, pour les ménager plus sûrement; une incision verticale, faite dans les 3 centimètres supérieurs et allant jusqu'à l'aponévrose, intéresserait presque à coup sûr

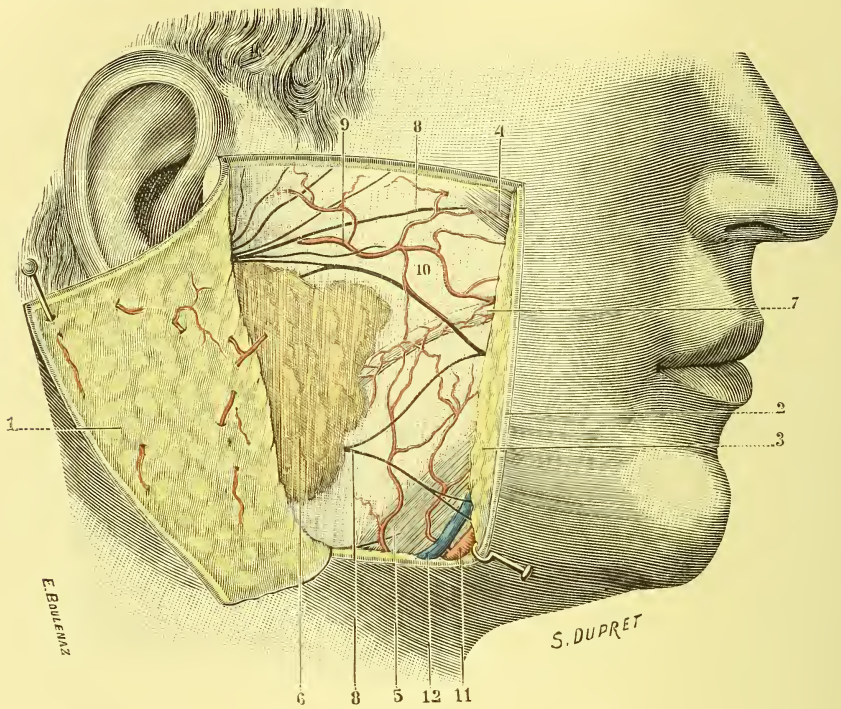


Fig. 131.

Région massétérine, plan sus-aponévrotique.

1, lambeau cutané, érigné en arrière, avec, sur sa face profonde, le pannicule adipeux sous-cutané. — 2, coupe de la peau. — 3, tissu cellulaire sous-cutané. 4, zygomatique. — 5, peaucier du cou. — 6, parotide avec son prolongement antérieur. — 7, canal de Sténon avec son réseau vasculaire. — 8, 8, branches du nerf facial. — 9, artère transversale de la face. — 10, aponévrose massétérine. — 11, artère faciale. — 12, veine faciale.

l'artère transversale de la face, quelques rameaux du facial et le canal de Sténon, d'où, comme conséquences : une hémorragie plus ou moins abondante, une paralysie motrice et une fistule salivaire ;

2° Les *ramifications divergentes du nerf facial*, formant dans leur ensemble un vaste éventail, mais ne faisant que traverser la région massétérine pour passer, suivant le niveau qu'elles occupent, dans la région temporale, dans la région génienne, dans la région mentonnière, dans la région sus-hyoïdienne ;

3° Le *prolongement antérieur de la parotide* (voy. *Anat. descriptive*), plus ou moins développé suivant les sujets, affectant d'ordinaire la forme d'un cône aplati dont le sommet se dirige en haut et en avant ; ajoutons que ce prolongement antérieur de la parotide se trouve recouvert, comme la parotide elle-même, par un mince feuillet aponévrotique, qui n'est autre que la continuation de l'aponévrose

parotidienne superficielle et qui se fusionne, aux limites du susdit prolongement, avec l'aponévrose massétérine ; cette disposition se voit très nettement (fig. 132) sur les coupes horizontales de la région ;

4° Le *canal de Sténon*, émergeant de la face profonde du prolongement parotidien, puis se portant d'arrière en avant (à 2 centimètres environ au-dessous de l'arcade zygomatique, suivant une ligne unissant le tragus à la commissure des lèvres) et contournant le bord antérieur du masséter pour descendre dans la région génienne, où nous le retrouverons. Le canal de Sténon, comme le prolongement glandulaire dont il émane, est recouvert par un prolongement de l'aponévrose parotidienne superficielle, qui le sépare ainsi de la peau. Long de 5 à 6 centimètres, large de 4 millimètres, peu épais, ressemblant à une veine vide, il est malaisé de le reconnaître dans une plaie et, par suite, il est facile de le léser si l'on oublie de repérer sa situation. Les fistules salivaires qui succèdent à sa blessure sont difficilement curables lorsqu'elles siègent dans la portion massétérine du canal ; car il faudrait pouvoir aboucher la fistule avec la cavité buccale, ce qui est presque impossible en raison de l'épaisseur des parties musculo-osseuses qui séparent à ce niveau le canal de Sténon et la bouche. C'est pour amener la guérison de pareilles fistules que l'on a proposé de déterminer l'atrophie de la glande parotide ;

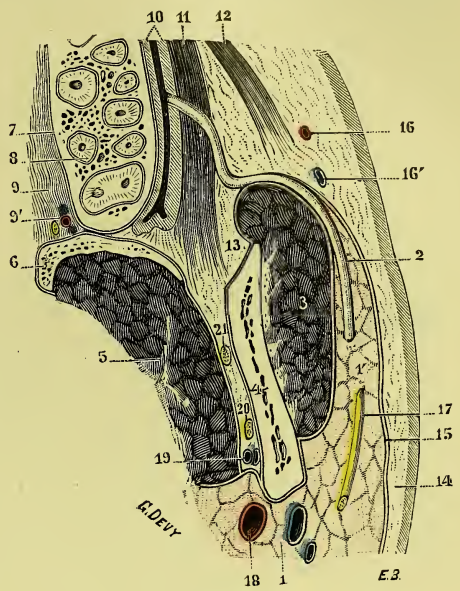


Fig. 132.

Le canal de Sténon, vu sur une coupe horizontale de la face (côté droit, segment inférieur de la coupe vu d'en haut (**T.**).

1, glande parotide, avec 1', son prolongement antérieur. — 2. canal de Sténon. — 3, masséter. — 4, maxillaire inférieur. — 5, ptérygoïdien interne. — 6, apophyse ptérygoïde. — 7, maxillaire supérieur, coupé au niveau des racines des dents. — 8, racines de la deuxième grosse molaire supérieure. — 9, voûte palatine, avec 9', vaisseaux et nerf palatins postérieurs. — 10, muqueuse buccale. — 11, buccinateur. — 12, zygomatique. — 13, boule graisseuse de Bichat. — 14, tissu cellulaire sous-cutané. — 15, aponévrose superficielle. — 16, 16', artère et veine faciales. — 17, nerf facial. — 18, artère carotide externe. — 19, artère et veine dentaires inférieures. — 20, nerf dentaire inférieur. — 21, nerf lingual.

5° Tout en bas, sur la partie inférieure du masséter, le *risorius de Santorini* (quand il existe) et les faisceaux les plus reculés du peaucier du cou ;

6° Signalons encore, au niveau de l'angle antéro-inférieur du masséter, l'*artère* et la *veine faciales* (fig. 131) contournant le bord inférieur du maxillaire pour passer de la région du cou à la région de la face. Mais nous sommes là à l'extrême limite de notre région.

**4° Aponévrose massétérine, loge massétérine.** — Si nous enlevons la peau et le tissu cellulaire sous-cutané, nous avons sous les yeux, s'étalant sur toute la région, une large aponévrose, l'*aponévrose massétérine*.

Quadrilatère comme le muscle qu'elle recouvre, cette aponévrose s'insère : en haut, sur l'arcade zygomatique ; en bas, sur le bord inférieur du maxillaire ; en arrière, sur le bord postérieur de la branche montante ; en avant, elle contourne le bord antérieur du masséter, passe ainsi sur la face interne de ce muscle et, suivant alors un trajet rétrograde, elle vient se fixer, en partie sur l'apophyse coronoïde, en partie sur le bord antérieur de la face externe de la branche montante.

Ainsi disposée, l'aponévrose massétérine forme avec la branche du maxillaire, une loge ostéo-fibreuse, c'est la *loge massétérine* (fig. 133,5). Cette loge, osseuse en dedans, aponévrotique en dehors, est close de toutes parts, sauf au niveau de l'échancrure sigmoïde, où elle communique librement avec la région de la fosse zygomatique : c'est par cette échancrure sigmoïde, disons-le tout de suite, que passent l'artère massétérine, la veine massétérine et le nerf massétérin.

**5° Contenu de la loge massétérine, masséter.** — La loge massétérine est comblée par le muscle masséter.

Le masséter (fig. 134) est un muscle volumineux, de forme quadrilatère, appartenant au groupe des masticateurs. Il se détache du bord inférieur et de la face interne de l'arcade zygomatique par deux faisceaux : un faisceau antérieur ou superficiel, obliquement dirigé en bas et en arrière ; un faisceau postérieur ou profond, oblique en bas et en avant. Ces deux faisceaux, assez nettement distincts au niveau de leur origine, se fusionnent bientôt en un corps musculaire unique, lequel vient s'insérer sur l'angle de la mâchoire et sur la face externe de la branche montante depuis le bord inférieur du maxillaire jusqu'à la base de l'apophyse coronoïde.

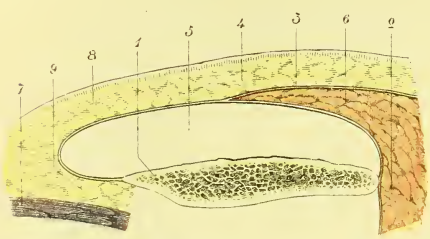


Fig. 133.

Loge massétérine, vue en coupe horizontale (côté droit, segment inférieur de la coupe).

1, maxillaire inférieur. — 2, aponévrose parotidienne profonde. — 3, aponévrose parotidienne superficielle. — 4, aponévrose massétérine. — 5, loge massétérine. — 6, parotide. — 7, muscle buccinateur. — 8, tissu cellulaire sous-cutané. — 9, boule graisseuse de Bichat.

Il n'est pas inutile de faire remarquer que le masséter, bien que quadrilatère comme la branche montante qu'il recouvre, ne se superpose pas exactement à cette lame osseuse : en arrière (fig. 134), il en laisse à nu une certaine partie, notamment le col du condyle, le condyle lui-même et aussi l'articulation temporo-maxillaire ; en avant au contraire, il la déborde de 1 ou 2 centimètres, reposant alors, par cette « partie débordante » (qu'on nous permette cette expression), sur le maxillaire supérieur, sur le buccinateur (dont il est séparé par la *boule graisseuse* de Bichat) et un peu sur le corps du maxillaire inférieur.

Le masséter est un muscle élévateur de la mâchoire. Il est un des premiers muscles, qui se contracturent dans le tétanos : on sait, en effet, que le *trismus*, c'est ainsi qu'on désigne la contracture du masséter, est un des symptômes du début, le plus souvent même le premier signe de cette affection. A la suite d'ostéite du maxillaire inférieur, de myosite chronique, le masséter peut subir la dégénérescence fibreuse ; il en résulte alors, pour le malade, une impossibilité absolue d'écarter l'une de l'autre les arcades dentaires et, par suite, une gêne considérable de l'alimentation (*constriction des mâchoires*). En pareil cas, Le Dentu et Kocher conseillent de pratiquer la désinsertion du muscle à l'angle de la mâchoire, en conservant bien entendu sa continuité avec le périoste ; en opérant ainsi, on recule en réalité l'insertion du muscle devenu trop court : l'intervention est analogue à celle que l'on fait sur les muscles de l'œil dans le cas de strabisme.

**6° Périoste.** — Le périoste recouvre, dans toute son étendue, la branche montante du maxillaire inférieur : il adhère intimement au muscle, qui prend sur lui ses insertions inférieures. Par son intermédiaire, le muscle ptérygoïdien interne, qui prend également insertion sur lui, forme avec le masséter une sorte de muscle

digastrique, dont on doit, quand on résèque le maxillaire inférieur, s'efforcer de conserver la continuité, en ruginant avec soin le périoste.

**7° Plan squelettique.** — Le plan squelettique de la région massétérine est représenté : 1° par l'*arcade zygomatique;* 2° par la *branche du maxillaire inférieur;* 3° par l'*articulation temporo-maxillaire.*

*A.* Arcade zygomatique. — Située au point de jonction des trois régions temporale, massétérine, et zygomatique, l'arcade zygomatique, ou tout simplement le *zygoma,* est une puissante apophyse, horizontalement dirigée, qui unit la partie inférieure de l'écaille du temporal, d'où elle se détache, à l'os malaire. Longue de 2 centimètres

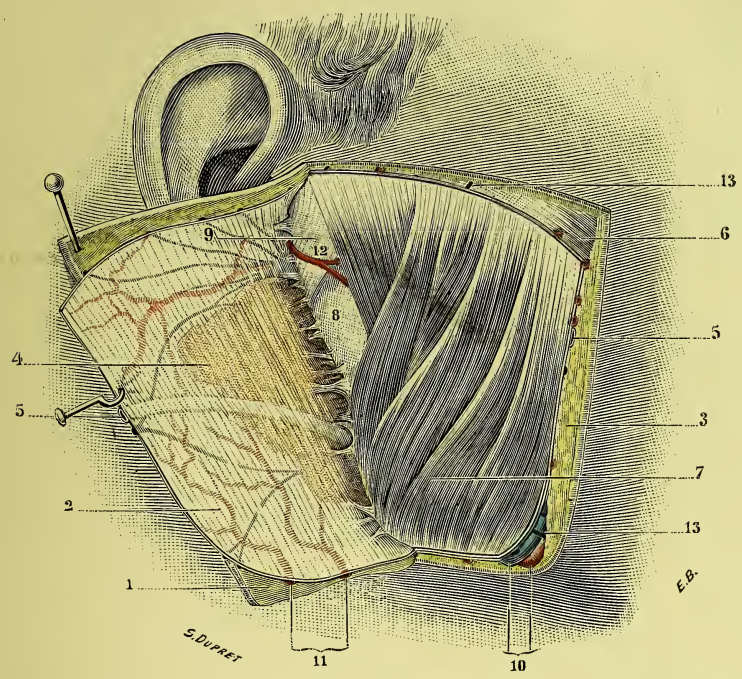


Fig. 134.
Région massétérine, plan sous-aponévrotique.

1, lambeau cutané, érigné en arrière. — 2, aponévrose massétérine, érignée également en arrière, avec, sur sa face externe, les vaisseaux et nerfs superficiels (voy. la fig. 131). — 3, tissu cellulaire sous-cutané. — 4, glande parotide, renversée en arrière avec l'aponévrose. — 5, 5, canal de Sténon sectionné et érigné. — 6, zygomatique. — 7, masséter. — 8, bord postérieur du maxillaire. — 9, ligament latéral externe de l'articulation temporo-maxillaire. — 10, artère et veine faciales. — 11, deux branches massétérines de la faciale. — 12, rameau sous-massétérin de la transversale de la face. — 13, 13, branches du nerf facial.

et demi à 3 centimètres, épaisse de 4 à 6 millimètres, elle fait, sous la peau, une saillie nettement visible chez les sujets maigres, facilement accessible à l'exploration chez tous les sujets : aussi constitue-t-elle un repère des plus importants, utilisé en particulier en topographie cranio-cérébrale. En s'implantant sur l'écaille temporale, l'arcade zygomatique se divise en deux branches ou *racines*, qui s'écartent l'une de l'autre sous un angle de 85°. Ce sont : 1° la *racine transverse,* qui se dirige de dehors en dedans et qui prend part à la formation de l'articulation de la mâchoire ; 2° la *racine longitudinale,* qui continue tout d'abord la direction antéro-postérieure du zygoma, formant, sur la face externe de la mastoïde, ce que nous avons décrit sous le nom de *linea temporalis,* et qui, ensuite, devient ascendante (voy. *Anatomie descriptive*).

L'arcade zygomatique délimite, d'une part avec la crête temporo-sphénoïdale, d'autre part avec

la face postérieure du malaire, un orifice de forme ovalaire, à grosse extrémité antérieure, à petite extrémité postérieure : c'est l'*orifice zygomatique*, par lequel, comme nous l'avons déjà dit plus haut, la fosse temporale communique largement avec les régions génienne et zygomatique, et dans lequel la coronoïde joue dans les divers mouvements de la mâchoire. Les dimensions antéro-postérieures de cet orifice sont susceptibles de varier du simple au double (Farabeuf, 1886), l'arcade étant plus ou moins longue et plus ou moins écartée de la face latérale du crâne suivant les sujets. Il en résulte que la distance qui normalement sépare le bord antérieur de la coronoïde de la partie antérieure de l'orifice (face postérieure du malaire), présente de grandes différences suivant les cas : c'est ainsi que lorsque l'orifice est très développé (fig. 135, B), cette distance peut atteindre 20 millimètres ; lorsque, au contraire, l'orifice est petit (fig. 135, A), cette même distance peut n'être que de 5 à 6 millimètres. Dans ce dernier cas, le jeu physiologique de la mâchoire est à peine assuré et il suffit, comme Farabeuf le fait justement remarquer, d'un mouvement exagéré de prépulsion, comme on l'observe dans le cas de luxation de la mâchoire, pour qu'un contact s'établisse entre le bord coronoïdien antérieur et l'os malaire. Nous verrons plus loin, en étudiant la branche du maxillaire inférieur, que ce même contact de la coronoïde avec la face postérieure de l'os malaire peut encore s'observer dans les cas où, l'orifice zygomatique présentant des dimensions antéro-postérieures normales, c'est l'apophyse coronoïde qui est anormalement développée ; nous montrerons alors le rôle que certains auteurs lui attribuent pour expliquer la fixité de la position vicieuse du maxillaire inférieur dans le cas de luxation de la mâchoire.

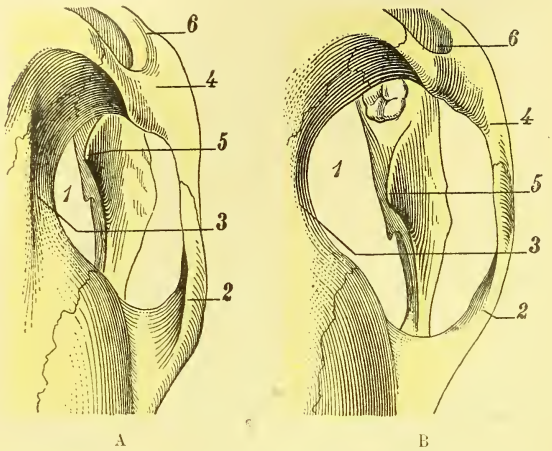


Fig. 135.

Types anormaux d'orifice zygomatique : A, petit orifice zygomatique ; l'apophyse coronoïde arrive au voisinage immédiat de la face postérieure de l'os malaire. — B, grand orifice zygomatique ; la coronoïde reste éloignée de l'os malaire.

La figure représente l'orifice zygomatique droit vu par en haut.

1, orifice zygomatique. — 2, arcade zygomatique. — 3, fosse temporale. — 4, os malaire. — 5, apophyse coronoïde du maxillaire inférieur. — 6, orbite.

*B*. Branche du maxillaire inférieur. — La branche du maxillaire inférieur (fig. 136) est une lame osseuse, de forme quadrilatère, qui forme avec la portion horizontale du même os un angle plus ouvert chez les sujets de race inférieure que chez les sujets de race supérieure, plus ouvert également chez l'enfant que chez l'adulte. Elle nous offre à considérer : 1° deux faces, l'une externe, l'autre interne ; 2° deux bords, l'un antérieur, l'autre postérieur ; 3° deux extrémités, l'une supérieure, l'autre inférieure.

a. *Face externe*. — La face externe nous présente de fortes lignes rugueuses destinées à l'insertion inférieure du masséter. Ces rugosités, qui s'exagèrent avec la puissance du muscle, sont surtout marquées dans la portion inférieure de cette face.

b. *Face interne*. — La face interne nous présente, à mi-distance du bord antérieur et du bord postérieur, à mi-distance également du bord supérieur et de l'angle de la mâchoire ou, plus exactement, à 3 centimètres ou 3 centimètres et demi au-dessus du bord inférieur, ou encore à 1 centimètre au-dessous de la partie la plus déclive de l'échancrure sigmoïde (Monod), l'*orifice supérieur du canal dentaire*. Par cet orifice, bordé en avant et en bas par une petite saillie osseuse, l'*épine de Spix*, le nerf dentaire inférieur et l'artère de même nom pénètrent dans le canal dentaire, qu'ils parcourent dans toute son étendue pour émerger ensuite dans la région mentonnière (p. 182) par le trou mentonnier. Le nerf dentaire peut être découvert dans son canal et réséqué dans le cas de névralgie, soit au niveau du corps même du maxillaire, soit au niveau de sa branche. Il est préférable de

l'aborder avant son entrée dans le canal dentaire, alors qu'il n'a encore émis aucune branche : la trépanation de la face externe de la branche montante, au point répondant à l'orifice du canal dentaire, après avoir au préalable détaché les insertions inférieures du masséter, conduit facilement sur le nerf (Velpeau).

c. *Bord postérieur.* — Le bord postérieur de la branche du maxillaire, obliquement dirigé en bas et en avant, légèrement contourné en *S* italique, est arrondi et

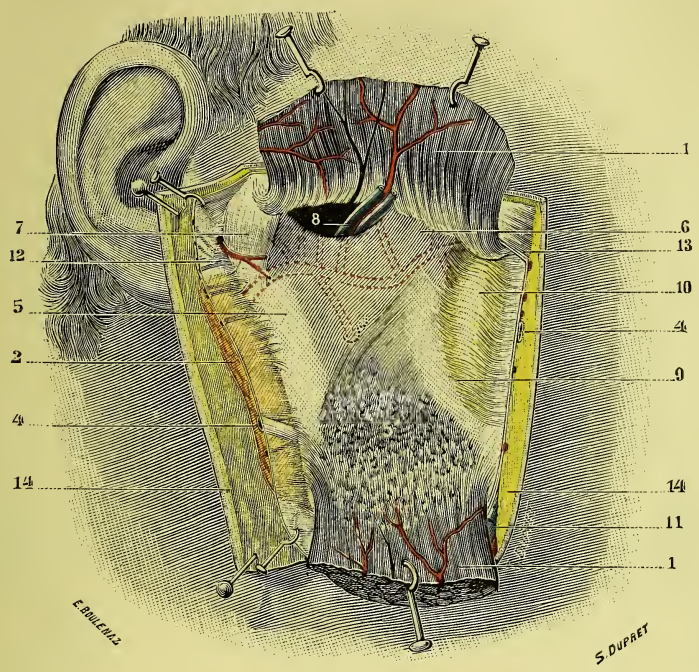


Fig. 136.

Région massétérine, plan squelettique.

1, masséter, incisé en travers et fortement érigné en haut et en bas. — 2, prolongement antérieur de la parotide érigné en arrière en même temps que l'aponévrose massétérine. — 4, 4', canal de Sténon. — 5, branche du maxillaire inférieur, avec 5', surface où les insertions du masséter ont été déchirées (le pointillé rouge indique le trajet, sur la face interne de l'os, de la maxillaire interne et de ses branches; le pointillé noir, la situation de l'orifice supérieur du canal dentaire et de l'épine de Spix). — 6, apophyse coronoïde. — 7, ligament latéral externe de l'articulation temporo-maxillaire. — 8, vaisseaux et nerf massétérins, traversant l'échancrure sigmoïde. — 9, aponévrose massétérine venant s'insérer sur le bord antérieur de la branche du maxillaire. — 10, boule graisseuse de Bichat, située au-dessous de l'aponévrose et vue par transparence. — 11, artère et veine faciales. — 12, nerf facial. — 13, muscle grand zygomatique. — 14, 14, peau et tissu cellulaire sous-cutané.

lisse. Il est en rapport, dans toute son étendue, avec la parotide : c'est le *bord parotidien* de certains auteurs.

d. *Bord antérieur.* — Le bord antérieur, également oblique en bas et en avant, représente une sorte de gouttière, dont les deux lèvres, confondues en haut, s'écartent l'une de l'autre en descendant pour venir se continuer respectivement, au niveau du corps de l'os, avec les deux lignes obliques interne et externe. Ce bord fait saillie dans la cavité buccale et, de ce fait, constitute un repère important lorsque, suivant le procédé conseillé par Michel, on se propose de découvrir le nerf dentaire inférieur par la bouche : une incision pratiquée sur la muqueuse buccale, immédiatement en dedans de ce bord, permet d'aller à la recherche du nerf situé entre le muscle ptérygoïdien interne et le squelette.

e. *Extrémité inférieure.* — L'extrémité inférieure ou bord inférieur de la branche du maxillaire se continue, sans ligne de démarcation aucune, avec le bord

inférieur du corps. Le point saillant où il rencontre en arrière le bord postérieur de l'os constitue l'*angle du maxillaire* ou *angle mandibulaire*, point de repère de premier ordre pour la plupart des mensurations que l'on pratique en anthropologie, sur le maxillaire inférieur. Broca appelle *gonion* le sommet de l'angle, réservant le terme d'angle mandibulaire pour l'angle lui-même.

f. *Extrémité supérieure.* — A l'extrémité supérieure de la branche du maxillaire, nous voyons deux apophyses volumineuses : l'une antérieure, c'est l'*apophyse coronoïde* ; l'autre postérieure, c'est le *condyle du maxillaire*. Entre les deux se trouve une échancrure, l'*échancrure sigmoïde*, dont il a été déjà question plus haut.

α) Le *condyle du maxillaire* forme avec la cavité glénoïde du temporal l'articulation temporo-maxillaire. Nous le décrirons dans un instant à propos de cette articulation.

β) L'*apophyse coronoïde*, de forme triangulaire, est mince et tranchante sur le squelette. Elle est, sur le vivant, engainée par le tendon du temporal, qui s'attache particulièrement sur ses bords antérieur et postérieur et sur sa face interne. La désinsertion de ce tendon, dans la résection du maxillaire inférieur, est un des temps difficiles de l'opération : il est souvent indiqué, suivant les conseils de Chassaignac, de sectionner la coronoïde à sa base et de l'abandonner avec le muscle, plutôt que de s'exposer à déchirer les fibres musculaires.

Le développement de l'apophyse coronoïde est variable suivant les sujets (fig. 137), et l'on peut, à ce point de vue, distinguer des apophyses courtes ou longues, des apophyses volumineuses et bombées

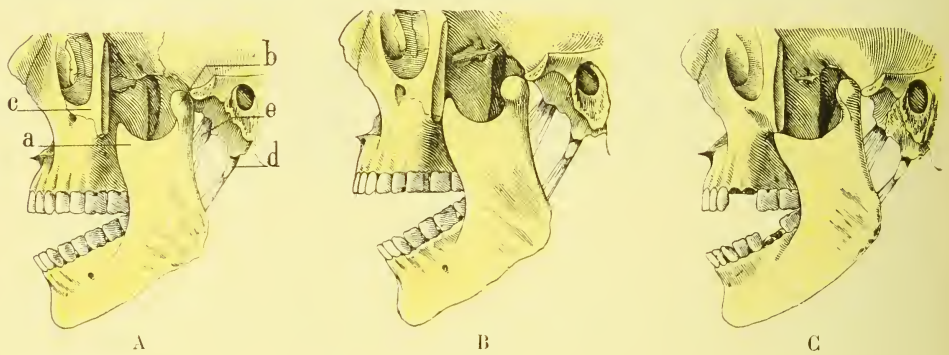


Fig. 137.

Les divers types d'apophyse coronoïde ; leur rôle dans la luxation de la mâchoire : A, apophyse coronoïde de dimensions normales : elle n'arrive pas au contact du malaire. — B, apophyse coronoïde longue et volumineuse : elle *s'arc-boutte* contre l'os malaire. — C, apophyse coronoïde courte et renflée : elle *accroche* le bord inférieur du malaire.

(Le squelette est vu par sa face latérale gauche, la mâchoire inférieure luxée.)

*a*, apophyse coronoïde. — *b*, condyle de la mâchoire inférieure. — *c*, os malaire sectionné. — *d*, apophyse styloïde et ligament stylo-maxillaire. — *e*, ligament sphéno-maxillaire.

ou, au contraire, des apophyses étroites. Les apophyses volumineuses et bombées (fig. 137, B et C), qu'elles soient longues ou courtes, affectent des rapports plus immédiats que normalement avec la face profonde du malaire et son bord inférieur (les choses se passent de la même façon, lorsque, comme nous l'avons dit plus haut, la coronoïde présentant des dimensions normales, c'est l'orifice zygomatique qui est peu développé). Que dans ces conditions une luxation de la mâchoire se produise, qu'arrivera-t-il ? Si la coronoïde est longue (fig. 137, B), son bord antérieur, rapproché de la face postérieure de l'os de la pommette par le déplacement en avant du maxillaire, viendra s'arc-bouter contre la face profonde du malaire ; si elle est courte (fig. 137, C), sa pointe viendra accrocher le bord inférieur du même os. Dans l'un ou l'autre cas, le maxillaire ainsi fixé dans sa position vicieuse ne peut se relever et la bouche du sujet reste béante. C'est par le mécanisme de l'*arc-boutement* ou par celui de l'*accrochement* de la coronoïde que Nélaton expliquait l'attitude si particulière présentée par les malades atteints de luxation de la mâchoire. Mais l'explication ne convient plus lorsque la coronoïde est de dimensions moyennes (fig. 137, A), ou lorsqu'elle est atrophiée ; en pareil cas, l'apophyse reste toujours plus ou moins éloignée de la face profonde ou du bord inférieur du malaire et cependant l'attitude des malades est la même que précédemment :

la tension des ligaments sphéno- et stylo-maxillaires est alors suffisante, comme l'a bien montré Maisonneuve, pour s'opposer à la fermeture de la bouche.

*C.* Articulation temporo-maxillaire. — L'articulation temporo-maxillaire occupe la partie supérieure et postérieure de la région massétérine : c'est une double condylienne.

a. *Surfaces articulaires.* — Des deux surfaces articulaires de cette articulation, l'une appartient au maxillaire inférieur, l'autre au temporal :

α) La *surface maxillaire* est constituée par le *condyle* du maxillaire inférieur C'est une saillie ellipsoïde, longue de 20 à 22 millimètres, large de 7 à 8 millimètres, se dirigeant obliquement de dehors en dedans et d'avant en arrière. Il résulte de cette obliquité que les grands axes des deux condyles, prolongés en dedans, se rencontreraient un peu en avant de la partie centrale du trou occipital. Le condyle du maxillaire est convexe à la fois dans le sens transversal et dans le sens antéro-postérieur. A l'état frais sa surface articulaire est revêtue par une mince couche, non pas de cartilage, mais de tissu fibreux.

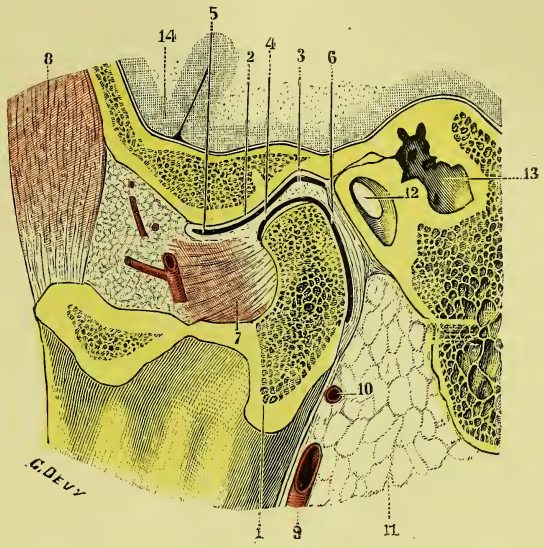


Fig. 138.
Coupe sagittale de l'articulation temporo-maxillaire pratiquée sur un sujet congelé, la bouche étant fermée (côté gauche, segment interne de la coupe) (T.).

1, condyle du maxillaire. — 2, condyle du temporal. — 3, cavité glénoïde. — 4, ménisque. — 5, synoviale supérieure ou sus-méniscale. — 6, synoviale inférieure ou sous-méniscale. — 7, ptérygoïdien externe. — 8, temporal. — 9, carotide externe. — 10, maxillaire interne. — 11, parotide. — 12, conduit auditif externe. — 13, vestibule et canaux demi-circulaires, — 14, circonvolutions cérébrales.

β) La *surface temporale* comprend : 1° en avant, une saillie transversale, fortement convexe d'avant en arrière, qui n'est autre que la *racine transverse* du zygoma, encore appelée *condyle du temporal*; 2° en arrière, une dépression profonde, de forme ellipsoïde, la *cavité glénoïde* du temporal (fig. 138). La partie postérieure de la cavité glénoïde, on le sait, forme la paroi antérieure du conduit auditif osseux : on s'explique dès lors, que, à la suite d'un choc sur le menton, le condyle de la mâchoire puisse fracturer le conduit auditif et pénétrer même dans sa cavité (Baudrimont) ; on comprend également que les douleurs dues aux inflammations profondes du conduit auditif soient exagérées par la mastication. La cavité glénoïde n'est articulaire que par sa partie antérieure. Cette portion antérieure, régulièrement évidée et lisse, est séparée de la portion postérieure ou non articulaire par la scissure de Glaser, fente étroite par laquelle passent la corde du tympan et une artériole pour pénétrer dans la caisse du tympan. Il est à remarquer que la cavité glénoïde n'est séparée de la cavité cranienne que par une mince lamelle osseuse; cette disposition nous explique pourquoi les affections de l'articulation temporo-maxillaire peuvent, dans certains cas, se compliquer d'ostéite du temporal et d'abcès sous-dure-mérien ; elle nous explique également la possibilité, à la suite d'une chute sur le menton, de voir le condyle de la mâchoire fracturer cette mince lamelle osseuse et pénétrer même dans la cavité cranienne.

b. *Ménisque interarticulaire.* — De nos deux surfaces articulaires, l'une, l'inférieure, est convexe ; l'autre, la supérieure, est convexe en avant, concave en arrière. Elles ne se correspondent donc pas. Pour rétablir l'harmonie, pour les rendre « congruentes », il s'interpose entre elles un disque fibreux, qui, se moulant exactement sur les deux surfaces osseuses, est concave sur sa face inférieure, à la fois concave et convexe sur sa face supérieure. Ce disque ou *ménisque interarticulaire* a une forme elliptique, dont le grand axe, comme celui du condyle, se dirige obliquement de dehors en dedans et d'avant en arrière. Vu en place, il n'est pas horizontal, mais s'incline fortement en bas et en avant, comme l'ont établi depuis longtemps les recherches de Gosselin. Les deux extrémités interne et externe du ménisque interarticulaire s'infléchissent légèrement en bas et se fixent, à l'aide de minces faisceaux fibreux, aux extrémités correspondantes du condyle du maxillaire. Il s'ensuit que, dans les différents mouvements dont l'articulation temporo-maxillaire est le siège, le ménisque fibreux accompagne toujours le maxillaire dans ses déplacements.

c. *Moyens d'union.* — L'articulation de la mâchoire inférieure avec le crâne nous présente, comme moyens d'union des surfaces articulaires, une capsule renforcée par des ligaments latéraux :

α) La *capsule* revêt, ici comme ailleurs, la forme d'un manchon disposé autour de l'articulation. Insérée, en haut, sur le bord antérieur de la racine transverse du zygoma, sur l'épine du sphénoïde, sur le fond de la cavité glénoïde un peu en avant de la scissure de Glaser, elle se fixe, en bas, sur le pourtour du col, descendant plus bas en arrière qu'en avant. Il est à remarquer qu'elle adhère intimement au ménisque sur les points où elle entre en contact avec lui. Histologiquement elle est formée de fibres à direction verticale, dont les unes, longues, vont directement, de la base du crâne au col du maxillaire, dont les autres, courtes, vont de la base cranienne au ménisque ou de celui-ci au condyle ; à la partie postérieure on rencontre, en outre, des fibres élastiques étendues de la scissure de Glaser au ménisque d'une part, au col de la mâchoire d'autre part. D'après Sappey ces fibres élastiques limiteraient les mouvements d'abaissement du maxillaire et ramèneraient en arrière le ménisque lorsque le maxillaire revient à sa position de repos.

β) Les *ligaments latéraux* sont, l'un externe, l'autre interne. L'externe est le plus puissant ; il est formé de fibres dirigées obliquement en bas et en arrière et mesure de 2 à 3 millimètres d'épaisseur.

En plus des ligaments que nous venons de décrire, l'articulation temporo-maxillaire possède des *ligaments accessoires* constitués par trois trousseaux fibreux : le premier va de l'épine du sphénoïde à l'épine de Spix, c'est le *ligament sphéno-maxillaire* : le deuxième ou *ligament stylo-maxillaire* s'étend du sommet de l'apophyse styloïde à l'angle du maxillaire ; le troisième enfin, appelé *ligament ptérygo-maxillaire* ou *aponévrose buccinato-pharyngienne*, s'insère d'une part sur le crochet de l'aile interne de la ptérygoïde, d'autre part à l'extrémité postérieure du bord alvéolaire du maxillaire inférieur. Ces ligaments accessoires sont fortement tendus dans la luxation de la mâchoire ; or, comme leur tension augmente si on essaie de fermer la bouche du malade, et comme, d'autre part, il est nécessaire de les détendre pour pouvoir réduire la luxation, un des premiers temps de l'intervention consistera dans l'abaissement du maxillaire, ce qui aura pour effet de mettre ces ligaments dans le relâchement.

d. *Synoviales.* — Il existe deux *synoviales* distinctes pour l'articulation temporo-maxillaire. De ces deux synoviales, l'une est *sus-méniscale*, l'autre est *sous-méniscale*. Elles peuvent communiquer ensemble par un orifice occupant le centre du fibro-cartilage.

e. *Rapports.* — L'articulation de la mâchoire offre, au point de vue chirurgical,

des rapports fort importants (fig. 138 et 139). Nous avons déjà signalé ses relations avec le conduit auditif externe, la parotide et la cavité cranienne. Il est inutile d'y revenir ici. Nous ajouterons qu'elle est entourée de vaisseaux et de nerfs. Nous rencontrons en effet : en arrière, l'artère temporale superficielle et le nerf auriculo-temporal ; en bas et en dedans, l'artère maxillaire interne et son plexus veineux ; en bas et en dehors, le nerf facial qui passe à 2 centimètres environ au-dessous de l'interligne (Zipfel). Ces rapports doivent toujours être présents à l'esprit du chirurgien qui pratique la résection du condyle de la mâchoire : en conservant avec la rugine le contact du squelette, il évitera la lésion des vaisseaux ; quant à la blessure du facial, accident le plus sérieux en raison de la paralysie qui en est la conséquence, elle ne sera pas à craindre, si les incisions verticales ne mesurent pas plus de 2 centimètres de long.

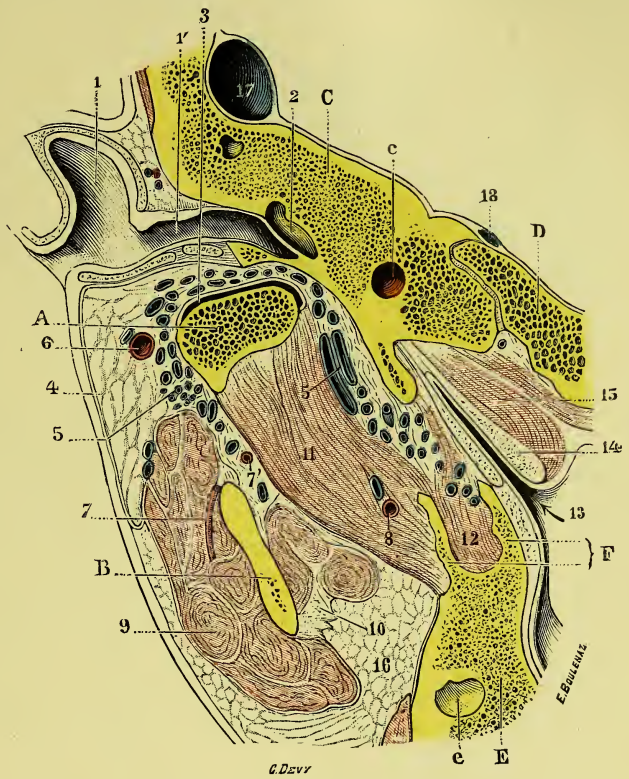


Fig. 139.

Coupe horizontale passant par la partie inférieure du condyle du maxillaire (sujet congelé, côté droit, segment inférieur de la coupe) (T.).

A, condyle du maxillaire. — B, apophyse coronoïde. — C, rocher, avec *c*, canal carotidien. — D, apophyse basilaire. — E, maxillaire supérieur, avec *e*, antre d'Highmore. — F, apophyse ptérygoïde.

1, conque du pavillon. — 1', conduit auditif externe. — 2, caisse du tympan. — 3, articulation temporo-maxillaire (synoviale inférieure). — 4, parotide. — 5, plexus veineux périarticulaire. — 6, artère temporale superficielle. — 7, 7', artère massétérine. — 8, artère ptérygoïdienne. — 9, masséter. — 10, temporal. — 11, ptérygoïdien externe. — 12, ptérygoïdien interne. — 13, ouverture pharyngienne de la trompe d'Eustache. — 14, cartilage de la trompe. — 15, péristaphylin interne. — 16, boule graisseuse de Bichat. — 17, sinus latéral. — 18, sinus pétreux inférieur.

f. *Mouvements*. — L'articulation de la mâchoire peut exécuter plusieurs ordres de mouvements, savoir : 1° des *mouvements d'abaissement*, produits par les muscles sus-hyoïdiens ; 2° des *mouvements d'élévation*, produits par les muscles élévateurs (temporal, masséter, ptérygoïdien interne) ; 3° des *mouvements de projection en avant*, produits par les deux muscles ptérygoïdiens externes agissant simultanément ; 4° des *mouvements de projection en arrière*, produits par les faisceaux postérieurs ou faisceaux horizontaux du muscle temporal ; 5° des *mouvements de diduction*, qui résultent de la contraction alternative des ptérygoïdiens, principalement des ptérygoïdiens externes. Dans le mouvement d'abaissement, c'est-à-dire lorsqu'on ouvre la bouche, le condyle de la mâchoire primitivement situé dans la cavité glénoïde (fig. 140, A), descend et vient se placer sur la racine transverse de l'arcade zygomatique (fig. 140, B) ; dans cette position, le ménisque est

horizontal et la partie postérieure de la capsule fortement tendue. Quand le mouvement cesse, la tête et le ménisque reprennent leur situation normale (A), en raison de l'élasticité de la capsule. Mais si le mouvement d'abaissement a été exagéré, le condyle déchire la partie antérieure de la capsule et passe (fig. 140, C) en avant de la racine transverse du zygoma : il y a luxation de la mâchoire ; la contraction des muscles maintient le condyle dans sa nouvelle position. Pour réduire la luxation, il importe de faire suivre à l'extrémité articulaire du maxillaire, mais en sens inverse, le chemin précédemment parcouru ; il faudra donc, tout d'abord, la

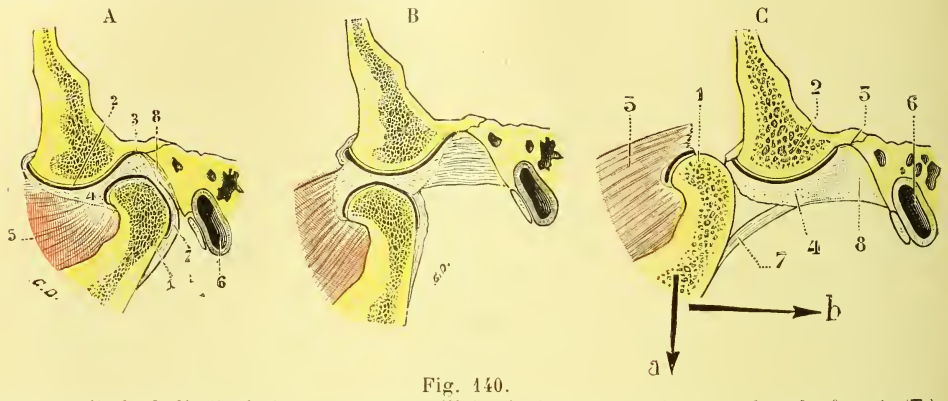


Fig. 140.
Coupe sagittale de l'articulation temporo-maxillaire (sujets congelés) : A, la bouche fermée (T.) ; B, la bouche grandement ouverte ; (T.) C, la mâchoire inférieure étant luxée.

1, condyle du maxillaire. — 2, condyle du temporal. — 3, cavité glénoïde. — 4, ménisque. — 5, ptérygoïdien externe. — 6, conduit auditif externe. — 7, ligament postérieur de l'articulation temporo-maxillaire. — 8, tissu cellulaire rétro-condylien.

*a* et *b*, de la figure C indiquent le sens suivant lequel doivent être dirigées les tractions pour réduire la luxation : *a*, dans le premier temps de la réduction ; *b*, dans le deuxième temps.

ramener, comme en B, sur la racine transverse du zygoma et, par suite, diriger les tractions en bas, puis la refouler dans la cavité glénoïde, comme en A, c'est-à-dire la pousser en arrière.

Les affections de l'articulation temporo-maxillaire peuvent laisser après elles une raideur plus ou moins marquée, quelquefois même une ankylose de la mâchoire, affection toujours grave en raison de la gêne considérable qu'elle apporte à l'alimentation du malade. De nombreuses opérations ont été proposées pour remédier à cette lésion : Esmarch (1854) et Rizzoli (1857), ont sectionné le maxillaire en avant de l'insertion du masséter et cherché à obtenir, par pseudarthrose, la formation en ce point d'une nouvelle articulation ; Rochet, pour obtenir plus sûrement ce résultat, sectionne la branche montante vers son milieu et interpose, entre les deux fragments, une lame musculaire en partie détachée du masséter. La résection du condyle, pratiquée en 1854 par Humphry, est aujourd'hui le procédé de choix, lorsque la constriction des mâchoires reconnaît pour cause l'ankylose de l'articulation temporo-maxillaire.

**5° Vaisseaux et nerfs.** — Les vaisseaux et nerfs de la région massétérine se distinguent en deux groupes : groupe superficiel ou sus-aponévrotique ; groupe profond ou sous-aponévrotique.

a. *Groupe superficiel.* — Les *artères superficielles* de la région massétérine nous sont déjà en grande partie connues ; elles proviennent, les unes de la *transversale de la face*, les autres de la *faciale*. Nous avons vu très souvent cette dernière artère, au moment où elle croise le maxillaire, jeter sur la partie inférieure de la région une branche volumineuse, que l'on pourrait appeler *artère massétérine superficielle* ou *massétérine inférieure*. Le canal de Sténon est accompagné par une ou deux artérioles, plus ou moins ramifiées et anastomosées en plexus. — Les *veines*, habituellement flexueuses, se jettent en partie dans la veine faciale, en partie dans la temporale superficielle ou même la jugulaire externe. — Les *lymphatiques* descendent dans les ganglions sous-maxillaires. — Les *nerfs* sont représentés

par les branches déjà signalées du nerf facial et par quelques rameaux sensitifs, très grêles, issus de l'auriculo-temporal et du plexus cervical superficiel (notamment de la branche auriculaire).

Habituellement, la partie antéro-supérieure de la région est innervée par le nerf auriculo-temporal (par les anastomoses que cette branche nerveuse envoie au facial), tandis que la partie postéro-inférieure reçoit les filets nerveux de la branche auriculaire du plexus cervical. Ainsi s'explique ce fait que, après l'ablation du ganglion de Gasser (observation de Fédor Krause, fig. 141), il existe, dans la région massétérine une zone, située en avant du bord postérieur de la branche du maxillaire, au niveau de laquelle la sensibilité est restée intacte.

b. *Groupe profond.* — La loge massétérine nous présente, en haut et à sa partie profonde : 1° l'*artère massétérine,* branche de la maxillaire interne, qui traverse de dedans en dehors l'échancrure sigmoïde, arrive au-dessous du masséter et se distribue à ce muscle ; 2° les *veines massétérines,* ordinairement au nombre de deux, qui, suivant le même trajet que l'artère homonyme, mais en sens inverse, aboutissent au plexus ptérygoïdien ; 3° le *nerf massétérin,* branche du maxillaire inférieur, qui passe, lui aussi par l'échancrure sigmoïde et se perd à la face profonde du masséter. Outre l'artère massétérine, le masséter reçoit assez souvent, à sa partie supérieure et postérieure, un rameau qui provient, tantôt de la temporale superficielle, tantôt de la carotide externe, et qui arrive à la loge masséterine en contournant le bord postérieur du maxillaire. Cette artère peut, dans certains cas, être aussi volumineuse et même plus volumineuse que la massétérine.

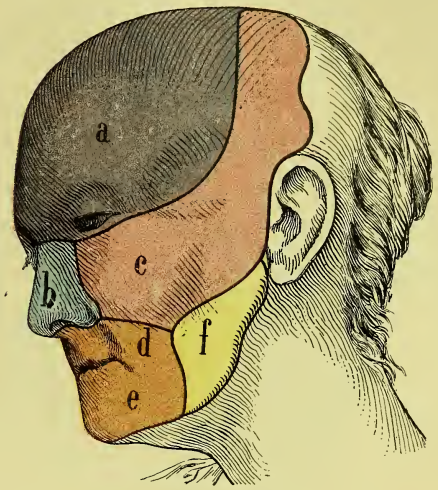


Fig. 141.

Troubles de la sensibilité cutanée après l'ablation du ganglion de Gasser (d'après Fedor Krause).

*a*, territoire d'anesthésie complète. — *b*, *c*, anesthésie très marquée, mais pas absolue. — *d*, *e*, anesthésie très atténuée. — *f*, zone où la sensibilité est presque intacte, c'est la zone qui est innervée presque en totalité par des rameaux issus du plexus cervical.

## § 5 — RÉGION GÉNIENNE

La région génienne (du mot latin *gena,* qui veut dire joue) occupe les parties latérales de la face.

**1° Limites.** — Superficiellement, elle a pour limites : 1° en haut, le rebord inférieur de l'orbite, qui la sépare de la région palpébrale ; 2° en bas, le bord inférieur du maxillaire inférieur qui la sépare de la région sus-hyoïdienne ; 3° en dehors, le bord antérieur du muscle masséter prolongé jusqu'à l'apophyse orbitaire externe ; 4° en dedans, et en allant de haut en bas, le sillon naso-génien d'abord, puis le sillon labio-génien, et enfin une ligne verticale qui, partant de l'extrémité externe de ce sillon (à 10 ou 12 millimètres en dehors de la commissure labiale), viendrait aboutir au bord inférieur du maxillaire ; cette limite interne, très irrégulière comme on le voit, sépare la région génienne des trois régions nasale, labiale et mentonnière.

En profondeur, la région génienne s'étend jusqu'au maxillaire supérieur et au maxillaire inférieur et, dans l'intervalle des deux maxillaires, jusqu'à la muqueuse buccale.

**2° Forme extérieure et exploration.** — Ainsi entendue, la région génienne a la forme d'un quadrilatère allongé, dont la hauteur serait à peu près le double de la largeur. Du reste, elle est très variable, quant à son aspect extérieur, suivant l'âge et suivant les sujets. Chez l'enfant, et aussi chez l'adulte doué d'un certain embonpoint, elle est régulièrement bombée. Sur les sujets amaigris, au contraire, elle se déprime et s'excave à sa partie moyenne, pendant que s'exagèrent les reliefs de la pommette et du masséter. Par sa partie moyenne, la région de la joue forme la paroi externe de la cavité buccale, et il est très facile de l'explorer avec deux doigts, dont l'un est appliqué sur sa face cutanée et l'autre sur sa face muqueuse. Toute modification dans l'épaisseur de la région, dans sa consistance, devient ainsi aisément reconnaissable.

**3° Plans constitutifs.** — A vrai dire, la région génienne ne comprend que cinq couches : la peau, le tissu cellulaire sous-cutané, la couche musculaire, le périoste et le plan squelettique. Toutefois, à sa partie moyenne, autrement dit au niveau des arcades dentaires (*région intermaxillaire* de quelques auteurs), on rencontre deux couches nouvelles. Ce sont : 1° une aponévrose, l'*aponévrose du buccinateur*, qui, en s'étalant sur le muscle, divise à ce niveau la couche musculaire en deux plans, l'un sus-aponévrotique, l'autre sous-aponévrotique ; 2° au-dessous du buccinateur, un revêtement muqueux, la *muqueuse buccale*.

*A*. Peau. — La peau des joues est fine, très mobile, très vasculaire. Glabre chez l'enfant et chez la femme, elle est, chez l'homme adulte, recouverte de longs poils qui se continuent avec ceux de la région massétérine. Ajoutons qu'elle est très riche en glandes sudoripares et en glandes sébacées.

*B*. Tissu cellulaire sous-cutané. — Le tissu cellulaire sous-cutané est formé par de minces lamelles conjonctives, diversement entrecroisées, auxquelles s'adjoint une quantité plus ou moins considérable de graisse. A la partie la plus reculée de la région, cette couche cellulo-adipeuse forme une petite masse spéciale, constante même chez les sujets les plus émaciés : c'est la *boule graisseuse* de Bichat, comblant tout l'espace compris entre le masséter et le buccinateur. La boule graisseuse est un simple tissu de remplissage ne méritant guère l'importance que lui attribuent certains auteurs : il communique librement (fig. 142), d'une part avec la fosse temporale, d'autre part avec la fosse zygomatique : aussi les tumeurs ou les phlegmons développés dans l'une ou l'autre de ces régions peuvent-ils envahir la joue.

*C*. Couche musculaire superficielle. — La couche musculaire superficielle comprend une série nombreuse de petits muscles qui ont pour caractère commun de s'attacher à la peau, au moins par une de leurs extrémités et qui, pour cette raison, sont appelés *muscles peauciers* (fig. 143). En allant de haut en bas et de dedans en dehors, nous rencontrons successivement : 1° la portion de l'*orbiculaire des paupières* qui repose sur le rebord externe et sur le rebord inférieur de l'orbite ; 2° l'*élévateur commun de l'aile du nez et de la lèvre supérieure*, qui, de l'angle interne de l'œil où il prend naissance, se porte verticalement en bas et vient se terminer à la fois, comme l'indique nettement son nom, à la face profonde de la peau de l'aile du nez et de la lèvre supérieure ; 3° l'*élévateur propre de la lèvre supérieure*, qui descend du rebord inférieur de l'orbite sur la lèvre supérieure ;

4° le *canin*, muscle rubané, qui s'étend de la partie la plus élevée de la fosse canine à la partie de la lèvre supérieure qui avoisine la commissure ; 5° le *petit* et le *grand zygomatiques*, qui descendent de la pommette vers la commissure ; 6° le *risorius de Santorini*, muscle triangulaire et fort mince, dont la base répond à la région parotidienne et dont le sommet aboutit, comme les muscles précédents, à la commissure des lèvres ; 7° quelques faisceaux du *peaucier du cou*, qui croisent le maxillaire au-dessous du masséter pour parcourir obliquement la région et gagner, eux aussi, la commissure. Tous ces muscles peauciers, on le sait, jouent un grand rôle dans l'expression du visage. Lorsqu'ils sont paralysés (*paralysie faciale*), les plis de la peau disparaissent du côté lésé, tandis que les muscles du côté sain entraînent vers eux la commissure des lèvres, le sillon naso-labial, etc. (déviation des traits).

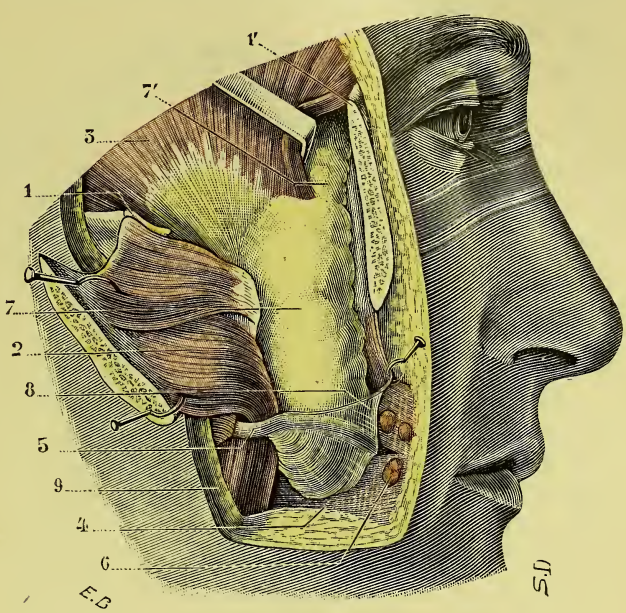


Fig. 142.

La boule graisseuse de Bichat, vue en place.

1, 1', arcade zygomatique sciée à ses deux extrémités. — 2, masséter renversé en dehors avec la partie moyenne de l'arcade. — 3, temporal. — 4, buccinateur recouvert de son aponévrose. — 5, canal de Sténon se dégageant du prolongement antérieur de la parotide. — 6, glandes molaires. — 7, boule graisseuse de Bichat se continuant avec 7', la graisse de la région temporale. — 8, mince aponévrose recouvrant la boule graisseuse. — 9, coupe de la peau.

*D.* Buccinateur et son aponévrose. — Le muscle buccinateur, plus profondément placé que les muscles peauciers, est un muscle aplati et relativement fort large, comblant l'espace compris entre les deux maxillaires. Il prend naissance, en arrière : 1° sur le bord alvéolaire du maxillaire supérieur ; 2° sur le bord alvéolaire du maxillaire inférieur; 3° sur le sommet de l'aile externe de l'apophyse ptérygoïde, ainsi que sur la *bandelette ptérygo-maxillaire* (*aponévrose buccinato-pharyngienne* de quelques auteurs), qui unit l'apophyse ptérygoïde à l'extrémité postérieure du bord alvéolaire du maxillaire inférieur. De ces différents points d'origine, tous les faisceaux du buccinateur convergent vers la commissure labiale et s'y terminent, en partie sur la peau, en partie sur la muqueuse. C'est le muscle buccinateur qui donne à la joue sa tonicité : lorsqu'il est paralysé (*paralysie faciale*), la joue est soulevée à chaque expiration par l'air qui pénètre dans la cavité buccale ; il semble que, suivant l'expression vulgaire, le malade « fume sa pipe ».

Au muscle buccinateur se rattache une aponévrose dite *aponévrose buccinatrice*. Disposée à la face externe du muscle, cette aponévrose se fixe, en arrière, sur le bord antérieur de la branche du maxillaire, où elle se confond avec celle du masséter. En haut, elle s'insère, comme le muscle lui-même, sur le bord alvéolaire supérieur ; en bas, sur le bord alvéolaire inférieur. Très épaisse et très résistante à sa partie postérieure, l'aponévrose buccinatrice s'amincit graduellement au fur et à

mesure qu'elle se dirige en avant et n'existe même plus, au niveau des commissures, que comme une simple lame celluleuse.

Sur le muscle buccinateur chemine horizontalement le canal de Sténon (voy. *Région massétérine*, p. 185). Ce canal, après un trajet variable mais généralement assez court, perfore obliquement le muscle, arrive alors sur la muqueuse buccale, glisse au-dessous de cette muqueuse dans une étendue de 5 ou 6 millimètres, la per-

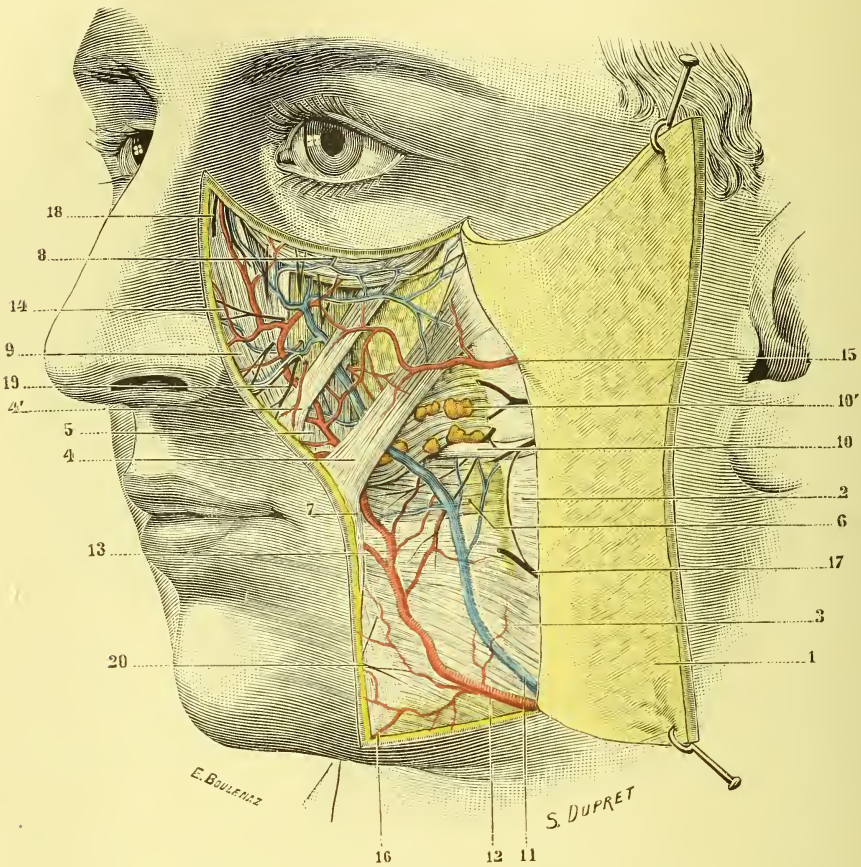


Fig. 143.
Région génienne.

1, lambeau cutané, érigné en arrière. — 2, masséter, recouvert par son aponévrose. — 3, peaucier du cou et risorius. — 4, 4', grand et petit zygomatiques. — 5, canin. — 6, buccinateur. — 7, orbiculaire des lèvres. — 8, orbiculaire des paupières. — 9, élévateurs de l'aile du nez et de la lèvre supérieure. — 10, canal de Sténon, avec : 10', glandes molaires. — 11, veine faciale. — 12, artère faciale. — 13, origine des coronaires ou labiales. — 14, artère dorsale du nez. — 15, transversale de la face. — 16, anastomose avec la sous-mentale. — 17, rameaux du facial. — 18, nasal externe. — 19, rameaux du nerf sous-orbitaire. — 20, rameaux du nerf mentonnier.

fore à son tour et, finalement, s'ouvre dans le vestibule de la bouche par un étroit orifice, en forme de fente, qui se trouve situé un peu en avant du collet de la deuxième grosse molaire supérieure. Cet orifice, qui occupe parfois (mais non toujours) le sommet d'une petite saillie en forme de papille, est d'ordinaire facilement visible. C'est par là que l'on introduit les instruments destinés à pratiquer le cathétérisme du canal. Nous rappellerons, à propos du canal de Sténon, qu'on est toujours sûr de tomber sur lui en pratiquant une incision suivant la ligne droite qui unit le tragus à la commissure labiale. Nous rappelerons aussi que les lésions de cette portion génienne ou terminale du canal de Sténon sont moins graves que celles de

la portion massétérine et, d'autre part, que les fistules qui leur succèdent sont plus facilement curables.

On rencontre d'ordinaire, dans le voisinage du canal de Sténon et au niveau du point où il se coude pour perforer le buccinateur, un groupe de glandes salivaires, connues sous le nom de *glandes molaires*. Ces glandes molaires forment là, soit entre le buccinateur et son aponévrose, soit dans l'épaisseur même du muscle, une traînée plus ou moins continue, qui s'étend en arrière jusqu'aux glandes palatines. Chacune d'elles donne naissance à un petit canal excréteur, qui se dirige en dedans, traverse le buccinateur et vient s'ouvrir à la face libre de la muqueuse. Les glandes molaires peuvent être le siège des *adénomes kystiques de la joue* : l'extirpation de ces tumeurs expose le chirurgien à blesser le canal de Sténon plus ou moins adhérent d'ordinaire à la poche kystique; aussi, est-il toujours prudent de le cathétériser, au cours de l'opération, pour reconnaître sa situation exacte,

*D.* Couche sous-musculaire : muqueuse buccale et périoste. — La face profonde du muscle buccinateur est tapissée par la muqueuse buccale, laquelle, arrivée au niveau des insertions inférieures et supérieures du muscle, se réfléchit en haut et en bas pour revêtir le bord alvéolaire des mâchoires et former les gencives (fig. 160, p. 221). Partout ailleurs, en dehors de la zone répondant au buccinateur, la couche musculaire de la région génienne repose sur le périoste du squelette de la face, membrane qui ne présente ici aucune particularité digne d'être notée.

*E.* Plan squelettique. — Le squelette de la région génienne est constitué, en allant de haut en bas, par la face externe de l'os malaire, par la face antérieure du maxillaire supérieur, enfin par la portion moyenne de la face externe du corps du maxillaire inférieur. — La face externe de l'os malaire, convexe, présente l'orifice externe du *conduit malaire*, par où, on le sait, s'épanouit au dehors le filet nerveux de même nom. En ce point, on provoque par la pression une douleur très vive dans le cas de névralgie du nerf maxillaire supérieur (*point malaire*). — La face antérieure du maxillaire supérieur, plus ou moins excavée, forme la paroi antérieure du sinus maxillaire (voy. *Sinus maxillaire*). — Quant à la portion moyenne de la face externe du corps du maxillaire inférieur, elle nous offre la *ligne oblique externe* qui, partant de l'éminence mentonnière, croise la face antérieure du corps de l'os à la manière d'une diagonale et vient aboutir au bord antérieur de la branche montante.

**4° Vaisseaux et nerfs.** — Les vaisseaux et les nerfs (fig. 143) de la région génienne cheminent, pour la plupart, dans le tissu cellulaire sous-cutané et dans l'épaisseur de la couche musculeuse superficielle. Les vaisseaux sanguins sont particulièrement nombreux. On sait avec quelle intensité se colore la peau des joues sous l'influence d'une inflammation locale, d'habitudes alcooliques, ou même d'une simple émotion.

a. *Artères.* — Les artères proviennent de sources fort nombreuses : la lacrymale, la sous-orbitaire, l'alvéolaire, la buccale, la transversale de la face et la faciale. — La *lacrymale*, branche de l'ophthalmique, fournit quelques fins rameaux à la partie supéro-externe de la région. — La *sous-orbitaire*, branche de la maxillaire interne, débouche à la face par le trou sous-orbitaire et s'épanouit alors en un grand nombre de rameaux très grêles : les uns, ascendants, remontant jusque dans la paupière inférieure ; les autres, descendants, se distribuant à la partie antérieure de la joue. — L'*alvéolaire* et la *buccale*, autres branches de la maxillaire interne, se ramifient principalement dans la partie de la joue qui répond au buccinateur. — La *transversale de la face*, branche de la temporale superficielle, que nous avons déjà rencontrée dans la région massétérine, se porte également sur la face externe du buccinateur et s'y résout en de nombreuses ramifications, qui s'anastomosent toujours avec les ramifications terminales des artères précédentes. — La *faciale*, branche de

la carotide externe, est la véritable artère chirurgicale de la face. Sa portion initiale, on le sait, appartient à la région sus-hyoïdienne, où nous la retrouverons. Elle arrive dans notre région en contournant le maxillaire au niveau de l'angle antéro-inférieur du masséter. Elle se dirige alors obliquement en haut et en avant vers la commissure des lèvres, vient ensuite se loger dans le sillon naso-génien et arrive ainsi à l'angle interne de l'œil, où elle se termine en s'anastomosant avec l'artère nasale, l'une des branches de l'ophthalmique. La portion terminale de l'artère faciale est généralement désignée sous le nom d'*artère angulaire*. Dans ce long trajet ascendant, la faciale jette dans la région génienne un certain nombre de rameaux sans nom, qui s'anastomosent largement avec les différentes artères signalées ci-dessus. Rappelons, en passant, qu'elle fournit les deux coronaires ou labiales et la dorsale du nez, artères relativement volumineuses, que nous avons signalées plus haut à propos des régions labiale et nasale.

L'artère faciale présente un certain calibre dans sa portion prémassétérine, immédiatement au-dessus du bord inférieur du maxillaire inférieur; aussi en pratique-t-on la ligature à ce niveau, dans les exercices de médecine opératoire. En ce point, elle est accompagnée de la veine faciale qui est placée en arrière d'elle. L'artère est couchée sur la face externe du maxillaire inférieur, à trois centimètres en avant de l'angle de la mâchoire, immédiatement en avant du bord antérieur du masséter qui constitue un bon repère pour la découvrir. Elle est recouverte par une mince couche formée par la peau et quelques fibres du peaucier: elle est donc très superficielle et ses battements sont facilement perceptibles sur le vivant.

b. *Veines*. — Les veines de la région génienne forment au-dessous des téguments un riche réseau, dont les branches aboutissent à trois troncs principaux : 1° en dedans, à la veine faciale, qui, suivant à peu près le même trajet que l'artère homonyme (elle est située en arrière et en dehors d'elle), descend à la région du cou et se jette dans la jugulaire interne; nous rappellerons qu'elle s'anastomose à son origine avec la veine ophthalmique et que, par conséquent, une phlébite de la veine faciale (on l'observe parfois au cours de certains anthrax de la lèvre supérieure) peut aisément se propager à l'ophthalmique et, par l'intermédiaire de ce tronc veineux, au sinus caverneux et aux méninges (disons à ce propos que, pour empêcher cette propagation, Sébileau a conseillé et pratiqué l'extirpation précoce de la faciale atteinte de phlébite); 2° en dehors, à la veine temporale superficielle, l'une des branches d'origine de la jugulaire externe; 3° profondément, au plexus ptérygoïdien.

c. *Lymphatiques*. — Les lymphatiques forment également de riches réseaux au-dessous des téguments. A l'exception de ceux de la pommette qui se rendent aux ganglions parotidiens, tous les lymphatiques de la région génienne descendent, en compagnie de l'artère et de la veine faciales, dans les ganglions sous-maxillaires. On rencontre assez souvent (20 fois sur 30 d'après Princeteau) dans la région génienne (fig. 144), quelquefois dans le sillon naso-génien, habituellement dans l'intervalle qui sépare le masséter de la commissure, sur la face externe du buccinateur, ou bien encore sur la face externe du maxillaire inférieur, et toujours autour des vaisseaux faciaux, de petits ganglions lymphatiques de la grosseur d'un pois ou d'un grain de blé. Ces *ganglions géniens*, décrits déjà par Mascagni, Boyer, Cloquet, Bourgery et Jacob, ont été étudiés à nouveau dans ces dernières années par Vigier (1892), Princeteau (1899), Buchbinder (1899), Capette-Laplène (1899), Thévenot (1900) ; leur nombre varie de un à trois, et ils recoivent, quand ils existent, des lymphatiques des régions superficielles de la face. Ils peuvent être le siège d'adénophlegmons, d'adénites aiguës ou chroniques, dont le diagnostic est facile si l'on songe à l'existence possible de ganglions lymphatiques aberrants le long de l'artère ou de la veine faciale.

d. *Nerfs.* — Les nerfs de la région génienne se divisent en rameaux moteurs et rameaux sensitifs. — Les *rameaux moteurs,* destinés aux muscles (voy. p. 197), émanent des deux branches temporo-faciale et cervico-faciale du nerf facial. — Les *rameaux sensitifs*, destinés aux téguments, proviennent de plusieurs sources, savoir : 1° du *lacrymal*, branche de l'ophthalmique, qui jette son rameau malaire sur la peau de la pommette ; 2° du *buccal*, branche du maxillaire inférieur, qui se distribue à la fois à la peau et à la muqueuse qui revêtent le muscle buccinateur (voy. p. 210); 3° du *maxillaire supérieur*, qui arrive à la face par le trou sous-orbitaire et s'épanouit immédiatement en un bouquet de rameaux divergents (*bouquet sous-orbitaire*), lesquels s'étalent au-devant du muscle canin. Rappelons, en terminant, que les dernières ramifications du sous-orbitaire et du buccal s'anastomosent avec celles du facial de façon à former, sur la face externe du muscle buccinateur et au-dessous du tronc sous-orbitaire, le *plexus buccal* et le *plexus sous-orbitaire.*

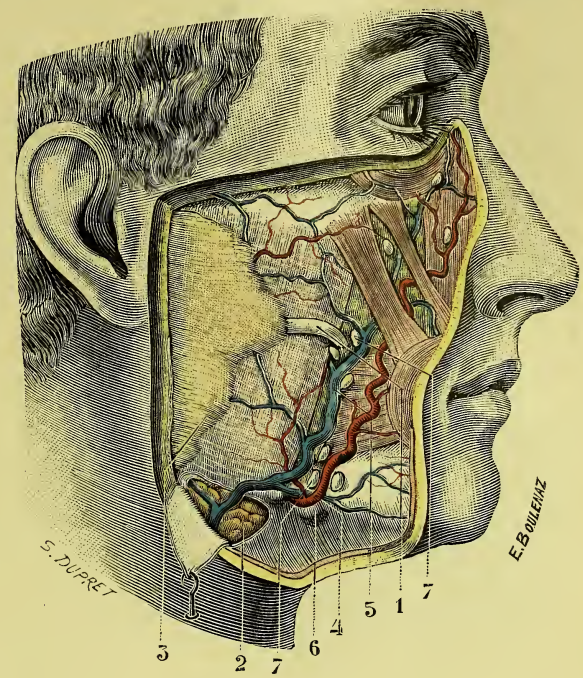


Fig. 144.
Figure schématique, montrant les principaux sièges que peuvent occuper les ganglions géniens.

1, canal de Sténon. — 2, glande sous-maxillaire. — 3, parotide. — 4, artère faciale. — 5, veine faciale. — 6, ganglion sous-maxillaire. — 7, 7, ganglions géniens.

La découverte et l'arrachement du bouquet sous-orbitaire se pratiquent quelquefois dans le cas de *névralgie faciale.* L'opération est facile si l'on se souvient que le trou sous-orbitaire, par où sortent les filets nerveux, est à 5 millimètres au-dessous du rebord inférieur de l'orbite, à l'union de son tiers interne et de son tiers moyen; on le découvre d'ordinaire par une incision transversale des téguments qui recouvrent le rebord inférieur de l'orbite. Velpeau l'abordait par la bouche, en traversant le cul-de-sac labio-gingival supérieur.

## ARTICLE III

# RÉGIONS PROFONDES DE LA FACE

Nous comprendrons sous ce titre de *régions profondes de la face,* les régions faciales qui, contrairement aux *régions superficielles*, ci-dessus décrites, ne sont pas recouvertes par les téguments. Ce sont : 1° la *région zygomatique,* qui se trouve située en dedans de la région massétérine ; 2° la *région ptérygo-maxillaire,* qui occupe la fosse de même nom; 3° la *région buccale* ou plutôt les différentes régions qui se disposent tout autour de la cavité buccale ; 4° enfin, la *région pharyngienne,* région qui a exactement la même hauteur que le pharynx lui-même

et qui, il faut bien le reconnaître, appartient tout autant aux régions du cou qu'aux régions de la face.

## § 1 — RÉGION DE LA FOSSE ZYGOMATIQUE

La région de la fosse zygomatique ou tout simplement la région zygomatique, est une région paire et symétrique, occupant la partie latérale de la face.

**1° Limites.** — Elle a pour limites : *en haut*, l'arcade zygomatique et la portion de la grande aile du sphénoïde qui se trouve en dehors du point d'implantation de la ptérygoïde; *en bas*, un plan horizontal passant au-dessous de la branche du maxillaire inférieur; *en dehors*, la face interne de cette même branche; *en dedans*, l'apophyse ptérygoïde et le pharynx; *en avant*, la tubérosité maxillaire; *en arrière*, enfin, la face antérieure de la parotide.

Ainsi limitée, notre région confine à une foule de régions voisines, qui appartiennent, soit à la face, soit à la tête ou au cou. Ce sont : 1° en dehors, la région massétérine, dont elle n'est séparée que par la branche du maxillaire; 2° en dedans, la fosse ptérygo-maxillaire vers le haut et, au-dessous de celle-ci, la région pharyngienne; 3° en haut, la région temporale et la base du crâne; 4° en arrière, la région parotidienne; 5° enfin, en avant, la mâchoire supérieure avec son vaste sinus, le sinus maxillaire.

La fosse zygomatique est parcourue par l'artère maxillaire interne et par le nerf maxillaire inférieur et ses branches. C'est à la présence de ce tronc nerveux important, qu'elle doit son principal intérêt chirurgical : on pourrait, de ce fait, lui donner le nom de *région du nerf maxillaire inférieur*.

**2° Forme et exploration.** — La région de la fosse zygomatique occupe un espace large et mal circonscrit, qui se trouve compris, comme nous l'avons déjà dit, entre la branche du maxillaire inférieur et l'apophyse ptérygoïde. Cet espace, que l'on désigne ordinairement sous le nom de *fosse zygomatique*, est difficile à explorer en clinique : il n'est accessible, en effet, au palper, que par la cavité bucco-pharyngée et seulement sur une faible partie de son étendue. La fosse zygomatique est fort irrégulière, difficilement comparable à un volume géométrique. Nous pouvons cependant, pour la commodité de la description, la considérer comme une pyramide quadrangulaire, dont la base dirigée en haut serait en rapport avec la base du crâne et dont le sommet, dirigé en bas, répondrait à l'insertion inférieure du muscle ptérygoïdien interne. Nous étudierons d'abord ses parois; nous décrirons ensuite son contenu.

**3° Parois.** — La région de la fosse zygomatique étant une pyramide quadrangulaire nous offre à étudier : 1° quatre parois (fig. 145), que l'on distingue en externe, interne, antérieure et postérieure; 2° une base; 3° un sommet. Toutes ces parois, y compris la base, sont osseuses, à l'exception de la paroi postérieure.

a. *Paroi externe.* — La paroi externe est formée, dans la plus grande partie de son étendue, par la branche montante du maxillaire inférieur, dont l'apophyse coronoïde est plus ou moins cachée sous l'arcade zygomatique. Tout en haut, elle est constituée par la face interne de cette dernière apophyse, ainsi que par la face correspondante de l'os malaire, précédemment décrites.

b. *Paroi interne.* — La paroi interne s'étend depuis la tubérosité du maxillaire jusqu'à la partie la plus interne de la parotide. — Elle est formée, à sa partie

moyenne, par l'aile externe de l'apophyse ptérygoïde : cette apophyse est relativement étroite, 12 à 14 millimètres en moyenne. — En avant de la ptérygoïde, la paroi interne répond à l'entrée de la fosse ptérygo-maxillaire, laquelle, sur le sujet revêtu de ses parties molles, est comblée par du tissu cellulo-adipeux, des vaisseaux et des nerfs. — En arrière de cette même apophyse ptérygoïde, la paroi interne nous présente la fosse ptérygoïdienne, où nous verrons tout à l'heure prendre naissance un muscle puissant, le muscle ptérygoïdien interne. — Enfin, au delà de la fosse ptérygoïde, etc., elle est formée par la portion latérale du pharynx naso-buccal, c'est-à-dire, en allant de haut en bas : par le muscle péristaphylin externe, par le constricteur supérieur, par le styloglosse, par la loge amygdalienne. Il importe de faire remarquer toutefois, qu'au-dessous du crochet de la ptérygoïde, le pharynx ne forme plus, que médiatement, la paroi interne de notre région : elle est constituée en réalité, par le muscle ptérygoïdien interne lui-même. Ce muscle, en effet, comme on le voit nettement sur une coupe vertico-transversale de la région (fig. 148), s'écarte de plus en plus, en descendant, de la paroi latérale du pharynx, d'où la disposition triangulaire que présente la loge zygomatique vue en coupe frontale, d'où, également, l'apparition, entre le pharynx et notre région, d'un nouvel espace, l'*espace maxillo-pharyngien*, que nous retrouverons plus loin à propos de la région pharyngienne. Disons ici seulement que cet espace est comblé, au niveau de l'angle du maxillaire, par la glande sous-maxillaire et par une couche cellulo-adipeuse dans laquelle chemine, en suivant la paroi du pharynx, l'artère palatine ascendante (Juvara). Quoi qu'il en soit, et malgré la présence de cet espace, la fosse zygomatique est, comme nous l'avons déjà dit, explorable par la cavité pharyngienne.

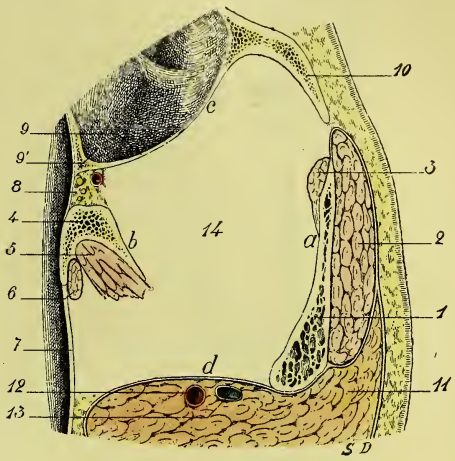


Fig. 145.
Coupe horizontale de la fosse zygomatique : côté droit, segment inférieur de la coupe (demi-schématique).

1, branche du maxillaire. — 2, masséter. — 3, tendon du temporal. — 4, apophyse ptérygoïde, avec, sur sa face postérieure : 5, le ptérygoïdien interne ; 6, le péristaphylin externe. — 7, paroi latérale du pharynx. — 8, fosse ptérygo-maxillaire. — 9, maxillaire supérieur avec 9' son sinus. — 10, os malaire. — 11, parotide. — 12, carotide externe. — 13, jugulaire externe. — 14, fosse zygomatique, avec : *a*, sa paroi externe ; *b*, sa paroi interne ; *c*, sa paroi antérieure ; *d*, sa paroi postérieure.

c. *Paroi antérieure.* — La paroi antérieure est formée, en haut, par la tubérosité du maxillaire supérieur déjà décrite (p. 164). Unie en bas à l'apophyse ptérygoïde, la tubérosité du maxillaire s'en écarte en haut, d'où la formation en ce point d'une sorte de fente qui se continue, en haut et en avant, avec la fente sphéno-maxillaire et qui, en dedans, donne accès dans une petite cavité qui n'est autre que la *fosse ptérygo-maxillaire*. Étant donné son importance, nous lui consacrerons un paragraphe spécial (voy. p. 213). Du bord alvéolaire du maxillaire supérieur au bord alvéolaire du maxillaire inférieur, la paroi antérieure de notre région est formée par l'origine du muscle buccinateur, par l'origine du constricteur supérieur du pharynx et par l'arcade aponévrotique (*bandelette ptérygo-maxillaire*) qui unit ces deux muscles. Ces différentes formations la séparent de la partie postérieure du vestibule buccal.

d. *Paroi postérieure.* — La paroi postérieure de la fosse zygomatique est constituée par la région parotidienne et son contenu (voy. *Région parotidienne*).

e. *Paroi supérieure ou base.* — La paroi supérieure est incomplète. — Formée par une partie de la base du crâne en dedans, elle fait défaut en dehors ; en effet, entre la crête sphéno-temporale d'une part, et l'arcade zygomatique d'autre part, existe un large hiatus, dont les dimensions sont d'autant plus grandes que l'arcade est plus écartée du crâne ou, si l'on préfère, que la pommette est plus saillante. Cet orifice, qui répond à la base de la fosse temporale (voy. p. 188), établit, de ce fait, une large communication entre cette dernière et la fosse zygomatique. — La portion de la base du crâne qui prend part à la formation de la paroi supérieure de notre région (fig. 146) est quadrilatère ; son épaisseur moyenne est de 4 à 5 milli-

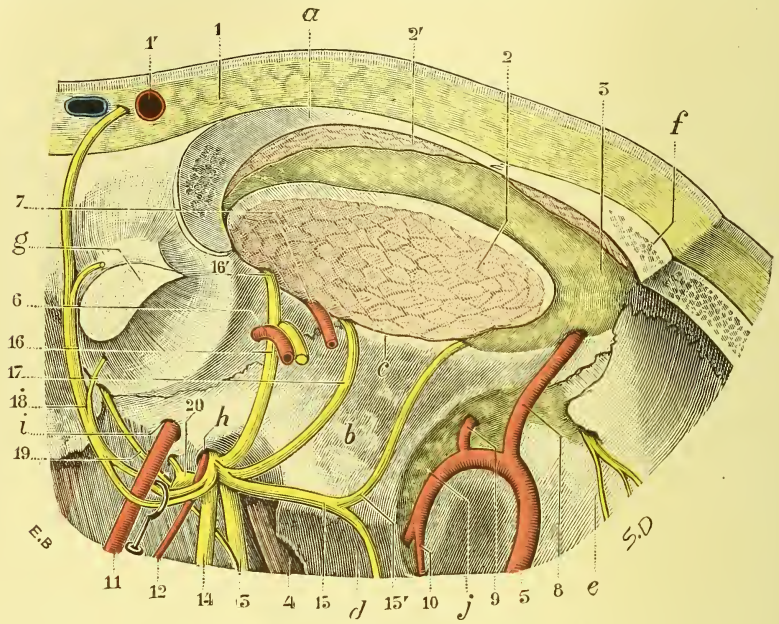


Fig. 146.
Le plafond de la fosse zygomatique, vu d'en bas.

*a*, arcade zygomatique, dont la partie inférieure a été réséquée. — *b*, face inférieure de la grande aile du sphénoïde. *c*, crête sphéno-temporale. — *d*, apophyse ptérygoïde. — *e*, tubérosité du maxillaire. — *f*, os malaire. — *g*, condyle du maxillaire inférieur avec l'articulation temporo-maxillaire. — *h*, trou ovale. — *i*, trou petit rond. — *j*, fosse ptérygo-maxillaire, remplie de graisse.

1, peau et tissu cellulaire sous-cutané, avec 1', artère et veine temporales superficielles. — 2, muscle temporal avec 2', son faisceau jugal. — 3, masse graisseuse du temporal. — 4, muscle péristaphylin externe. — 5, artère maxillaire interne avec ses branches : 6, massétérine ; 7, temporale profonde moyenne ; 8, temporale profonde antérieure ; 9, sous-orbitaire ; 10, palatine supérieure ; 11, méningée moyenne ; 12, petite méningée. — 13, nerf lingual. — 14, dentaire inférieur. — 15, buccal, avec 15', temporal profond antérieur. — 16, massétérin, avec 16', temporal profond postérieur. — 17, temporal profond moyen. — 18, auriculo-temporal. — 19, corde du tympan. — 20, ganglion otique.

mètres. Elle est limitée : en avant, par la lèvre postérieure de la fente sphéno-maxillaire ; en arrière, par la racine transverse du zygoma ; en dedans, par le point d'implantation de l'apophyse ptérygoïde ; en dehors, enfin, par la crête sphéno-temporale, crête toujours saillante et qui sépare nettement la fosse zygomatique de la partie latérale de la fosse temporale.

f. *Sommet.* — Le sommet de la région zygomatique répond à l'angle de la mâchoire ou, plus exactement, aux faisceaux du ptérygoïdien interne qui s'insèrent sur cet angle.

**4° Contenu.** — La région de la fosse zygomatique renferme, tout d'abord, deux muscles, les deux ptérygoïdiens. Elle contient, en outre, des vaisseaux sanguins, des nerfs provenant du maxillaire inférieur, du tissu cellulo-graisseux et des lymphatiques.

*A*. Muscles ptérygoïdiens. — Les deux muscles ptérygoïdiens (fig. 147), ainsi appelés parce qu'ils s'insèrent sur l'apophyse ptérygoïde, se distinguent, d'après leur situation, en interne et externe :

a. *Ptérygoïdien externe*. — Ce muscle, qui revêt la forme d'un large éventail à

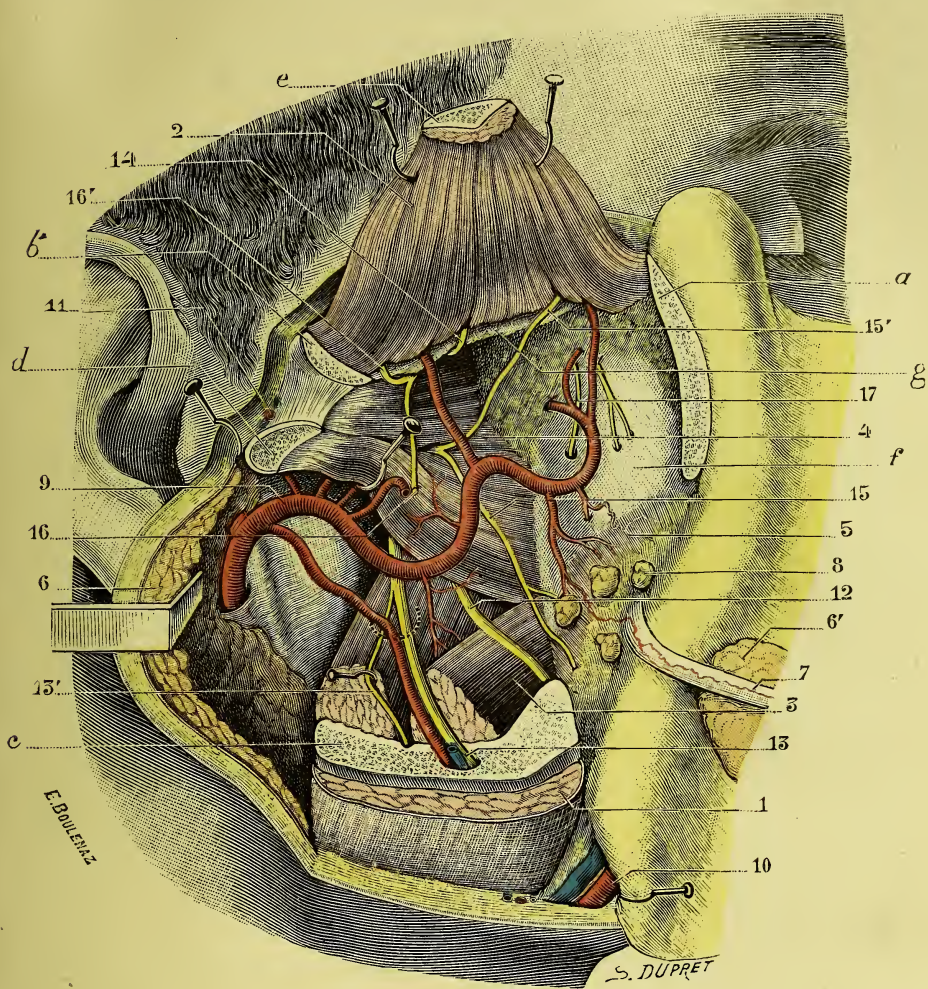


Fig. 147.

Région de la fosse zygomatique, vue par sa face externe, après résection de la branche du maxillaire inférieur.

L'arcade zygomatique a été enlevée dans la plus grande partie de son étendue; la branche du maxillaire inférieur, également, a été réséquée à sa partie moyenne; il n'en reste plus que : 1° la partie inférieure (sur laquelle s'insèrent le masséter et le ptérygoïdien interne) ; 2° le condyle (pour conserver l'insertion du ptérygoïdien externe) ; 3° l'apophyse coronoïde (pour conserver l'insertion du temporal).

*a*, os malaire. — *b*, apophyse zygomatique du temporal. — *c*, branche du maxillaire inférieur. — *d*, col du condyle, avec le ligament latéral externe de l'articulation temporo-maxillaire. — *e*, apophyse coronoïde, relevée avec le temporal. — *f*, tubérosité du maxillaire. — *g*, crête sphéno-temporale.

1, masséter. — 2, temporal. — 3, ptérygoïdien interne. — 4, ptérygoïdien externe. — 5, buccinateur. — 6, parotide (fortement écartée en arrière en même temps que son aponévrose profonde), avec 6', son prolongement antérieur. — 7, canal de Sténon. — 8, glandes molaires. — 9, artère maxillaire interne avec ses branches (voir fig. 149). — 10, artère et veine faciales. — 11, artère transversale de la face. — 12, nerf lingual. — 13, nerf dentaire inférieur, avec 13', nerf mylo-hyoïdien (une ligne ponctuée demi-circulaire indique la situation du trou dentaire). — 14, nerf temporal profond moyen. — 15, nerf buccal, avec 15', nerf temporal profond antérieur. — 16, nerf massétérin, avec 16', nerf temporal profond postérieur. — 17, nerfs dentaires postérieurs.

sommet externe et à base interne, prend naissance à la base du crâne par deux faisceaux : l'un, supérieur ou sphénoïdal, s'insère sur cette partie de la grande aile

du sphénoïde qui forme le plafond de la fosse zygomatique ; c'est lui que l'on désinsère à la rugine dans les procédés de résection du ganglion de Gasser, signalés plus loin, qui utilisent la voie temporo-sphénoïdale pour aborder le ganglion (voy. p. 212) ; l'autre, inférieur ou ptérygoïdien, s'attache sur la face externe de l'apophyse ptérygoïde. Les deux faisceaux constitutifs du muscle se portent vers le côté interne de l'articulation temporo-maxillaire et se fusionnent plus ou moins en un corps unique, lequel vient se fixer à la fois sur le côté interne du col du condyle et sur la partie correspondante du ménisque interarticulaire.

b. *Ptérygoïdien interne.* — Le ptérygoïdien interne est un muscle épais, de forme quadrilatère, situé en dedans du précédent : c'est le *masséter interne* de quelques auteurs, dénomination parfaitement justifiée par la forme, la situation et la direction du corps musculaire. Il naît, en haut, sur toute l'étendue de la fosse ptérygoïde. De là, les fibres musculaires se portent obliquement en bas, en arrière et en dehors et viennent s'attacher sur la partie interne de l'angle de la mâchoire, ainsi que sur la face interne de la branche montante. Nous rappellerons que par l'intermédiaire du périoste, les fibres du masséter se continuent, au niveau du bord inférieur du maxillaire, avec celles du ptérygoïdien interne (p. 186).

c. *Aponévroses des ptérygoïdiens, action de ces muscles.* — Les deux muscles ptérygoïdiens sont enveloppés chacun d'une aponévrose, mince par places, renforcée en d'autres points, qui se continue avec les plans fibreux ou les ligaments voisins et que traversent les organes vasculo-nerveux de la région. — L'action des ptérygoïdiens interne et externe sur les mouvements de la mâchoire inférieure, notamment sur les mouvements de diduction, nous sont déjà connus (p. 193) ; nous n'y reviendrons pas.

*B.* Vaisseaux sanguins. — Les vaisseaux sanguins de la fosse zygomatique sont représentés par l'artère maxillaire interne et les grosses veines qui l'accompagnent :

a. *Artère maxillaire interne.* — Branche terminale de la carotide externe, l'artère maxillaire interne (fig. 147) s'étend de la région parotidienne, où elle prend naissance à la hauteur du col de la mâchoire, jusque dans le fond de la fosse ptérygo-maxillaire, où elle se termine en fournissant la branche sphéno-palatine.

Elle suit, dans son ensemble, une direction oblique en avant, en dedans et en haut. A son origine, elle cravate la face interne du col de la mâchoire (rappelons qu'à ce niveau elle risque d'être lésée dans la résection du condyle). Contournant ensuite le bord inférieur du ptérygoïdien externe, elle gagne sa face externe et se place entre ce muscle et le muscle temporal ; plus rarement, elle reste profonde, située entre le ptérygoïdien externe et l'interne, et ne devient superficielle que près de sa terminaison, en passant entre les deux faisceaux du ptérygoïdien externe, pour se rendre dans la fosse ptérygo-maxillaire. D'abord éloignée de 2 centimètres environ de la base du crâne, elle s'en rapproche peu à peu à sa terminaison.

Dans ce court trajet de 4 à 5 centimètres, la maxillaire interne décrit un certain nombre de flexuosités et fournit quatorze branches collatérales, que l'on divise, d'après leur direction, en ascendantes, descendantes, antérieures et postérieures. — Les *branches ascendantes,* au nombre de cinq, sont : la *tympanique,* ordinairement très grêle, qui se rend à la caisse du tympan ; la *méningée moyenne* et la *petite méningée,* qui pénètrent dans le crâne, la première par le trou petit rond, la seconde par le trou ovale ; la *temporale profonde moyenne* et la *temporale profonde antérieure,* qui disparaissent au-dessous du muscle temporal. — Les *branches descendantes,* également au nombre de cinq, sont : la *dentaire inférieure,*

qui descend dans le canal dentaire du maxillaire inférieur ; la *massétérine*, qui se rend au masséter en passant par l'échancrure sigmoïde ; la *buccale*, qui se porte obliquement vers la région génienne ; la *ptérygoïdienne*, presque toujours multiple, qui se rend aux muscles ptérygoïdiens ; enfin, la *palatine supérieure*, qui descend à la voûte palatine en suivant le conduit palatin postérieur. — Les *branches antérieures* sont au nombre de deux. Ce sont : l'*alvéolaire*, qui se porte sur la tubérosité du maxillaire et se distribue au sinus maxillaire et aux racines des dents molaires ; la *sous-orbitaire*, qui pénètre dans l'orbite par la fente sphéno-maxillaire. — Les *branches postérieures* sont également au nombre de deux. Ce sont

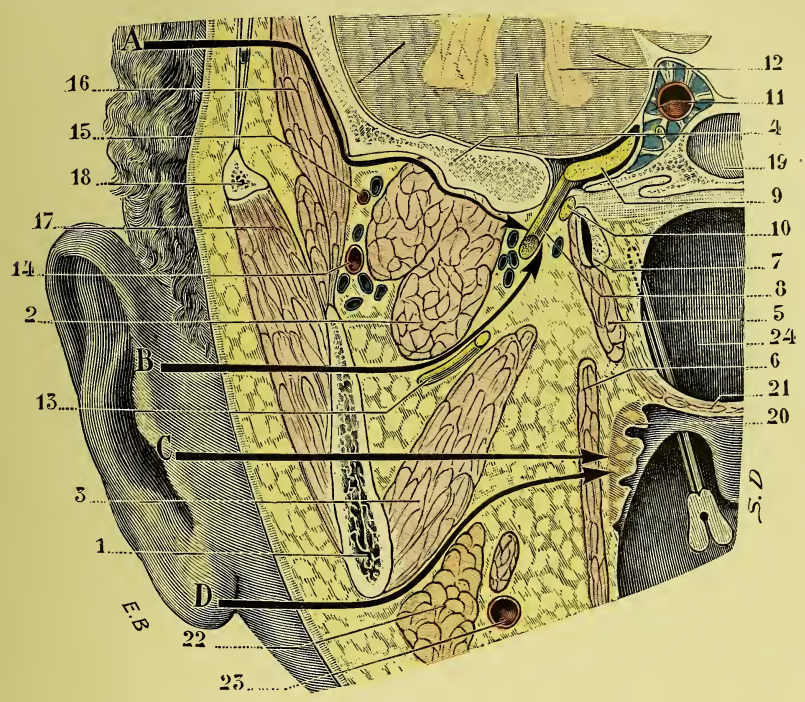


Fig. 148.

Coupe frontale, légèrement oblique en dedans et en arrière, de la région zygomatique (sujet congelé, segment postérieur de la coupe).

1, branche du maxillaire inférieur. — 2, ptérygoïdien externe. — 3, ptérygoïdien interne. — 4, plafond de la fosse ptérygoïde. — 5, péristaphylin externe. — 6, constricteur supérieur du pharynx. — 7, trompe d'Eustache. — 8, nerf maxillaire inférieur. — 9, ganglion de Gasser. — 10, ganglion otique. — 11, sinus caverneux avec, dans son intérieur, le moteur oculaire externe et la carotide interne. — 12, cerveau. — 13, nerf dentaire inférieur. — 14, artère maxillaire interne. — 15, artère temporale profonde. — 16, muscle temporal. — 17, masséter. — 18, arcade zygomatique. — 19, sinus sphénoïdal. — 20, amygdale. — 21, voile du palais. — 22, glande sous-maxillaire. — 23, artère faciale. — 24, paroi postérieure du pharynx : le bec de la sonde cannelée est caché dans la fossette de Rosenmüller.

A, voie d'accès zygomatique sur le nerf maxillaire inférieur. — B, voie d'accès transmaxillaire. — C, voie d'accès transmaxillaire sur l'amygdale. — D, voie d'accès utilisant seulement l'incision des parties molles rétro-maxillaires.

la *vidienne* et la *ptérygo-palatine*, qui s'engagent, la première dans le canal vidien, la seconde dans le conduit ptérygo-palatin. Rappelons que, outre ces quatorze collatérales, l'artère maxillaire interne fournit une branche terminale, la *sphéno-palatine*, laquelle disparaît dans le trou sphéno-palatin pour venir se distribuer aux fosses nasales.

Au total, la maxillaire interne fournit quinze branches, dont quatorze collatérales et une terminale. La plus grande partie de ces branches prennent naissance dans la région de la fosse zygomatique et si aucune ne s'y termine (sauf la ptérygoïdienne), la plupart du moins y effectuent une partie de leur trajet. Nous les avons

examinées et classées jusqu'ici au point de vue de leur direction. Si nous les envisageons maintenant, comme le font certains auteurs, au point de vue de leur émergence, nous arrivons à une classification nouvelle que voici. En divisant la maxillaire interne en trois portions, une *portion postérieure* répondant à la région du condyle, une *portion moyenne* située sur la face antérieure du ptérygoïdien externe jusqu'à la tubérosité du maxillaire, une *portion antérieure* située dans la fosse ptérygo-maxillaire, nous voyons (fig. 149) : 1° la première portion fournir cinq branches, la *tympanique*, la *méningée moyenne*, la *dentaire inférieure*, la *massétérine* et la *petite méningée* ; 2° la deuxième portion fournir six branches,

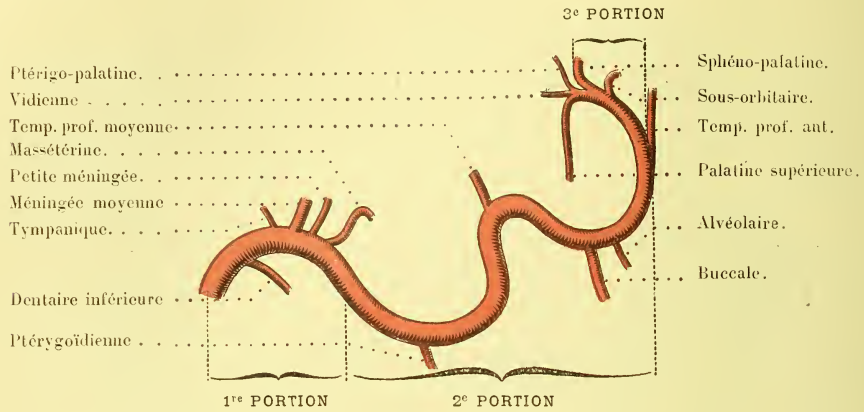


Fig. 149.
L'artère maxillaire interne et ses branches.

Cette artère n'est autre que celle représentée dans la figure 147 et supposée isolée.

la *temporale profonde moyenne*, la *buccale*, la *ptérygoïdienne*, la *temporale profonde antérieure*, l'*alvéolaire* et la *sous-orbitaire* (elle naît souvent de la portion suivante) ; 3° la troisième portion, enfin, donner naissance aux quatre autres branches, la *vidienne*, la *ptérygo-palatine*, la *palatine supérieure* et la *sphéno-palatine*.

b. *Veines.* — Des veines accompagnent les branches artérielles précitées et donnent naissance à deux plexus largement anastomosés entre eux : 1° le *plexus alvéolaire*, qui, par la veine alvéolaire, va se jeter dans la veine faciale ; 2° le *plexus ptérygoïdien*, occupant tout l'espace qui se trouve compris, d'une part entre l'épine du sphénoïde et la base de la ptérygoïde, d'autre part entre la branche du maxillaire inférieur et les muscles ptérygoïdiens. De ce dernier plexus naît la veine maxillaire interne, souvent multiple et même plexiforme, qui s'unit avec la veine temporale superficielle pour former la veine jugulaire externe. Il n'est pas inutile de faire remarquer que les plexus de la fosse zygomatique sont en relation avec les sinus craniens par les veines méningées et par les plexus qui entourent et accompagnent dans leurs orifices craniens les nerfs maxillaires.

La présence dans la fosse zygomatique des nombreux vaisseaux artériels et veineux, que nous venons de décrire, nous explique l'hémorrhagie abondante qui complique les interventions portant sur la région et, en particulier, la résection du nerf maxillaire inférieur par les procédés qui abordent la région zygomatique au travers de sa paroi externe ou maxillaire (*voie transmaxillaire* de Mikulicz, Krönlein, fig. 148, B). En l'abordant, au contraire, par sa paroi supérieure, en ruginant le plafond de la loge, comme dans les procédés de Salzer et ses dérivés (*voie zygomatique*, fig. 148, A), on refoule en bas les vaisseaux sans les intéresser et l'on découvre directement le trou ovale et le nerf qui en sort. Il importe d'ajouter que, en raison de la structure osseuse des parois de la fosse zygomatique, la compression et le tamponnement arrêtent d'ordinaire assez facilement l'hémorrhagie.

*C.* Nerf maxillaire inférieur. — Troisième et dernière branche du trijumeau, le nerf maxillaire inférieur est constitué, on le sait, par deux racines : une racine sensitive, volumineuse et superficielle ; une racine motrice, petite et située au-dessous de la précédente. Ces deux racines, primitivement indépendantes et simplement accolées, se fusionnent entre elles, au niveau ou un peu au-dessous du trou ovale, pour former un tronc unique qui est le nerf maxillaire inférieur. Le nerf maxillaire inférieur est donc, à l'inverse des deux autres branches du trijumeau, un nerf mixte analogue de tous points aux nerfs rachidiens. Ses névralgies, fréquentes, s'accompagnent de contracture des muscles de la face, d'où le nom de *tic douloureux de la face* sous lequel on les désigne encore ; elles nécessitent souvent la résection d'une ou de plusieurs branches (surtout des nerfs dentaire inférieur, buccal, auriculo-temporal), quelquefois du tronc lui-même, ce qui a l'inconvénient d'entraîner une paralysie des muscles masticateurs du côté opéré.

a. *Rapports.* — Le tronc du nerf maxillaire inférieur est fort court ; peu après sa sortie du crâne, il se divise, en effet, en un certain nombre de branches que nous étudierons dans un instant. Envisagé au point de vue de ses rapports, il peut être divisé en deux segments (fig. 148) : 1° un *segment intra-cranien*, étendu du ganglion de Gasser à l'orifice extérieur du trou ovale : ce segment mesure un centimètre environ de long ; 2° un *segment extra-cranien*, qui va du trou ovale au point où le nerf se divise : sa longueur, variable, est de 4 à 5 millimètres en moyenne.

α) *Dans son segment intra-cranien*, le tronc nerveux émané du bord externe du ganglion de Gasser s'engage, après un trajet de quelques millimètres, dans le trou ovale, canal plutôt que trou. Il est entouré, à ce niveau, par un plexus veineux et est accompagné de l'artère petite méningée ; aussi la section du nerf dans le trou ovale s'accompagne-t-elle toujours d'une hémorrhagie abondante, mais qui cède facilement au tamponnement. Pour aborder ce segment intra-cranien du nerf maxillaire inférieur, il est nécessaire de pratiquer la trépanation du plafond de la fosse zygomatique (procédés de Doyen, Quénu, voy. p. 212), de dehors en dedans, jusqu'au trou ovale ; on se souviendra que cet orifice peut être repéré par l'épine du sphénoïde, en avant de laquelle il est situé, ou mieux par le bord postérieur de l'aile externe de la ptérygoïde ; on se souviendra également que le trou petit rond, qui est creusé à la base de l'épine sphénoïdale et par lequel pénètre dans le crâne l'artère méningée moyenne, n'est d'ordinaire qu'à 2 millimètres en arrière du trou ovale (fig. 146) et qu'on risque, en élargissant ce dernier, de blesser l'artère qui passe dans le premier.

β) Le *segment extra-cranien* du nerf maxillaire inférieur est fort court, le tronc nerveux s'épanouissant à quelques millimètres au-dessous du trou ovale en un bouquet de branches terminales ; il affecte, avec les vaisseaux de la loge zygomatique, des rapports que nous avons signalés précédemment et qui expliquent pourquoi, parmi les procédés utilisés pour aborder ce segment du nerf, le procédé de Salzer est le meilleur (Chipault). Comme la figure 148 le montre nettement, il répond, en dehors, au muscle ptérygoïdien externe et repose, en dedans, sur la portion cartilagineuse de la trompe d'Eustache, qu'il croise obliquement et dont le séparent le ganglion otique et le muscle péristaphylin externe.

b. *Branches externes.* — Le nerf maxillaire inférieur fournit sept branches dont trois sont externes ; ce sont : le *nerf temporal profond moyen*, le *nerf massétérin* et le *nerf buccal*. — Les deux premiers, le *temporal profond moyen* et le *massétérin*, passent entre la base du crâne et le bord supérieur du ptérygoïdien externe : ils se rendent, l'un au muscle temporal, l'autre au masséter. — Quant au *buccal*, il

s'engage dans l'interstice qui sépare les deux portions du muscle ptérygoïdien externe, puis, s'appliquant à la face interne du tendon du temporal, là où ce tendon s'attache à la coronoïde, il descend vers le muscle buccinateur. Le nerf buccal fournit des rameaux moteurs au ptérygoïdien externe et au muscle temporal (nerf temporal profond antérieur) et se termine dans la peau et la muqueuse de la joue. Dans l'espace qui sépare le bord antérieur du ptérygoïdien interne du bord antérieur de la coronoïde (voy. fig. 132, p. 185), il n'est séparé de la cavité buccale que par la muqueuse et par un peu de tissu fibreux. Aussi, Panas, Holl, ont-ils conseillé, dans le cas de névralgie, de le découvrir à ce niveau par une incision faite dans la bouche, immédiatement en dedans du bord antéro-supérieur de la coronoïde, et de le réséquer par cette voie (*voie buccale*).

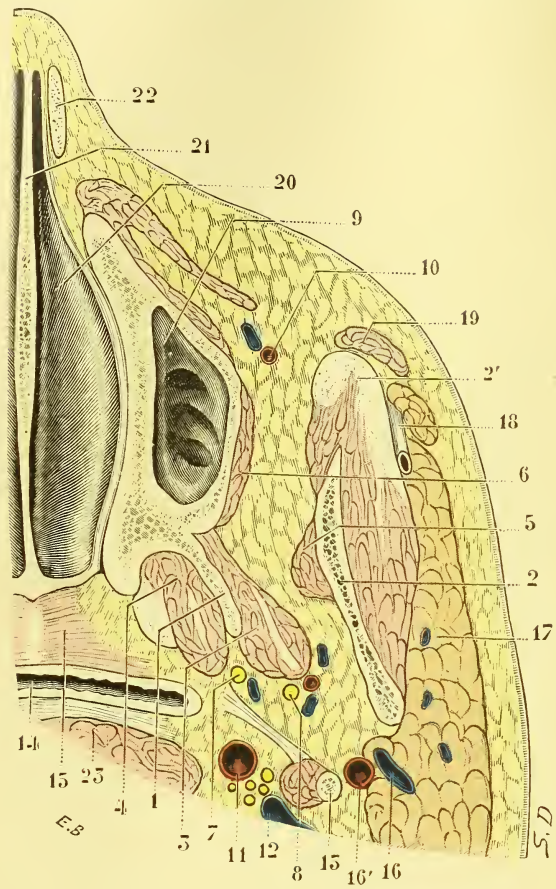


Fig. 150.

Coupe horizontale de la région zygomatique passant au ras du plancher nasal (sujet congelé, segment inférieur de la coupe).

1, aile externe de l'apophyse ptérygoïde. — 2, branche du maxillaire inférieur, avec 2', masséter. — 3, ptérygoïdien externe. — 4, ptérygoïdien interne. — 5, temporal. — 6, buccinateur. — 7, nerf lingual. — 8, vaisseaux et nerf dentaire inférieur. — 9, sinus maxillaire. — 10, artère faciale. — 11, carotide interne. — 12, jugulaire interne. — 13, styloïde et ses muscles. — 14, pharynx. — 15, face supérieure du voile du palais abrasée par la coupe. — 16, jugulaire externe. — 16', carotide externe. — 17, parotide. — 18, canal de Sténon. — 19, muscle grand zygomatique. — 21, cloison nasale. — 22, cartilage de l'aile du nez. — 23, muscle long du cou.

c. *Autres branches.* — Le nerf maxillaire inférieur fournit encore une branche interne, le *nerf du ptérygoïdien interne;* une branche postérieure, le *nerf auriculo-temporal;* enfin, deux branches inférieures, le *lingual* et le *dentaire inférieur*. Ces deux derniers nerfs (fig. 147 et 150) sont volumineux et paraissent continuer la direction et le trajet du nerf maxillaire inférieur; c'est eux que l'on découvre dans certains procédés de résection du nerf maxillaire inférieur ou du ganglion de Gasser pour arriver, en les suivant de bas en haut, jusqu'au trou ovale. Ils sont d'abord accolés l'un à l'autre ; puis ils se séparent à angle très aigu, pour se porter, le lingual vers la pointe de la langue, le dentaire vers l'épine de Spix. Situés primitivement entre les deux ptérygoïdiens, ils cheminent ensuite entre le ptérygoïdien interne et la branche montante et sont, à ce niveau, accessibles à la rigueur, l'un et l'autre, par la cavité buccale, après incision de la muqueuse à 5 millimètres en dedans du bord antérieur, tangible, de la coronoïde (*voie buccale,* Michel, Létiévant). Plus bas, le lingual chemine sous la muqueuse du plancher de la bouche

(voy. p. 233), tandis que le dentaire pénètre dans le canal du même nom (voy. p. 188).

d. *Ganglion otique.* — Au côté interne du nerf maxillaire inférieur, entre ce nerf et la trompe d'Eustache immédiatement au-dessous du trou ovale (fig. 148,10); on trouve un petit ganglion, le *ganglion otique:* sa racine motrice provient du facial par le petit nerf pétreux superficiel ; sa racine sensitive, du glosso-pharyngien par le petit nerf pétreux profond. Les filets nerveux qui en émanent se rendent au ptérygoïdien interne, au péristaphylin interne, au péristaphylin externe, au muscle du marteau et à la muqueuse de la caisse du tympan.

Ganglion de Gasser. — Nous avons déjà parlé, à plusieurs reprises, du ganglion de Gasser. Bien que ce ganglion n'appartienne pas en réalité à la région de la fosse zygomatique, c'est par cette dernière qu'on l'aborde d'ordinaire. Aussi croyons-nous devoir rappeler ici rapidement les rapports qu'il présente avec notre région.

Le ganglion de Gasser, on le sait, appartient au trijumeau. Les deux racines motrice et sensitive de ce nerf, après leur émergence de la face inférieure de la protubérance (voir les Traités d'anatomie descriptive pour l'origine apparente et l'origine réelle du trijumeau), se dirigent ensemble en avant et en dehors. Elles pénètrent dans un orifice spécial que forment à la fois le bord supérieur du sommet du rocher et la dure-mère sus-jacente (représentée à ce niveau par la grande circonférence de la tente du cervelet) et, tandis que la racine sensitive ou externe vient se perdre dans le bord supérieur concave du ganglion de Gasser, la racine motrice chemine sous le ganglion et va, comme nous l'avons dit plus haut, s'unir au nerf maxillaire inférieur. L'orifice par lequel s'engagent les deux racines du trijumeau est situé immédiatement en dehors et un peu en arrière de l'apophyse clinoïde postérieure ; il conduit dans la *loge de Meckel*, cavité ostéo-fibreuse qui occupe la partie la plus interne de la face antérieure du rocher et qui renferme le ganglion de Gasser (fig. 151).

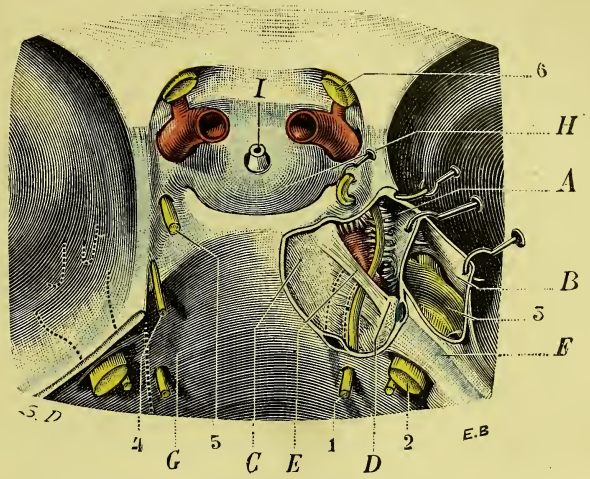


Fig. 151.
Rapports du trijumeau et du ganglion de Gasser avec le sommet du rocher et le sinus caverneux.

(La dure-mère, qui recouvre le sommet du rocher et la lame quadrilatère a été enlevée du côté droit : on a ainsi ouvert le sinus caverneux et la loge du ganglion de Gasser.)

*A*, sinus caverneux. — *B*, loge de Meckel ou loge du ganglion de Gasser. — *C*, lame quadrilatère. — *D*, sommet du rocher. — *E*, ligament sphéno-pétreux. — *F*, sinus pétreux supérieur. — *G*, sinus pétreux inférieur. — *H*, sinus coronaire. — *I*, tige du corps pituitaire.
1, nerf moteur oculaire externe. — 2, trijumeau. — 3, ganglion de Gasser. — 4, pathétique. — 5, moteur oculaire commun. — 6, nerf optique.

La loge de Meckel (*cavum Meckelii*) est formée par un dédoublement de la dure-mère (fig. 152). Son feuillet supérieur répond aux circonvolutions cérébrales ; son feuillet inférieur tapisse le rocher et le point d'implantation de la grande aile du sphénoïde : aussi est-il possible de pénétrer dans la loge de Meckel et d'aborder le ganglion de Gasser, sans ouvrir la cavité méningée et léser le cerveau, en effondrant seulement le feuillet inférieur de la loge. Par sa partie antéro-inférieure, notre loge est en contact avec la carotide interne, au moment où celle-ci sort de son canal osseux. Par sa partie supéro-interne, elle est en rapport intime avec le sinus caverneux et les organes qu'il contient: on peut même dire que, à ce niveau, c'est le sinus caverneux qui forme la paroi interne de la loge de Meckel.

Le ganglion de Gasser, on le sait, a la forme d'un haricot, dont le bord concave reçoit le tronc du trijumeau, dont le bord convexe donne naissance aux trois nerfs, ophthalmique, maxillaire supérieur, maxillaire inférieur. Il est couché sur la partie la plus interne de la face antérieure du rocher qui, à ce niveau, se déprime pour le recevoir (*fossette* ou *dépression de Gasser*). Comme nous l'avons vu plus haut, il répond à la limite interne du plafond de la fosse zygomatique. Il adhère fortement à sa loge fibreuse par sa face supéro-externe et par son extrémité interne, laquelle correspond à la carotide interne et au sinus caverneux : aussi est-il prudent, pour ne pas léser ces vaisseaux quand on intervient sur la région, de ne pas chercher à détruire les adhérences qui unissent le ganglion à sa loge en portant les instruments en dedans et en haut; il est préférable de les détruire par la traction ou, mieux, par la torsion du ganglion saisi par une pince. Le ganglion est, par contre, lâchement uni au feuillet inférieur de sa loge et sa dénudation est, à ce niveau, relativement facile.

L'extirpation du ganglion de Gasser est une opération qui, dans ces dernières années, a été pratiquée un assez grand nombre de fois pour des névralgies rebelles du trijumeau. Les rapports importants qu'il présente, et aussi la profondeur à laquelle il est situé, expliquent la gravité et les difficultés de l'opération. Nous rappellerons que le ganglion de Gasser peut être abordé après résection d'une partie du squelette de la fosse temporale et du plafond de la fosse zygomatique (voie temporo-sphénoïdale, fig. 152,B) ; le nerf maxillaire supérieur ou le nerf maxillaire inférieur dégagés des trous grand rond ou ovale constituent, en pareil cas, un repère précieux pour arriver jusqu'au ganglion (procédés de Doyen, Quénu et Sébileau, Jacob). D'autres auteurs (Hartley, Krause) respectent le plafond de la fosse zygomatique ; ils trépanent largement la fosse temporale seule (voie temporale, fig. 152,A), décollent la dure-mère de dehors en dedans et soulèvent le lobe temporo-sphénoïdal jusqu'à ce qu'ils rencontrent la portion intra-cranienne des nerfs maxillaires : ces nerfs les conduisent sur le ganglion.

*D.* Tissu cellulaire, lymphatiques. — La fosse zygomatique est remplie d'un abondant tissu cellulo-graisseux, qui entoure les vaisseaux et les nerfs de la région et qui comble les vides laissés par les muscles. C'est une graisse fluide, jaune, qui se continue d'une part avec la graisse de la région génienne (fig. 150), d'autre part avec la graisse sous-aponévrotique de la région temporale (fig. 337, p. 462).

Notre région, en effet, est en communication à la fois avec la région temporale,

Fig. 152.
Voies d'accès sur le ganglion de Gasser, vues sur une coupe frontale de la tête passant par le trou ovale.

1, ganglion de Gasser dans sa loge dure-mérienne. — 2, nerf maxillaire inférieur. — 3, cerveau. — 4, plafond de la fosse zygomatique. — 5, écaille temporale. — 6, carotide interne dans le sinus caverneux. — 7, sinus sphénoïdal. — 8, ptérygoïdien externe. — 9, temporal. — 10, péristaphylin externe. — 11, cartilage de la trompe d'Eustache. — 12, paroi postérieure du pharynx. — A, voie d'accès temporale. — B, voie d'accès temporo-sphénoïdale.

Les flèches indiquent le trajet que suit le chirurgien pour arriver sur le ganglion ; la portion du squelette circonscrite entre le trait plein de la flèche et le trait pointillé représente le segment osseux du crâne à trépaner dans l'un et l'autre procédé.

avec la région de la joue et avec la région ptérygo-maxillaire ; par l'intermédiaire de cette dernière, elle est en relation avec l'orbite et avec les fosses nasales. Ces relations anatomiques nous expliquent pourquoi les affections (phlegmons, tumeurs) de la fosse zygomatique peuvent envahir secondairement les régions que nous venons d'énumérer et, réciproquement, pourquoi les tumeurs de l'orbite et des fosses nasales envoient des prolongements dans la région zygomatique.

C'est dans le tissu cellulaire précité que se trouvent situés les *vaisseaux lymphatiques* de la région. Ils aboutissent aux ganglions carotidiens supérieurs et, parfois, à quelques ganglions inconstants que l'on rencontre autour de l'origine de l'artère maxillaire interne.

**5° Voies d'accès.** — Les voies d'accès sur la région de la fosse zygomatique nous sont déjà connues. Nous les avons, en effet, signalées à propos de la résection du ganglion de Gasser, du nerf maxillaire inférieur ou de ses branches.

Nous rappellerons (en manière de synthèse), que trois voies permettent au chirurgien d'aborder les organes qui y sont contenus. Ce sont :

1° La voie *trans-maxillaire* (fig. 148, B), qui nécessite la section de la branche montante du maxillaire inférieur et expose à la lésion des vaisseaux de la région ;

2° La *voie zygomatique* (fig. 148, A), qui suit le plafond de la loge et permet, à la condition d'en désinsérer soigneusement les parties molles qui s'y attachent, de ménager les organes vasculaires de la région ;

3° La *voie buccale*, insuffisante et aveugle, qui donne accès dans la loge en passant par la cavité buccale, entre le bord antérieur du muscle ptérygoïdien interne et le bord tranchant de la coronoïde.

## § 2 — RÉGION DE LA FOSSE PTÉRYGO-MAXILLAIRE

La région ptérygo-maxillaire répond à la fosse de même nom. Elle est donc située à la partie profonde et latérale de la face, immédiatement en dedans de la fosse zygomatique. Considérée par la plupart des auteurs comme une dépendance de la fosse zygomatique (*arrière-fond de la fosse zygomatique*), la fosse ptérygo-maxillaire, traversée par la deuxième branche du trijumeau, constitue cependant, au point de vue de l'anatomie médico-chirurgicale, une région bien spéciale : c'est la *région du nerf maxillaire supérieur*, de même que la fosse zygomatique est la *région du nerf maxillaire inférieur*.

**1° Limites.** — La tubérosité du maxillaire supérieur et la face antérieure de l'apophyse ptérygoïde, à peine séparées en bas par une mince lame osseuse appartenant au palatin, presqu'en contact par conséquent, s'écartent graduellement l'une de l'autre en se portant en haut. Elles interceptent ainsi un espace angulaire, dont le sommet est en bas, et dont la largeur augmente naturellement au fur et à mesure qu'on se rapproche du crâne.

Cet espace angulaire, que ferme en dedans la lame verticale du palatin, que ferme aussi en haut la base du crâne, n'est autre que la fosse ptérygo-maxillaire. Elle se trouve située : 1° au-dessous de cette portion de la base du crâne qu'occupe le sinus sphénoïdal ; 2° au-dessus de la région palatine ; 3° en dehors des fosses nasales ; 4° en dedans de la région zygomatique, avec laquelle elle communique largement ; 5° en avant de la fosse ptérygoïde ; 6° enfin, en arrière du sommet de l'orbite et du sinus maxillaire.

Ses limites, comme on le voit, sont partout très nettes, sauf sur son côté externe où, nous le répétons, elle s'ouvre librement dans la fosse zygomatique.

**2° Forme et exploration.** — Envisagée au point de vue de sa configuration (fig. 153), la fosse ptérygo-maxillaire a la forme d'une pyramide quadrangulaire à base supérieure et à sommet inférieur. Ses dimensions sont très variables : sa hauteur mesure, en moyenne, 2 centimètres ; sa plus grande largeur est de 1 centimètre environ.

Lorsque les sinus maxillaire et sphénoïdal sont très développés, la fosse ptérygo-maxillaire est plus étroite que normalement. Elle est, dans les conditions ordinaires, en raison même de sa situation profonde, absolument inexplorable en clinique.

Nous étudierons tout d'abord, comme nous l'avons fait pour la fosse zygomatique, ses parois et son contenu ; nous indiquerons, ensuite, les voies que peut suivre le chirurgien pour l'aborder.

**3° Parois.** — La fosse ptérygo-maxillaire nous offre à considérer : 1° un sommet ; 2° une base ; 3° quatre parois, que l'on distingue, comme pour la fosse zygomatique, en antérieure, postérieure, interne et externe.

a. *Sommet.* — Le sommet, situé en bas, est constitué par la rencontre de l'apophyse ptérygo-palatine et de la tubérosité du maxillaire. Dans l'angle ainsi formé prennent naissance le *canal palatin postérieur* et les *canaux palatins accessoires,* que parcourent les nerfs palatins.

b. *Base.* — La base ou voûte de la fosse ptérygo-maxillaire répond à la partie postérieure de la fente sphéno-maxillaire. Elle est surtout représentée par la lèvre externe ou sphénoïdale de cette fente, lèvre externe qui fait dans la fosse ptérygo-maxillaire une saillie plus ou moins marquée suivant les sujets et qui, d'autre part, contribue à former, le segment le plus reculé de la paroi externe de l'orbite. La fente sphéno-maxillaire, on le sait, est fermée à l'état normal par une membrane fibro-périostique. Par son intermédiaire, la fosse ptérygo-maxillaire est en rapport immédiat avec le sommet de l'orbite. Nous ajouterons que, tout à fait en dedans, le sinus sphénoïdal contribue à former la voûte de notre région, sur une étendue plus ou moins grande suivant son développement.

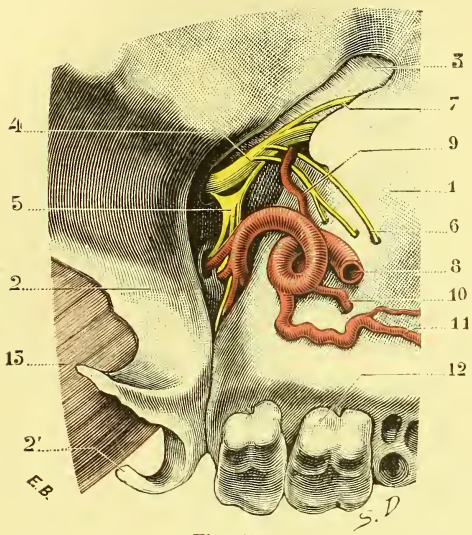


Fig. 153.

La fosse ptérygo-maxillaire du côté droit, vue obliquement de dehors en dedans et de bas en haut.

1, tubérosité du maxillaire. — 2, apophyse ptérygoïde, avec 2', crochet terminal de son aile interne. — 3, fente sphéno-maxillaire. — 4, nerf maxillaire supérieur débouchant par le trou grand rond, traversant la partie la plus élevée de la fosse pour pénetrer dans l'orbite. — 5, ganglion sphéno-palatin avec ses branches afférentes et plusieurs de ses branches efférentes. 6, nerfs dentaires postérieurs. — 7, rameau orbitaire. — 8, artère maxillaire interne s'engageant dans la fosse ptérygo-maxillaire et s'y terminant par l'artère sphéno-palatine. — 9, artère sous-orbitaire. — 10, dentaire postérieure. — 11, alvéolaire. 12, les deux dernières molaires. — 13, muscle ptérygoïdien interne.

L'ablation, à la scie et à la gouge, de la portion du sphénoïde qui forme la voûte de la fosse ptérygo-maxillaire (fig. 154) nous permet de prendre une notion exacte du mode de constitution de cette fosse. Nous voyons nettement alors qu'elle est formée : 1° en avant, par la partie postérieure du maxillaire supérieur (teinté en rose) ; 2° en arrière, par le sphénoïde (teinté en bleu), tout particulièrement par son apophyse ptérygoïde ; 3° en dedans, par le palatin (teinté en vert). De ce dernier os, nous avons sous les yeux le bord supérieur de sa portion ascendante et nous voyons très nettement, surtout chez les sujets jeunes, que ce bord supérieur est constitué par deux apophyses : l'une antérieure, qui s'unit au maxillaire supérieur et à l'ethmoïde, c'est l'*apophyse orbitaire ;* l'autre postérieure, qui s'articule avec le sphénoïde, c'est l'*apophyse sphenoïdale.* Nous voyons aussi que ces deux apophyses orbitaire et sphénoïdale sont séparées l'une de l'autre par une échancrure profonde, l'*echancrure palatine.* En dehors de la fosse se voit la *fente sphéno-maxillaire,* obliquement dirigée de dedans en dehors et d'arrière en avant, et s'étendant jusqu'au voisinage de l'os malaire (teinté en violet).

La même préparation nous permet de voir les différents trous et canaux qui

partent de la base de la fosse ptérygo-maxillaire et qui mettent cette base en relation avec les régions voisines. — Sur le côté antérieur, tout d'abord, c'est la *fente sphéno-maxillaire,* établissant une large communication entre notre fosse et la cavité orbitaire. — Sur le côté interne, c'est l'*échancrure palatine,* la faisant communiquer avec la fosse nasale correspondante. Rappelons-nous que le corps du sphénoïde, en venant se placer au-dessus de cette échancrure, la transforme en trou, le *trou sphéno-palatin.* — Sur le côté postérieur, enfin, nous trouvons trois canaux, qui sont en allant de dehors en dedans : 1° le *trou grand rond* qui fait communiquer la fosse ptérygo-maxillaire avec la cavité cranienne ; 2° le *canal*

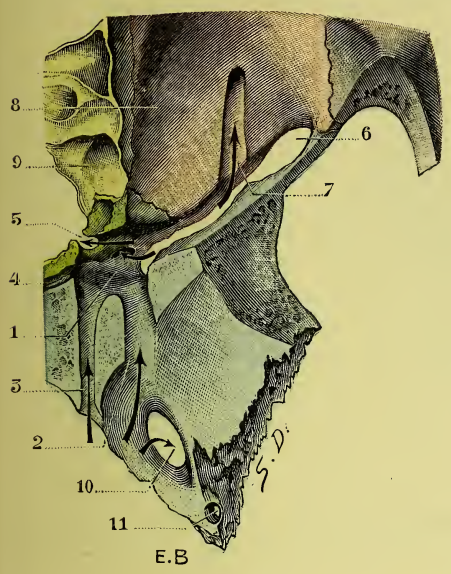


Fig. 154.

La fosse ptérygo-maxillaire, vue d'en haut, après ablation de la portion du sphénoïde qui forme sa voûte.

(Le sphénoïde est teinté *en bleu;* le maxillaire supérieur, *en rose;* le palatin, *en vert;* l'ethmoïde, *en jaune;* le malaire, *en violet.*)

1, fosse ptérygo-maxillaire. — 2, trou grand rond, ou mieux canal grand rond, dont la paroi supérieure a été enlevée. — 3, canal vidien et 4, conduit ptérygo-palatin, dont la paroi supérieure a été également enlevée,— 5, trou sphéno-palatin. — 6, fente sphéno-maxillaire. — 7, gouttière sous-orbitaire. — 8, plancher de l'orbite. — 9, cellules ethmoïdales. — 10, trou ovale. — 11, trou petit rond.

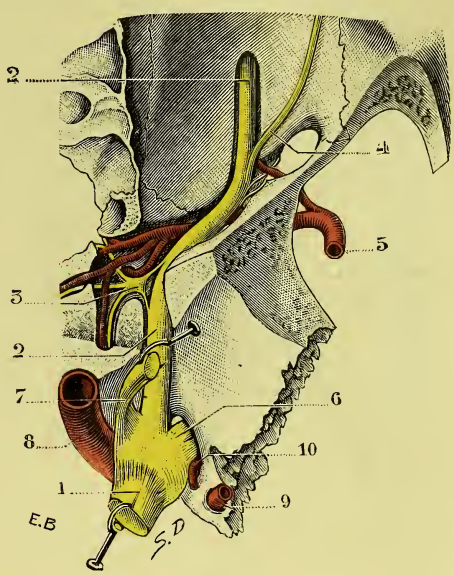


Fig. 155.

Trajet du nerf maxillaire supérieur, depuis le ganglion de Gasser jusqu'au canal sous-orbitaire.

(Pour le substratum osseux de la figure, se reporter à la figure 154.)

1, trijumeau. — 2, 2, nerf maxillaire supérieur, avec ses deux inflexions. — 3, ganglion sphéno-palatin. — 4, rameau orbitaire. — 5, artère maxillaire interne venant se terminer dans la fosse ptérygo-maxillaire (pour les détails des branches artérielles et nerveuses de la fosse ptérygo-maxillaire, voyez la figure 157). — 6, nerf maxillaire inférieur. — 7, nerf ophthalmique. — 8, carotide interne. — 9, méningée moyenne. — 10, petite méningée.

*vidien,* qui traverse d'avant en arrière la base de l'apophyse ptérygoïde et qui vient s'ouvrir à la face postérieure de cette apophyse, immédiatement au-dessous du trou déchiré antérieur ; 3° le *conduit ptérygo-palatin,* qui se dirige obliquement vers le pharynx et qui est formé, comme son nom l'indique, en partie par l'apophyse ptérygoïde, en partie par l'apophyse sphénoïdale du palatin.

La figure 155, qui est exactement la reproduction de la figure 154, avec, en plus, les vaisseaux et les nerfs, nous montre quels sont les cordons vasculaires et nerveux qui traversent les trous sus-indiqués. Le trou grand rond, disons-le par anticipation, livre passage au nerf maxillaire supérieur ; la fente sphéno-maxillaire, laisse passer le nerf sous-orbitaire et l'artère de même nom ; le trou sphéno-palatin, est traversé par les vaisseaux et nerfs sphéno-palatins. Le canal vidien et le con-

duit ptérygo-palatin, enfin, livrent passage, le premier au nerf vidien et à l'artère vidienne, le second au nerf ptérygo-palatin et à l'artère de même nom.

c. *Paroi antérieure.* — La paroi antérieure est formée par la tubérosité du maxillaire supérieur, c'est-à-dire par la partie postérieure du sinus maxillaire. Tout à fait en haut, cependant, la paroi postérieure du labyrinthe ethmoïdal prend part également à sa formation. Nous montrerons plus loin, en étudiant le contenu de la région, les conséquences qui résultent des rapports de la fosse ptérygo-maxillaire avec les cavités annexes des fosses nasales et en particulier avec le sinus maxillaire. Rappelons ici seulement que, sur la tubérosité du maxillaire, sont creusés deux ou trois trous, les *trous dentaires postérieurs*, destinés à livrer passage aux nerfs et artères de ce nom.

d. *Paroi postérieure.* — La paroi postérieure de la fosse ptérygo-maxillaire est constituée par la face antérieure de la base de l'apophyse ptérygoïde. Elle nous présente, en haut, au point où elle s'unit avec la voûte, le trou grand rond, canal plutôt que trou, par où s'échappe le nerf maxillaire supérieur. Nous ferons remarquer, à ce sujet, que le bord antérieur de la face externe de l'apophyse ptérygoïde repère cet orifice, de même que son bord postérieur repère le trou ovale : il en résulte que, en réséquant à la gouge ou au ciseau le segment de la base de la saillie osseuse qui sépare ces deux orifices, on met à découvert la portion intracranienne des deux nerfs maxillaires, ainsi que le ganglion de Gasser. Rappelons, cependant que le sinus sphénoïdal, dans bien des cas, envoie un prolongement, *prolongement alaire* (voy. p. 453, fig. 530), qui s'insinue entre les deux orifices précités et qu'on risque de l'ouvrir en pratiquant cette opération (Jacob). Au-dessous du trou grand rond, la paroi postérieure de la fosse ptérygo-maxillaire nous présente encore le *conduit ptérygo-palatin* et le *canal vidien*, dont il a été question plus haut ; rappelons que dans le premier, passent le nerf pharyngien de Bock ainsi que l'artère ptérygo-palatine ; dans le deuxième, le nerf vidien et l'artère vidienne.

e. *Paroi interne.* — La paroi interne est formée par la portion verticale du palatin, lame fort mince, qui sépare notre région de la fosse nasale correspondante. Sur sa partie la plus élevée, elle est percée d'un large orifice, à la constitution duquel concourent à la fois le palatin et le corps du sphénoïde : c'est le *trou sphéno-palatin,* toujours très visible sur le squelette, fermé sur le sujet revêtu de ses parties molles par du tissu fibreux. Par ce trou, s'engagent, pour arriver dans la fosse nasale, les vaisseaux et nerfs sphéno-palatins.

f. *Paroi externe.* — La paroi externe de la fosse ptérygo-maxillaire fait défaut. Elle est remplacée par une ouverture en forme de fente, qui met la cavité en communication avec la fosse zygomatique et en fait pour ainsi dire un simple diverticulum de cette dernière.

C'est par cette fente, *fente ptérygo-maxillaire*, que beaucoup de chirurgiens, après section préalable de l'arcade zygomatique et de l'os malaire, abordent la fosse ptérygo-maxillaire pour pratiquer la résection du nerf maxillaire supérieur ; il importe donc de connaître exactement sa forme et ses dimensions. Elles sont malheureusement assez variables. D'après Scriba, chez les sujets de race jaune, la fente ptérygo-maxillaire serait particulièrement longue et étroite, aussi conviendrait-il de l'agrandir dans tous les cas pour avoir un libre accès dans la cavité. Chez les Européens, elle diffère très notablement d'un sujet à l'autre ; elle est tantôt large (fig. 156,B), donnant un grand jour sur le fond de la fosse (*type ovalaire de* Chipault) ; tantôt assez large en haut, mais étroite et effilée en bas (*type en cornue de* Chipault, fig. 156.A). Le premier type se rencontrerait surtout chez les brachycéphales, le deuxième chez les dolichocéphales.

Mais ce n'est pas tout : chez les sujets fortement musclés, et par conséquent plus souvent chez l'homme que chez la femme (Potherat), la fente est obstruée dans sa partie supérieure, c'est-à-dire, comme nous le verrons plus loin, dans son *segment chirurgical*, par le tubercule sphénoïdal

d'insertion du ptérygoïdien externe (fig. 156, C) ; dans ce cas, on le conçoit, il est nécessaire d'abattre cette saillie osseuse avec la gouge et le maillet pour rendre accessible la fosse ptérygo-maxillaire, qu'elle masque plus ou moins.

Il résulte des recherches de Poirier : 1° que le contour supérieur de la fente ptérygo-maxillaire s'élève normalement au-dessus du plan horizontal rasant le bord supérieur de l'arcade zygomatique, de 2 à 6 millimètres en moyenne (il reste cependant quelquefois à un millimètre au-dessous de ce plan) ; 2° que l'aile externe de la ptérygoïde et la fente ptérygo-maxillaire sont en moyenne à 4 centimètres, en profondeur, de l'arcade zygomatique ; 3° enfin, que la fente ptérygo-maxillaire est sur la perpendiculaire à l'arc zygomatique menée par l'articulation temporo-malaire, c'est-à-dire à 1 centimètre en arrière de l'angle formé par l'arc zygomatique et l'apophyse orbitaire externe du malaire. Donc, en enfonçant un instrument rigide en ce dernier point, bien horizontalement, jusqu'à une profondeur de 4 centimètres, on doit pouvoir pénétrer sûrement dans la partie supérieure de la fente ptérygo-maxillaire, au point où le nerf maxillaire supérieur sort du trou grand rond, et cela sans aucune résection préalable du squelette facial, par une simple

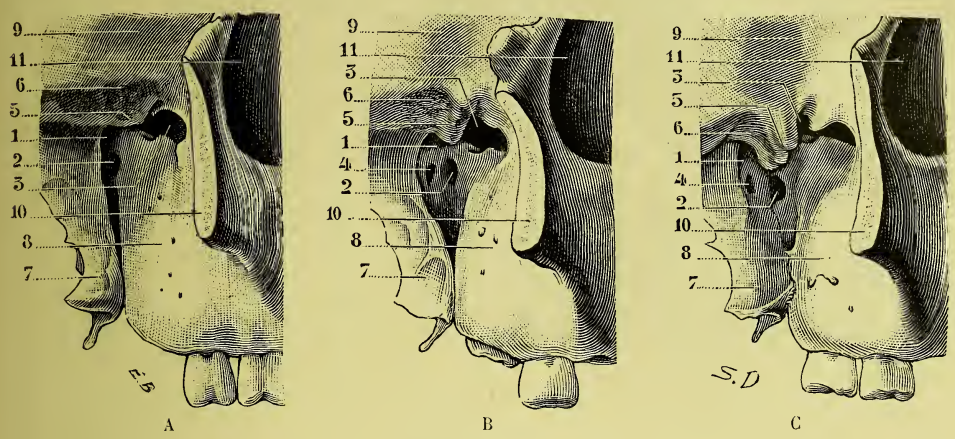


Fig. 156.

Divers types de fente ptérygo-maxillaire : A, type de fente rétrécie (*type en cornue* de Chipault). — B, type de fente large (*type ovalaire* de Chipault). — C, type de fente très large, mais comblée en partie dans son segment supérieur par une épine sphénoïdale (5) très hypertrophiée.

1. fente ptérygo-maxillaire. — 2. trou sphéno-palatin. — 3. fente sphéno-maxillaire. — 4. trou vidien. — 5, épine sphénoïdale. — 6. plafond de la fosse zygomatique — 7, apophyse ptérygoïde. — 8, tubérosité du maxillaire supérieur. — 9, fosse temporale. — 10, os malaire scié. — 11, orbite.

ponction, en quelque sorte, des parties molles de la base de la région temporale. C'est sur ces faits anatomiques que Poirier a basé un procédé de section du nerf maxillaire supérieur dans la fosse ptérygo-maxillaire, séduisant par son apparente simplicité et sa précision mathématique. Malheureusement (et ce que nous venons de dire de la variabilité de forme et de dimensions que présente la fente ptérygo-maxillaire nous l'explique sans peine) ce procédé est souvent en défaut et l'on comprend, dès lors, pourquoi beaucoup d'opérateurs lui préfèrent les procédés, qui mettent à découvert cette fente par la section de l'arcade zygomato-malaire et la réclinaison du muscle temporal, et permettent ainsi au chirurgien de l'élargir au besoin lorsqu'elle est rétrécie ou obstruée.

**4° Contenu.** — La fosse ptérygo-maxillaire renferme la portion terminale de l'artère maxillaire interne, les veines qui l'accompagnent, le nerf maxillaire supérieur et son ganglion, enfin du tissu graisseux.

a. *Portion terminale de l'artère maxillaire interne.* — Au sortir de la fosse zygomatique (p. 206), l'artère maxillaire interne s'engage dans la fosse ptérygo-maxillaire et vient s'appliquer contre la paroi antérieure de la loge (fig. 157, 4) ; elle repose donc sur la tubérosité du maxillaire, qui présente souvent une gouttière pour la recevoir. Son calibre est, à ce niveau, peu considérable et l'hémorrhagie qui succède à sa blessure, ou à celle des branches qu'elle donne dans cette région, est simplement gênante : elle s'arrête par le tamponnement.

b. *Veines.* — (Voy. p. 208.)

c. *Nerf maxillaire supérieur.* — Le nerf maxillaire supérieur, branche moyenne

du trijumeau, se détache du bord inférieur du ganglion de Gasser. De là, il se porte d'arrière en avant et un peu de dedans en dehors, vers le trou grand rond. Il sort du crâne par cet orifice et arrive dans la fosse ptérygo-maxillaire, qu'il traverse obliquement d'arrière en avant et de dedans en dehors. Arrivé à la partie antéro-externe de cette fosse, il s'infléchit en dedans pour devenir antéro-postérieur, s'engage alors dans la gouttière sous-orbitaire, puis dans le canal sous-orbitaire, où nous le retrouverons (voy. *Orbite*). — Le nerf maxillaire supérieur se coude donc deux fois sur lui-même (en baïonnette) et, de ce fait, nous présente trois portions (fig. 157, 1) : une première portion, à direction antéro-postérieure, située dans le crâne et dans le trou grand rond; une deuxième portion, oblique en avant et en dehors, située dans la fosse ptérygo-maxillaire ; une troisième portion, comme la première antéro-postérieure, cheminant dans la gouttière sous-orbitaire. — Les branches du maxillaire supérieur sont : 1° le *rameau méningé moyen*, branche sans importance qui se distribue à la dure-mère ; 2° le *rameau orbitaire*, qui pénètre dans l'orbite à travers la fente sphéno-maxillaire et va s'anastomoser avec le lacrymal ; 3° deux ou trois petits rameaux qui descendent dans le ganglion sphéno-palatin (rameaux afférents ou racines) ; 4° les *rameaux dentaires postérieurs*, qui s'engagent dans les trous de même nom pour se rendre aux molaires supérieures ; 5° le *rameau dentaire antérieur*, qui descend vers la canine et les incisives supérieures ; 6° enfin les *rameaux sous-orbitaires*, qui se distribuent aux téguments de la face. Mais ces derniers rameaux n'appartiennent pas à notre région.

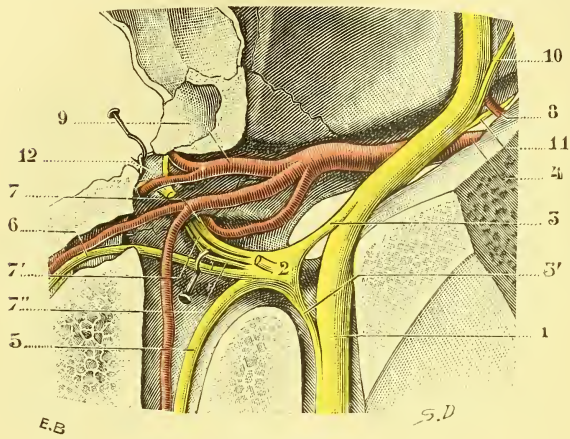


Fig. 157.

Le contenu de la fosse ptérygo-maxillaire, vu d'en haut (grossissement d'une partie de la figure 155 : le sphéno-palatin a été réséqué tout près de son origine pour laisser voir les trois nerfs palatins situés au-dessous de lui).

1, nerf maxillaire supérieur. — 2, ganglion sphéno-palatin, avec 3, 3', ses deux racines. — 4, artère maxillaire interne. — 5, nerf vidien et artère vidienne. — 6, nerf ptérygo-palatin et artère ptérygo-palatine. — 7, nerf palatin antérieur et artère palatine descendante. — 7', nerf palatin moyen. — 7'', nerf palatin postérieur. — 8, artère sous-orbitaire. — 9, artère sphéno-palatine, avec ses deux branches de bifurcation. — 10, rameau orbitaire. — 11, nerf dentaire postérieur. — 12, muqueuse pituitaire, érignée en dedans.

Ces branches du maxillaire supérieur (abstraction faite du rameau dentaire antérieur et des rameaux sous-orbitaires) naissent pour la plupart dans la fosse ptérygo-maxillaire ou un peu en avant d'elle ; aussi, pour donner des résultats durables, la résection du nerf maxillaire supérieur doit-elle être pratiquée le plus près possible du trou grand rond, en pleine fosse ptérygo-maxillaire par conséquent. Les rapports que le nerf affecte avec les parois et le contenu de cette loge présentent donc un certain interêt pratique, en raison des interventions dont il est l'objet dans le cas de névralgie rebelle. Le nerf maxillaire supérieur est situé dans la partie la plus élevée de la fosse ptérygo-maxillaire. Il est, en effet, appliqué sur la voûte de cette cavité, accolé à la lèvre externe ou sphénoïdale de la fente sphéno-maxillaire (fig. 159). Le ganglion de Meckel est immédiatement au-dessous de lui, ainsi que l'artère maxillaire interne et les plexus veineux qui entourent ce vaisseau.

La résection de la lèvre sphénoïdale de la gouttière sphéno-maxillaire, rendue accessible par la résection ostéo-plastique du malaire et de la paroi externe de l'orbite (Scriba, Jacob), permet de découvrir le nerf, depuis la gouttière sous-orbitaire jusqu'au trou grand rond, sans léser les vaisseaux qui restent au-dessous de lui.

Au moment de s'engager dans la gouttière sous-orbitaire, le nerf maxillaire contourne l'angle

supéro-postérieur du sinus maxillaire sur lequel est également appliquée, toujours au-dessous du tronc nerveux, l'artère maxillaire interne. Quelques chirurgiens, Carnochan en particulier, se basant sur ce rapport anatomique, ont conseillé d'aborder le nerf, en ouvrant tout d'abord le sinus maxillaire et en effondrant ensuite son angle postéro-supérieur rendu ainsi accessible (fig. 158) : ce procédé a l'inconvénient de léser les vaisseaux maxillaires.

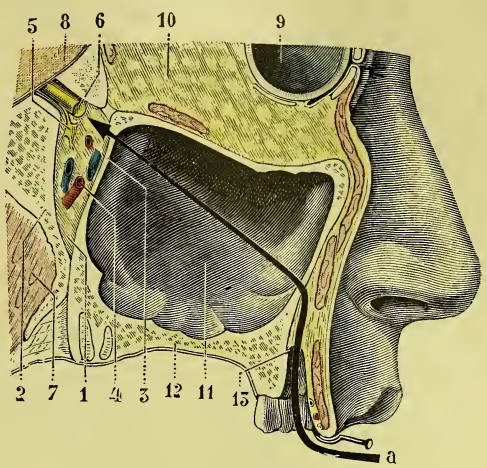


Fig. 158.

Région ptérygo-maxillaire, vue sur une coupe sagittale de la tête passant par la fosse ptérygo-maxillaire et le canal grand rond (sujet congelé ; segment interne de la coupe).

1 fosse ptérygo-maxillaire. — 2, apophyse ptérygoïde. — 3, paroi postérieure du sinus maxillaire. — 4, artère maxillaire interne. — 5, ganglion de Meckel. — 6, nerf maxillaire supérieur dans le canal grand rond. — 7, muscle ptérygoïdien interne. — 8, cerveau. — 9, œil. — 10, graisse de l'orbite. — 11, sinus maxillaire. — 12, voûte palatine. — 13, cul-de-sac labio-gingival supérieur.

*a*, voie d'accès trans-sinusale sur le nerf maxillaire supérieur.

d. *Ganglion sphéno-palatin*. — Au nerf maxillaire supérieur est annexé le *ganglion sphéno-palatin* ou *ganglion de Meckel*, petit renflement grisâtre, aplati et de forme triangulaire, que l'on rencontre dans la fosse ptérygo-maxillaire, un peu au-dessous et en dedans du nerf maxillaire supérieur, derrière les vaisseaux maxillaires internes, en dehors du trou sphéno-palatin. — Ses racines proviennent : la racine sympathique, du plexus carotidien ; la racine motrice, du facial (nerf grand pétreux superficiel) ; la racine sensitive, du glosso-pharyngien (grand pétreux profond). Elles lui arrivent par l'intermédiaire du nerf vidien qu'elles constituent. En plus de la racine sensitive fournie par le glosso-pharyngien, le ganglion sphéno-palatin reçoit encore une deuxième racine sensitive, racine fort courte celle-là, qui émane du nerf maxillaire supérieur lui-même. — Le ganglion sphéno-palatin émet un rameau pharyngien, des filets orbitaires, le nerf sphéno-palatin et les nerfs palatins. Dans les névralgies rebelles du maxillaire supérieur, il importe de détruire le ganglion en même temps que le tronc nerveux auquel il est annexé. Or, comme il est à peu près impossible de le reconnaître au milieu du tissu cellulo-graisseux de la région, on est obligé de cureter la loge ptérygo-maxillaire ou, ce qui est préférable, de sectionner le nerf au ras du trou grand rond, au-dessus du point où il s'unit au ganglion.

e. *Tissu cellulo-graisseux*. — La fosse ptérygo-maxillaire est remplie par une graisse fluide, jaune, qui masque complètement les organes qu'elle entoure : aussi, dans les procédés de résection du nerf maxillaire supérieur qui respectent les parois de la loge ptérygo-maxillaire, est-ce un peu au hasard, « à l'aveuglette », que l'on cherche à accrocher, sans le voir, le nerf qui y est contenu. Le tissu cellulo-graisseux de la fosse ptérygo-maxillaire se continue directement avec celui de la fosse zygomatique, et, par l'intermédiaire de celui-ci, avec le tissu cellulaire de la fosse temporale et de la joue. Nous avons déjà, à plusieurs reprises, signalé l'importance de ces communications au point de vue pathologique ; il est donc inutile d'y revenir ici.

**4° Voies d'accès**. — Nous avons indiqué plus haut, au cours de notre description, les raisons anatomiques sur lesquelles étaient basés les divers procédés de résection du nerf maxillaire supérieur dans la fosse ptérygo-maxillaire. Nous allons, maintenant, indiquer rapidement, dans une vue d'ensemble, les voies suivies par les chi-

rurgiens. Ces voies sont au nombre de trois, savoir : la voie zygomatique, la voie trans-sinusale, la voie orbito-malaire.

α) *Par la voie zygomatique* (procédés de Lössen, Braun, Segond, fig. 159, A), le chirurgien rencontre successivement : 1° l'arcade zygomatique et la partie postérieure du malaire qu'il faut sectionner et abaisser ; 2° l'apophyse coronoïde et le tendon du temporal qu'il faut réclinер en arrière. La fente ptérygo - maxillaire est alors visible.

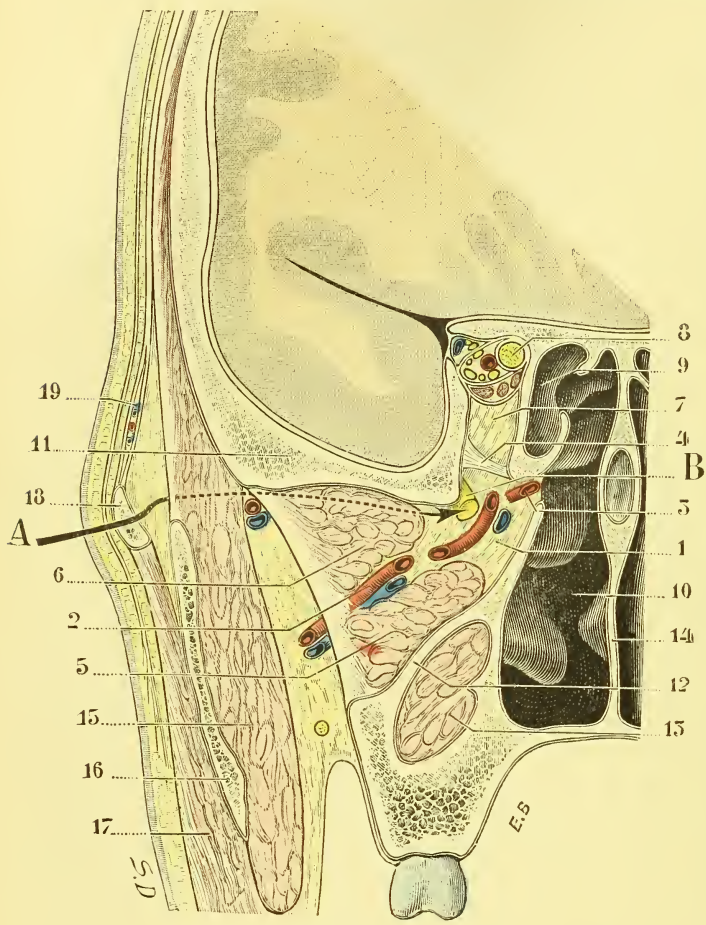


Fig. 159.

Coupe frontale de la tête passant par la fosse ptérygo-maxillaire (sujet congelé, segment antérieur de la coupe).

1, fosse ptérygo-maxillaire. — 2, artère maxillaire interne. — 3, artère sphéno-palatine. — 4, lamelle fibreuse fermant la fente sphéno-maxillaire. — 5 et 6, les deux faisceaux du ptérygoïdien externe. — 7, sommet de l'orbite. — 8, nerf optique. — 9, cellule ethmoïdale. — 10, fosse nasale. — 11, plafond de la fosse zygomatique. — 12, apophyse ptérygoïde. — 13, ptérygoïdien interne. — 14, cloison des fosses nasales. — 15, temporal. — 16, apophyse coronoïde. — 17, masséter. — 18, arcade zygomatique. — 19, aponévrose temporale et son dédoublement : entre elle et la peau on aperçoit l'aponévrose épicranienne.

A, voie d'accès zygomatique sur le nerf maxillaire supérieur. — B, nerf maxillaire supérieur au sortir du trou grand rond.

β) *Par la voie trans-sinusale maxillaire* (procédé de Carnochan, fig. 158, *a*) les plans à traverser sont : 1° les parties molles de la joue ; 2° la paroi antérieure du sinus maxillaire, puis sa cavité ; 3° son angle postéro-supérieur.

Le procédé Carnochan ne donne pas un jour suffisant pour arriver jusque sur la fosse ptérygo-maxillaire. Aussi, pour agrandir le champ opératoire, Kocher, combinant le procédé de Carnochan et celui que nous allons décrire dans un instant sous le nom de procédé de Scriba, a-t-il conseillé de réséquer en bloc tout l'os malaire ainsi que la partie supéro-externe de l'antre d'Highmore. Cette résection qui, ici comme dans les autres procédés destinés à atteindre le nerf maxillaire supérieur, doit n'être que temporaire, crée une large brèche, grâce à laquelle il est facile d'arriver sur le tronc nerveux et sur son ganglion.

γ) *Par la voie orbito-malaire* (procédé de Scriba), l'arcade zygomatique et l'os malaire sectionnés sont rabattus en bas avec la portion de la paroi externe de l'orbite que l'os malaire contribue à former ; le nerf maxillaire découvert sur le plancher de l'orbite est suivi en arrière jusqu'au trou grand rond et jusqu'au

ganglion de Gasser même (Jacob), pendant que, pour le dégager, on résèque avec la gouge ou le ciseau la lèvre externe ou sphénoïdale de la fente sphéno-maxillaire.

## § 3 — RÉGIONS DE LA BOUCHE

La bouche ou portion faciale du tube digestif est une cavité irrégulière, où s'accomplissent les importantes fonctions de la mastication et de l'insalivation. Placée entre les fosses nasales et la région sus-hyoïdienne, la cavité buccale a la forme d'un ovale à grand diamètre antéro-postérieur et à petite extrémité dirigée en arrière. En avant, elle communique avec le milieu extérieur au moyen d'un orifice, ordinairement fermé, que circonscrivent les lèvres, l'*orifice buccal;* en arrière, elle s'ouvre dans le pharynx par un deuxième orifice, celui-là toujours béant, l'*isthme du gosier*.

Les arcades dentaires divisent la cavité buccale en deux parties : 1° une partie située en dehors de ces arcades, entre elles et la face interne des joues et des lèvres : c'est le *vestibule de la bouche;* 2° une partie située en dedans : c'est la *bouche proprement dite*. Du reste, ces deux parties communiquent entre elles par les interstices qui séparent les dents les unes des autres (*espaces interdentaires*) et, aussi, par un intervalle plus large qui est situé entre les dernières molaires et la branche du maxillaire inférieur (*espace rétro-dentaire*). Ce dernier espace, on le sait, est utilisé pour introduire des aliments ou des médicaments dans la cavité buccale au moyen d'une sonde, quand le trismus ou une constriction des mâchoires empêchent le malade d'ouvrir la bouche.

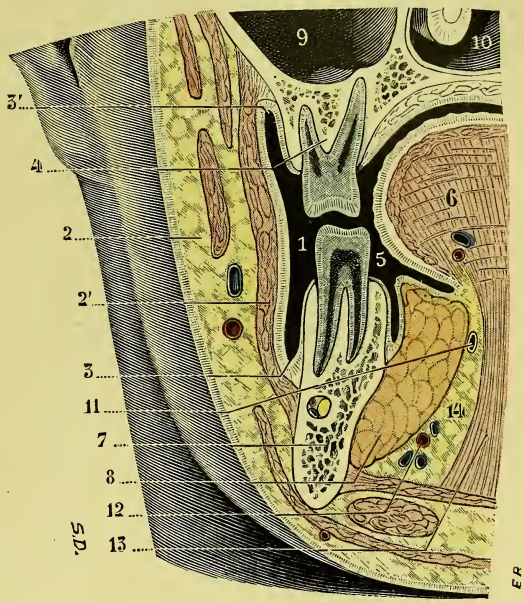


Fig. 160.
Coupe frontale de la face, passant par la deuxième prémolaire et montrant le vestibule buccal.

1, vestibule buccal. — 2, joue. — 2', muscle buccinateur. — 3, sillon gingivo-jugal inférieur. — 3', sillon gingivo-jugal supérieur. — 4, bord alvéolaire du maxillaire supérieur. — 5, bouche proprement dite. — 6, langue. — 7, corps du maxillaire inférieur. — 8, glande sublinguale. — 9, sinus maxillaire. — 10, fosse nasale. — 11, canal de Wharton. — 12, artère sublinguale. — 13, muscle hyoglosse. — 14, tissu cellulo-graisseux.

Le vestibule de la bouche est, à l'état de repos et lorsque les joues et les lèvres ont conservé leur tonicité normale, une cavité virtuelle (fig. 160). Il devient une cavité réelle, lorsque les joues et les lèvres sont écartées des arcades dentaires par l'air sous pression (expiration bouche fermée) ou par un corps étranger, ou encore, et cela même à l'état de repos, lorsque la face est paralysée (voy. p. 197) : dans ce cas, les aliments séjournent et s'accumulent dans sa cavité. En forme de fer à cheval, embrassant dans sa concavité les arcades dentaires, le vestibule est délimité : en dehors (paroi externe), par la face interne des joues et des lèvres ; en dedans (paroi interne), par la face interne des gencives et des dents) ; en haut (voûte), et en bas (plancher), par le sillon qui réunit la muqueuse jugo-

labiale à la muqueuse gingivale ; en arrière enfin (fond), par le bord antérieur de la branche et de l'apophyse coronoïde du maxillaire inférieur, doublé par le bord antérieur du muscle masséter en dehors, du muscle ptérygoïdien interne en dedans. Sa hauteur mesure en moyenne 40 à 45 millimètres. Le canal de Sténon vient s'ouvrir sur sa paroi externe à la hauteur du collet de la deuxième grosse molaire supérieure (voy. p. 198). — Le vestibule de la bouche peut être utilisé comme voie d'accès pour atteindre le nerf sous-orbitaire (p. 201), le nerf mentonnier (p. 182), la cavité des fosses nasales (p. 169), le sinus maxillaire (p. 460), le nerf maxillaire supérieur dans la fosse ptérygo-maxillaire (p. 219).

Comme son vestibule, la bouche proprement dite, lorsque les mâchoires sont rapprochées et qu'aucun aliment ou corps étranger n'a été introduit dans son intérieur, est pour ainsi dire, elle aussi, une cavité *virtuelle*. Elle devient *réelle*, soit par le refoulement de la langue, soit par l'abaissement du maxillaire inférieur, agrandissant le diamètre vertical de la cavité. De forme ovalaire, inscrite dans la courbe que décrivent les arcades dentaires, la bouche proprement dite est délimitée : en dehors et en avant, par les arcades dentaires elles-mêmes ; en haut, par la voûte palatine et le voile du palais ; en bas, par le plancher buccal ; en arrière, par l'isthme du gosier. Ses dimensions varient beaucoup suivant les sujets. En moyenne le diamètre antéro-postérieur (de l'orifice buccal à la luette) mesure de 7 centimètres à 7 centimètres et demi ; le diamètre transversal (d'une arcade dentaire à l'autre) de 4 centimètres à 4 centimètres et demi ; le diamètre vertical (de la voûte palatine au plancher de la bouche), 2 centimètres à 2 centimètres et demi.

Les nombreuses formations anatomiques qui délimitent la cavité buccale se répartissent en un certain nombre de régions, savoir : 1° en avant, la région des lèvres, *région labiale ;* 2° latéralement, la région des joues, *région génienne ;* 3° en haut, la *région palatine ;* 4° en bas, la *langue* et la *région sublinguale ;* 5° en haut et en bas, entre la bouche proprement dite et son vestibule, les gencives et les dents, *région gingivo-dentaire ;* 6° en arrière, la *région amygdalienne* ou *tonsillaire*, qui sépare la bouche du pharynx ou, plus exactement, empiète à la fois sur l'une et sur l'autre. De ces différentes régions, la région labiale et la région génienne ont été déjà décrites (p. 174 et 195) avec les régions superficielles de la face ; d'autre part, la langue sera étudiée plus loin à propos de l'appareil du goût. Nous n'avons donc à nous occuper ici que des quatre régions suivantes :

1° la *région palatine ;*
2° la *région du plancher de la bouche* ou *région sublinguale ;*
3° la *région gingivo-dentaire ;*
4° la *région tonsillaire.*

## A) — RÉGION PALATINE

La région palatine constitue la paroi supérieure et postérieure de la cavité buccale. Elle est formée, dans ses deux tiers antérieurs par la voûte palatine, dans son tiers postérieur par le voile du palais, formations que l'on étudie isolément en anatomie descriptive, mais qui, au point de vue anatomo-topographique, n'en forment réellement qu'une seule.

1° **Situation et limites**. — Située au-dessous des fosses nasales et en avant du pharynx, la région palatine se continue en avant et sur les côtés, avec la région gingivo-dentaire supérieure et avec la région tonsillaire. En arrière, elle se termine par le bord libre du voile du palais et délimite là, avec la base de la langue, l'ori-

fice qui a reçu le nom d'*isthme du gosier*. Ainsi entendue, la région palatine est une sorte de cloison ostéo-membraneuse qui sépare les fosses nasales et leur arrière-cavité de la cavité buccale ; par sa face supérieure, elle appartient aux fosses nasales, dont elle constitue le plancher ; par sa face inférieure, elle fait partie de la bouche, dont elle constitue la voûte.

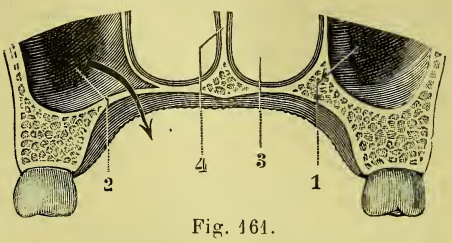


Fig. 161.
Voûte palatine de forme normale (coupe frontale *demi-schématique*).

1, sinus maxillaire droit. — 2, sinus maxillaire gauche présentant un prolongement dans l'épaisseur de la voûte palatine ; la flèche montre comment un empyème maxillaire peut, en pareil cas, s'ouvrir à la voûte du palais. — 3, fosse nasale droite. — 4, cloison des fosses nasales.

**2° Disposition générale et dimensions.** — La région palatine a la forme d'une voûte (fig. 161), d'où le nom de *voûte palatine* que l'on donne à son segment antérieur. Elle est concave dans le sens transversal, concave également dans le sens antéro-postérieur. Sa longueur est, en moyenne, de 8 à 9 centimètres, dont 4 à 5 centimètres pour le voile du palais et 4 centimètres pour la voûte palatine. Sa largeur mesure 4 centimètres dans son segment antérieur, 5 centimètres dans son segment postérieur. Sa hauteur est de 1 centimètre et demi.

Au point de vue de la longueur, on a décrit, outre les *voiles moyens* considérés comme normaux : 1° des *voiles courts*, dont la brièveté n'est qu'apparente et due en réalité au défaut de longueur du palais osseux : cette *insuffisance palatine* (Lermoyez) se traduit surtout par du nasonnement ; 2° des *voiles longs* (Chauveau), insérés très bas sur le pilier postérieur, épais, peu mobiles : ces voiles isolent parfaitement et facilement le nez de la bouche, mais ils provoquent un peu d'altération de la voix et surtout du ronflement.

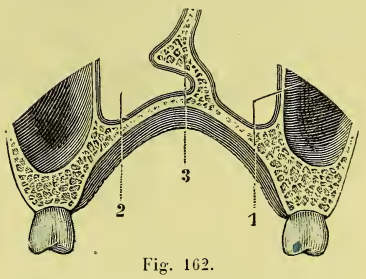


Fig. 162.
Voûte palatine ogivale (coupe frontale *demi-schématique*).

1, sinus maxillaire. — 2, fosse nasale gauche. — 3, cloison des fosses nasales déviée et présentant un éperon.

Au point de vue de la hauteur et de la largeur, les nombreuses variations que présente la voûte palatine sont, d'une façon générale, en relation étroite avec les malformations nasales. C'est ainsi que chez les sujets atteints d'obstruction nasale ancienne (végétations adénoïdes), le nez s'aplatit transversalement (*nez en lame de couteau*) en même temps que la voûte se rétrécit et s'élève (fig. 162) : au lieu d'avoir sur une coupe frontale la forme d'un arc de cercle régulier, cette dernière revet la forme d'une ogive plus ou moins profonde (*voûte ogivale*).

**3° Forme extérieure.** — La région palatine nous présente : sur la ligne médiane, un raphé fibreux plus ou moins marqué suivant les sujets, tantôt en saillie, tantôt en creux. A gauche et à droite de ce raphé et tout à fait en avant, des crêtes rugueuses transversales ou obliques ; dans le reste de son étendue, elle est lisse, unie, de coloration rosée, et criblée à sa surface de petits orifices glandulaires visibles à la loupe. Dure, manifestement osseuse dans sa moitié antérieure (*voûte palatine*), elle est beaucoup moins résistante, essentiellement mobile et contractile dans sa moitié postérieure (*voile du palais*), ce qui est en rapport avec le rôle que celle-ci joue dans la succion, dans la déglutition et dans la phonation.

Examiné, en effet, sur un sujet dont la bouche est largement ouverte et qui respire normalement, le voile du palais, s'il est de longueur moyenne, pend verticalement entre les deux cavités buccale et pharygienne, qu'il laisse communiquer l'une avec l'autre par l'isthme du gosier. Il s'abaisse et arrive au contact de la langue, interceptant toute communication entre les deux cavités précitées, dans les mouvements

de succion. Dans la déglutition, il s'élève et s'étale à la manière d'une cloison horizontale entre le pharynx buccal et l'arrière-cavité des fosses nasales et s'oppose ainsi à ce que le bol alimentaire remonte vers cette dernière cavité. Il agit de même dans la phonation et empêche le résonnateur nasal de fonctionner hors de propos. On s'explique par suite les troubles si marqués de la succion, de la déglutition et surtout de la phonation qu'entraînent les ulcérations du voile et de la voûte palatine (syphilis, tuberculose, cancer), leur atrophie ou leur division congénitale (bec-de-lièvre compliqué), enfin la paralysie du voile (diphtérie).

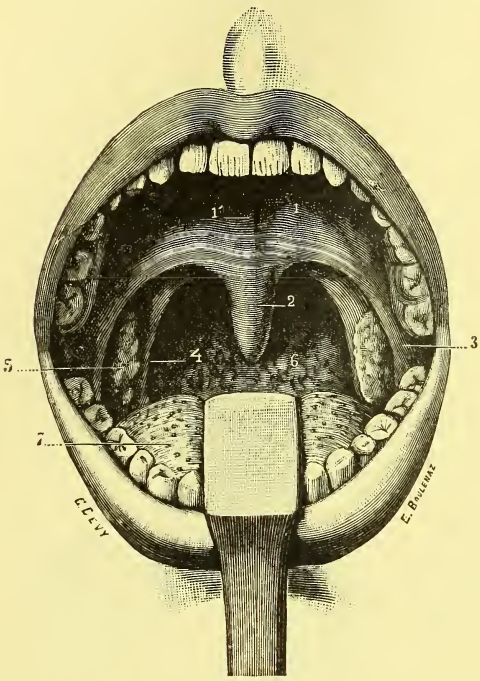


Fig. 163.
L'isthme du gosier, vu par sa face antérieure (T.).

1, voile du palais, avec 1', son raphé. — 2, luette. — 3, pilier antérieur du voile. — 4, pilier postérieur. — 5, amygdale. — 6, paroi postérieure du pharynx. — 7, langue, déprimée fortement au moyen d'un abaisseur.

La portion mobile du palais se termine par un bord libre (fig. 163) qui nous offre à considérer : 1° la luette ; 2° les piliers du voile du palais. — La *luette* est un prolongement vertical de forme conique, quelquefois bifide, qui s'échappe de la partie médiane du bord postérieur du voile. Sa longueur, qui est en moyenne de 10 à 15 millimètres, atteint parfois 20 à 25 millimètres. Dans ce dernier cas, la luette peut descendre jusqu'au contact de la langue ou de l'épiglotte et déterminer un chatouillement d'autant plus incommode qu'il est, pour ainsi dire, incessant : il est facile, d'un coup de ciseau ou avec l'anse galvanique, de retrancher la partie exubérante de cet appendice. — Les *piliers du voile du palais*, au nombre de quatre, deux de chaque côté, se distinguent en antérieurs et postérieurs : les antérieurs se détachent de la face antérieure du voile, à 1 centimètre environ au-dessus de son bord libre, de chaque côté de la base de la luette ; les postérieurs continuent les bords de la luette, prolongent et attachent sur les faces latérales du pharynx le bord postérieur, libre, du palais. Nous les décrirons plus loin avec la région tonsillaire, qu'ils contribuent à former.

Le palais est formé, chez l'embryon, par une lame qui naît de la face interne du bourgeon maxillaire supérieur et qui s'avance à la rencontre de celle venue de l'autre bourgeon maxillaire. Arrivées au contact, les deux lames, la droite et la gauche, se soudent l'une à l'autre sur la ligne médiane en même temps qu'elles s'unissent en avant avec l'os ou les os intermaxillaires : le palais est alors constitué. Le *bec-de-lièvre complexe*, les divisions congénitales du palais, résultent, comme nous l'avons déjà vu, d'un défaut de soudure des lames palatines entre elles et avec l'os intermaxillaire. La fissure qui fait communiquer les fosses nasales avec la bouche est tantôt unilatérale, tantôt bilatérale, et se prolonge d'ordinaire sur le voile, dont la portion correspondante à la fissure est habituellement atrophiée. Le voile et la luette peuvent être seuls fissurés.

Les troubles qui résultent de ces malformations sont très accusés : la succion est impossible, l'alimentation fortement compromise ; aussi beaucoup d'enfants succombent-ils. Lorsqu'ils survivent, la phonation reste toujours vicieuse et la parole est souvent même inintelligible.

On a, pendant longtemps, essayé de fermer la fissure uniquement au moyen d'appareils de prothèse ; aujourd'hui on préfère s'adresser à l'opération appelée *uranoplastie* ou *uranostaphylorraphie* ou encore *staphylorraphie* (Baizeau, Langenbeck, Trélat), suivant que la lésion siège, sur la voûte palatine seule ou sur la voûte et le voile à la fois, ou bien uniquement sur

le voile. Cette opération, comme on le sait, consiste à oblitérer l'orifice anormal au moyen de la muqueuse désinsérée de la voûte palatine à gauche et à droite de la fissure, et suturée après avivement des bords (fig 164). C'est à ce traitement que l'on a également recours pour guérir les perforations palatines consécutives aux lésions tertiaires de la syphilis.

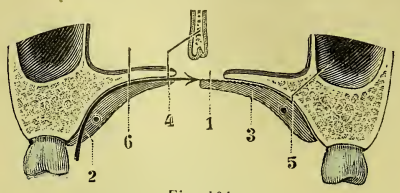


Fig. 164.
Coupe frontale schématique de la voûte palatine destinée à montrer comment le chirurgien obture les perforations du palais.

1, perforation. — 2, muqueuse du palais; sur ce côté, la muqueuse est en place et la flèche indique comment on doit sectionner et décoller le lambeau muqueux. — 3, la muqueuse a été décollée du squelette et vient obturer la moitié droite de la perforation. — 4, cloison des fosses nasales. — 5, sinus maxillaire. — 6, fosse nasale gauche.

**4° Exploration.** — La région palatine peut être examinée et explorée, soit à l'état normal, soit à l'état pathologique :

1° *Par la cavité buccale;* la vue permet de reconnaître les modifications de forme et de coloration; la palpation instrumentale, ou mieux digitale, toujours facile, permet d'apprécier les changements de consistance ;

2° *Par les fosses nasales,* tant dans son segment antérieur fixe, que dans son segment postérieur mobile; nous rappellerons, à ce sujet, que la voussure que forme la face supérieure du voile du palais est visible normalement à l'examen rhinoscopique antérieur ;

3° Enfin, la face postéro-supérieure du voile du palais est encore explorable *par le rhino-pharynx,* en utilisant la rhinoscopie postérieure ou bien le toucher digital.

**5° Plans constitutifs.** — Envisagée au point de vue de sa structure, la région palatine est différente suivant qu'on considère la voûte palatine ou le voile du palais. Examinons-les à part :

*A.* Voute palatine. — La voûte palatine se compose de quatre couches, qui sont, en allant de la bouche vers les fosses nasales : une première couche muqueuse, (couche muqueuse inférieure), une couche glanduleuse, une couche osseuse, une deuxième couche muqueuse (couche muqueuse supérieure).

a. *Couche muqueuse inférieure.* — La muqueuse palatine nous présente, une coloration blanc rosée. Elle est remarquable par son épaisseur, plus grande sur les parties latérales que sur la ligne médiane, par sa résistance, par son adhérence au périoste avec lequel elle est fusionnée. Au niveau du bord alvéolaire du maxillaire, elle se continue avec les gencives, et les rapports qu'elle affecte à ce niveau avec les dents expliquent l'existence possible d'abcès dentaires ou de fistules sur la voûte palatine (fig. 179, p. 244).

b. *Couche glanduleuse.* — La couche glanduleuse est formée par deux amas de petites glandes en grappe, les *glandes palatines,* qui se trouvent situées de chaque côté de la ligne médiane, dans l'épaisseur même de la muqueuse et qui présentent leur maximum de développement à la partie postérieure de la région où on les voit former une couche continue et épaisse. Les glandes palatines sont des glandes salivaires analogues à celles que nous avons déjà décrites sur les lèvres et sur les joues. Elles sont le point de départ des tumeurs appelées *tumeurs mixtes du palais* (Berger, 1897). On sait aujourd'hui que ces tumeurs, considérées pendant longtemps comme toujours bénignes (adénomes), peuvent évoluer comme des cancers; il est donc prudent de les extirper.

c. *Couche osseuse.* — La voûte osseuse du palais, rugueuse du côté buccal, lisse au contraire du côté nasal, est constituée par les apophyses horizontales des maxillaires supérieurs et des palatins. Comme nous le verrons plus loin, le sinus maxillaire envoie parfois dans son épaisseur un prolongement qui s'insinue plus

ou moins loin (fig. 161.2) ; cette disposition, on le conçoit, favorise, dans le cas d'empyème du sinus, l'ouverture de la collection purulente sur la voûte palatine. Disons encore que la voûte osseuse du palais est un des sièges d'élection des manifestations de la syphilis tertiaire. On a prétendu que, en pareil cas, la nécrose du squelette était consécutive à la lésion de la muqueuse, et que, par suite, il était nécessaire d'inciser hâtivement la tuméfaction qui apparaît au palais pour permettre au périoste de se recoller ; c'est inexact, la lésion osseuse est primitive.

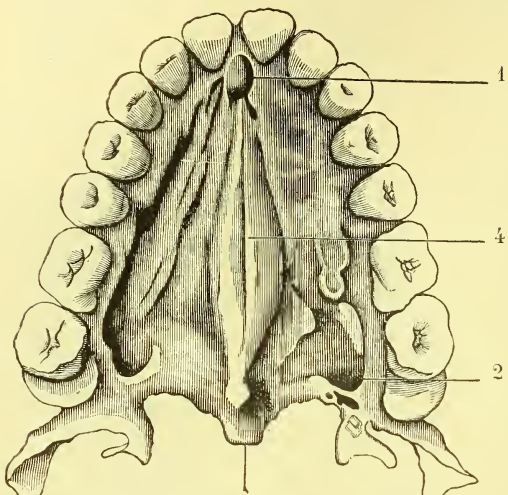


Fig. 165.
Voûte palatine, torus palatinus (d'après Stieda) (T.).
1, trou palatin antérieur. — 2, trou palatin postérieur. — 3, épine nasale postérieure. — 4, torus palatinus.

La portion de la voûte qui répond à la suture médiane se soulève parfois en une saillie antéro-postérieure, qui constitue le *bourrelet de la voûte palatine* ou *torus palatinus* (*Gaumenwulst* des anatomistes allemands). Cette saillie osseuse, qui a été bien étudiée dans ces derniers temps par Kopernicki, par Tarenetzki et par Stieda, s'observerait plus particulièrement sur les crânes des Péruviens et des Ainos. En France, elle serait surtout fréquente chez les Auvergnats. Certains auteurs l'ont, à tort semble-t-il, considérée comme pathologique et due au refoulement de la voûte palatine par le bord inférieur de la cloison des fosses nasales : le septum nasal s'accroîtrait plus vite que les autres parois osseuses des fosses nasales et écarterait les apophyses horizontales palatines et maxillaires pour venir faire saillie à la partie médiane du palais osseux.

d. *Couche muqueuse supérieure.* — La face nasale du palais osseux est tapissée par la pituitaire ; mais cette muqueuse appartient aux fosses nasales et sera étudiée avec cette région (voy. *Fosses nasales*).

*B.* Voile du palais. — Le voile du palais comprend dans sa structure, en allant de sa face buccale à sa face naso-pharyngée, les cinq couches suivantes : une première couche muqueuse (couche muqueuse inférieure), une couche glanduleuse, une couche aponévrotique, une couche musculeuse, enfin une deuxième couche muqueuse (couche muqueuse supérieure).

a. *Couche muqueuse inférieure et couche glanduleuse.* — Ces deux couches sont identiques à celles qui recouvrent le segment antérieur de la région palatine. La couche glanduleuse est particulièrement développée ; elle mesure 4 à 5 millimètres d'épaisseur en avant ; aussi est-ce surtout sur le voile du palais que s'observent les *tumeurs mixtes* dont nous avons parlé plus haut. Tandis que la muqueuse de la voûte palatine adhère intimement au plan squelettique sous-jacent, la muqueuse du voile est moins solidement fixée à l'aponévrose ; on trouve même une sous-muqueuse lâche au niveau de la luette et des piliers qui, pour cette raison, présentent une prédisposition toute particulière aux œdèmes.

b. *Aponévrose.* — L'aponévrose (*aponévrose du voile du palais*) n'occupe que le tiers antérieur de la longueur totale du voile. Elle se fixe, en avant, sur le crochet de l'apophyse ptérygoïde et sur le bord postérieur de la voûte osseuse qu'elle prolonge. En arrière, elle se perd au milieu des faisceaux musculaires qui viennent s'insérer sur elle. Elle est très résistante quoique fort mince. Tillaux fait remarquer avec raison qu'elle est, par le seul fait de ses insertions osseuses, parfaite-

ment tendue : il en résulte qu'il n'est pas toujours facile, dans la pratique, de retrouver par le toucher le bord postérieur de la voûte palatine, la sensation de résistance fournie par le palais osseux se continuant, grâce à la tension de la lame fibreuse précitée, sur la partie antérieure du palais membraneux.

c. *Muscles.* — Ils sont au nombre de dix, cinq de chaque côté. Ce sont : 1° le *palato-staphylin,* petit muscle situé sur la face postérieure du voile, de chaque côté de la ligne médiane, allant de l'épine nasale postérieure au sommet de la luette ; 2° le *péristaphylin interne,* qui s'attache, en haut sur le rocher un peu en dehors de l'orifice du canal carotidien, ainsi que sur le plancher de la portion cartilagineuse de la trompe d'Eustache et qui vient, en s'épanouissant, se terminer sur la face postérieure du voile, partie sur l'aponévrose palatine, partie en s'entrecroisant sur la ligne médiane avec celui du côté opposé ; 3° le *péristaphylin externe* (fig. 166), qui naît, en haut, de la fossette scaphoïde et du bord antérieur et interne du trou ovale, ainsi que de la face antéro-externe de la trompe d'Eustache et qui vient s'attacher, en bas, sur la face inférieure de l'aponévrose palatine ; 4° et 5° enfin, le *pharyngo-staphylin* et le *glosso-staphylin,* qui vont former, l'un, le pilier postérieur, l'autre, le pilier antérieur du voile du palais (voy. p. 245). Tous ces muscles sont les muscles moteurs du voile du palais. Nous avons déjà signalé les troubles qui résultent de leur paralysie; rappelons que cette paralysie s'observe surtout après la diphtérie.

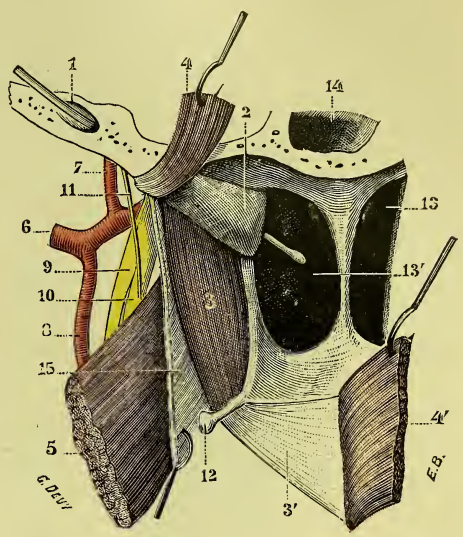


Fig. 166.
Les muscles péristaphylins, vue postérieure (T.)

(Le péristaphylin interne a été sectionné et érigné ; un stylet a été introduit dans la trompe.)

1, portion osseuse de la trompe d'Eustache. — 2, sa portion cartilagineuse. — 3, muscle péristaphylin externe, avec 3', son tendon. — 4, 4', péristaphylin interne sectionné et érigné. — 5, ptérygoïdien interne. — 6, artère maxillaire interne, avec : 7, méningée moyenne ; 8, dentaire inférieure. — 9, nerf dentaire inférieur. — 10, lingual. — 11, corde du tympan. — 12, crochet de l'aile interne de l'apophyse ptérygoïde. — 13, 13', choanes. — 14, sinus sphénoïdal. — 15, aponévrose du pharynx.

d. *Couche muqueuse supérieure.* — La face supérieure du voile est recouverte par une muqueuse inégale, rouge, mince, qui n'est que la continuation de la muqueuse nasale. Cette muqueuse s'unit, au niveau du bord libre du voile, avec celle qui revêt sa face inférieure.

**6° Vaisseaux et nerfs.** — La région palatine renferme des vaisseaux et des nerfs fort nombreux.

a. *Artères.* — Les artères proviennent : 1° de la *sphéno-palatine* et de la *palatine supérieure* ou *descendante,* branches de la maxillaire interne ; 2° de la *palatine inférieure* ou *ascendante,* branche de la faciale ; 3° de la *pharyngienne inférieure,* branche de la carotide externe. De toutes ces artères, la palatine supérieure présente, seule, un certain intérêt. Elle descend dans le conduit palatin postérieur et, arrivée à la voûte palatine, elle s'infléchit en avant pour couvrir la région d'une multitude de rameaux et de ramuscules. Elle court parallèlement au rebord alvéolaire et est située dans la couche profonde de la fibro-muqueuse, au contact même du squelette. Dans l'opération de l'uranoplastie (voy. p. 224), il est utile de la con-

server dans les lambeaux muqueux destinés à oblitérer la perforation ; on évite ainsi plus sûrement leur sphacèle. Pour cela, l'incision de la muqueuse suit le plus près possible le bord gingival ; arrivée en arrière, elle contourne la dernière molaire pour ne pas léser l'artère au moment où celle-ci sort du conduit palatin postérieur. Ajoutons que la fibro-muqueuse doit être détachée soigneusement, avec la rugine, du plan osseux sous-jacent.

b. *Veines.* — Les veines aboutissent au plexus ptérygoïdien, aux veines de la muqueuse nasale, de la langue et de l'amygdale.

c. *Lymphatiques.* — Les lymphatiques se rendent aux ganglions profonds du cou et, en particulier, à ceux qui sont placés sur les côtés de la membrane thyro-hyoïdienne.

d. *Nerfs.* — Les nerfs sont sensitifs ou moteurs. — Les *nerfs sensitifs* sont fournis par le ganglion sphéno-palatin. — Les *nerfs moteurs* émanent de plusieurs sources : 1° de la racine motrice du trijumeau pour le péristaphylin externe ; 2° du facial, par l'intermédiaire du grand nerf pétreux superficiel et du ganglion sphéno-palatin, pour le péristaphylin interne et pour le palato-staphylin ; 3° du facial également, par son rameau lingual, pour le glosso-staphylin et le pharyngo-staphylin. Tout récemment (1898), Lermoyez, s'appuyant sur la physiologie expérimentale et sur la clinique, a soutenu que le facial n'intervenait en rien dans la motricité du voile du palais. D'après lui, le pneumo-spinal innerverait tous les muscles à l'exception du péristaphylin externe.

**6° Voies d'accès.** — Voyez, plus haut (p. 225), l'exploration de la région palatine.

## B) — RÉGION SUBLINGUALE

Les parties molles, qui ferment en bas la cavité buccale, affectent la disposition d'une gouttière dont la concavité regarde la colonne vertébrale. La charpente de cette gouttière est formée par un muscle large, le mylo-hyoïdien, complété en arrière par le muscle hyo-glosse. Deux arcs osseux la soutiennent : en haut et en avant le corps du maxillaire inférieur (*arc maxillaire*) ; en bas et en arrière, l'os hyoïde (*arc hyoïde*). Une glande, des plans fibro-musculaires, la peau, recouvrent sa face inférieure : ils constituent la *région sus-hyoïdenne* et appartiennent au cou. Une deuxième glande, ainsi que la muqueuse buccale, recouvrent sa face supérieure ; de plus, une masse musculaire, née de l'arc maxillaire et de l'arc hyoïde, soulève la muqueuse et s'en coiffe pour former la langue : c'est à l'ensemble de ces formations disposées au-dessus de la gouttière précitée que l'on donne le nom de *plancher de la bouche.*

**1° Situation et limites.** — A l'état normal, lorsqu'on fait ouvrir la bouche d'un sujet et qu'on examine la région, c'est la face dorsale de la langue que l'on aperçoit tout d'abord. La langue, en effet, remplit entièrement la concavité de l'arc maxillaire. Mais si l'on saisit sa pointe et qu'on la porte en haut (fig. 167), on voit que sa face inférieure repose sur une surface de forme triangulaire, étendue depuis les gencives jusqu'à la base de la langue. C'est à cette portion du plancher de la bouche mise à découvert par la traction de la langue en haut, que l'on donne le nom de *région sublinguale* ou de *portion libre du plancher buccal* ou encore de *plancher de la bouche proprement dit :* tous ces termes sont synonymes.

La région sublinguale est donc la partie antérieure du plancher buccal. Elle est située au-dessous de la partie libre de la langue. Nous avons déjà dit qu'elle avait

une forme triangulaire : son sommet, dirigé en avant, est placé immédiatement en arrière des incisives; sa base, incurvée en arrière, répond exactement à la partie la plus reculée de la face inférieure de la langue ; ses deux côtés, enfin, sont délimités, à droite et à gauche par les arcades dentaires.

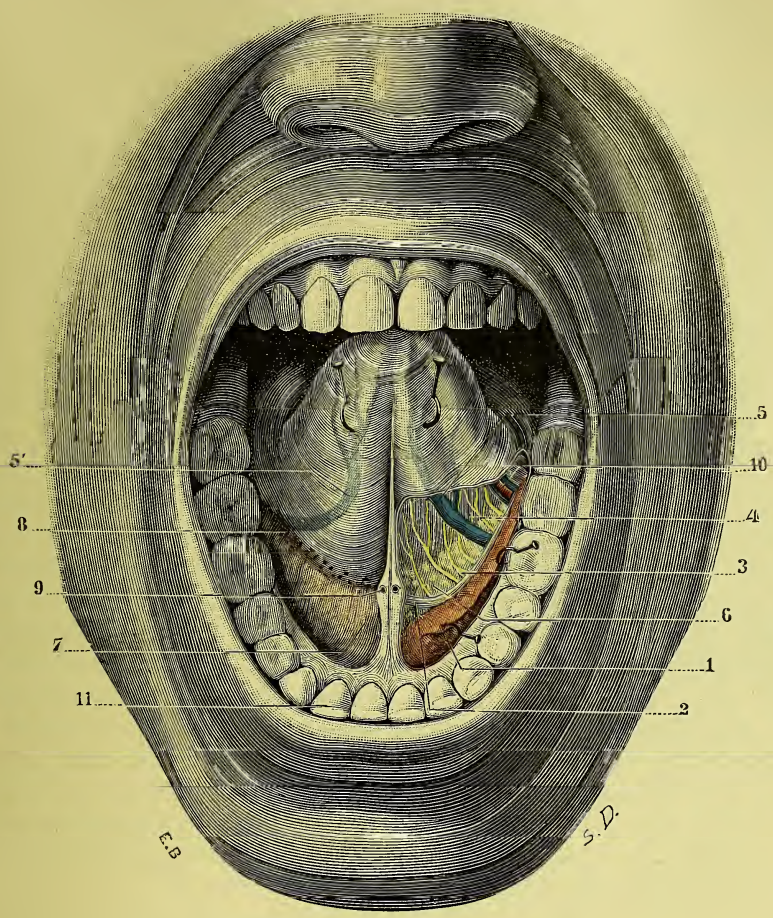


Fig. 167.
Plancher de la bouche, vu par sa face supérieure.

Du côté gauche, la muqueuse a été enlevée; du côté droit, la région est vue telle qu'elle se présente lorsque le sujet ouvre la bouche et relève en haut la pointe de la langue.

1, glande sublinguale. — 2, canal de Wharton rendu visible par suite de l'écartement en dehors du bord supérieur de la glande. — 3, rameaux du nerf lingual. — 4, muscles de la langue. — 5, 5', veine ranine. — 6, tissu cellulo-adipeux lâche. — 7, bosselures de la glande sublinguale soulevant la muqueuse. — 8, orifices des canaux de la glande sublinguale. — 9, orifice du canal de Wharton. — 10, artère sublinguale. — 11, arcades dentaires.

En profondeur, la région sublinguale s'étend jusqu'au muscle mylo-hyoïdien, qui la sépare de la région sus-hyoïdienne.

Le muscle mylo-hyoïdien constitue, ainsi, la limite séparative du plancher buccal et de la région sus-hyoïdienne. Cette limite, il faut l'avouer, est bien un peu artificielle; elle est, cependant, la plus conforme aux données cliniques et opératoires. En effet, ainsi que le fait remarquer Tillaux, les tumeurs qui se développent dans les organes situés au-dessus de ce muscle, font le plus souvent saillie dans la cavité buccale et sont abordables par la bouche ; lorsqu'elles ont, au contraire, pour point de départ les organes situés au-dessous, elles se portent vers la région sus-hyoïdienne, et c'est par le cou que le chirurgien doit les extirper. Blandin comprenait dans la région du plancher de la bouche la région sus-hyoïdienne. De même qu'on étudie sous le nom de région génienne les diverses couches qui constituent la joue, de la peau à la muqueuse, de même il décrivait sous le nom de *région glosso-sus-hyoïdienne* l'ensemble des parties molles incluses dans

la concavité du maxillaire inférieur et comprises entre la peau de la région sus-hyoïdienne et la muqueuse buccale. Cette manière d'envisager la région du plancher de la bouche, soutenable au point de vue anatomique, puisque les organes contenus dans la région sus-hyoïdienne pénètrent ensuite dans la loge sublinguale, soutenable également au point de vue pathologique, puisqu'on peut voir des tumeurs nées dans l'une ou l'autre de ces régions envahir la région voisine, soutenable enfin au point de vue opératoire puisque certaines affections, les néoplasmes de la langue en particulier, sont abordables par la voie sus-hyoïdienne, cette manière d'envisager notre région disons-nous, n'en est pas moins rejetée aujourd'hui par la plupart des auteurs.

2° **Forme extérieure et exploration.** — Le triangle sublingual est, dans toute son étendue, recouvert par la muqueuse buccale, muqueuse lisse et rosée, au travers de laquelle transparaissent les veines ranines. — Ce qui nous frappe tout d'abord, en l'examinant d'en haut, c'est la présence, sur la ligne médiane, d'un repli muqueux de forme semi-lunaire, qui relie la face inférieure de la langue au plancher de la bouche : c'est le *frein* ou *filet*, que l'on peut sectionner, sans crainte, d'un coup de ciseaux, lorsque, par suite de sa brièveté, il gêne les mouvements de la langue, en particulier la succion chez le nouveau-né. — De chaque côté du frein et à la partie toute postérieure de la région, se dresse un petit tubercule, percé à son sommet d'un orifice arrondi, l'*ostium ombilicale*. Cet orifice n'est autre que l'embouchure du canal de Wharton. Son imperforation entraîne, par suite de l'accumulation de salive qui se fait en arrière du point obstrué, la dilatation du canal correspondant : elle est ainsi la cause de la *grenouillette congénitale*, affection que l'on guérit facilement en excisant l'ostium imperforé (il se forme à sa place un petit orifice fistuleux par où la salive s'écoule aisément dans la cavité buccale). — Un peu en dehors et en arrière du tubercule précité, se voient un groupe d'orifices beaucoup plus petits : ce sont les canaux excréteurs de la glande sublinguale. — Enfin, entre ces orifices glandulaires et les arcades dentaires, le plancher buccal, soulevé par les bosselures des glandes sublinguales sous-jacentes à la muqueuse, constitue les *caroncules sublinguales*.

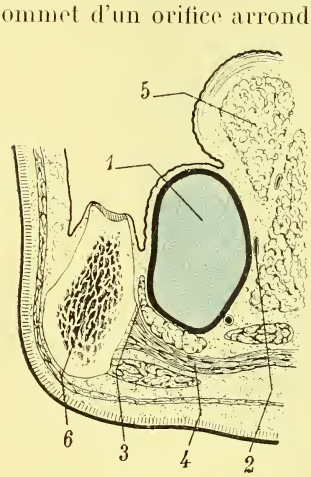


Fig. 168.
Coupe frontale du plancher de la bouche, montrant la situation et les rapports de la grenouillette sublinguale commune (d'après Cunéo et Veau).

1, grenouillette. — 2, canal de Wharton. — 3, glande sublinguale. — 4, mylo-hyoïdien. — 5, langue. — 6, maxillaire.

A l'état pathologique la région sublinguale peut être déformée : 1° par des *ulcérations* (épithélioma); 2° par des tumeurs, dont les plus communes portent le nom de *grenouillettes* (fig. 168) et sont dues, pour la plupart, à des adénomes kystiques de la glande sublinguale; 3° enfin, par des *phlegmons*, localisés d'ordinaire, mais qui peuvent être parfois diffus (*angine de Ludwig*) et qui sont alors d'une gravité redoutable.

Le plancher buccal est facile à explorer avec un doigt introduit dans la cavité buccale et un doigt de l'autre main appliqué sur la région sus-hyoïdienne. On perçoit ainsi le moindre changement dans la consistance des divers plans qui constituent notre région. Mou et dépressible lorsque les muscles sont au repos, le plancher buccal durcit et s'immobilise lorsqu'on recommande au sujet examiné d'ouvrir la bouche et qu'on s'oppose au mouvement. Il devient alors facile de préciser le siège et les connexions d'une tumeur qui fait saillie dans la région.

3° **Loge sublinguale.** — Si l'on enlève la muqueuse mince et peu adhérente qui

revêt notre région, on tombe dans une cavité qui sépare la base de la langue de la face interne du maxillaire : c'est la *loge sublinguale*. Une coupe frontale du plancher (fig. 169), nous montre nettement qu'elle est délimitée par quatre parois qui sont :

α) *Une paroi antéro-externe*, constituée par le segment de la face interne de la branche horizontale du maxillaire qui est situé au-dessus de la ligne mylo-hyoïdienne; le squelette est creusé à ce niveau d'une excavation plus ou moins accusée qui répond à la glande sublinguale, d'où le nom de *fossette sublinguale* qui lui a été donné;

β) *Une paroi postéro-interne*, qui répond au muscle hyo-glosse;

γ) *Une paroi supérieure*, formée par la muqueuse buccale précédemment décrite;

δ) *Une paroi inférieure*, constituée par le muscle mylo-hyoïdien. Celui-ci sépare, comme nous le savons, le plancher de la bouche de la région sus-hyoïdienne; or, cette séparation est plus ou moins complète, et il arrive souvent que des lobules de la glande sublinguale pénètrent dans la région sus-hyoïdienne en passant entre les interstices du mylo-hyoïdien. On s'explique, dès lors, comment une grenouillette sublinguale peut être suivie secondairement d'une grenouillette sus-hyoïdienne (Morestin).

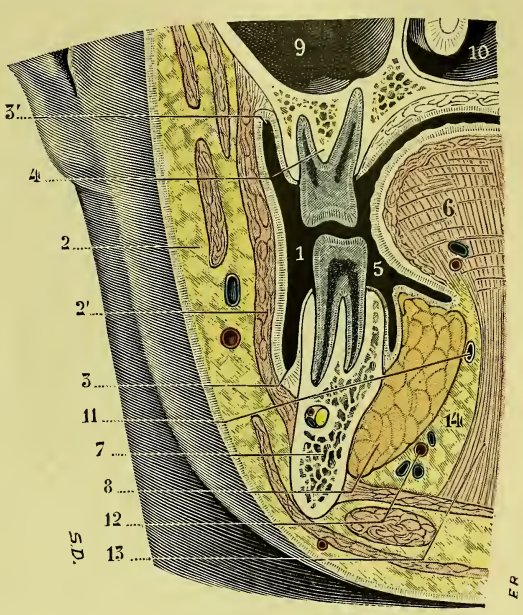


Fig. 169.
Coupe frontale de la face, passant par la deuxième prémolaire et montrant la loge sublinguale.

1, vestibule buccal. — 2, joue. — 2', muscle buccinateur. — 3, sillon gingivo-jugal inférieur. — 3', sillon gingivo-jugal supérieur. — 4, bord alvéolaire du maxillaire supérieur. — 5, bouche proprement dite. — 6, langue. — 7, corps du maxillaire inférieur. — 8, glande sublinguale. — 9, sinus maxillaire. — 10, fosse nasale. — 11, canal de Wharton. - 12. artère sublinguale. — 13, muscle hyoglosse. — 14, tissu cellulo-graisseux.

Les quatre parois que nous venons de décrire à la loge sublinguale n'existent pas sur la ligne médiane. Comme nous le montre une coupe antéro-postérieure portant à ce niveau (fig. 179, p. 244), la loge n'offre plus en ce point, par suite des insertions du muscle génio-glosse aux apophyses géni, que trois parois qui sont formées : en avant (paroi antérieure), par la symphyse mentonnière, depuis le bord alvéolaire jusqu'aux apophyses précitées; en arrière et en bas (paroi postéro-inférieure), par le muscle génio-glosse; en haut enfin (paroi supérieure) par la muqueuse buccale.

La loge sublinguale se continue largement en arrière, au niveau du bord postérieur du mylo-hyoïdien, avec la loge sous-maxillaire. On comprend, sans que nous insistions, l'importance de cette communication au point de vue clinique et opératoire.

**4° Contenu de la loge sublinguale.** — La loge sublinguale renferme : 1° la glande sublinguale ; 2° le prolongement sublingual ou antérieur de la glande sous-maxillaire; 3° le canal de Wharton ; 4° les vaisseaux et nerfs destinés aux organes et aux parois de la région ; 5° enfin du tissu cellaire lâche.

a. *Glande sublinguale.* — C'est la plus petite des glandes salivaires; elle mesure 25 à 30 millimètres d'épaisseur. — De forme olivaire et dirigée parallèlement au corps du maxillaire (fig. 167), elle répond à cet os par sa face externe; par sa face interne, elle repose sur les muscles de la langue. Son bord supérieur soulève la muqueuse du plancher de la bouche, déterminant de chaque côté du frein les deux saillies oblongues que nous avons déjà décrites sous le nom de *caroncules sublinguales.* Son extrémité postérieure répond au prolongement antérieur de la glande sous-maxillaire; son extrémité antérieure arrive au contact de celle du côté opposé derrière la symphyse mentonnière. — Formée d'une série de glandules, la glande sublinguale s'ouvre sur le plancher buccal par un nombre variable de canaux excréteurs (de 15 à 20 en moyenne); la plus volumineuse de ces glandules donne naissance à un canal spécial, plus volumineux que les autres : c'est le *canal de Rivinus,* lequel s'ouvre à côté et un peu en arrière du canal de Wharton. — La glande sublinguale, comme les autres glandes salivaires, peut être le siège de *tumeurs mixtes.* On admet aujourd'hui (Tillaux, Suzanne) que la tumeur kystique du plancher de la bouche décrite sous le nom de *grenouillette commune* (fig. 168) se développe aux dépens des glandules sublinguales.

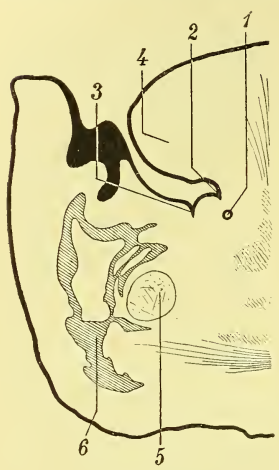


Fig. 170.

Coupe frontale du plancher de la bouche d'un embryon humain de 36 millimètres (d'après Cunéo et Veau).

1, canal de Wharton formé aux dépens du sillon paralingual interne, 2. — 3, sillon paralingual externe aux dépens duquel se forme la glande sublinguale. — 4, langue. — 5, cartilage de Meckel. — 6, maxillaire inférieur.

Tout récemment Imbert et Jeanbrau (mai 1902) ont émis l'idée que la grenouillette sublinguale commune se développe aux dépens de débris embryonnaires et non aux dépens des acini de la glande. Les recherches de Cunéo et Veau (novembre 1902) paraissent confirmer cette théorie, en même temps qu'elles fixent l'origine et le siège des débris embryonnaires en cause. On sait que, chez l'embryon, le plancher de la bouche présente transitoirement, à gauche et à droite de la langue (fig. 170), deux sillons, l'un externe (*sillon paralingual externe*), l'autre interne (*sillon paralingual interne*), parallèles l'un et l'autre à la mâchoire inférieure. Ces deux sillons forment par l'accolement de leurs bords : l'interne, le canal de Wharton; l'externe, une série de cryptes qui sont l'origine des évaginations qui donnent naissance aux glandules sublinguales. « C'est aux dépens des débris épithéliaux qui restent inclus dans la profondeur, lors de la fermeture du sillon externe » que, d'après Cunéo et Veau, se développe la grenouillette. Cette tumeur kystique ne serait donc qu'un kyste mucoïde d'origine congénitale et sa pathogénie serait semblable à celle de la plupart des kystes mucoïdes et dermoïdes. Cette théorie, outre qu'elle est fort séduisante au premier abord, trouve une confirmation dans l'évolution et dans la structure de la grenouillette sublinguale commune.

b. *Prolongement de la glande sous-maxillaire.* — Ce prolongement, dont nous verrons plus loin l'origine dans la région sus-hyoïdienne, revêt la forme d'une languette conoïde ; il chevauche le bord postérieur du mylo-hyoïdien et vient se mettre au contact de l'extrémité postérieure de la glande sublinguale (fig. 171).

c. *Canal de Wharton.* — Tandis que la glande sous-maxillaire se cantonne dans la région sus-hyoïdienne, son canal excréteur accompagne le prolongement glandulaire précité, passe ainsi dans la loge sublinguale et la parcourt dans toute son étendue, accolé à la face interne de la glande sublinguale, près de son bord supérieur. Long de 4 à 5 centimètres, large de 2 à 3 millimètres, le canal de Wharton a l'aspect d'une veine vide. Il est à peu près rectiligne (sauf à son extrémité terminale, où il se courbe un peu en haut) et son cathétérisme est, par conséquent, facile à pratiquer. Malgré sa minceur, il est très résistant; Tillaux a montré que, en poussant une injection dans sa cavité, même sous une forte pression, on ne

pouvait pas le distendre au delà de son calibre normal : le canal de Wharton ne peut donc être le siège de ces tumeurs du plancher de la bouche, décrites sous le nom de *grenouillettes aiguës,* qui se développent en quelques heures et disparaissent de même. Il convient toutefois d'ajouter que ce même canal de Wharton, qui résiste à une brusque poussée, se laisse dilater peu à peu sous l'influence d'une pression graduelle et prolongée, ainsi que cela s'observe lorsque, par exemple, la salive s'accumule en arrière d'un calcul salivaire obstruant sa cavité.

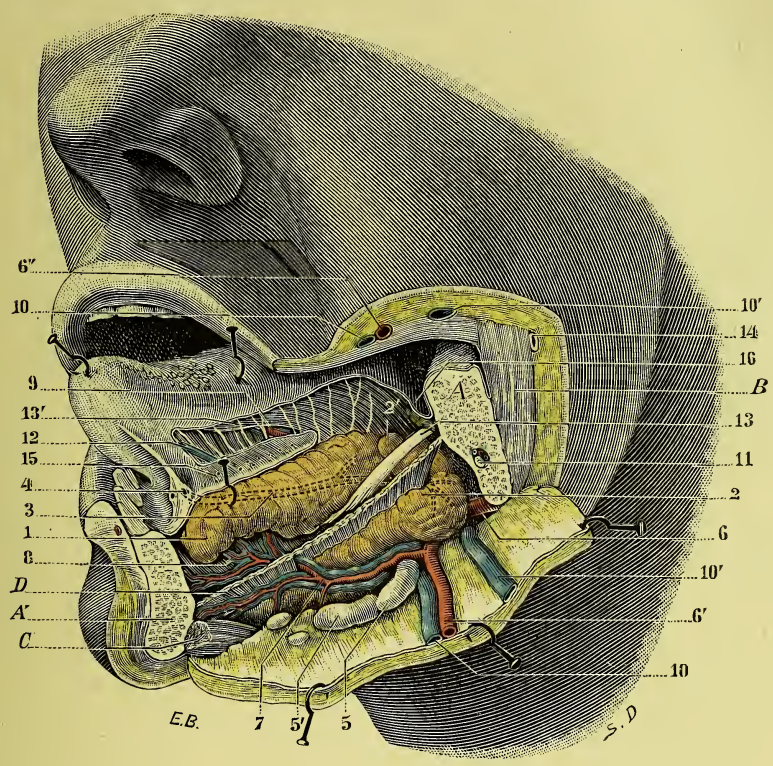


Fig. 171.

Plancher de la bouche, vu par sa face latérale gauche.

La branche horizontale du maxillaire inférieur a été réséquée du côté gauche.

A, A', les tranches de section du maxillaire. — B, masséter. — C, ventre antérieur du digastrique. — D, mylo-hyoïdien (ses attaches, antérieure et postérieure, sont conservées). — 1, glande sublinguale. — 2, partie supérieure de la glande sous-maxillaire. — 2', son prolongement antérieur, chevauchant le bord postérieur du mylo-hyoïdien pour pénétrer dans la loge sublinguale. — 3, canal de Wharton représenté en pointillé (il est caché sous la face interne de la glande sublinguale). — 4, son orifice. — 5, 5', ganglions lymphatiques de la loge sous-maxillaire. 6, 6', 6'', artère faciale. — 7, artère sous-mentale. — 8, rameau qu'elle fournit à la glande sublinguale. — 9, artère ranine. — 10, 10, veines faciales. — 10' 10' veine faciale surnuméraire. — 11, vaisseaux et nerf dentaires inférieurs. — 12, veine ranine. — 13, nerf lingual, avec 13' ses ramifications linguales. — 14, canal de Sténon reposant sur le muscle masséter. — 15, orifices des canaux sublinguaux. — 16, repli muqueux gingivo-lingual.

d. *Vaisseaux et nerfs.* — On trouve encore dans la loge sublinguale, en rapport plus ou moins immédiat avec le canal de Wharton, l'artère et la veine sublinguales et le nerf lingual :

α) L'*artère et la veine sublinguales,* qui vascularisent notre région, sont situées sur la face interne de la glande, au-dessous du canal de Wharton ; l'artère, branche de la faciale, a un calibre de 2 millimètres environ ;

β) Le *nerf lingual,* après avoir parcouru la région zygomatique (voy. p. 210), pénètre dans la loge sublinguale au niveau de la dernière grosse molaire (fig. 171). Il est, en ce point, très superficiel, uniquement recouvert par la muqueuse du

plancher et un peu de tissu cellulaire. Par une incision faite à mi-distance de la gencive et du bord de la langue, il est facile de le découvrir et de le réséquer (Michel, Letiévant). D'abord situé au-dessus du canal de Wharton, le nerf lingual passe à son côté externe, puis sous lui, puis enfin en dedans de lui, en l'embrassant dans une espèce de boucle. Finalement, il vient se terminer dans la glande, ainsi que dans la muqueuse du plancher et de la langue. Il est, parfois, le siège de névralgies qui nécessitent sa résection.

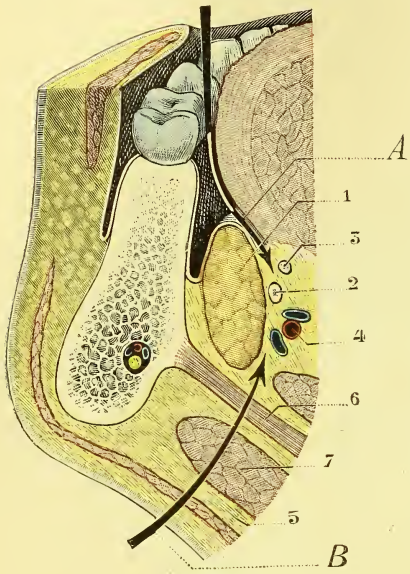


Fig. 172.

Coupe frontale de la région sublinguale (segment antérieur de la coupe), montrant les voies d'accès sur la région sublinguale.

1, glande sublinguale. — 2, canal de Wharton. — 3, nerf lingual. — 4, artère sublinguale. — 5, tissu cellulaire lâche. — 6, muscle mylo-hyoïdien. — 7, ventre antérieur du digastrique.

A, voie d'accès buccale. — B, voie d'accès sus-hyoïdienne (incision des phlegmons de Ludwig).

c. *Tissu cellulo-graisseux*. — Tous les organes que nous venons de décrire sont entourés d'une couche de tissu cellulo-adipeux, lâche surtout en dedans en raison de la grande mobilité de la langue.

Les aréoles de ce tissu cellulaire peuvent, ici comme dans toutes les régions où se produisent des mouvements, s'agrandir par places et constituer ainsi, soit dans la région rétro-symphysienne, soit de chaque côté du frein, ou même dans la région des molaires, de véritables séreuses en miniature. Mais ces bourses séreuses restent presque toujours rudimentaires; il est, en effet, exceptionnel de les voir s'agrandir et arriver à atteindre ces grandes dimensions qui ont été constatées par Fleischmann, Tillaux, Alezais, et qui ont fait admettre par quelques auteurs qu'elles pouvaient être le siège de grenouillettes. — C'est dans le tissu cellulo-graisseux qui remplit la loge sublinguale que se développent la plupart des phlegmons malins à marche rapide et envahissante, décrits sous le nom *d'angine de Ludwig* ou de *phlegmons diffus sus-hyoïdiens*, etc. Ajoutons que ces phlegmons doivent être hâtivement et largement ouverts par la région sus-hyoïdienne (Delorme) et que les incisions pratiquées doivent nécessairement, pour être efficaces, pénétrer jusqu'au delà du muscle mylo-hyoïdien, autrement dit jusque dans la loge sublinguale.

**5° Voies d'accès** — La région sublinguale est accessible (fig. 172) au chirurgien, soit par la cavité buccale (*voie buccale*) après relèvement de la langue, soit par la région sus-hyoïdienne (*voie sus-hyoïdienne*).

## C) — RÉGION GINGIVO-DENTAIRE

La région gingivo-dentaire comprend la portion du bord libre des mâchoires, sur laquelle sont implantées les dents et que tapisse une portion de la muqueuse buccale, appelée gencive. Nous étudierons successivement : 1° les *gencives*; 2° les *alvéoles*; 3° les *dents*.

### 1° — Gencives

On distingue naturellement deux gencives : l'une supérieure, l'autre inférieure. La gencive supérieure sépare la voûte palatine de la joue et de la lèvre supérieure; la gencive inférieure sépare, de même, la paroi inférieure de la bouche de la joue et de la lèvre inférieure.

**1° Configuration extérieure**. — Les gencives, dans leur ensemble, revêtent la

forme d'un fer à cheval à concavité postérieure. A l'état normal, la muqueuse qui les constitue présente une coloration rosée; elle est lisse, unie et résistante au toucher. Quand elle est enflammée, elle devient rouge, tuméfiée et fluctuante au niveau des abcès dentaires, fongueuse et saignante au niveau du collet des dents et des espaces interdentaires.

**2° Faces et bords.** — Les gencives nous présentent à étudier : 1° une face antérieure ou vestibulaire ; 2° une face postérieure ou buccale proprement dite ; 3° enfin un bord libre.

a. *Face antérieure ou vestibulaire.* — Un peu moins étendue en hauteur que la face postérieure, la face vestibulaire, ainsi que son nom l'indique, contribue à former, avec la face interne de la lèvre correspondante, le *vestibule buccal.* Nous rappellerons qu'au niveau du point où la muqueuse se réfléchit pour se porter de la gencive sur la lèvre et la joue, existe un sillon très accusé, le *sillon labio-jugo-gingival,* par lequel le chirurgien peut aborder les nerfs mentonnier et sous-orbitaire, par lequel il peut également avoir accès sur la paroi antérieure du sinus maxillaire ou sur les fosses nasales, sans pratiquer d'incision extérieure et, par suite, sans laisser une cicatrice visible.

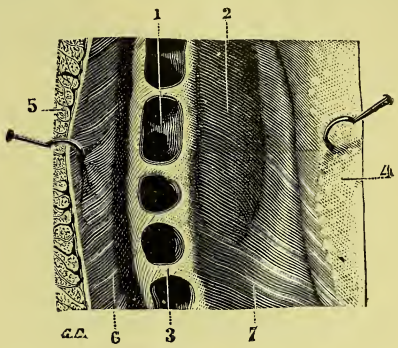


Fig. 173.
Les gencives vues d'en haut, après extraction des dents (T.).

1, alvéoles. — 2, gencives. — 3, muqueuse interdentaire. — 4, langue érignée en dedans. — 5, joues, érignées en dehors. — 6, vestibule de la bouche. — 7, sillon gingivo-lingual.

b. *Face postérieure ou buccale proprement dite.* — Cette face se continue avec le plancher de la bouche au niveau de la gencive inférieure, avec la voûte palatine au niveau de la gencive supérieure.

c. *Bord dentaire.* — Chez le nouveau-né, la muqueuse gingivale recouvre le bord libre des maxillaires sur toute son étendue. Chez l'adulte (fig. 173), elle est percée de trous par lesquels passent les dents : le pourtour de ces orifices répond au collet des dents et lui adhère d'une façon intime. Les trous en question disparaissent chez le vieillard ou chez l'adulte après la chute des dents, en même temps que s'atrophient les alvéoles : la muqueuse gingivale revient ainsi en quelque sorte à sa disposition primitive.

**3° Structure.** — La muqueuse des gencives est très épaisse, très résistante : aussi est-on parfois obligé de l'inciser pour favoriser la sortie de certaines dents et, en particulier, de la dent de sagesse. Elle forme autour du collet de chaque dent un anneau solide qu'il faut avoir soin de libérer pour pratiquer l'avulsion correcte des dents. D'autre part, elle adhère d'une façon intime, sur presque toute son étendue, au périoste sous-jacent sans interposition d'un tissu conjonctif sous-muqueux. Ce n'est qu'au niveau du sillon labio-gingival, à la limite de la région par conséquent, qu'elle se double d'une mince couche celluleuse, laquelle se continue avec la couche celluleuse de la joue : c'est par l'intermédiaire de cette celluleuse que dans le cas d'abcès dentaire, l'inflammation primitivement sous-gingivale envahit secondairement la joue, donnant ainsi naissance à la *fluxion dentaire.* La muqueuse gingivale est entièrement dépourvue de glandes; par contre, elle possède des papilles très nombreuses et très volumineuses.

**4° Vaisseaux et nerfs.** — Les *artères* des gencives sont très grêles. Elles proviennent : 1° pour la gencive supérieure, de la maxillaire interne par ses quatre

branches, alvéolaire, sous-orbitaire, sphéno-palatine et palatine descendante ; 2° pour la gencive inférieure, de la linguale, de la sous-mentale, de la dentaire inférieure. — Les *veines*, indépendantes des artères et plus ou moins anastomosées entre elles, se rendent : 1° les postérieures, soit au plexus alvéolaire, soit au plexus ptérygoïdien ; 2° les antérieures, dans la veine linguale et dans la veine faciale. — Les *lymphatiques* aboutissent aux ganglions sous-maxillaires et carotidiens, parfois aux ganglions géniens (Toubert), lorsque ces derniers existent. — Les *nerfs*, tous sensitifs, tirent leur origine : 1° pour la gencive supérieure, des nerfs dentaires postérieurs et dentaire antérieur, branches du maxillaire supérieur ; 2° pour la gencive inférieure, du nerf dentaire inférieur, branche du maxillaire inférieur. Ces rameaux nerveux peuvent, en certains cas, être envahis par le processus de sclérose qui amène la disparition des alvéoles et l'atrophie de la gencive chez les vieillards édentés : il en résulte des névralgies rebelles, décrites sous le nom de *névralgies des édentés*, qui ne cèdent qu'à la résection du bord alvéolaire du maxillaire.

## 2° — Alvéoles dentaires

Le bord alvéolaire des maxillaires est creusé d'une série de cavités, appelées *alvéoles* et destinées à loger les racines des dents. Ces alvéoles, qui sont uniloculaires pour les dents à racines uniques et multiloculaires pour les dents à racines multiples, sont exactement de même forme et de mêmes dimensions que la partie de la dent qu'ils reçoivent. Il semble que les racines aient pénétré dans le bord des maxillaires comme dans de la cire molle et y aient laissé leur empreinte. — Les alvéoles étant dus à la présence des dents, disparaissent par atrophie et résorption osseuse lorsque la dent correspondante est tombée. — Ils peuvent être le point de départ d'une variété de sarcome de la mâchoire décrite sous le nom d'*épulis* (sarcome à myéloplaxes).

Comprises dans l'épaisseur du bord des maxillaires, les cavités alvéolaires sont cependant plus rapprochées de la table externe de l'os que de la table interne ; cela est vrai surtout des dents de la mâchoire supérieure, dont on voit les alvéoles faire à l'extérieur une saillie souvent très marquée. L'épaisseur de la paroi de l'alvéole à ce niveau est très faible ; il existe même fréquemment des déhiscences. Il en résulte que les abcès avec fistules, qui sont symptomatiques d'une carie de la racine, siègent le plus souvent sur la face externe de la gencive ou de la mâchoire et, d'autre part, que la fracture de la paroi externe de l'alvéole est la plus commune des fractures qui compliquent l'extraction des dents.

Le tissu osseux de la cavité alvéolaire n'est pas en rapport immédiat avec la couronne de la dent ; il en est séparé par une membrane fibro-périostique qui tapisse les parois de l'alvéole et qui joue, par rapport à la dent, le rôle d'un véritable ligament (voy. p. 241).

## 3° — Dents

Les dents dérivent de la muqueuse gingivale ; elles constituent des productions épidermiques au même titre que les ongles et les poils. Instruments immédiats de la mastication, elles ont pour fonction de diviser et de broyer les aliments pour les rendre plus accessibles à l'action des sucs digestifs ; en plus, chez l'homme, elles jouent un rôle dans la prononciation de certaines lettres dites *dentales*. Leur disparition est susceptible d'entraîner des troubles plus ou moins marqués de la digestion et de la prononciation, auxquels on essaie de remédier par le port de dents

artificielles (prothèse dentaire). Situées dans la cavité buccale, dans un milieu riche en germes et où se produisent si souvent des fermentations acides, les dents s'altèrent facilement : on connaît, en effet, l'extrême fréquence de la *carie dentaire* et son importance dans la pathologie bucco-dentaire.

**1° Aperçu embryologique.** — La pathologie nous apprend que beaucoup de tumeurs des mâchoires sont en rapport avec le développement des dents. Il importe donc, pour bien comprendre le mode de formation de ces tumeurs, de rappeler les points essentiels du développement normal des dents. Nous le ferons très succintement, renvoyant pour plus de détails aux Traités d'embryologie et aux Traités de pathologie externe.

Chez l'embryon (fig. 174), vers le 40e ou le 45e jour de la vie intra-utérine, l'épithélium qui recouvre le bord gingival s'enfonce dans le tissu embryonnaire du maxillaire sous la forme d'une lame épithéliale; celle-ci présente sur son bord libre de petites renflements ou bourgeons, germes des futures dents. La partie renflée du bourgeon est désignée sous le nom d'*organe adamantin* ou *organe de l'émail;* son point d'attache à la lame épithéliale, sous le nom de *cordon folliculaire.* Ce cordon folliculaire donne lui-même naissance à un bourgeon (fig. 175) qui deviendra le germe de la dent de remplacement. L'organe de l'émail se déprime bientôt en cul-de-bouteille à son extrémité profonde; dans la dépression ainsi formée vient se loger une petite masse de tissu conjonctif, véritable papille embryonnaire : c'est l'*organe de l'ivoire* ou *bulbe dentaire.* En même temps qu'il se déprime à son extrémité profonde, l'organe de l'émail s'entoure d'une capsule conjonctive appelée *paroi du follicule.* Cette dernière se continue en bas avec la base de la papille ; en haut, elle se ferme complètement, séparant ainsi l'organe adamantin du cordon folliculaire qui le rattachait à la lame épithéliale.

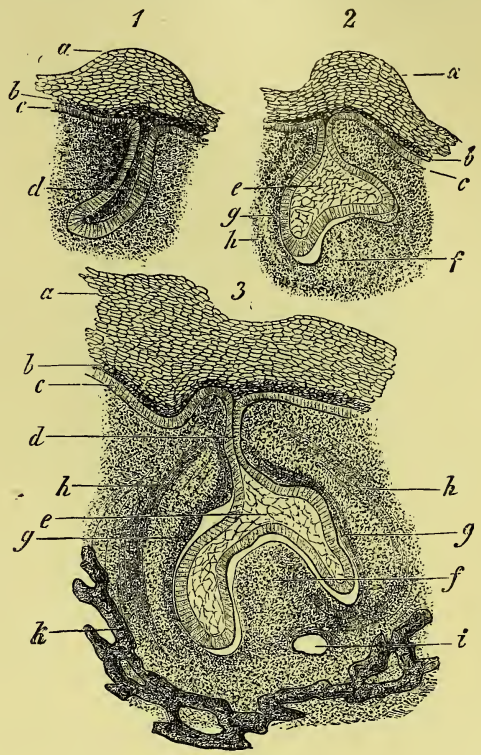


Fig. 174.

Trois stades successifs du développement d'un germe dentaire chez l'embryon de porc (d'après Frey et Thiersch).

*a, b, c,* couches de l'épithélium gingival épaissi (mur saillant). — *d,* lame dentaire. — *e,* organe de l'émail. — *f,* bulbe dentaire (organe de l'ivoire). — *g, h,* couches interne et externe de la paroi folliculaire. — *i,* vaisseau sanguin. — *k,* maxillaire.

La paroi du follicule et la papille coiffée de l'organe adamantin constituent le *follicule dentaire.* Au début, le follicule dentaire est formé de cellules embryonnaires (*période embryo-plastique* de l'évolution des dents); puis, les éléments spéciaux (cellules de l'ivoire, cellules de l'émail) se différencient (*période odonto-plastique*) et édifient la couronne (*période coronaire*) ; finalement, la racine se constitue (*période radiculaire*) ; ce dernier stade de l'évolution des dents coïncide avec leur éruption.

On donne le nom *d'odontomes* (Broca) aux tumeurs qui résultent d'un trouble survenu pendant l'évolution des follicules dentaires. Ces odontomes se distinguent des tumeurs qui prennent nais-

sance sur une dent arrivée à son complet développement, en ce qu'ils se montrent dans les mâchoires, pendant la période de l'évolution dentaire et qu'ils coïncident souvent avec l'absence d'une ou plusieurs dents (Heydenreich). On décrit quatre variétés d'odontomes, correspondant aux quatre périodes précitées du développement des dents : ce sont les *odontomes embryoplastiques*, les *odontomes odontoblastiques*, les *odontomes coronaires* et les *odontomes radiculaires*.

A côté des odontomes, il existe dans les mâchoires toute une série de tumeurs (d'une part les diverses *tumeurs kystiques*, depuis les kystes appendiculaires des racines des dents, jusqu'aux grands kystes uni- et multiloculaires des mâchoires, d'autre part les *epithéliomas primitifs des maxillaires*) qui reconnaissent pour cause, non plus un trouble dans l'évolution des follicules, mais une transformation des masses cellulaires résiduales de la dentition, que Malassez a appelées *débris épithéliaux paradentaires*, et que l'on trouve, chez l'adulte, dans l'épaisseur même du ligament alvéolo-dentaire, plus spécialement au voisinage de la racine. Les germes dentaires que nous avons vu naître par bourgeonnement de la lame épithéliale ne constituent pas, en effet, les

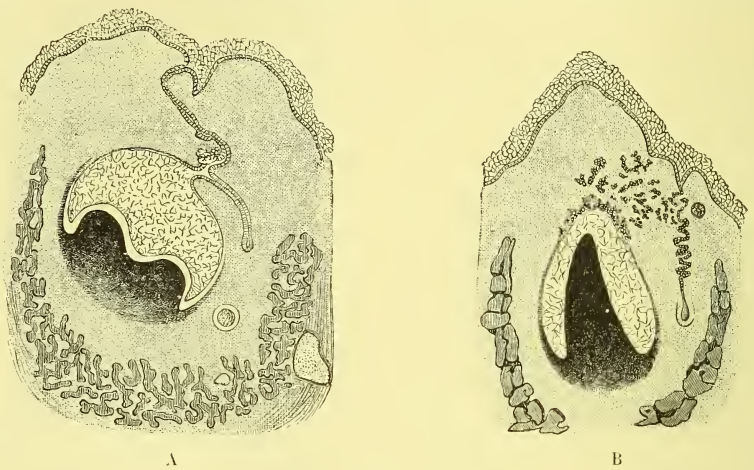

A B

Fig. 175.

Coupe d'une molaire temporaire (A) sur un fœtus humain de 20 centimètres, et d'une incisive temporaire (B) sur un fœtus humain de 38 centimètres, d'après Legros et Magitot (Gr. 60/1).

On voit, en A, le bourgeon de la dent de remplacement se détacher de la lame dentaire au niveau du collet de la dent transitoire. En B, ce bourgeon est complètement isolé; la lame dentaire s'est désagrégée, et ses débris cellulaires sont disperses dans le tissu embryonnaire de la gencive.

seules invaginations de l'épithélium gingival; d'autres bourgeons qui émanent de l'épithélium de la gencive, de la lame épithéliale, des cordons folliculaires, de la face externe de l'émail, s'enfoncent également dans l'épaisseur du bord des maxillaires; mais inutilisés, chez l'homme du moins, ils disparaissent en grande partie et ce qui en reste constitue les débris épithéliaux paradentaires précités (fig. 175, B).

**2° Nombre.** — L'enfant possède une dentition qui est bien différente de celle de l'adulte. Dans la première enfance, de 3 ans jusqu'à l'âge de 6 ou 7 ans, les dents sont au nombre de 20, dont 10 pour chaque mâchoire. Ces dents tombent, d'où leur nom de *dents temporaires, dents de la première dentition*. Elles sont remplacées chez l'adulte par 32 dents, dites *permanentes* ou *dents de la deuxième dentition*, soit 16 pour chacune des deux mâchoires. La formule dentaire pour l'une et l'autre des deux dentitions est la suivante :

FORMULE DENTAIRE DE L'ENFANT

$$\left.\begin{array}{l}\textit{Mâch. supér.}\\ \textit{Mâch. infér.}\end{array}\right\}\ \text{Molaires } \frac{2}{2}\text{ ; canines } \frac{1}{1}\text{ ; incisives } \frac{2}{2} = \frac{5}{5}\ \Big\}\ 10 \times 2 = 20$$

FORMULE DENTAIRE DE L'ADULTE

$$\left.\begin{array}{l}\textit{Mâch. supér.}\\ \textit{Mâch. infér.}\end{array}\right\}\ \text{Molaires } \frac{3}{3}\text{ ; prémolaires } \frac{2}{2}\text{ ; canines } \frac{1}{1}\text{ ; incisives } \frac{2}{2} = \frac{8}{8}\ \Big\}\ 16 \times 2 = 32$$

**Anomalies.** — Les anomalies numériques (diminution ou augmentation de nombre), s'observent surtout sur les dents permanentes et sur celles qui sont constituées en séries plus nombreuses. C'est ainsi qu'à la mâchoire supérieure, on note parfois l'absence des incisives latérales. A la

mâchoire inférieure, la troisième molaire ou dent de sagesse manque fréquemment; viennent ensuite la première et la deuxième prémolaires, puis les incisives, surtout les médianes (Frey). Les dents surnuméraires siègent de préférence à la mâchoire supérieure; elles sont souvent hors rang.

**Évolution dentaire depuis l'enfance jusqu'à la vieillesse.** — Chez le fœtus à terme, toutes les dents sont encore emprisonnées dans leurs alvéoles, au-dessous de la muqueuse. Elles ne sortent au dehors que successivement, les dents homonymes apparaissant par paire à chaque mâchoire l'une à droite l'autre à gauche, et les dents de la mâchoire supérieure précédant, d'un temps très court, les dents de la mâchoire inférieure. Elles apparaissent dans l'ordre et aux époques suivants :

| | |
|---|---|
| Du 6e au 8e mois | Incisives moyennes inférieures. |
| Du 7e au 10e mois | — — supérieures. |
| Du 8e au 16e mois | — latérales inférieures. |
| Du 10e au 18e mois | — — supérieures. |
| Du 22e au 24e mois | Premières molaires inférieures. |
| Du 24e au 26e mois | — — supérieures. |
| Du 28e au 30e mois | Canines inférieures. |
| Du 30e au 34e mois | — supérieures. |
| Du 32e au 36e mois | Deuxièmes molaires supérieures et inférieures. |

L'éruption des dents de lait s'accompagne fréquemment, d'accidents convulsifs et digestifs. Leur chute s'effectue suivant le même ordre que leur apparition sur le rebord alvéolaire : les incisives moyennes tombent de 7 ans à 7 ans et demi; les incisives latérales dans le cours de la huitième année; les premières molaires, de 10 ans à 10 ans et demi; enfin les deuxièmes molaires et les canines, de la dixième à la douzième année.

Les premières dents permanentes qui se montrent sur le rebord alvéolaire sont les premières grosses molaires. Leur éruption s'effectue ordinairement de 6 à 7 ans, d'où le nom de *dent de sept ans* qu'on donne vulgairement à la première grosse molaire. Viennent ensuite, dans le même ordre que les dents de lait :

| | |
|---|---|
| De 5 à 7 ans | Les quatre premières molaires. |
| De 6 à 8 ans | Les quatre incisives moyennes. |
| De 8 à 9 ans | Les quatre incisives latérales. |
| De 10 à 12 ans | Les quatre canines. |
| De 11 à 12 ans | Les quatre secondes prémolaires. |
| De 12 à 14 ans | Les quatre deuxièmes molaires. |
| De 19 à 30 ans et au delà | Les quatre troisièmes molaires ou dents de sagesse. |

A l'inverse des dents de lait, les dents permanentes donnent rarement lieu à des accidents au

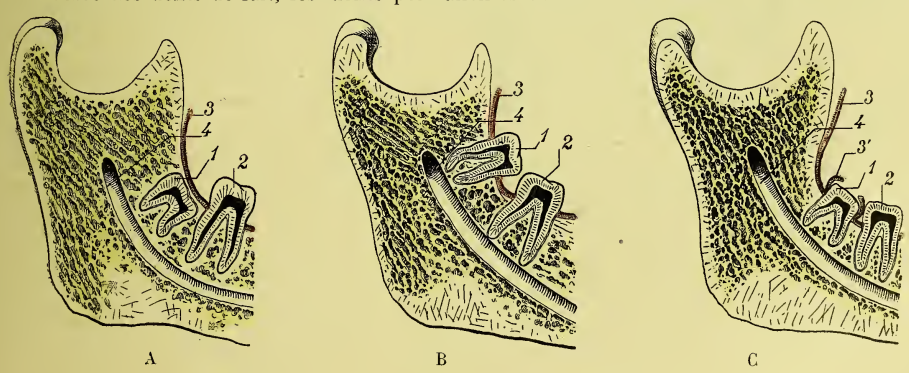


Fig. 176.

Accidents dus à l'éruption de la dent de sagesse. Coupe sagittale schématique de la branche du maxillaire inférieur.

A, inclusion de la dent de sagesse dans le maxillaire. — B, éruption vicieuse sur le bord antérieur de la branche montante. — C, la dent de sagesse est normalement placée, mais elle est recouverte d'un capuchon gingival incomplètement perforé.

1, dent de sagesse. — 2, deuxième grosse molaire. — 3, muqueuse gingivale. — 3' muqueuse incomplètement perforée, formant capuchon au-dessus de la dent. — 4, canal dentaire.

moment de leur éruption. Les dents de sagesse, en particulier celles de la mâchoire inférieure, font cependant exception, et leur sortie au dehors s'accompagne assez fréquemment de phénomènes plus ou moins graves. Les accidents provoqués par la dent de sagesse peuvent reconnaître deux causes. — 1° Ils peuvent être dus à l'insuffisance de l'espace alvéolaire destiné à recevoir la dent. La dent de sagesse n'étant plus, comme on le sait, qu'une formation

rudimentaire en voie de disparition, il arrive souvent, en effet, qu'au niveau de la mâchoire inférieure, entre la deuxième grosse molaire et le bord antérieur de la branche montante, la place lui fait défaut pour qu'elle puisse se développer à l'aise. Deux cas peuvent alors se présenter, suivant que son évolution est simplement gênée ou, au contraire, complètement arrêtée. Lorsque son évolution est simplement gênée, la dent se dévie soit en dehors soit en dedans, soit en avant, soit en arrière, faisant une saillie anormale (fig. 176, B) dans les régions voisines et provoquant parfois, par sa présence, des ulcérations rebelles de la joue, de la langue, etc. (voy. plus loin). Lorsque son évolution est arrêtée, la dent reste incluse dans l'épaisseur du maxillaire (fig. 176, A) et peut devenir le point de départ d'accidents osseux. — 2° D'autres fois, la dent a l'espace suffisant pour se développer, mais la muqueuse, qui la recouvre et qu'elle doit perforer pour sortir au dehors, se laisse décoller et ne se perfore qu'incomplètement. Cette muqueuse ainsi décollée et incomplètement perforée forme au-dessus de la dent une sorte de capuchon (fig. 176, C), un clapier, où les nombreux microbes de la bouche trouvent des conditions essentiellement favorables à leur développement et à l'exaltation de leur virulence (Redier, Cornudet); partis de ce foyer d'infection, les microbes envahissent ensuite les régions voisines et provoquent des phénomènes inflammatoires parfois très graves du côté des parties molles (abcès, trismus) et du squelette (ostéo-périostite) de la mâchoire.

Au fur et à mesure que le sujet avance en âge les dents s'usent peu à peu sous l'influence des frottements incessants que subit leur surface triturante; leur cavité centrale se rétrécit, la pulpe s'atrophie; les dents deviennent alors de véritables corps étrangers, elles s'ébranlent et tombent. L'époque à laquelle se produit cette chute spontanée physiologique est variable suivant les sujets; la chute prématurée des dents saines est le symptome principal de la *maladie de Fauchard*.

**3° Situation.** — Les dents se disposent régulièrement à la suite les unes des autres, de façon à former dans leur ensemble deux rangées paraboliques et nulle part interrompues : ce sont les *arcades dentaires* (fig. 177). Cependant, on observe quelquefois des *déviations*, dues le plus souvent à ce fait que, au moment où la dent permanente va sortir, elle ne trouve pas de place, celle-ci étant déjà occupée par une dent voisine. La dent, ne pouvant plus occuper sa situation normale, chevauche plus ou moins sur la face externe ou sur la face interne du maxillaire, formant une saillie disgracieuse et provoquant parfois des ulcérations de la joue ou de la langue. Si l'on intervient de bonne heure, par conséquent chez l'enfant, il est possible, au moyen d'appareils de prothèse spéciaux, de faire rentrer la dent déviée « dans le rang ». Chez l'adulte, on est obligé de l'extirper.

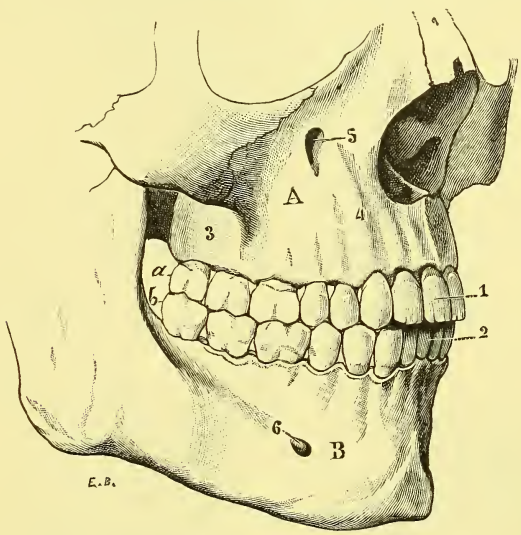


Fig. 177.

Les deux arcades dentaires du côté droit, dans leurs rapports entre elles et avec le squelette (T.).

A, maxillaire supérieur, avec *a*, son arcade dentaire. — B, maxillaire inférieur, avec *b*, son arcade dentaire.

1, les incisives supérieures. — 2, les incisives inférieures. — 3, tubérosité du maxillaire supérieur. — 4, saillie de la canine. — 5, trou sous-orbitaire, placé au-dessus de la deuxième prémolaire supérieure. — 6, trou mentonnier, placé au-dessous de l'espace qui sépare la deuxième prémolaire et la première molaire inférieure.

A côté de dents simplement déviées, mais occupant encore le bord alvéolaire, on peut observer des *dents en ectopie*, c'est-à-dire des dents qui sont implantées ailleurs que sur le bord alvéolaire, dans une région voisine ; c'est ainsi que l'on peut rencontrer des dents dans les fosses nasales, dans la fosse canine, dans le sinus maxillaire, dans la fosse temporale.

Les arcades dentaires, supérieure et inférieure, ne présentent pas la même

courbure : l'arcade supérieure se développe suivant un rayon plus grand ; elle déborde par conséquent l'arcade inférieure sur tout son pourtour. — A la partie antérieure des arcades, les incisives d'en haut descendent au-devant des incisives d'en bas. Ces deux rangées de dents, dans la mastication, glissent mutuellement l'une sur l'autre à la manière des lames d'une paire de ciseaux. — Sur les côtés, les petites et les grosses molaires de l'une des deux arcades s'opposent à leurs homonymes de l'autre arcade, d'une façon telle que les saillies de l'une répondent aux creux de l'autre et réciproquement. Cette disposition, on le conçoit, est destinée à favoriser le broiement des aliments.

4° **Direction**. — On peut dire d'une façon générale que les dents s'implantent verticalement dans leurs alvéoles. Un certain nombre d'entre elles, toutefois, s'inclinent plus ou moins sur la verticale : c'est ainsi que les grosses molaires supérieures ont leur couronne dirigée un peu en dehors ; les grosses molaires inférieures un peu en dedans ; il faut se rappeler cette inclinaison, quand on luxe ces dents pour les extraire. Nous voyons de même les incisives, soit supérieures, soit inférieures, s'incliner légèrement en avant ; chez certains sujets et dans certains groupes ethniques, les races nègres en particulier, cette projection des incisives en avant est très marquée.

Les anomalies de direction, comme d'ailleurs les anomalies de situation, sont en rapport étroit avec les anomalies des maxillaires et notamment avec l'étroitesse et l'insuffisance de développement de l'arcade ; c'est pourquoi on les observe si souvent chez les sujets porteurs de végétations adénoïdes. Elles se montrent à un degré exagéré chez les blessés qui ont perdu la plus grande partie de leur maxillaire inférieur (coups de feu du plancher de la bouche, Legouest, Delorme et Chavasse, Chauvel et Nimier, Toubert). En pareil cas, on voit peu à peu les dents de la mâchoire supérieure conservée s'incliner fortement en dedans, en même temps que l'arcade se rétrécit de plus en plus.

5° **Moyens de fixité**. — Les dents sont maintenues fixées dans le bord des maxillaires :

1° Par la *forme même des alvéoles,* qui représentent le moule de la racine ;

2° Par la *gencive*. La gencive, nous le savons, est constituée par deux couches : une couche profonde ou périostique, qui se continue sans démarcation nette avec le périoste alvéolo-dentaire ; une couche superficielle ou muco-épithéliale, qui se termine au niveau du collet et qui enserre ce dernier comme dans un anneau. C'est cet anneau qui « sertit » en quelque sorte la dent et s'oppose à sa projection hors de l'alvéole (Sauvez) ; lorsqu'il est détruit par l'inflammation, la dent devient mobile ;

3° Par le *périoste alvéolo-dentaire :* c'est là le vrai moyen de fixation des dents, et le périoste alvéolo-dentaire devient ainsi le *ligament alvéolo-dentaire* (Malassez, Collaud, Beltrami). Ce ligament, nous le savons, est un prolongement de la gencive, descendant jusqu'au fond de la cavité alvéolaire. Les faisceaux fibreux qui le constituent font corps à la fois avec la paroi alvéolaire et avec la racine de la dent ; de là la nécessité, dans l'extraction des dents, de commencer tout d'abord par détruire ces connexions en imprimant au davier des mouvements de rotation et de torsion : la dent, ainsi mobilisée, peut être alors luxée sans fracturer l'alvéole. Les faisceaux du ligament alvéolo-dentaire se comportent, à l'égard de l'alvéole et de la racine de la dent, non comme des fibres périostiques, mais comme un véritable ligament intra-articulaire unissant intimement deux surfaces articulaires ; et l'on comprend, dès lors, que l'on puisse voir dans le mode d'union des dents avec leurs alvéoles une véritable articulation, opinion déjà soutenue par les anciens anatomistes qui désignaient cette articulation sous le nom de *gomphose*. Ici encore la pathologie confirme les données de l'anatomie. Il existe, en effet, une inflammation

localisée à ces articulations dentaires. Cette affection décrite par Fauchard, en 1746, sous le nom de *scorbut des gencives*, connue aujourd'hui sous le nom de *polyarthrite alvéolo-dentaire* (Redier), se caractérise par l'ébranlement progressif des dents atteintes et par la résorption de leurs alvéoles; elle s'accompagne, le plus souvent, de phénomènes inflammatoires du côté des gencives et de la pulpe (Frey).

**5° Conformation extérieure.** — On sait que, en raison de leur conformation extérieure, les dents sont distinguées : en *incisives* (incisives médianes et incisives latérales) : en *canines;* en *petites molaires* ou *prémolaires* (premières et deuxièmes) : enfin en *grosses molaires* ou tout simplement *molaires* (premières, deuxièmes et troisièmes). Chacune d'elles, quel que soit son rang dans la série, nous offre à considérer (fig. 126, p. 178) : 1° une partie visible ou *couronne;* 2° une partie cachée dans l'alvéole ou *racine;* 3° une partie intermédiaire, plus ou moins rétrécie, et prenant pour cette raison le nom de *collet*.

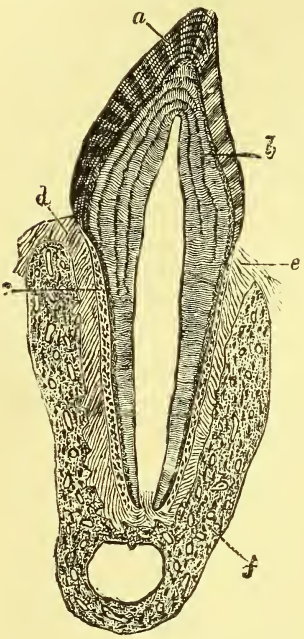


Fig. 178.
Coupe longitudinale de la première molaire du chat (d'après Waldeyer) (T.).

*a*, émail. — *b*, dentine. — *c*, cément. — *e*, périoste alvéolo-dentaire. — *f*, os de l'alvéole.

a. *Couronne.* — La couronne est blanche et brillante à l'état normal, noirâtre sur les points envahis par la carie, grise dans son ensemble, si la presque totalité de la couronne est creusée par la carie. Lisse et régulière chez les enfants bien portants, elle présente parfois, chez les enfants débiles, sur les incisives, des stries, des échancrures, des érosions, que Hutchinson considérait à tort comme étant toujours une manifestation de la syphilis héréditaire : elles témoignent seulement d'un trouble de la nutrition survenu avant ou peu après la naissance.

La couronne est taillée en biseau sur les incisives, en pointe sur les canines, en cube sur les prémolaires et les molaires. Elle présente : 1° une face *externe* ou *vestibulaire*, recouverte par les lèvres et les joues ; 2° une face *interne* ou *buccale proprement dite*, encore appelée *linguale* parce qu'elle est en rapport intime avec la langue qui vient s'y appliquer ; cette face, comme l'externe, est lisse à l'état normal ; lorsqu'elle est cariée, elle présente des aspérités qui peuvent amener des ulcérations rebelles de la langue ou de la joue, ulcérations qu'on risque de confondre parfois avec les ulcérations cancéreuses ; 3° deux *faces latérales*, en rapport avec les faces correspondantes des dents voisines, dont elles sont séparées par un petit espace, l'*espace interdentaire ;* 4° enfin, une *face triturante*, dont la forme varie suivant les dents : tranchante sur les incisives, elle se termine en pointe sur les canines (unicuspidées), en 3 ou 4, ou 5 pointes sur les molaires (multicuspidées).

La couronne étant la partie découverte de la dent et, par suite, la plus exposée à l'infection, c'est sur elle que siège, en règle générale, la carie : ajoutons que les dents de la mâchoire supérieure sont, dans la proportion de 3 sur 2 (Frey), plus fréquemment atteintes que celles de la mâchoire inférieure et que, des diverses portions de la couronne, les sillons, les parties anfractueuses, les interstices dentaires (*carie interstitielle*), sont les plus exposés.

b. *Collet.* — Le collet est nettement délimité, du côté de la couronne, par une ligne irrégulière qui répond à la limite même de l'émail. Il se continue, au contraire, sans ligne de démarcation aucune avec la racine. Dans les conditions normales, le collet est recouvert et protégé contre l'action des acides et des microbes de la bouche par la muqueuse des gencives. Mais il n'en est plus de même lorsque, à la suite de *gingivites,* il se trouve découvert : il peut être alors rapidement envahi par les agents infectieux de la carie. C'est également au niveau du collet des dents que se forment ces incrustations de sels terreux décrites sous le nom de *tartre dentaire* et résultant de la précipitation des sels de la salive, probablement sous l'influence des germes de la bouche. En s'insinuant entre le bord de la gencive et le collet de la dent, le tartre produit une gingivite spéciale (*gingivo-stomatite tartrique*).

c. *Racine.* — La racine des dents est de forme conique, de coloration jaunâtre. Simple et longue pour les incisives et les canines, simple également (mais large avec, souvent, une ébauche de division ou une division complète) pour les prémolaires, elle est presque toujours multiple pour les grosses molaires (double pour les inférieures, triple et même quadruple parfois pour les supérieures). Dans ce dernier cas, les racines sont parallèles ou plus ou moins divergentes ; quelquefois cependant, après s'être écartées de l'axe de la dent, elles reviennent vers cet axe en formant un crochet. Les dents qui présentent une pareille disposition sont dites *dents barrées :* leur avulsion est des plus difficiles et s'accompagne d'ordinaire, soit d'une fracture des racines, soit d'un arrachement de la portion du maxillaire dans laquelle est creusé l'alvéole. Nous connaissons les rapports des racines avec le bord alvéolaire des maxillaires inférieur et supérieur et, aussi, ceux qu'elles présentent à la mâchoire supérieure avec le sinus maxillaire et avec le plancher des fosses nasales (voy. *Appareil de l'olfaction*); nous n'y reviendrons pas ici. Ajoutons seulement que c'est par l'intermédiaire d'une ostéite de la racine et particulièrement de son sommet (où l'on voit souvent alors implanté un bourgeon charnu improprement appelé kyste) que la carie dentaire se complique *d'osteo-periostite du maxillaire.* Cette ostéo-périostite consécutive à la carie dentaire est habituellement bénigne et limitée à la paroi alvéolaire ; mais il importe de savoir qu'elle est susceptible, dans certains cas, de devenir grave et envahissante. Elle s'accompagne, d'ordinaire, de la formation d'abcès et, consécutivement, de fistules et parfois de séquestres, dont le siège répond, en règle générale, à la situation occupée par le sommet de la racine, mais qui quelquefois aussi se trouve en un point tel (fig. 179, *f*) que l'origine dentaire de l'affection peut être méconnue : c'est le cas de certaines fistules de la fossette du menton et de certains séquestres du plancher de la fosse nasale (Toubert).

**7° Conformation intérieure et constitution anatomique.** — La dent est un organe creux (fig. 178) ; elle présente en effet, à sa partie axiale, une cavité, évasée dans la couronne, étroite dans la racine, qui aboutit à l'orifice minuscule que l'on voit au sommet de cette dernière. Cette cavité, comme nous le verrons plus loin, renferme la *pulpe ;* elle se réduit progressivement par ossification de la pulpe au fur et à mesure que le sujet avance en âge. — La dent, nous le savons, est constituée par une substance dure particulière, que l'on désigne sous le nom de *dentine* ou d'*ivoire.* L'ivoire est recouvert et protégé extérieurement, au niveau de la couronne par *l'émail,* au niveau de la racine par le *cément.* Il n'est donc pas, à l'état normal, en contact avec la salive ou avec les microbes de la bouche. Mais que, pour

une cause ou pour une autre, l'émail soit fissuré ou partiellement détruit, l'ivoire se laisse envahir par les germes buccaux et la carie est créée.

On peut ne distinguer, avec Moty, que trois degrés de carie dentaire : une carie du premier degré, une carie du deuxième degré, une carie du troisième degré. Dans la *carie du premier degré*, la cavité pulpaire n'est pas ouverte ; dans la *carie du deuxième degré*, elle est ouverte, mais la pulpe reste vivante ; enfin, dans la *carie du troisième degré*, la pulpe est mortifiée. Lorsque la cavité pulpaire est ouverte (dans ce cas, on dit encore que la carie est *pénétrante* par opposition aux cas où la cavité pulpaire reste intacte et où la carie est appelée *non pénétrante*), les germes qui pullulent dans le foyer de carie peuvent atteindre par cette voie l'alvéole et le maxillaire : de là les ostéites, parfois graves, qui compliquent cette variété de carie. Tandis que Moty ne reconnaît que trois degrés de carie dentaire, Bloch et la plupart des dentistes en distinguent quatre (fig. 179), deux de carie non pénétrante et deux de carie pénétrante, caractérisés : le premier, par la lésion de l'émail ; le second, par l'ulcération de l'émail et d'une partie de la dentine ; le troisième, par l'atteinte de la cavité pulpaire sans nécrose ; le quatrième, par la nécrose de la pulpe.

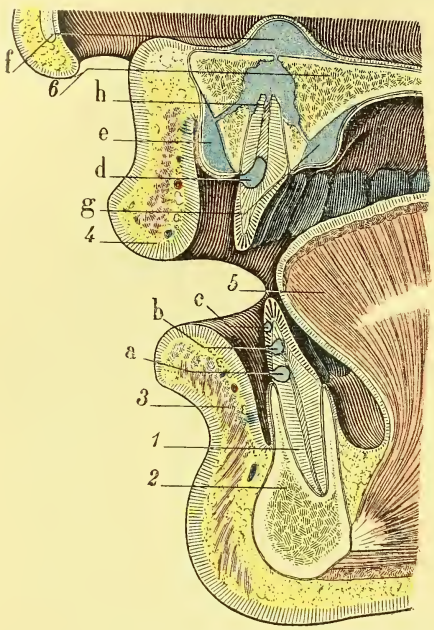


Fig. 179.

Carie dentaire et abcès dentaires (coupe sagittale de la région buccale, *schématique*).

1, canine inférieure. — 2, mâchoire inférieure. — 3, lèvre inférieure. — 4, lèvre supérieure. — 5, langue. — 6, voûte palatine.

*a*, carie du troisième degré. — *b*, carie du deuxième degré. — *c*, carie du premier degré. — *d*, carie du quatrième degré. — *e*, abcès gingival. — *f*, abcès alvéolo-nasal. — *g*, abcès palatin. — *h*, ostéite de la racine et foyer consécutif d'ostéo-périostite suppurée alvéolo-dentaire.

**8° Vaisseaux et nerfs.** — Les *artères* des dents proviennent de plusieurs sources : 1° pour la mâchoire inférieure, de la dentaire inférieure ; 2° pour la mâchoire supérieure, de l'alvéolaire et de la sous-orbitaire. Toutes ces artères sont des branches de la maxillaire interne. — Les *veines* aboutissent aux veines dentaire inférieure, alvéolaire et sous-orbitaire. — Les *lymphatiques* sont inconnus : Magitot fait remarquer, à ce sujet, que les lésions inflammatoires des dents n'ont aucun retentissement sur les ganglions du voisinage, à moins que le périoste ou le tissu osseux des maxillaires ne soient atteints (carie du troisième et surtout du quatrième degré). — Les *nerfs* proviennent du trijumeau, lequel, comme on le sait, donne la sensibilité à toute la face. Cela nous explique, disons-le en passant, les irradiations douloureuses étendues à toute une moitié de la face qu'accusent parfois les malades atteints de carie d'une seule dent. Ces nerfs sont : pour les dents de la mâchoire supérieure, les *dentaires postérieurs* et le *dentaire antérieur*, branches du maxillaire supérieur ; pour les dents de la mâchoire inférieure, le *dentaire inférieur*, branche du maxillaire inférieur. Ces diverses branches nerveuses se divisent en autant de rameaux qu'il y a de racines et se portent vers la pulpe en suivant, comme les vaisseaux, le canal creusé au centre de la racine.

**9° Pulpe dentaire.** — La pulpe dentaire est formée par du tissu conjonctif, par les ramifications terminales des vaisseaux et, surtout, des nerfs dentaires qui l'abordent en suivant le canal creusé au centre de la racine. La structure de la pulpe, sa situation dans une cavité osseuse, donc inextensible, qu'elle remplit complètement, permettent de comprendre les douleurs atroces que provoque son inflammation (*pulpite*), complication presque fatale de la carie abandonnée à elle-

même. La pulpe enflammée augmente, en effet, de volume et s'étrangle dans sa cavité, d'où compression des filets nerveux ; l'étranglement peut être tel, parfois, que la pulpe se mortifie (*pulpite nécrosante*).

### D) — RÉGION TONSILLAIRE

La région tonsillaire est la région occupée par la tonsille ou amygdale. C'est la *région de l'amygdale* ou *région amygdalienne* de certains auteurs.

**1° Situation et limites.** — Paire et symétrique, la région tonsillaire est intermédiaire entre les régions buccale et pharyngienne. Elle est située en arrière et sur les parties latérales de la cavité buccale, immédiatement en dedans de la région zygomatique et de l'espace maxillo-pharyngien, en avant de la région du pharynx, au-dessous de la région palatine, au-dessus de la région linguale.

Elle délimite, avec la base de la langue et le bord inférieur libre du voile du palais, l'orifice qui, sous le nom d'*isthme du gosier*, fait communiquer la bouche et le pharynx.

Comprise entre les piliers antérieurs et postérieurs du voile du palais, la région tonsillaire s'étend, en haut, jusqu'aux bords latéraux de ce voile musculo-membraneux. En bas, elle répond au bord de la langue et à la paroi latérale du pharynx.

**2° Forme et exploration.** — Profondément située à la limite des deux cavités buccale et pharyngienne, la région tonsillaire n'est nullement visible à l'extérieur. Elle est, en effet, séparée des téguments par des formations nombreuses et d'une épaisseur considérable.

Pour la voir et bien l'explorer, il faut faire ouvrir largement la bouche et abaisser la base de la langue au moyen d'un écarteur (fig. 163, p. 224). On aperçoit alors, sur les côtés de l'isthme du gosier, une dépression profonde, de forme triangulaire, à sommet supérieur et à base inférieure, dans laquelle fait plus ou moins saillie l'amygdale : c'est la *fosse* ou *loge amygdalienne*. La loge et son contenu sont ainsi faciles à inspecter et à palper ; il est même possible, avec un doigt introduit dans la bouche et un doigt de l'autre main enfoncé derrière l'angle de la mâchoire, dans l'espace maxillo-pharyngien, de saisir en quelque sorte l'amygdale correspondante et de l'explorer complètement.

**3° Loge ou fosse amygdalienne.** — En raison de sa forme triangulaire, la loge amygdalienne ou fosse amygdalienne nous offre à considérer (fig. 180) : 1° une paroi antérieure ; 2° une paroi postérieure ; 3° une paroi externe ou fond ; 4° un sommet ; 5° enfin, une base.

a. *Paroi antérieure.* — La paroi antérieure de la loge amygdalienne est constituée par le *pilier antérieur du voile du palais*. Ce pilier antérieur, nous le savons, se détache de la face antérieure du voile du palais, à un centimètre au-dessus de son bord libre, de chaque côté de la base de la luette. De là, il se porte en dehors, puis en bas et en avant, et vient se terminer à la base de la langue immédiatement en arrière de l'extrémité antérieure du V lingual. — La muqueuse qui revêt ce pilier se prolonge parfois, en arrière et en bas, en un repli triangulaire, à sommet supérieur (*plica triangularis* de His, fig. 181, *a*), qui recouvre une partie plus ou moins grande de l'amygdale. Roy a vu ce repli former, avec la face interne de la glande, une sorte de poche, profonde de 1 à 2 centimètres, qui venait s'ouvrir dans la fossette sus-amygdalienne (voy. p. 250). — Le pilier antérieur renferme dans son épaisseur le petit *muscle glosso-staphylin*, étendu de la face inférieure du voile du palais à la base de la langue. Il forme, avec le pilier de l'autre

côté, une longue arcade, dont la concavité regarde en bas. C'est à l'orifice circonscrit par cette arcade d'une part, par la base de la langue d'autre part, qu'on donne plus spécialement le nom d'*isthme du gosier*.

b. *Paroi postérieure.* — La paroi postérieure est formée par le *pilier postérieur du voile du palais* Ce pilier postérieur, qui, comme on le sait, n'est autre chose que le bord libre du voile du palais, se détache de la base de la luette et se porte obliquement en bas, en dehors et en arrière, pour venir se terminer sur les côtés du pharynx. — Comme la paroi antérieure, la paroi postérieure contient dans son épaisseur un muscle, le *muscle pharyngo-staphylin*. Ce dernier, constitué par trois faisceaux qui naissent de la face postérieure du voile, de l'aponévrose palatine et de l'extrémité inférieure du bourrelet cartilagineux de la trompe, s'engage dans le pilier postérieur du voile et gagne avec lui la paroi latérale du pharynx, où il se termine de la façon suivante : ses faisceaux internes s'entrecroisent sur la ligne médiane avec leurs homologues du côté opposé ; ses faisceaux moyens s'attachent à l'aponévrose du pharynx; ses faisceaux externes, enfin, se fixent sur le bord postérieur du cartilage thyroïde. — La paroi postérieure de la loge amygdalienne déborde en dedans la paroi antérieure, de telle sorte que, lorsqu'on fait ouvrir la bouche d'un sujet, on aperçoit d'ordinaire avec la plus grande facilité les deux parois, antérieure et postérieure. — Les parois postérieures des deux loges amygdaliennes, réunies l'une à l'autre, circonscrivent, elles aussi, un orifice dont la forme et les dimensions varient naturellement suivant que le muscle pharyngo-staphylin est à l'état de repos ou en contraction. Cet orifice fait communiquer le pharynx buccal avec le pharynx nasal ou arrière-cavité des fosses nasales : on pourrait l'appeler, par opposition avec l'isthme du gosier, l'*isthme naso-pharyngien*.

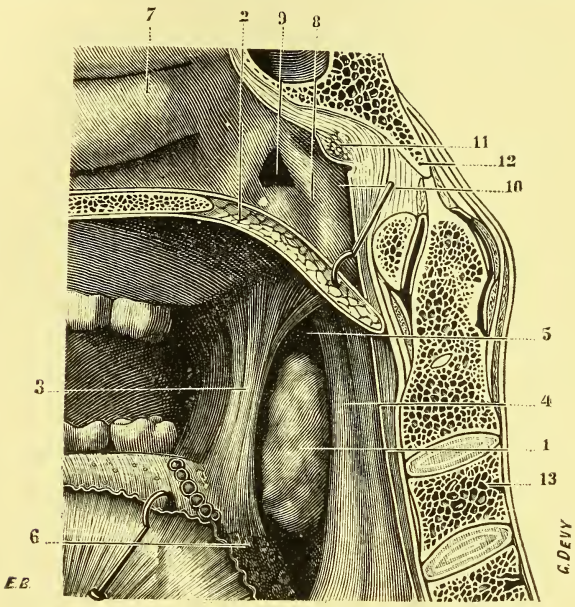


Fig. 180.

L'amygdale droite, vue en place, dans sa loge (T.).

(La tête a été sciée sur la ligne médiane, segment droit de la coupe.)

1, amygdale. — 2, voile du palais, avec : 3, son pilier antérieur; 4, son pilier postérieur. — 5, fossette sus-amygdalienne. — 6, base de la langue, avec ses formations adénoïdes. — 7, fosse nasale. — 8, pharynx nasal. — 9, trompe d'Eustache. — 10, fossette de Rosenmüller. — 11, amygdale pharyngienne atrophiée et, en arrière d'elle, la poche pharyngienne. — 12, occipital. — 13, colonne vertébrale.

c. *Paroi externe.* — La paroi externe ou fond de la loge amygdalienne est formée par les différents plans qui constituent la paroi latérale du pharynx. Ces plans, au nombre de trois, sont : 1° en dedans, le muscle amygdalo-glosse ; 2° à la partie moyenne, l'aponévrose pharyngienne ; 3° en dehors, le constricteur supérieur du pharynx.

d. *Sommet.* — Le sommet de la loge amygdalienne est constitué par l'angle d'écartement des deux piliers du voile du palais.

c. *Base.* — La base se continue sans ligne de démarcation avec la gouttière glosso-pharyngienne et la paroi latérale du pharynx.

Rappelons, en terminant, que la loge amygdalienne est primitivement, dans toute son étendue, tapissée par la muqueuse bucco-pharyngée et que celle-ci n'est séparée du plan musculo-fibreux sous-jacent que par une couche celluleuse. L'amygdale, en se développant dans cette couche celluleuse, refoule devant elle la muqueuse, s'en coiffe, en lui adhérant intimement, et l'éloigne ainsi de la paroi externe de la loge.

4° **Amygdale.** — L'amygdale est contenue dans la loge que nous venons de décrire, mais elle ne l'occupe pas en entier. Il persiste, en effet, au sommet de la loge, un petit espace libre, compris entre l'angle d'écartement des deux piliers et le pôle supérieur de l'amygdale. Cet espace libre est désigné sous le nom de *fossette sus-amygdalienne* (fig. 180, 5) ; nous verrons plus loin le rôle qu'il joue dans la pathologie de la région. L'amygdale, nous l'avons vu tout à l'heure, est sous-muqueuse ; elle est, d'autre part, séparée des parois de sa loge par une mince couche de tissu celluleux. C'est dans cette couche que, pour la plupart des auteurs, se développeraient les *abcès* ou *phlegmons péri-amygdaliens*. Sa continuité avec la couche sous-muqueuse des régions voisines, en particulier avec celle de la région du voile du palais, et en bas avec celle de la base de la langue et de l'épiglotte, nous explique l'œdème de la luette et des replis épiglottiques que l'on observe parfois au cours de l'évolution de ces phlegmons.

*A.* Configuration extérieure. — Envisagée au point de vue de sa configuration extérieure, la tonsille a la forme d'un ovoïde aplati ou, si l'on veut, d'une grosse




Fig. 181.

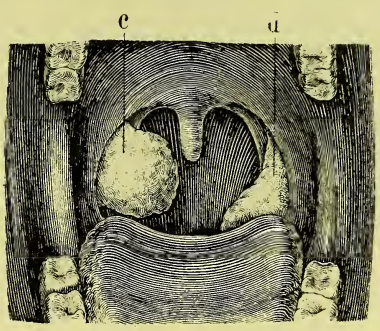


Fig. 182.

Divers types d'amygdale (l'isthme du gosier est vu la bouche très largement ouverte).

1, pilier antérieur du voile du palais. — 2, pilier postérieur. — 3, plica triangularis. — 4, branche du maxillaire inférieur. — 5, luette. — 6, langue.

*a*, amygdale de dimensions normales, mais recouverte en partie par la plica triangularis. — *b*, amygdale hypertrophiée et enchatonnée. — *c*, amydale pédiculée. — *d*, amygdale plongeante.

amande, qui serait appliquée par l'une de ses faces sur le fond de la fosse précitée et dont le grand axe serait légèrement oblique de haut en bas et d'avant en arrière. Sa surface présente un grand nombre d'orifices qui conduisent dans des cavités anfractueuses, les *cryptes amygdaliens*. Rosée, mamelonnée à l'état normal, l'amygdale peut être, à l'état pathologique, rouge (amygdalite), ulcérée (chancres, cancer, tuberculose, angine de Vincent), couverte de fausses membranes (diphtérie, angine de Vincent).

*B.* Dimensions. — Les dimensions de l'amygdale, en dehors de toute influence pathologique, varient beaucoup suivant les sujets : entre l'amygdale rudimentaire (*atrophie de l'amygdale*), simple plaque à peine saillante sur la paroi pharyn-

gienne, et ces amygdales volumineuses qui débordent les piliers et s'avancent plus ou moins du côté du plan médian (*hypertrophie de l'amygdale*), amenant une gêne parfois considérable de la parole et de la respiration, on trouve tous les intermédiaires. A l'état de développement ordinaire, l'amygdale mesure de 20 à 25 millimètres de hauteur, sur 15 millimètres de largeur et 10 millimètres d'épaisseur.

Au point de vue pratique, trois types d'hypertrophie tonsillaire sont à retenir; ce sont : 1° *l'amygdale enchatonnée* fig. 181, *b*), qui reste incluse dans sa loge et ne peut être extirpée au moyen de l'amygdalotome sans lésion des piliers; force est alors de la morceler et de l'enlever avec des pinces spéciales, telles que la pince de Ruault; 2° *l'amygdale pédiculée* (fig. 182, *c*), qui fait largement saillie hors de la loge et est facile à abraser avec n'importe quel instrument; 3° *l'amygdale plongeante* (fig. 182, *d*), qui prolabe également hors de sa loge, mais qui se cache derrière la base de la langue, où elle risque de passer inaperçue, du moins sur la majeure partie de sa surface.

*C.* Rapports. — On considère à l'amygdale : 1° deux faces, l'une interne, l'autre externe; 2° deux bords; 3° deux extrémités ou pôles :

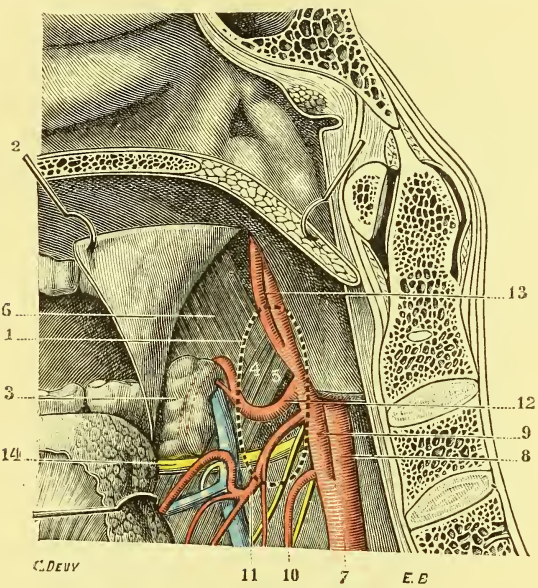


Fig. 183.

Rapports de la face externe de l'amygdale (T.).

(Même préparation que dans la figure 180; l'amygdale a été enlevée et la paroi latérale du pharynx fortement érignée en avant.)

1, ligne pointillée indiquant le contour de l'amygdale. — 2, paroi latérale du pharynx, incisée et érignée. — 3, glande sous-maxillaire. — 4, stylo-hyoïdien. — 5, digastrique. — 6, ptérygoïdien interne. — 7, carotide primitive. — 8, carotide interne. — 9, carotide externe. — 10, thyroïdienne supérieure. — 11, linguale. — 12, faciale. — 13, pharyngienne. — 14, grand hypoglosse.

(Pour les autres indications, voir la figure 180.)

a. *Face interne*. — La face interne, libre dans la cavité bucco-pharyngienne, est recouverte dans toute son étendue par la muqueuse pharyngienne. C'est elle que l'on aperçoit tout d'abord quand on examine la région; c'est, sur elle que sont creusés les orifices des cryptes amygdaliens.

b. *Face externe*. — La face externe, encore appelée *hile*, s'applique directement sur la paroi latérale du pharynx, dont elle est séparée par une mince couche celluleuse signalée plus haut, couche celluleuse que traversent les vaisseaux et nerfs destinés à la glande. Par l'intermédiaire de la paroi du pharynx, elle répond à l'*espace maxillo-pharyngien*. — Comme nous le verrons plus loin, à propos du pharynx (p. 257), cet espace maxillo-pharyngien, sorte d'angle dièdre à sommet antérieur (fig. 188), n'est occupé, à sa partie antérieure (*segment antérieur* ou *préstylien*), que par le tissu graisseux interposé entre le ptérygoïdien interne et la paroi bucco-pharyngée; à sa partie postérieure (*segment postérieur* ou *rétro-stylien*), au contraire, il est parcouru par la carotide interne, la jugulaire interne, le pneumogastrique, etc. Ses deux segments, antérieur et postérieur, sont séparés l'un de l'autre par les muscles styliens et par le ventre postérieur du digastrique. — Or l'amygdale, contrairement à ce que l'on a longtemps écrit, est surtout en rapport avec le segment antérieur, c'est-à-dire avec la portion non dangereuse de l'espace maxillo-pharyngien. Si nous faisons, en effet, passer par le milieu de l'amygdale (fig. 184) un axe transversal $x\ y$, cet axe rencontre la partie antérieure étroite

de l'espace, le ptérygoïdien interne et, enfin, la branche du maxillaire à l'union de ses trois quarts antérieurs avec son quart postérieur. En arrière de cet axe, se trouve une bonne moitié du ptérygoïdien interne, puis les muscles styliens; et ce n'est que au delà de ces derniers muscles que se voit le paquet vasculaire, la carotide interne étant en dedans et la jugulaire en dehors. La carotide interne se trouve donc située, non pas directement en dehors de l'amygdale mais bien en dehors et en arrière (fig. 183). Un intervalle, qui varie de 17 millimètres (Rieffel), de 20 à 25 millimètres (Testut), sépare ordinairement le vaisseau de la glande.

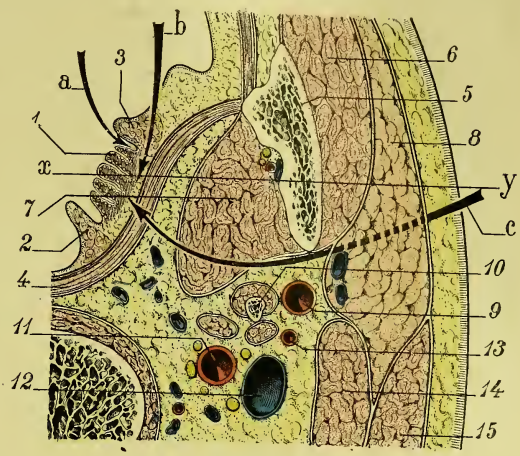


Fig. 184.

Coupe horizontale du cou passant par le milieu de l'amygdale (côté droit, segment inférieur de la coupe).

1, amygdale. — 2, pilier postérieur. — 3, pilier antérieur. — 4, constricteur du pharynx. — 5, maxillaire. — 6, masséter. — 7, ptérygoïdien interne. — 8, parotide. — 9, carotide externe. — 10, apophyse styloïde et ses muscles. — 11, carotide interne. — 12, jugulaire interne. — 13, artère occipitale. — 14, digastrique. — 15, sterno-cléido-mastoïdien.

*a*, ouverture des abcès périamygdaliens par décollement du pilier antérieur. — *b*, ouverture des phlegmons périamygdaliens par la transfixion du pilier antérieur (procédé de Lemaitre). — *c*, voie d'accès maxillo-pharyngienne sur l'amygdale : la flèche montre les plans à traverser (trait plein) et à récliner (trait pointillé) pour arriver sur l'amygdale. — *x*, *y*, axe transversal passant par le milieu de l'amygdale.

Ces rapports nous montrent qu'il est possible d'aborder l'amygdale et de l'extirper, dans le cas de cancer par exemple, en pénétrant, par incision des parties molles sous-et rétro-maxillaires, dans la partie antérieure de l'espace maxillo-pharyngien, en avant des muscles styliens et du ventre postérieur du digastrique (fig. 184, *c*) ; disons cependant, dès maintenant, que la résection de la branche montante du maxillaire donne sur cet espace, un jour beaucoup plus considérable que la simple incision des parties molles au niveau de l'angle de la mâchoire et qu'il convient de l'utiliser, lorsque la tumeur pour laquelle on intervient, présente un certain volume.

Ces rapports nous montrent encore qu'on n'a pas à craindre, à moins d'anomalie (l'une des deux carotides pouvant, dans certains cas, arriver au contact du pharynx juste au niveau de l'amygdale), de léser les vaisseaux dans l'opération de l'amygdalotomie. L'hémorrhagie abondante qui a été constatée quelquefois, à la suite de cette opération, provenait vraisemblablement, non pas des carotides, mais, plutôt, d'une artère tonsillaire — plus développée peut-être du fait de l'inflammation de la région ; on sait, en effet, qu'il est recommandé de ne pas opérer pendant ou peu de temps après une poussée inflammatoire, car à ce moment les vaisseaux sont plus volumineux que normalement —, ou bien encore de la faciale que l'on voit (Testut), dans bien des cas, envoyer une boucle jusque sur l'extrémité inférieure de l'amygdale.

Enfin, les rapports de la glande avec l'espace maxillo-pharyngien nous expliquent pourquoi dans les phlegmons péri-amygdaliens antéro-supérieurs (les plus fréquents des abcès péri-amygdaliens, on le sait), le pus envahit d'ordinaire la partie antérieure de l'espace (Botey, Arsimoles) : dans ce cas, une incision faite d'avant en arrière, à un ou deux centimètres en dehors du bord libre du pilier antérieur et au niveau de son tiers supérieur (Lemaistre), ou bien sur le milieu d'une ligne qui unit la base de la luette à la dent de sagesse supérieure du côté correspondant au phlegmon (Lermoyez), ouvre cet espace et livre passage au pus si l'instrument pénètre à une profondeur de deux à trois centimètres (fig. 187, H). Si le chirurgien n'intervient pas, le pus peut envahir la partie postérieure de l'espace maxillo-pharyngien et même, comme on en a observé des cas, ulcérer les gros vaisseaux (Vergeley).

c. *Bords.* — Les bords antérieur et postérieur de l'amygdale sont au contact des piliers correspondants du voile du palais : ils n'en sont séparés, à l'état normal, que par le sillon que forme la muqueuse en se portant du pilier sur le bord de la glande. A la suite d'amygdalites répétées, les piliers adhèrent partiellement ou totalement à l'amygdale (amygdale enchatonnée), et les sillons disparaissent plus ou moins complètement ; au niveau des points où ces sillons persistent, se forment alors de petites cavités qui peuvent devenir le siège de suppurations enkystées

(phlegmons péri-amygdaliens antérieurs ou postérieurs). L'adhérence des piliers à l'amygdale rend difficile l'énucléation de la tonsille et, par suite, sa section avec l'amygdalotome, à moins cependant qu'on ne puisse au préalable détruire ces adhérences en introduisant entre les piliers et la glande un crochet à discision. Les piliers, avons-nous vu plus haut, sont en grande partie constitués par des faisceaux musculaires, qui, du voile du palais, vont à la langue, au pharynx et au larynx : cela nous explique la gêne considérable de la déglutition et de la phonation qu'accusent les malades atteints d'amygdalite ou de péri-amygdalite.

d. *Pôle supérieur.* — Le pôle supérieur de la tonsille ne remonte pas jusqu'au sommet de la loge amygdalienne ; il en est séparé, comme nous l'avons déjà fait remarquer plus haut, par la *fossette sus-amygdalienne*. Cette fossette sus-amygdalienne, dont le fond est presque toujours envahi par le tissu adénoïde (on y rencontre assez souvent deux ou trois cryptes), est tout aussi variable dans ses dimensions que la tonsille elle-même. Elle se continue normalement avec les sillons précités, qui séparent les piliers des bords correspondants de la glande. Elle s'ouvre d'ordinaire largement dans le pharynx ; mais il arrive, parfois, que son orifice s'oblitère en partie, soit que l'inflammation ait amené la soudure du bord des deux piliers qui par leur écartement la constituent, soit que la muqueuse, en se portant du pilier antérieur sur le postérieur, forme un repli à bord inférieur concave, qui descend sur le pôle supérieur de l'amygdale comme un rideau et le recouvre plus ou moins. Dans tous ces cas, l'extrémité supérieure de la tonsille est coiffée par une cavité, profonde souvent de plus de 1 centimètre, dont l'ouverture est quelquefois réduite à deux ou trois pertuis interrompus par des brides (Botey). Cette disposition favorise la rétention dans la fossette sus-amygdalienne des produits sécrétés par l'extrémité supérieure de la glande. Elle éclaire, par suite, la pathogénie de certains phlegmons péri-amygdaliens, dont le siège d'élection se trouve au niveau de l'angle supéro-antérieur de la région tonsillaire ; elle explique aussi les récidives si fréquentes de l'affection et pourquoi on a conseillé, pour y mettre un terme, de détruire le pôle supérieur de l'amygdale (Botey) : elle permet de comprendre, enfin, l'efficacité du traitement, aussi simple que peu dangereux, qui consiste à ouvrir ces abcès en introduisant dans la fossette une pince hémostatique fermée, dont on écarte ensuite les mors en la retirant (Killian).

e. *Pôle inférieur.* — Le pôle inférieur de l'amygdale regarde la base de la langue, dont il est séparé par un intervalle de 5 à 6 millimètres. Cet intervalle est rempli de glandes folliculeuses qui relient manifestement la tonsille aux glandes folliculeuses de la langue (*amygdale linguale*).

*D.* Structure anatomique. — Si l'on pratique sur l'amygdale une coupe transversale perpendiculaire à sa surface (fig. 185), on constate tout d'abord l'existence des cryptes amygdaliens, signalés ci-dessus, qui, sous la forme de diverticulums ou de fentes, partent de la face interne de l'organe et s'étendent plus ou moins loin du côté de sa face externe. Ces diverticulums, étroits et irréguliers, se terminent toujours par une ou plusieurs extrémités fermées en cul-de-sac : c'est à leur inflammation, aggravée souvent par la rétention de bouchons épidermiques, qu'on donne le nom d'*amygdalite lacunaire*.

On constate ensuite que la glande est délimitée, du côté de la paroi du pharynx, par une capsule fibreuse qui résulte de la condensation, à son niveau, du tissu cellulaire sous-muqueux et qui envoie, dans l'épaisseur de l'organe, une série de cloisons verticales, divisant l'amygdale en un certain nombre de lobes. Chaque

lobe se compose d'un diverticule ou crypte, dont la paroi nous présente deux couches : 1° une couche superficielle, épithéliale, continuation de la couche épithéliale de la muqueuse bucco-pharyngienne ; 2° une couche profonde, formée par du tissu réticulé et des follicules clos. On peut dire, au point de vue anatomique, que l'amygdale n'est qu'une portion de la muqueuse bucco-pharyngienne, qui se serait plissée sur elle-même (d'où la formation des cryptes précités), et dont la couche profonde ou derme se serait transformée en un organe lymphoïde.

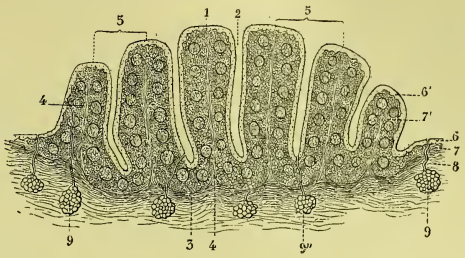


Fig. 185.
Coupe transversale de l'amygdale (T.).

1, plis. — 2, diverticulums ou cryptes, séparant les plis. — 3, capsule fibreuse. — 4, cloisons conjonctives issues de la capsule et s'élevant verticalement dans le milieu des plis. — 5, 5', deux lobes de l'amygdale. — 6 et 7, épithélium et derme de la muqueuse bucco-pharyngienne, se continuant sur l'amygdale avec, 6' et 7', l'épithélium et la couche propre de cet organe. — 8, tissu conjonctif sous-muqueux. — 9, glande acineuse s'ouvrant à la surface de la muqueuse. — 9', 9'', autres glandes s'ouvrant, la première à la surface de l'amygdale, la seconde dans le fond d'un diverticulum.

Sous le nom d'*amygdale palatine*, qu'on lui donne quelquefois, elle fait partie de cet ensemble de formations adénoïdes, *amygdale tubaire*, *amygdale linguale*, *amygdale pharyngée*, qui sont placées à l'entrée du pharynx : elle constitue, avec ces dernières, l'*anneau lymphatique* de Waldeyer. Nous connaissons le rôle considérable que ces formations lymphoïdes jouent dans la défense de l'organisme, en absorbant et en détruisant les germes qui pullulent dans les cavités nasale et buccale. Cette lutte contre les agents pathogènes qui assaillent l'organisme se traduit par une inflammation plus ou moins vive de l'amygdale (*amygdalite, angine*). Si la défense est efficace, l'angine constitue toute la maladie, et l'affection reste locale. Si non, l'angine n'est que le premier stade de l'infection qui se généralise malgré tout : c'est ce qui s'observerait dans les fièvres éruptives, la grippe, le rhumatisme, affections qui, comme on le sait, sont fréquemment précédées d'une angine.

**5° Vaisseaux et nerfs.** — Les *artères* de l'amygdale, presque toujours multiples, proviennent, selon les cas, de la linguale, de la pharyngienne inférieure et des deux palatines supérieure et inférieure. Elles abordent la glande par sa face externe, au niveau de la capsule externe. — Les *veines* forment sur la face externe de la tonsille, un petit plexus, le *plexus tonsillaire*, qui est une dépendance du plexus veineux pharyngien. — Les *lymphatiques*, signalés par Billroth en 1858, étudiés en 1863 par Schmidt et en 1888 par Retterer, aboutissent aux ganglions sous-maxillaires, principalement à ceux qui avoisinent l'angle du maxillaire inférieur, d'où l'engorgement de ces ganglions dans les lésions, inflammatoires ou autres, de l'amygdale. — Les *nerfs* proviennent d'un petit plexus qui se trouve situé sur la face externe de la glande et à la constitution duquel participent à la fois le lingual et le glosso-pharyngien.

**6° Voies d'accès.** — L'amygdale peut être abordée : 1° par la cavité buccale ; 2° par la partie antérieure de l'espace maxillo-pharyngien (fig. 184), que découvre une incision faite sur le bord antérieur du sterno-mastoïdien, derrière l'angle de la mâchoire ou, mieux, une résection portant sur la branche du maxillaire inférieur. La voie d'accès par la cavité buccale (*voie naturelle*) n'est applicable qu'aux affections bénignes de la glande. Lorsqu'il s'agit d'une lésion maligne (cancer), il est nécessaire d'utiliser la deuxième voie d'accès (*voie artificielle*), laquelle donne sur

l'organe un jour suffisamment large pour que le chirurgien puisse opérer à l'aise; nous rappellerons à ce propos que, en passant entre les muscles styliens et le ventre postérieur du digastrique d'une part, le ptérygoïdien interne d'autre part, on évite le paquet vasculo-nerveux du cou.

## § 4 — RÉGION PHARYNGIENNE

La région pharyngienne n'est autre que la partie profonde de la face et du cou qui est occupée par le pharynx. Le pharynx, on le sait, est un conduit musculo-membraneux, à direction verticale, qui continue les cavités nasale et buccale et qui aboutit en bas, d'une part au larynx et à la trachée, d'autre part à l'œsophage. Carrefour dans lequel s'entrecroisent la voie aérienne et la voie digestive, le pharynx livre passage à la fois au bol alimentaire et à l'air de la respiration : il forme, de plus, une caisse de résonnance qui contribue, pour une large part, à donner à la parole ses caractères musicaux. Il en résulte que, en règle générale, les affections de cet organe se manifestent à la fois par des troubles de la déglutition, des troubles de la respiration et des troubles de la phonation.

Après quelques considérations générales sur la situation, les limites, les dimensions, la forme générale, les moyens d'attache du pharynx, nous étudierons successivement, en nous plaçant exclusivement au point de vue de l'anatomie médico-chirurgicale topographique : 1° l'*exopharynx*, c'est-à-dire la surface extérieure du pharynx, surface par laquelle il entre en rapport avec les autres organes de la région cervicale; 2° l'*endopharynx*, c'est-à-dire sa surface intérieure et sa cavité; 3° sa *constitution anatomique;* 4° ses *vaisseaux* et *ses nerfs;* 5° son *exploration* et *ses voies d'accès*.

**1° Considérations générales**. — Le pharynx, organe impair et parfaitement symétrique, est situé en avant de la colonne cervicale, en arrière des fosses nasales, de la bouche et du larynx, immédiatement au-dessous de l'apophyse basilaire de l'occipital, en dedans des régions carotidiennes et zygomatiques.

a. *Limites*. — Le pharynx, en haut, fait suite aux choanes et s'attache à la base du crâne. Il se continue, en bas, sans ligne de démarcation bien nette avec l'œsophage. La limite respective entre les deux organes, ou autrement dit la limite inférieure du pharynx, répond au plan horizontal passant par le bord inférieur du cartilage cricoïde, repère qu'il est toujours facile de reconnaître sur le sujet.

Ce plan rencontre, en arrière, la partie inférieure de la 6e vertèbre cervicale, c'est-à-dire la vertèbre qui porte le *tubercule de Chassaignac*, tubercule important sur lequel, comme nous le verrons plus loin on peut comprimer la carotide primitive. Cette dernière limite toutefois n'est pas absolument fixe, le pharynx se raccourcissant de bas en haut pendant la déglutition et remontant alors jusqu'à la partie moyenne de la 5e vertèbre cervicale. La distance qui sépare l'extrémité inférieure du pharynx des arcades dentaires est de 15 centimètres d'après les mensurations de Mouton, de 13 centimètres chez la femme, de 15 centimètres et demi chez l'homme d'après celles de l'un de nous (Testut). Ces données peuvent être utilisées en clinique pour préciser le siège exact d'un rétrécissement de l'œsophage reconnu avec l'explorateur. Il suffit de lire à quelle distance des arcades dentaires l'explorateur est arrêté et d'en retrancher 13 à 15 centimètres et demi, suivant qu'il s'agit d'une femme ou d'un homme, pour savoir si le rétrécissement siège à l'origine ou en un autre point du conduit œsophagien.

b. *Forme générale*. — Si l'on examine le pharynx après avoir pratiqué la coupe dite *coupe du pharynx* (c'est-à-dire la coupe vertico-transversale du cou et de la tête passant immédiatement en avant de la face antérieure des vertèbres cervicales, fig. 186), il nous apparaît comme un long conduit irrégulièrement infundibuliforme, appendu en haut, par sa base, à la base du crâne, se continuant en bas, par son

sommet, avec l'œsophage. Toutefois, comme une coupe horizontale et une coupe antéro-postérieure nous le montrent nettement, ce conduit infundibuliforme est incomplet : il lui manque une paroi antérieure, les fosses nasales, la bouche, le larynx débouchant à ce niveau dans la cavité pharyngienne. Il en résulte donc que le pharynx, dans son ensemble, revêt la forme d'une gouttière, dont la concavité

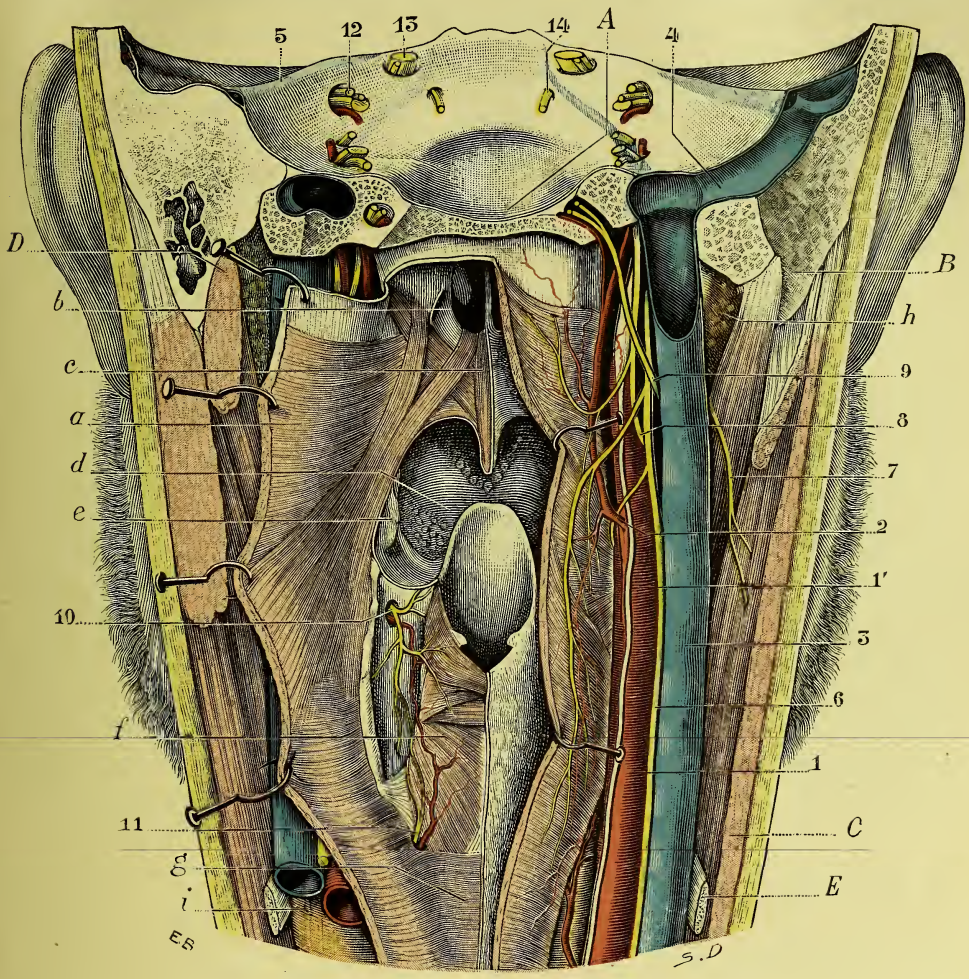


Fig. 186.
Région pharyngienne, vue postérieure.

A, gouttière basilaire de l'occipital. — B, apophyse mastoïde. — C, sterno-cléido-mastoïdien. — D, digastrique. — E, tendon de l'omo-hyoïdien.

*a*, pharynx, ouvert en arrière et récliné : on voit nettement les trois constricteurs et le pharyngo-staphylin. — *b*, choanes. — *c*, voile du palais, avec ses muscles. — *d*, base de la langue. — *e*, amygdale. — *f*, larynx, avec ses muscles postérieurs. — *g*, œsophage. — *h*, parotide. — *i*, corps thyroïde.

1, 1', carotide primitive et carotide interne. — 2, artère pharyngienne inférieure. — 3, jugulaire interne. — 4, sinus latéral. — 5, sinus pétreux supérieur. — 6, pneumogastrique. — 7, spinal. — 8, glosso-pharyngien. — 9, grand hypoglosse. — 10, laryngé supérieur. — 11, laryngé inférieur ou récurrent. — 12, facial et auditif. — 13, trijumeau. — 14, moteur oculaire externe.

regarde en avant, et qui ne se transforme en canal complet qu'à sa partie terminale, en se continuant avec l'œsophage.

c. *Dimensions.* — La longueur totale du pharynx est en moyenne de 14 centimètres chez l'homme, de 13 centimètres chez la femme. Au moment de la déglutition, c'est-à-dire pendant la contraction du conduit, sa longueur diminue d'un quart, du fait même de cette contraction. Son calibre, sur lequel nous reviendrons

plus loin en étudiant la cavité pharyngienne, mesure 4 centimètres sur 2 au niveau de la portion nasale, 5 centimètres sur 4 à la partie moyenne de la portion buccale ; il descend graduellement, dans la portion laryngienne, à 3 centimètres, 2 centimètres et demi et même 2 centimètres sur 2.

d. *Moyens de fixité.* — Le pharynx est solidement fixé : 1° à la base du crâne par son extrémité supérieure ; 2° à la partie postérieure du massif facial par ses bords. Seule, son extrémité inférieure est libre ou, plus exactement, se continue avec l'œsophage. — *L'extrémité supérieure* du pharynx s'insère sur la base du crâne de la façon suivante : 1° son attache postérieure répond à la surface basilaire qui est un peu en avant du trou occipital et, tout particulièrement, à cette petite saillie médiane, connue sous le nom de *tubercule pharyngien ;* nous y reviendrons plus loin ; 2° ses attaches latérales se font sur la face inférieure du rocher (depuis le côté antéro-interne du trou carotidien jusqu'au sommet de l'os) et sur le bord postérieur de l'aile interne de l'apophyse ptérygoïde. — Les *bords* du pharynx s'attachent aux parties osseuses, fibreuses ou cartilagineuses du massif facial ou de l'appareil laryngo-trachéal sur lesquelles ils peuvent prendre des insertions solides. Ce sont, en allant de haut en bas : 1° le bord postérieur de l'aile interne de l'apophyse ptérygoïde ; 2° le ligament ptérygo-maxillaire, qui unit le crochet de la ptérygoïde à la partie la plus reculée du bord alvéolaire du maxillaire inférieur ; 3° l'extrémité postérieure de la ligne mylo-hyoïdienne ; 4° le ligament stylo-hyoïdien ; 5° les grandes cornes de l'os hyoïde ; 6° le ligament thyro-hyoïdien latéral ; 7° le bord postérieur du cartilage thyroïde ; 8° enfin, la face postérieure du cartilage thyroïde. C'est grâce aux insertions que le pharynx prend sur le larynx et l'hyoïde, que ces deux derniers organes peuvent s'élever ou s'abaisser pendant les divers temps de la déglutition.

**2° Exopharynx : rapports de la surface extérieure du pharynx.** — Le pharynx, envisagé par sa surface extérieure, est convexe. Il repose, en arrière, sur la face antérieure de la colonne vertébrale et répond, latéralement, au paquet vasculo-nerveux du cou. Mais ces rapports, que nous allons étudier avec quelques détails dans un instant, ne sont pas immédiats ; il se font par l'intermédiaire d'une gaine celluleuse, que nous allons tout d'abord décrire.

*A.* Couche cellulaire péripharyngienne, espace rétro-pharyngien. — Le pharynx est entouré, en arrière et sur les côtés, par une couche de tissu cellulaire que certains auteurs décrivent sous le nom d'*aponévrose péripharyngienne* et que nous désignerons tout simplement sous le nom de *couche cellulaire péripharyngienne.*

Cette couche celluleuse, qui isole le pharynx de certaines formations voisines et qui, d'autre part, l'unit à d'autres organes également voisins, cette couche, disons-nous, est très lâche en certains points ; sur d'autres, au contraire, elle est dense, nettement aponévrotique. — Ainsi, elle est assez résistante sur les parties latérales, où elle se continue avec la gaine des vaisseaux et où elle envoie des prolongements qui vont s'insérer, d'une part sur l'aponévrose prévertébrale et, d'autre part, sur l'aile interne de la ptérygoïde et sur l'apophyse styloïde. — Par contre, en arrière, elle forme, entre l'aponévrose prévertébrale qui recouvre les muscles appliqués sur la face antérieure des corps vertébraux et la face postérieure du pharynx, un véritable espace, l'*espace rétro-pharyngien,* ébauche de séreuse qui permet le glissement du conduit pharyngien. Cet espace (fig. 188,10), on le sait, n'est qu'une dépendance d'un espace plus grand, l'*espace prévertébral,* qui s'étend sur toute la hauteur de la face antérieure du rachis : cela nous explique pourquoi les

collections purulentes qui s'y développent, en particulier les collections purulentes froides émanées d'une tuberculose des vertèbres cervicales, ont tendance à fuser dans le médiastin et même beaucoup plus bas.

Dans sa partie supérieure, l'espace rétro-pharyngien est limité latéralement par les tractus fibreux signalés plus haut, qui se portent sur l'aile interne de la ptérygoïde ainsi que sur l'aponévrose prévertébrale (Charpy, Escat), et qui le séparent des gros vaisseaux et des ganglions latéraux du cou (fig. 187). Il renferme des artérioles provenant de la pharyngienne inférieure, des veines plus ou moins volumineuses. On y trouve encore, en haut, au niveau de l'axis, à 1 centimètre au-dessous de la base du crâne, deux ganglions lymphatiques (*ganglions rétro-pharyngiens*) disposés à droite et à gauche de la ligne médiane, tout contre les tractus fibreux précités. Ces ganglions rétro-pharyngiens décrits par Sappey, bien étudiés par Gillette, sont surtout développés dans le jeune âge; ils s'atrophient ordinairement après la première enfance : d'où la rareté de leur infection chez l'adulte. Ils reçoivent, comme nous le savons, une petite partie des lymphatiques de la pituitaire, de la muqueuse naso-pharyngée, de l'amygdale pharyngée, de la trompe d'Eustache et de l'oreille moyenne; aussi n'est-il pas rare de voir une lésion de ces régions donner naissance, chez l'enfant, à une inflammation des ganglions rétro-pharyngiens et, consécutivement, à un adéno-phlegmon. L'adéno-phlegmon rétro-pharyngien, qu'il importe de ne pas confondre avec l'abcès froid rétro-pharyngien symptomatique d'un mal de Pott cervical (voy. p. 256) et, surtout, avec l'adéno-phlegmon latéro-pharyngien (p. 260), fait saillie dans la cavité pharyngienne, par laquelle le chirurgien peut le voir et l'explorer, par laquelle aussi il peut l'ouvrir sans crainte, car les gros vaisseaux se trouvent loin en dehors, refoulés par l'abcès.

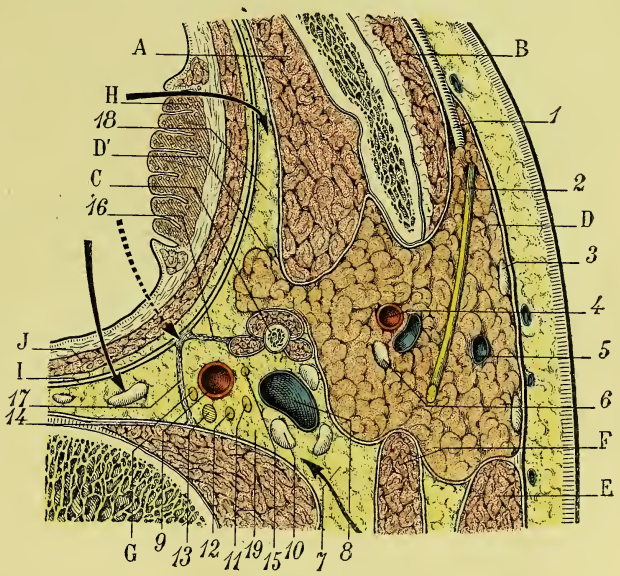


Fig. 187.

Coupe horizontale du cou passant par la partie moyenne de la parotide.

A, muscle ptérygoïdien interne. — B, masséter. — C, apophyse styloïde et ses muscles. — D, parotide. — D', prolongement pharyngien de la parotide. — E, sterno-cléido-mastoïdien. — F, digastrique. — G, muscles prévertébraux. — H, amygdale. — I, aponévrose pharyngienne. — J, constricteur supérieur.

1, canal de Sténon. — 2, facial. — 3, ganglion parotidien superficiel. — 4, carotide externe. — 5, jugulaire externe. — 6, ganglion parotidien profond. — 7, tissu cellulo-graisseux de l'espace latéro-pharyngien. — 8, jugulaire interne. — 9, carotide interne. — 10, ganglion latéro-pharyngien. — 11, nerf spinal. — 12, nerf pneumogastrique. — 13, ganglion supérieur du grand sympathique. — 14, nerf grand hypoglosse. — 15, nerf glosso-pharyngien. — 16, aileron pharyngien. — 17, cloison séparant l'espace latéro-pharyngien ou rétro-stylien, de l'espace rétro-pharyngien : dans cet espace rétro-pharyngien on voit deux ganglions, les *ganglions rétro-pharyngiens*, origine fréquente des phlegmons rétro-pharyngiens; la flèche en trait plein indique le procédé de choix pour ouvrir ces phlegmons. — 18, espace préstylien : la flèche en trait plein, située en regard de la lettre H, indique la voie à suivre pour ouvrir les abcès collectés dans cet espace. — 19, espace latéro-pharyngien : la flèche pointillée montre que l'ouverture par le pharynx des collections développées dans cet espace expose à léser les gros vaisseaux; la flèche en trait plein, placée au-dessus du chiffre 8, indique la voie d'accès à utiliser.

*B.* Rapports postérieurs. — Le pharynx, entouré par sa gaine celluleuse, est en rapport, en arrière et en allant de haut en bas : 1° avec la base du crâne ; 2° avec la face antérieure de la colonne cervicale.

a. *Avec la base du crâne.* — Les portions de la base du crâne, sur lesquelles le pharynx repose, sont le corps du sphénoïde et l'apophyse basilaire. Cette dernière surface osseuse présente en son milieu, c'est-à-dire à peu près à l'union de la paroi supérieure avec la paroi postérieure du pharynx, une petite saillie (*tubercule pharyngien*) qui, lorsqu'elle est plus marquée que d'ordinaire, se traduit à l'examen rhinoscopique postérieur du naso-pharynx sous l'aspect d'une « petite colline » surplombant la bourse pharyngienne. La face inférieure du corps du sphénoïde et de l'apophyse basilaire est recouverte par un

épais trousseau fibreux, aux dépens duquel naissent le plus souvent, mais non pas exclusivement comme le croyait Nélaton, les tumeurs connues sous le nom de *polypes naso-pharyngiens*. Ces tumeurs ainsi implantées sur la base du crâne font saillie dans le naso-pharynx et, de là, envoient des prolongements dans les fosses nasales et les régions avoisinantes. — Le rapport que le pharynx présente avec la base du crâne nous permet de comprendre pourquoi, après une fracture du crâne irradiée à la base, on peut voir le sang provenant du foyer de la fracture fuser le long de la paroi postérieure du pharynx et donner naissance à ce niveau à une ecchymose sous-muqueuse, visible à l'inspection du pharynx. C'est là cependant, il faut l'avouer, un signe des fractures de la base du crâne que l'on observe rarement.

b. *Avec la colonne cervicale.* — La face postérieure du pharynx repose sur l'aponévrose prévertébrale qui la sépare des muscles prévertébraux et de la face antérieure des six premières vertèbres cervicales. L'épaisseur des parties molles, qui séparent la cavité pharygienne du squelette sous-jacent, est très faible : aussi le doigt introduit dans le pharynx peut-il explorer assez aisément la face antérieure des quatre premières vertèbres cervicales, disait Malgaigne, des cinq premières, disent Sonnenburg, Waldeyer, Demme, Chipault, et se rendre compte ainsi « de tactu » des déplacements ou des déformations consécutifs aux fractures ou aux luxations de ces vertèbres.

D'après Robin-Massé (1864), ce que l'on aperçoit de la paroi postérieure du pharynx, lorsqu'on examine le fond de la gorge d'un sujet, répond : en haut et tangentiellement au bord libre du voile du palais, à l'apophyse odontoïde ; au-dessous, au corps de l'axis. Ce que l'on sent en suivant avec le doigt la face inférieure du voile, directement vers la paroi pharyngienne postérieure, c'est le tubercule antérieur de l'atlas ; au-dessus et en soulevant le voile, c'est l'apophyse basilaire ; au-dessous, c'est le corps de l'axis et la face antérieure des 3e, 4e, 5e vertèbres cervicales.

Un détail anatomique est, à ce propos, intéressant à rappeler. Dans l'attitude normale, c'est-à-dire lorsque le malade tient la tête droite, c'est la face antérieure des corps vertébraux en rapport avec le pharynx que le doigt perçoit ; mais si le sujet tient sa tête en rotation, ce sont les masses latérales de l'atlas et des apophyses transverses de l'axis qui viennent faire saillie dans le pharynx. Cette saillie pourrait faire croire, si l'on n'était prévenu, à l'existence d'un déplacement anormal.

Les rapports intimes, que le pharynx présente avec les corps vertébraux cervicaux, nous expliquent pourquoi les *abcès par congestion du mal de Pott cervical* soulèvent la paroi postérieure du conduit et font saillie dans sa cavité, ressemblant ainsi aux adéno-phlegmons rétro-pharyngiens signalés plus haut. Il importe cependant de ne pas les confondre avec eux : il importe surtout de ne pas leur appliquer le même traitement chirurgical, à savoir l'incision par le pharynx. Les abcès par congestion, en effet, renferment, comme on le sait, du pus tuberculeux et l'incision resterait fistuleuse, ce qui exposerait le malade à l'absorption constante de produits tuberculeux. De pareils abcès doivent être abordés par le cou, en passant soit en avant, soit plutôt en arrière du sterno-cléido-mastoïdien (fig. 187).

*C.* Rapports latéraux. — Le pharynx, sur les côtés, nous offre à considérer des rapports à la fois nombreux et importants. Pour en faciliter l'étude, nous diviserons le pharynx en trois segments : segment inférieur, segment moyen et segment supérieur.

a. *Segment inférieur.* — Dans son tiers inférieur, le pharynx est en rapport, latéralement :

1° Avec la carotide primitive, qui est immédiatement appliquée contre lui ;

2° Avec la jugulaire interne, qui longe le côté externe de l'artère ;

3° Avec le pneumogastrique, qui descend en arrière des deux vaisseaux, entre l'artère et la veine ;

4° Avec les lobes thyroïdiens, dont la partie postérieure, située en avant du paquet vasculo-nerveux précité, repose directement sur le pharynx.

b. *Segment moyen.* — Dans son tiers moyen, le pharynx répond successivement, en allant de dedans en dehors :

1° A la carotide externe qui, dans la courbe qu'elle décrit à son origine pour pénétrer dans la loge parotidienne, se rapproche de la paroi latérale du pharynx, occupée à ce niveau par la région amygdalienne (fig. 183); rappelons, à ce sujet, que la carotide externe est toujours placée en arrière et en dehors de l'amygdale (voy. p. 249); rappelons aussi qu'elle fournit parfois, à ce niveau, une artère tonsillaire volumineuse, dont la blessure, d'après Merkel, serait la cause des hémorrhagies graves qui ont été signalées dans quelques cas d'amygdalotomie;

2° A la carotide interne qui, à son origine, se trouve, en réalité, placée en dehors de la carotide externe;

3° Aux artères thyroïdienne supérieure, pharyngienne inférieure et linguale, qui naissent de la carotide externe; rappelons encore que l'artère linguale, qui, comme on le sait, est sous-jacente à l'hypoglosse, repose directement dans la première partie de son trajet sur la mince paroi du pharynx: d'où la recommandation, quand on pratique la ligature, de la dénuder toujours avec prudence pour éviter de pénétrer dans la cavité pharyngienne;

4° A la jugulaire interne et aux nombreux ganglions qui sont accolés à sa face antérieure et à sa face externe;

5° Au pneumogastrique qui, ici encore, se trouve situé entre la veine et la carotide interne;

6° Sur un plan plus éloigné, au stylo-hyoïdien, au digastrique et à la glande sous-maxillaire.

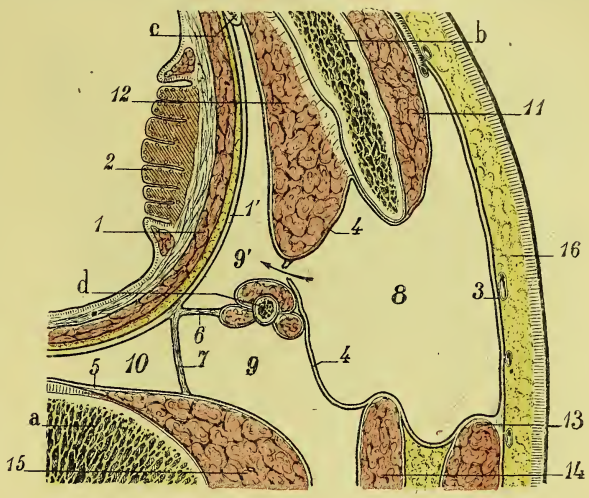


Fig. 188.
Les loges péri-pharyngiennes, vues sur une coupe horizontale du cou (schématique).

*a*, colonne vertébrale. — *b*, branche du maxillaire inférieur. — *c*, apophyse ptérygoïde. — *d*, apophyse styloïde, avec ses trois muscles (stylo-hyoïdien, stylo-pharyngien et stylo-glosse).
1, pharynx avec 1', aponévrose péri-pharyngienne. — 2, amygdale. — 3, aponévrose parotidienne superficielle. — 4, 4, aponévrose parotidienne profonde. — 5, aponévrose prévertébrale. — 6, aponévrose stylo-pharyngienne ou aileron du pharynx. — 7, cloison sagittale allant de l'aponévrose pharyngienne à l'aponévrose prévertébrale. — 8, loge parotidienne ou espace glandulaire. — 9, 9', loge préstylienne et loge rétro-stylienne, constituant, à elles deux, l'espace sous-glandulaire. — 10, espace rétro-pharyngien. — 11, masséter. — 12, ptérygoïdien interne. — 13, sterno-cléido-mastoïdien. — 14, ventre postérieur du digastrique. — 15, scalène antérieur. — 16, peau et tissu cellulaire sous-cutané.

c. *Segment supérieur*. — Dans son tiers supérieur, la paroi latérale du pharynx répond à un large espace qui est circonscrit: en dedans, par le pharynx lui-même; en dehors, par la branche du maxillaire inférieur, doublée des deux muscles ptérygoïdiens; en arrière, par la colonne cervicale, ou, plus exactement, par l'aponévrose prévertébrale: c'est l'*espace maxillo-vertébro-pharyngien* (fig. 188). L'apophyse styloïde, avec son bouquet de muscles et de ligaments (muscles stylo-pharyngien, stylo-hyoïdien et stylo-glosse; ligaments stylo-hyoïdien et stylo-maxillaire), divise ce large espace en deux parties: une partie externe, qui renferme la parotide, c'est la *loge parotidienne* ou *espace glandulaire* de Sébileau; une partie interne, située en dedans de la parotide, entre la parotide et le pharynx, c'est l'*espace sous-glandulaire* de Sébileau. Une lame conjonctive, d'épaisseur variable, qui n'est autre que l'aponévrose parotidienne profonde (voy. *Région parotidienne*), sépare nettement les deux espaces.

α) L'*espace glandulaire* et son contenu (parotide, carotide externe, veine jugu-

laire externe) ne présentent avec le pharynx que des rapports médiats. Ils en sont toujours séparés par l'aponévrose parotidienne profonde d'abord, puis par l'espace sous-glandulaire. Nous rappellerons, cependant, qu'un prolongement de la parotide, le *prolongement pharyngien* (fig. 187, D'), s'échappe parfois de la loge parotidienne, à son côté interne, pour venir se mettre en contact avec la paroi latérale du pharynx (voy. *Région parotidienne*).

β) L'*espace sous-glandulaire* se trouve situé, comme son nom l'indique, au-dessous de la parotide, entre elle et le pharynx. Une lame fibreuse, l'*aponévrose stylo-pharyngienne*, disposée en sens frontal et tendue entre l'apophyse styloïde et l'angle latéral du pharynx, le subdivise en deux portions ou loges : une loge antérieure ou *préstylienne* et une loge postérieure ou *rétro-stylienne*. Nous décrirons tout d'abord l'aponévrose stylo-pharyngienne et étudierons ensuite les deux loges qu'elle sépare. — L'*aponévrose stylo-pharyngienne* ou *aileron du pharynx* (Jonnesco) comble tout l'espace compris entre l'angle postérieur du pharynx d'une part, l'apophyse styloïde et le muscle stylo-pharyngien d'autre part. Comme l'espace qui lui sert de cadre, elle a une forme triangulaire et nous présente par conséquent trois bords (fig. 189) : un bord supérieur, dirigé transversalement, qui se fixe à la base du crâne ; un bord externe, oblique en bas et en dedans, qui se fixe à l'apophyse styloïde et, au-dessous de cette apophyse, au muscle stylo-pharyngien qu'il engaine; un bord interne, vertical, qui se continue avec la gaine celluleuse du pharynx.

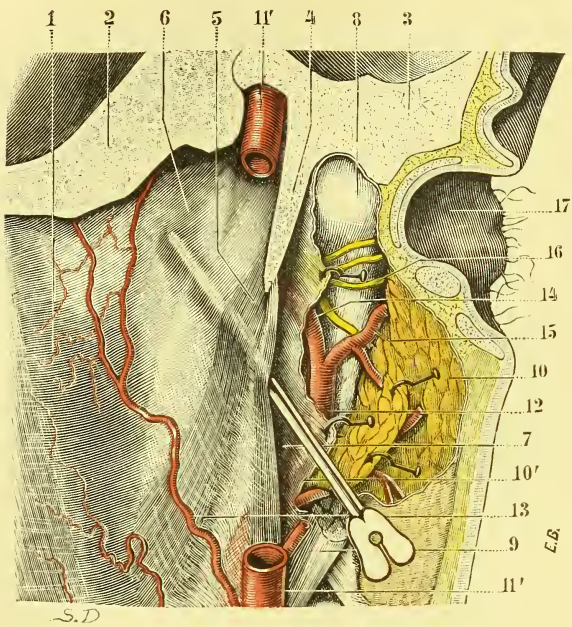


Fig. 189.
Rapports latéraux du pharynx : l'aileron pharyngien, vue postérieure.

1, face postérieure du pharynx. — 2, occipital. — 3, rocher. — 4, apophyse styloïde. — 5, stylo-pharyngien. — 6, aileron pharyngien. — 7, creux maxillo-pharyngien, dans lequel a été introduit une sonde cannelée. — 8, condyle du maxillaire inférieur. — 9, muscle digastrique. — 10, parotide, avec 10' son aponévrose profonde. — 11, 11', carotide interne. — 12, carotide externe. — 13, artère pharyngienne. — 14, artère maxillaire interne. — 15, artère temporale superficielle. — 16, nerf auriculo-temporal. — 17, conque de l'oreille.

Assez fréquemment, l'aileron du pharynx est renforcé par un faisceau fibreux aplati, qui descend de la face inférieure du rocher et qui nous paraît être le reliquat fibreux d'un *muscle pétro-pharyngien*, disparu chez l'homme mais se montrant parfois à l'état d'anomalie. — La *loge préstylienne (espace sous-glandulaire antérieur* de Sébileau) a la forme d'un angle dièdre, dont le sommet serait dirigé en avant et dont les deux parois seraient formées, l'interne par le pharynx, l'externe par la branche du maxillaire inférieur. Il convient d'ajouter que sur cette branche du maxillaire se disposent toutes les parties molles qui constituent la région zygomatique (fig. 190), savoir : 1° les deux muscles *ptérygoïdien interne* et *ptérygoïdien externe*, qui viennent se fixer, l'un sur la face interne de la branche du maxillaire, l'autre sur le col du condyle ; 2° l'*artère maxillaire*

*interne,* qui, partant du col du condyle, s'engage au-dessous du ligament sphéno-maxillaire, puis contourne le bord inférieur du ptérygoïdien externe (ou bien le traverse) pour passer sur la face externe de ce muscle ; 3° le *nerf auriculo-temporal,* qui contourne d'arrière en avant le col du condyle pour passer dans la loge parotidienne ; 4° le *nerf dentaire inférieur,* qui, avec l'artère homonyme, s'engage dans l'orifice supérieur du canal dentaire : 5° le *nerf lingual* qui, après avoir reçu la corde du tympan, descend vers la région sus-hyoïdienne ; 6° tout en haut, sur le côté interne de ces deux derniers nerfs, le *ganglion otique* avec ses rameaux afférents et ses rameaux efférents. Nous rencontrons encore sur cette paroi externe, à la partie tout antérieure et dans l'angle même de l'espace, les deux muscles *péristaphylin interne* et *péristaphylin externe,* le premier plus superficiel, le second plus profond, qui se portent vers le voile du palais. La loge préstylienne est comblée par une masse graisseuse, molle, franchement jaunâtre, qui, comme la boule de Bichat, dont elle rappelle les caractères, n'est qu'un simple tissu de remplissage. Elle répond en bas à la région de l'amygdale et nous rappellerons, à ce sujet, que l'artère faciale, quand elle est fortement flexueuse, envoie fréquemment une boucle sur cette région : la disposition était très nette sur la préparation représentée dans la figure 190 ; on voit même, ce qui est à peu près constant, la faciale jeter sur cette région de l'amygdale une *palatine inférieure* assez volumineuse. — La *loge rétro-stylienne* (*espace sous-glandulaire postérieur* de Sébileau) s'étend en arrière de l'aileron pharyngien, entre cet aileron et l'aponévrose prévertébrale. Elle est occupée, sur presque toute sa hauteur, par le paquet vasculo-nerveux de la région : la carotide interne, la jugulaire interne et

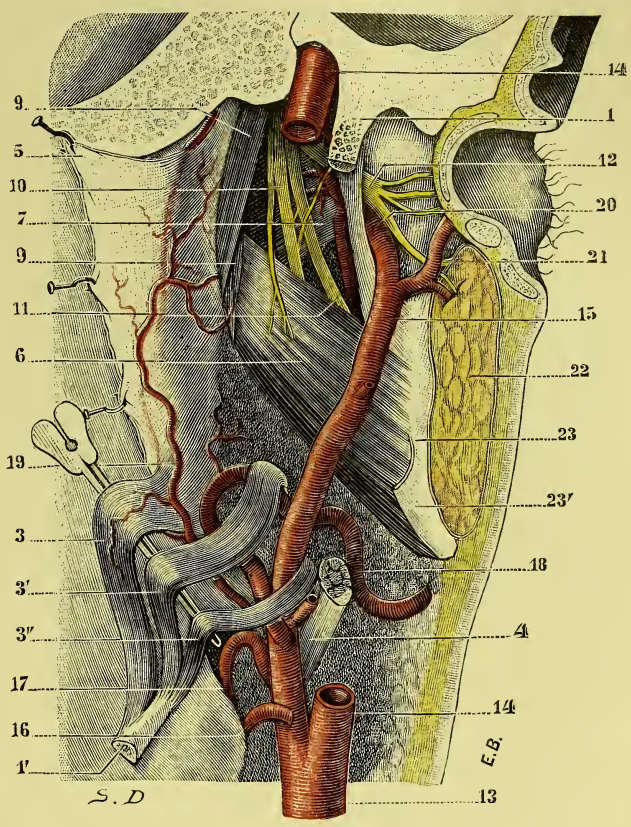


Fig. 190.

Le creux maxillo-pharyngien ou espace préstylien.

La préparation est la même que celle représentée dans la figure précédente. Elle en diffère en ce que, l'apophyse styloïde ayant été coupée à sa partie moyenne, l'aileron pharyngien a été érigné en dedans, en même temps que les muscles styliens ont été renversés en bas.

1, apophyse styloïde, coupée en travers. — 1', son bout inférieur, avec : 3, 3', 3'', les trois muscles stylo-pharyngien, stylo-glosse et stylo-hyoïdien. — 4, digastrique. — 5, aileron pharyngien rabattu en dedans sur la face postérieure du pharynx. — 6, ptérygoïdien interne, avec son nerf. — 7, ptérygoïdien externe. — 8, péristaphylin interne. — 9, péristaphylin externe. — 10, nerf lingual (avec la corde du tympan). — 11, nerf dentaire inférieur avec l'artère homonyme. — 12, nerf auriculo-temporal. — 13, carotide primitive. — 14, carotide interne. — 15, carotide externe. — 16, thyroïdienne inférieure. — 17, linguale. — 18, faciale. — 19, pharyngienne inférieure. — 20, maxillaire interne. — 21, temporale superficielle. — 22, parotide coupée transversalement. — 23, bord postérieur du maxillaire avec 23', ligament stylo-maxillaire.

(Pour les autres indications, voyez la figure 189.)

cinq nerfs, tous organes unis les uns aux autres par un tissu conjonctif plus ou moins dense (fig. 187). Voici quels sont les rapports réciproques de ces différents cordons vasculaires ou nerveux. La *carotide interne*, d'abord, au sortir du canal osseux que lui fournit le rocher, descend verticalement en arrière de l'aileron pharyngien, qui devient ainsi la *gouttière carotidienne* de certains auteurs; on sait que ses anévrysmes peuvent soulever la paroi du pharynx et s'ouvrir dans la cavité buccale. La *jugulaire interne*, à son origine, c'est-à-dire à sa sortie du trou déchiré postérieur, est placée en dehors et en arrière de l'artère; elle se porte rapidement sur son côté externe, situation qu'elle ne quitte plus. Des cinq nerfs qui entrent dans la constitution du paquet vasculo-nerveux latéro-pharyngien, le *grand sympathique*, bien que son ganglion supérieur soit placé dans la même gaine que les vaisseaux précités, appartient plutôt à la région prévertébrale et sera décrit à propos de cette région (voy. p. 620). Qu'il nous suffise ici de rappeler qu'il descend en arrière de la carotide interne, et, d'autre part, qu'il repose directement sur l'aponévrose prévertébrale, à laquelle il est intimement uni. Les quatre autres nerfs, à leur entrée dans la région, sont tous placés sur un plan postérieur à la carotide. Ils se disposent dans l'ordre suivant : en allant de dehors en dedans, le spinal, le pneumogastrique, le glosso-pharyngien et le grand hypoglosse. Voici ce qu'ils deviennent (fig. 186 et 440) : le *spinal*, après avoir jeté sa branche interne sur le pneumogastrique, se porte obliquement en bas et en dehors vers la face profonde du sterno-cléido-mastoïdien qu'il perfore; dans ce trajet, le nerf passe tantôt en avant, tantôt en arrière de la jugulaire interne; la divergence des auteurs sur ce point s'explique par la variation même que présente à ce niveau le trajet du tronc nerveux; le *pneumogastrique*, grossi de la branche interne du spinal (*pneumo-spinal* ou *vago-spinal*), descend verticalement entre la carotide interne et la jugulaire interne, un peu en dehors du grand sympathique; le *glosso-pharyngien*, obliquant légèrement en dehors, croise en arrière le pneumogastrique, s'engage ensuite entre l'artère et la veine pour gagner l'espace maxillo-pharyngien et, de là, la base de la langue; le *grand hypoglosse*, enfin, suivant le même trajet oblique que le nerf précédent, mais un peu au-dessous de lui, croise successivement en diagonale le grand sympathique, la carotide interne, le pneumogastrique et disparaît dans l'espace intervasculaire pour descendre dans la région sus-hyoïdienne, où nous le retrouverons (voy. p. 563). A la carotide interne et à la jugulaire s'accolent de nombreux ganglions lymphatiques. C'est aux dépens de ces ganglions, les plus élevés de la longue chaîne ganglionnaire qui s'étend de la base du crâne au médiastin, que se développent les adéno-phlegmons latéro-pharyngiens (A. Broca, Morestin).

Les phlegmons latéro-pharyngiens font saillie, d'ordinaire, à la face profonde du sterno-cléido-mastoïdien, sous l'angle de la mâchoire; ils peuvent également faire saillie dans le pharynx et simuler les abcès rétro-pharyngiens. Ils s'en distinguent toutefois par leur situation, la tuméfaction faisant relief sur la paroi latérale du pharynx dans le cas d'abcès latéro-pharyngien, sur la paroi postérieure dans le cas de phlegmon rétro-pharyngien; la cloison fibreuse, qui va de l'aponévrose prévertébrale au bord postérieur de l'aile ptérygoïdienne, les empêche, en effet, d'envahir l'espace rétro-pharyngien. Il importe de bien connaître ces détails, car la confusion entre les deux variétés d'abcès péripharyngiens peut n'être pas sans danger. On ne doit pas oublier, en effet, que, en se développant, les abcès latéro-pharyngiens refoulent les vaisseaux et les nerfs vers la cavité pharyngienne et que l'ouverture de la collection purulente par le pharynx (ouverture qui, ainsi que nous l'avons dit plus haut, constitue le traitement de choix des abcès rétro-pharyngiens) expose, en pareil cas, à la blessure des gros vaisseaux (fig. 187) : les phlegmons latéro-pharyngiens doivent être incisés par l'extérieur, comme les abcès froids symptomatiques d'un mal de Pott cervical.

**3° Endopharynx, divisions topographiques du pharynx.** — Suivie de haut en bas, la cavité pharyngienne (fig. 191) répond successivement aux fosses nasales, à la bouche, au larynx. De là sa division en trois portions, savoir : 1° une portion

supérieure ou *nasale ;* 2° une portion moyenne ou *buccale ;* 3° une portion inférieure ou *laryngienne*. En raison des rapports que présentent ces trois portions, chacune avec la cavité correspondante, on peut les considérer comme des annexes des fosses nasales, de la bouche et du larynx, tant au point de vue anatomique qu'au point de vue physiologique et pathologique. En se plaçant à ce dernier point de vue, on peut donc dire que si le pharynx appartient par sa surface extérieure à la chirurgie générale, il appartient par sa surface intérieure à la chirurgie spéciale, à l'*oto-rhino-laryngologie* et à la *stomatologie*.

*A*. Portion nasale. — La portion nasale du pharynx, encore appelée *naso-pharynx rhino-pharynx, arrière-cavité des fosses nasales,* ou simplement *cavum,* est la plus importante des trois portions de la cavité pharyngée. Tandis que les deux autres font partie à la fois de l'appareil respiratoire et de l'appareil digestif, la portion nasale est exclusivement respiratoire. Elle s'étend depuis l'extrémité supérieure de l'organe jusqu'au voile du palais. Celui-ci forme, lorsqu'il se contracte (pendant la déglutition par exemple), une sorte de cloison horizontale qui l'isole complètement de la portion buccale ; par contre, lorsqu'il est au repos et pend verticalement comme un rideau, la portion nasale communique largement avec le reste de la cavité pharyngienne.

L'arrière-cavité des fosses nasales présente les dimensions suivantes : diamètre vertical, 4 centimètres ; diamètre transverse, 4 centimètres ; diamètre antéro-postérieur, 2 centimètres. Ces dimensions sont telles qu'il suffit d'une tumeur ayant le volume d'une noix (Luschka) pour amener des phénomènes de compression dans le rhino-pharynx. Dans certains cas, on observe une diminution congénitale de tous les diamètres de cette cavité ; cette malformation s'accompagne d'ordinaire d'une atrésie des fosses nasales, et les malades qui la présentent ont un facies caractéristique, qui rappelle celui des adénoïdiens (Ruault, 1888).

Le rhino-pharynx a une forme irrégulièrement cubique et, de ce fait, nous offre à considérer six parois : une paroi antérieure, une paroi postérieure, deux parois latérales, une paroi supérieure, enfin une paroi inférieure. Ces parois, à l'exception de la paroi inférieure, répondent d'une façon plus ou moins médiate au squelette de la face, du crâne et de la colonne vertébrale ; cela nous explique pourquoi les dimensions du naso-pharynx sont en relation étroite avec le développement de la face et du crâne, pourquoi aussi la cavité que ces parois osseuses délimitent se prête aisément à un tamponnement énergique, moyen thérapeutique, signalons-le en passant, qui permet d'arrêter à coup sûr les hémorrhagies reconnaissant pour cause une lésion siégeant à ce niveau. Décrivons maintenant chacune de ces parois :

a. *Paroi antérieure.* — La paroi antérieure du rhino-pharynx est occupée par les *choanes* ou orifices postérieurs des fosses nasales. Ces orifices, qui font communiquer largement le pharynx avec les fosses nasales, seront décrits plus loin (voy. p. 439). Nous dirons ici seulement que les tumeurs du naso-pharynx les obstruent rapidement (d'où la gêne respiratoire précoce observée en pareil cas) et que leurs prolongements les franchissent pour pénétrer dans la cavité nasale et venir même, parfois, faire issue au dehors (polypes naso-pharyngiens).

b. *Paroi postérieure.* — La paroi postérieure se continue avec la paroi supérieure par une courbe douce. En bas, elle répond à un plan horizontal passant par le bord supérieur de l'arc antérieur de l'atlas. Latéralement, elle contribue à former la fossette de Rosenmüller que nous allons retrouver tout à l'heure sur la

paroi latérale. Comme la paroi postérieure du pharynx buccal, elle est soulevée par de nombreux follicules adénoïdes (voy. p. 266).

c. *Parois latérales.* — Les parois latérales constituent, avec la voûte du pharynx, les parois les plus importantes du rhino-pharynx : elles sont, en effet, occupées par l'orifice pharyngien de la trompe. Nous décrirons cet orifice à propos de

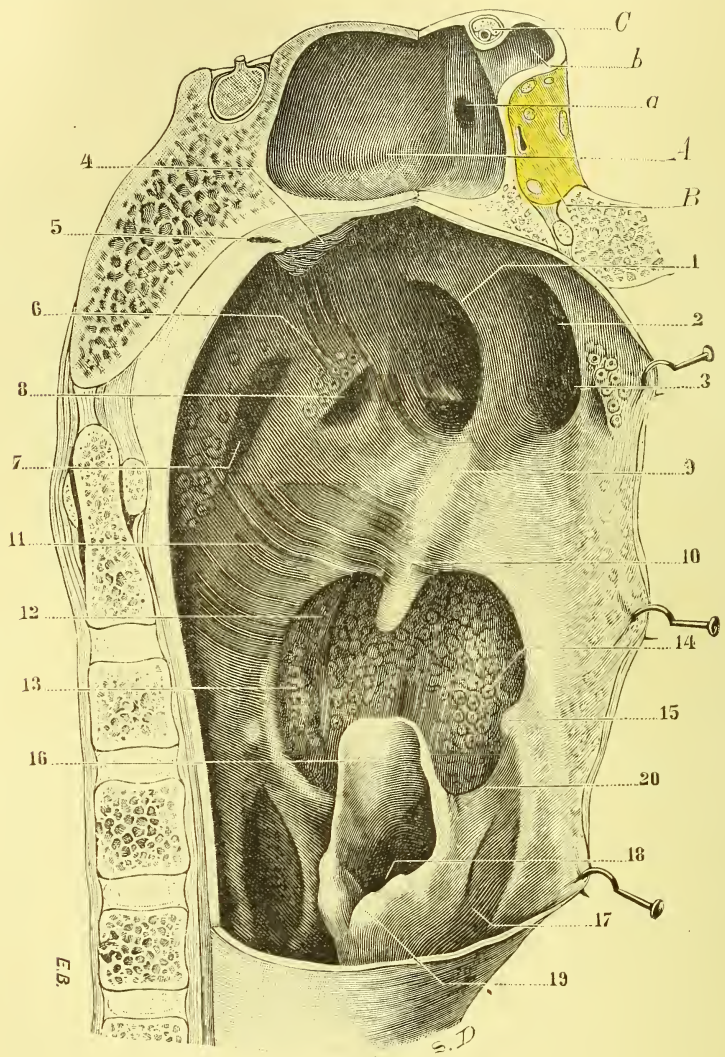


Fig. 191.
Le pharynx, vue postéro-latérale.

Pour obtenir cette préparation deux coupes ont été pratiquées : l'une, postéro-antérieure et médiane, a été conduite jusqu'un peu en arrière des choanes; l'autre, vertico-transversale et passant immédiatement en arrière des choanes est venue rejoindre la première, sur la ligne médiane; le segment du pharynx délimité par ces deux coupes a été enlevé.

*A*, sinus sphénoïdal droit, volumineux. — *B*, sommet de l'orbite droite. — *C*, nerf optique et artère ophthalmique dans le canal optique. — *a*, orifice du sinus sphénoïdal. — *b*, prolongement du sinus dans l'apophyse clinoïde antérieure.

1, bord postérieur de la cloison nasale. — 2, choane droite. — 3, queue du cornet inférieur droit. — 4, amygdale pharyngienne. — 5, bourse pharyngienne. — 6, bourrelet de la trompe et amygdale de Gerlach. — 7, fossette de Rosenmüller. — 8, orifice de la trompe d'Eustache. — 9, face supérieure du voile du palais. — 10, luette. — 11, pilier postérieur du voile du palais. — 12, pilier antérieur. — 13, amygdale palatine. — 14, amygdale lingnale. — 15, grande corne de l'os hyoïde. — 16, épiglotte. — 17, gouttière pharyngo-laryngée droite. — 18, cavité du larynx. — 19, cartilage aryténoïde droit. — 20, repli pharyngo-épiglottique droit.

la région de la trompe d'Eustache (voy. p. 307), et montrerons l'importance de ses rapports avec la cavité pharyngienne. Nous rappellerons ici seulement qu'il fait une saillie plus ou moins considérable dans la cavité rhino-pharyngienne et que, par suite, il peut être lésé au cours des opérations qui se pratiquent dans cette cavité, par exemple dans l'extirpation des végétations adénoïdes : il en peut résulter un rétrécissement et une obstruction consécutive de la trompe. Nous rappellerons encore, qu'en arrière de l'orifice tubaire, la paroi latérale du pharynx présente une excavation, la *fossette de Rosenmüller*, qui, peu marquée chez l'enfant, acquiert tout son développement chez l'adulte et surtout chez le vieillard. Profonde parfois de 1 à 2 centimètres (Kostanecki), cette fossette est souvent cloisonnée par des brides fibreuses et c'est, en pareil cas surtout, que, dans le cathétérisme de la trompe, le bec de la sonde étant accroché par ces brides, on peut croire avoir pénétré dans l'orifice de la trompe, alors qu'on est simplement arrêté dans la fossette. Au niveau de la fossette de Rosenmüller, la paroi pharyngienne n'est distante de la carotide interne que de 2 à 3 millimètres environ, d'après Gillette ; l'opérateur ne doit pas l'oublier lorsqu'il intervient sur la région.

d. *Paroi supérieure, amygdale pharyngienne.* — La forme de la paroi supé-

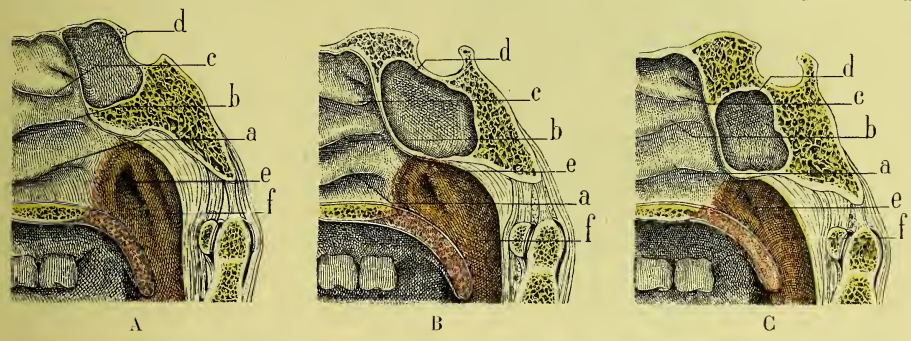


Fig. 192.

Les trois types de voûte naso-pharyngienne, vus sur une coupe médio-sagittale du naso-pharynx A, type du naso-pharynx à voûte ogivale (type de l'adulte) ; B, type du naso-pharynx à voûte cintrée (type de l'adulte) : C, type du naso-pharynx à voûte surbaissée (type de l'enfant).

*a*, cornet inférieur. — *b*, cornet moyen. — *c*, cornet supérieur. — *d*, sinus sphénoïdal. — *e*, ouverture de la trompe d'Eustache. — *f*, fossette de Rosenmüller.

rieure du naso-pharynx est celle d'une voûte (*voûte du pharynx*), dont la courbure varie notablement suivant les sujets. Suivant que cette courbure est plus ou moins prononcée, on peut, avec Moure et Laffarelle (1901), distinguer trois types principaux de voûte pharyngienne, lesquels servent à caractériser trois types différents de naso-pharynx, savoir : les naso-pharynx à voûte cintrée, les naso-pharynx à voûte surbaissée, les naso-pharynx à voûte ogivale — Les *naso-pharynx à voûte cintrée* (fig. 192, B) s'observent dans un tiers des cas environ. Ce sont les naso-pharynx dont la forme est représentée comme normale dans la plupart des traités d'anatomie. — Les *naso-pharynx à voûte surbaissée* (fig. 192, C) sont moins fréquents que les précédents chez l'adulte (15 fois sur 60 sujets). On les rencontre surtout chez l'enfant. — Les *naso-pharynx à voûte ogivale* ou *à recessus* (fig. 192, A) représentent le type le plus commun. Les auteurs précités l'ont trouvé 26 fois sur 60 sujets examinés.

La connaissance de la forme exacte de la voûte du pharynx ne présente pas seulement un intérêt anatomique, elle donne lieu à des applications pratiques importantes. En effet, c'est sur la voûte, comme nous allons le voir dans un instant, que

s'étale l'amygdale pharyngienne, point de départ des végétations adénoïdes, c'est la voûte que les instruments utilisés pour enlever ces adénoïdes « rabotent » en quelque sorte, en s'adaptant aussi exactement que possible à sa forme. On conçoit donc que pour faire une opération complète, le chirurgien doive modifier son instrumentation et sa méthode opératoire suivant la forme que présente le naso-pharynx de son malade, forme que le toucher digital et la rhinoscopie postérieure permettent de reconnaître facilement.

Les dimensions de la voûte du naso-pharynx sont plus grandes dans le sens transversal que dans le sens antéro-postérieur chez les brachycéphales ; elles sont à peu près égales chez les dolichocéphales (E. Escat). Cela n'est vrai, toutefois, que pour les dimensions prises sur le squelette, le gonflement de la muqueuse modifiant considérablement ces dimensions sur le sujet revêtu de ses parties molles.

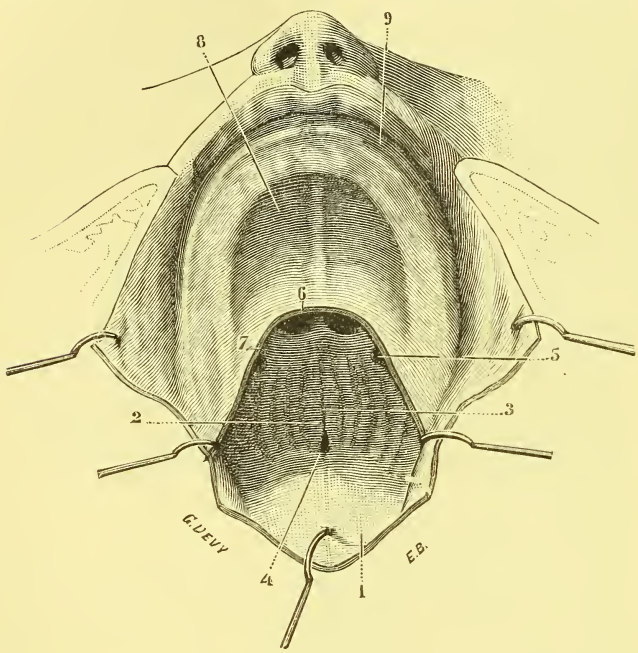


Fig. 193.

Amygdale pharyngienne chez le nouveau-né (enfant de 12 jours) (T.).

1, paroi postérieure du pharynx. — 2, amygdale pharyngienne. — 3, fente médiane. — 4, recessus pharyngien (future bourse pharyngienne). — 5, trompe d'Eustache. — 6, choanes. — 7, ligne de section du voile du palais. — 8, voûte palatine. — 9, gencives supérieures.

La voûte est occupée par une masse de tissu lymphoïde, véritable *amygdale pharyngienne*, qui joue, dans la pathologie du rhino-pharynx, un rôle considérable. Cette amygdale pharyngienne, signalée depuis longtemps par Santorini (1775), par Lacauchie (1853), a été bien décrite par Kölliker (1863), Luschka (1868), Killian (1888) et plus récemment par E. Escat (1894). On l'appelle encore *amygdale de Luschka*. — Elle occupe, sur la voûte du pharynx, l'espace compris entre les choanes et le tubercule pharyngien. Son épaisseur est de 4 à 6 millimètres; sa longueur de 25 millimètres, sa largeur de 20 millimètres. — Ses cryptes, au lieu d'affecter la forme utriculaire, comme ceux de l'amygdale palatine, sont disposés en sillons rectilignes ou sinueux, parallèles les uns aux autres ou convergents en arrière, ainsi que la figure 193 nous le montre nettement. Parmi ces sillons, il y en a un généralement, qui occupe la ligne médiane et qui est plus profond que les autres, *c'est le recessus médian ;* il aboutit en arrière à une dépression plus accentuée que le reste du recessus et qui porte le nom de *bourse pharyngienne* (Luschka). Rappelons, en passant, que cette bourse pharyngienne, dont la signification propre ne nous est pas encore bien connue, a été considérée à tort par Luschka comme le reliquat du canal embryonnaire par lequel émigre l'évagination de la muqueuse pharyngienne qui deviendra plus tard le corps pitui-

taire ; pour d'autres auteurs, elle ne serait qu'un crypte de l'amygdale pharyngienne plus développé que les autres. — L'amygdale pharyngienne n'est bien développée que chez l'enfant. Elle commence à s'atrophier dès l'âge de 12 ans et, chez l'adulte, il ne persiste plus que la partie postérieure de la fente médiane, c'est-à-dire la bourse pharyngienne. Cette dernière peut même disparaître complètement.

L'amygdale pharyngienne forme avec l'amygdale tubaire de Gerlach, avec les amygdales palatines, et avec l'amygdale linguale, une sorte de cercle, l'*anneau lymphatique* de Waldeyer. Comme les autres amygdales, l'amygdale pharyngienne s'hypertrophie fréquemment chez l'enfant et même chez l'adulte et constitue alors l'affection connue sous le nom de *végétations adénoïdes*.

Les végétations adénoïdes amènent l'obstruction plus ou moins complète du naso-pharynx et obligent le malade à respirer uniquement par la bouche ; de ce fait, elles entraînent, lorsqu'elles restent trop longtemps méconnues, des troubles profonds dans le développement des fosses nasales et du thorax. En favorisant, d'autre part, la rétention des sécrétions et, par suite, le développement des nombreux germes qui pullulent à l'état normal dans le naso-pharynx, elles constituent un foyer d'infection toujours menaçant pour la trompe d'Eustache et l'oreille moyenne, pour l'appareil respiratoire, enfin pour l'organisme tout entier. L'extirpation des végétations adénoïdes est donc une opération qu'il convient de ne jamais différer. Elle est d'ailleurs, comme on le sait, d'une grande bénignité et d'une extrême simplicité.

L'amygdale pharyngienne peut être encore atteinte d'amygdalite lacunaire (Ruault, Brindel) comme l'amygdale palatine, mais beaucoup plus rarement que cette dernière, en raison même de la disposition de ses cryptes qui sont plus ouverts et moins profonds. Quant à la bourse pharyngienne, elle peut être le siège (en même temps que le reste de l'amygdale ou isolément chez l'adulte) lorsque l'amygdale a disparu, de processus inflammatoires, décrits autrefois comme une affection spéciale sous le nom de *bursitis* (Tornwaldt), et qui ne sont qu'un cas particulier des inflammations circonscrites de la voûte du pharynx. Il peut même arriver, à la suite d'inflammations répétées, que l'orifice, par lequel la bourse pharyngienne vient déboucher dans le cavum, s'oblitère : les sécrétions s'accumulent alors dans la cavité de la poche et la transforment en un kyste qui fait saillie sur la voûte du pharynx ; ces kystes signalés par Tornwaldt sont beaucoup plus rares que le croyait cet auteur.

e. *Paroi inférieure.* — La paroi inférieure ou plancher de l'arrière-cavité des fosses nasales est formée par la face supérieure du voile du palais. Rappelons qu'elle n'existe que lorsque le voile vient se mettre au contact de la paroi postérieure du pharynx, autrement dit au moment de la déglutition. En dehors de ce moment, le voile pend verticalement et la paroi inférieure du naso-pharynx fait défaut : la portion nasale du pharynx se continue alors sans aucune démarcation avec la portion buccale.

*B.* Portion buccale. — La portion buccale du pharynx, encore appelée *oro-pharynx* ou *arrière-gorge*, s'étend du palais jusqu'à un plan horizontal passant par l'os hyoïde. Ses dimensions sont très variables suivant les sujets : elles mesurent en moyenne 4 centimètres dans le diamètre vertical, 5 centimètres dans le diamètre transverse, 4 centimètres dans le diamètre antéro-postérieur.

A l'état pathologique, ces dimensions sont toujours sensiblement modifiées : elles peuvent être beaucoup moindres ou, au contraire, plus ou moins augmentées ; dans le premier cas le pharynx est dit rétréci, dans le deuxième cas il est dit élargi. Le rétrécissement du pharynx, parfois si prononcé qu'on parle alors de *pharynx virtuel*, s'observe dans les affections inflammatoires qui s'accompagnent d'un épaississement de la muqueuse, comme, par exemple, dans la *pharyngite folliculaire hypertrophique* des adolescents et surtout dans la *pharyngite chronique hypertrophique* des buveurs ou des fumeurs. L'élargissement se rencontre chez les malades qui ont un passé pathologique pharyngien fort chargé. Dû à l'atrophie de la muqueuse et de la musculeuse, il est l'aboutissant de la plupart des inflammations chroniques du pharynx.

La portion buccale du pharynx nous offre à considérer, comme la portion nasale, une paroi antérieure, une paroi postérieure et deux parois latérales. — La *paroi antérieure*, dans le pharynx buccal comme dans le pharynx nasal, fait en grande partie défaut. Elle est, en effet, occupée par un vaste orifice que délimitent entre eux le bord inférieur du voile du palais, et le V lingual. Au-dessous de cet orifice et jusqu'à l'os hyoïde, elle est formée par la base de la langue et l'amygdale linguale que nous décrirons plus loin (voy. *Région de la langue*, p. 469). — Ses *parois latérales* continuent la fossette de Rosenmüller. Elles présentent des amas de tissu lymphoïde que l'on trouve souvent augmentés de volume chez les sujets porteurs de végétations adénoïdes. — Sa *paroi postérieure*, visible lorsque le sujet ouvre largement la bouche, répond au corps de l'axis. Elle est mamelonnée, disposition qui est due à la présence de nombreux follicules adénoïdes, minuscules amygdales dont l'hypertrophie constitue ce qu'on appelle vulgairement les *granulations du pharynx*.

Dans la cavité du pharynx buccal et à sa partie antérieure, immédiatement en arrière de la langue, se montre l'épiglotte ; nous l'étudierons plus loin avec le larynx (voy. *Région laryngée*, p. 576).

*C.* Portion laryngienne. — La portion laryngienne du pharynx ou *laryngo-pharynx* fait suite à la précédente et s'étend ensuite jusqu'à l'extrémité supérieure de l'œsophage. Le larynx vient faire saillie, dans la partie antérieure de sa cavité. Sa longueur mesure 5 centimètres environ. Large en haut de 3 à 4 centimètres, la portion laryngienne du pharynx se rétrécit au fur et à mesure qu'elle se rapproche de sa terminaison. En ce point, qui n'est autre que la portion initiale de l'œsophage et qui répond au bord inférieur du cartilage cricoïde, son calibre n'est plus que de 14 millimètres (Mouton) ; il est inférieur au calibre de la portion sous-jacente du conduit œsophagien : aussi est-ce à ce niveau que s'arrêtent souvent les corps étrangers avalés par mégarde. Les rapports intimes de cette portion terminale du pharynx avec le larynx nous expliquent pourquoi les corps étrangers arrêtés en ce point donnent naissance à des symptômes respiratoires, qui peuvent induire en erreur sur le siège du corps étranger et faire croire que ce dernier occupe le larynx.

C'est également en ce point que siègent *les rétrécissements cicatriciels*, consécutifs à l'absorption de liquides bouillants ou de liquides corrosifs, parce que, sans doute, l'action du liquide s'y fait sentir plus longtemps qu'ailleurs, en raison même du rétrécissement qu'il présente normalement.

Le laryngo-pharynx nous présente quatre parois, que l'on distingue en antérieure, postérieure et latérales. — Sa *paroi antérieure* est successivement constituée : 1° tout en haut, par l'épiglotte ; 2° à sa partie moyenne, par l'orifice pharyngien du larynx ; 3° tout en bas, par la face postérieure du cricoïde. — Ses *parois latérales* répondent aux *gouttières pharyngo-laryngées*, que suivent les liquides ingérés pour arriver jusque dans l'œsophage ; le fond de la gouttière est soulevé en un petit repli vertical déterminé par le nerf laryngé supérieur. — Sa *paroi postérieure*, enfin, répond au corps des 3e, 4e, 5e et 6e vertèbres cervicales.

**4° Constitution anatomique.** — Le pharynx se compose essentiellement de trois couches superposées : 1° une couche moyenne ou fibreuse, plus connue sous le nom d'*aponévrose du pharynx ;* 2° une couche extérieure *musculeuse ;* 3° une couche intérieure ou *muqueuse*. Nous ne les étudierons ici qu'au point vue médico-chirurgical, renvoyant, pour les détails purement anatomiques, aux Traités d'anatomie descriptive.

a. *Aponévrose du pharynx.* — Cette aponévrose, qui constitue comme la *charpente du pharynx*, s'étend sans interruption de l'extrémité supérieure de l'organe

à son extrémité inférieure. Mais elle n'occupe qu'une partie de son pourtour : sa paroi postérieure et ses parois latérales. Elle fait défaut à sa partie antérieure. L'aponévrose pharyngienne revêt donc dans son ensemble la forme d'un demi-cylindre ou, si l'on veut, d'une sorte de gouttière à direction verticale et à concavité dirigée en avant. — En haut, elle prend insertion sur la base du crâne, et tout particulièrement : 1° sur l'apophyse basilaire, un peu en avant du trou occipital ; 2° sur la face inférieure du rocher, depuis le trou carotidien jusqu'au sommet de l'os ; 3° sur la lame fibro-cartilagineuse qui ferme le trou déchiré antérieur ; 4° sur le bord postérieur de l'aile interne de l'apophyse ptérygoïde. — En bas, l'aponévrose s'amincit peu à peu et finit même par dégénérer en une simple couche celluleuse, qui se continue avec la tunique moyenne de l'œsophage. — Le bord antérieur de l'aponévrose pharyngienne s'étend naturellement depuis la base du crâne jusqu'à l'œsophage. Il est très irrégulier et s'attache successivement, en allant de haut en bas, sur l'aile interne de l'apophyse ptérygoïde, sur le ligament ptérygo-maxillaire, sur la partie postérieure de la ligne mylo-hyoïdienne, sur le ligament stylo-hyoïdien, sur les petites et les grandes cornes de l'os hyoïde, sur le ligament thyro-hyoïdien latéral, sur le bord postérieur du cartilage thyroïde, enfin sur la face postérieure du cartilage cricoïde. — Des deux surfaces de l'aponévrose pharyngienne, la *surface intérieure*, concave, répond à la muqueuse; la *surface extérieure*, convexe, sert de substratum à la couche musculaire.

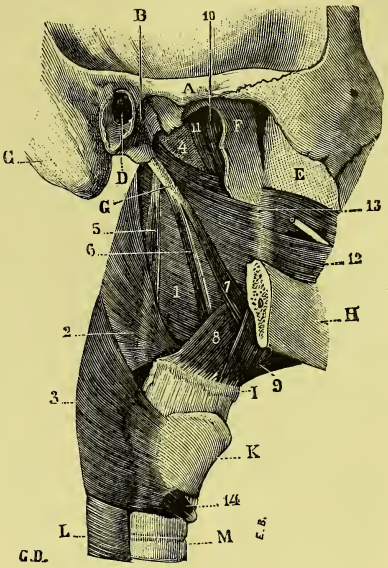


Fig. 194.

Les muscles du pharynx, vus latéralement (*côté droit*) (T.).

(La branche montante du maxillaire inférieur a été réséquée au niveau de son union avec le corps de l'os. La couche superficielle des muscles de la région a été également enlevée.)

A, arcade zygomatique. — B, cavité glénoïde. — C, apophyse mastoïde. — D, conduit auditif externe. — E, tubérosité du maxillaire supérieur. — F, apophyse ptérygoïde. — G, apophyse styloïde. — H, maxillaire inférieur. — I, os hyoïde. — K, cartilage thyroïde. — L, œsophage. — M, trachée-artère.

1, constricteur supérieur du pharynx. — 2, constricteur moyen. — 3, constricteur inférieur. — 4, aponévrose pharyngienne. — 5, stylo-pharyngien. — 6, stylo-hyoïdien profond (anormal) et ligament stylo-hyoïdien. — 7, stylo-glosse. — 8, hyo-glosse. — 9, mylo-hyoïdien. — 10, péristaphylin externe. — 11, péristaphylin interne. — 12, buccinateur. — 13, aponévrose buccinato-pharyngienne. — 14, crico-thyroïdien.

b. *Muscles du pharynx.* — Les muscles du pharynx (fig. 194) appartiennent tous, histologiquement, à la classe des muscles striés. Pairs et symétriquement disposés à droite et à gauche de la ligne médiane, ils sont au nombre de dix, cinq de chaque côté. Ils se distinguent, au point de vue de leur rôle, en constricteurs et élévateurs.

α) Les *muscles constricteurs,* larges et minces, sont formés par des fibres transversales ou obliques et, de ce fait, ont pour fonctions, comme leur nom l'indique, de rétrécir le pharynx. Ils sont au nombre de trois, que l'on désigne sous le nom de *supérieur, moyen* et *inférieur*. Ils se disposent, du reste, suivant des plans différents et s'imbriquent de bas en haut à la manière des tuiles d'un toit, mais en sens inverse ; l'inférieur, qui est le plus superficiel, recouvre en partie le moyen qui se trouve placé en avant de lui ; le moyen, à son tour, recouvre en partie le supérieur qui est le plus profond des trois. Insérés en arrière sur la ligne axiale de l'aponévrose, les constricteurs du pharynx viennent se fixer en avant sur les divers points fibreux ou cartilagineux, qui donnent insertion à l'aponévrose sous-jacente.

β) Les *muscles élévateurs*, ainsi appelés parce qu'ils élèvent le pharynx, sont au nombre de deux : le *pharyngo-staphylin* et le *stylo-pharyngien*. Le premier, qui fait également partie du voile du palais, s'étend de la partie postérieure du voile à la partie moyenne de l'aponévrose pharyngienne. Le second, parti de la base de l'apophyse styloïde, se porte obliquement en bas et en dedans, s'engage entre le constricteur supérieur et le constricteur moyen et se termine au-dessous de ce dernier muscle, en formant un petit éventail, dont les fibres s'insèrent à la fois à l'aponévrose pharyngienne, au bord externe de l'épiglotte et au bord postérieur du cartilage thyroïde.

γ) *Envisagés dans leur ensemble*, les différents muscles que nous venons de décrire, forment autour du pharynx une couche continue, mais d'une faible épaisseur. Ils peuvent être paralysés, et toujours leur paralysie se trouve associée à celle du voile du palais (diphtérie, paralysies par lésions bulbaires). Étant donné le rôle qu'ils jouent dans la déglutition, on conçoit que lorsqu'ils ne fonctionnent plus, la déglutition, celle des liquides surtout, soit fortement compromise : on voit en pareil cas les liquides refluer par les fosses nasales et pénétrer dans le larynx et les bronches. — Au lieu d'être paralysés, les muscles du pharynx peuvent être atteints de contracture, de spasmes. Cette contracture, qui met obstacle à la pénétration des aliments solides ou liquides dans l'œsophage, s'observe dans le *tétanos* et surtout dans la *rage* où elle est constante et si intense, qu'elle a fait donner à cette maladie le nom d'*hydrophobie*. Elle s'observe encore dans l'hystérie, où elle peut simuler un rétrécissement organique. On la rencontre enfin dans la pharyngite chronique hypertrophique.

c. *Muqueuse pharyngée*. — La muqueuse du pharynx nous présente, à l'état normal, une coloration rosée ou même franchement rougeâtre ; elle est lubrifiée par un mucus visqueux très adhérent. A l'état pathologique, elle est d'un rouge plus ou moins violacé, sèche parfois et comme vernissée, couverte dans d'autres cas d'un enduit jaunâtre purulent.—Revêtue par un épithélium à cils vibratiles sur le naso-pharynx, exclusivement destiné à la respiration comme on le sait, elle se trouve tapissée dans tout le reste de son étendue, d'un épithélium pavimenteux. Épaisse et adhérente au niveau du rhino-pharynx, elle est plus mince dans les autres parties du conduit pharyngien.

La muqueuse pharyngée renferme, dans toute sa hauteur, un grand nombre de *glandes mucipares*, qui, par leur structure, rappellent les glandes labiales. L'inflammation de ces glandes, l'hypersécrétion qui en résulte et qui oblige le malade à « hemmer » et à « râcler de la gorge » pour se débarrasser des sécrétions modifiées dans leur quantité et dans leur qualité, ces lésions, disons-nous, caractérisent les affections catarrhales aiguës ou chroniques du pharynx (*pharyngites*). — La muqueuse pharyngée contient encore dans son épaisseur un très grand nombre de *follicules adénoïdes*, qui jouent dans la pathologie du pharynx et dans les infections générales à point de départ bucco-pharyngé (rhumatisme, scarlatine, etc.), un rôle important que nous avons déjà signalé (voy. p. 251).

La muqueuse du pharynx peut être le siège de tumeurs malignes (épithélioma). On y observe encore des ulcérations graves (d'origine traumatique, syphilitique, tuberculeuse ou gangréneuse), laissant après elles des cicatrices qui déforment et rétrécissent la cavité pharyngienne et entraînent une gêne plus ou moins accusée de la respiration, de la déglutition et de la phonation.

**5° Vaisseaux et nerfs.** — *A.* Artères. — Le pharynx reçoit la plus grande partie

de ses artères de la *pharyngienne inférieure,* branche de la carotide externe. Accessoirement, la *ptérygo-palatine,* la *palatine inférieure* et la *thyroïdienne supérieure,* lui fournissent quelques rameaux.

*B.* Veines. — Les veines, émanées de la muqueuse et de la musculeuse, vont se jeter, à différentes hauteurs, dans la jugulaire interne. Les veines de la muqueuse prennent un développement exagéré dans les affections chroniques du pharynx et forment, à la surface de la membrane, des varicosités nettement visibles à l'examen clinique. Elles se rompent, assez fréquemment, à la suite des efforts de toux que font les sujets atteints de pharyngite pour se débarrasser des sécrétions pharyngées, et donnent alors naissance à des *hémorrhagies* qui simulent de petites hémoptysies inquiétant fort les malades (Botey).

*C.* Lymphatiques. — La muqueuse du pharynx est très riche en tissu lymphoïde ; elle renferme, comme nous l'avons dit plus haut, de très nombreux follicules adénoïdes. Quant à ses vaisseaux lymphatiques, ils se rendent : ceux de la portion nasale du pharynx aux ganglions rétro-pharyngiens précédemment décrits (voy. p. 255) ; ceux des portions buccale et laryngienne à cinq ou six ganglions carotidiens situés au-dessous du ventre postérieur du digastrique.

*D.* Nerfs. — Abstraction faite du nerf pharyngien de Bock, que le ganglion sphéno-palatin envoie à la muqueuse qui avoisine l'orifice de la trompe, et de quelques fins rameaux que le laryngé externe et le récurrent envoient à la partie inférieure du pharynx, les nerfs destinés à cet organe proviennent tous du plexus pharyngien, à la constitution duquel prennent part le glosso-pharyngien, le pneumo-spinal et le grand sympathique. Physiologiquement, les rameaux nerveux destinés au pharynx se divisent en rameaux sensitifs et rameaux moteurs :

a. *Rameaux sensitifs.* — La sensibilité du pharynx dépend principalement du *pneumogastrique,* accessoirement du *glosso-pharyngien,* qui innerve la muqueuse au voisinage du pilier postérieur, et du *trijumeau,* qui envoie quelques filets (par le nerf pharyngien de Bock) sur le pourtour de l'orifice interne de la trompe. On connaît les réflexes (nausées, vomissements), que provoque l'attouchement du voile du palais et du pharynx. Ce réflexe si gênant pour l'exploration de la cavité pharyngienne disparaît en certains cas ; on dit alors qu'il y a *anesthésie du pharynx.* Cette anesthésie peut se rencontrer associée à des troubles paralytiques (lorsque la paralysie est consécutive à une polynévrite périphérique, dans la diphthérie par exemple) ; elle s'observe parfois à l'état isolé, dans l'hystérie surtout, dont elle constitue un des stigmates.

On sait que le pneumo-spinal reçoit, d'une façon inconstante, une anastomose de la deuxième racine cervicale postérieure, dont le nerf occipital d'Arnold (lequel tient sous sa dépendance la sensibilité de la région occipitale) n'est que le prolongement. D'après H. Vincent (1904), ces filets anastomotiques, lorsqu'ils existent, accompagneraient le nerf pharyngien et se distribueraient au pharynx. Ainsi s'expliqueraient les violentes douleurs que certains sujets atteints d'angine accusent, spontanément et à la pression, au niveau de la partie supérieure de la nuque.

b. *Rameaux moteurs.* — La motricité du pharynx est sous la dépendance du *glosso-pharyngien,* qui innerve le pharyngo-staphylin et, surtout, du *pneumo-spinal,* qui innerve tous les constricteurs. Rappelons, à ce propos, que le pneumo-spinal donne également des filets au voile du palais et aux muscles du larynx et que sa lésion, lorsqu'elle porte au-dessus du point d'où naissent les nerfs pharyngiens, se traduit par une hémi-paralysie du larynx associée à une hémi-paralysie du voile du palais et du pharynx (*syndrome d'Avellis*). Ajoutons que les paralysies du pharynx peuvent encore reconnaître pour cause, non seulement une

lésion des nerfs eux-mêmes, mais aussi une lésion portant sur leurs noyaux bulbaires ou sur leurs centres corticaux.

**6° Exploration et voie d'accès.** — Au point de vue de l'exploration, il faut distinguer le pharynx buccal du pharynx nasal et du pharynx laryngien. Le premier, seul, est explorable directement par la vue sans le secours d'instruments spéciaux ; il suffit, le sujet ayant la bouche largement ouverte et bien exposée à la lumière, d'abaisser le dos de la langue avec un abaisse-langue, une spatule, un manche de cuiller, etc. Au contraire, pour examiner l'arrière-cavité des fosses nasales ou bien le pharynx laryngien, pour examiner même certaines parties du pharynx buccal, l'amygdale linguale notamment, il faut avoir recours à des procédés spéciaux, que nous décrirons à propos de l'exploration des fosses nasales et du larynx, savoir : la *rhinoscopie postérieure* pour le rhino-pharynx, la *laryngoscopie* pour le laryngo-pharynx (fig. 195, *a*).

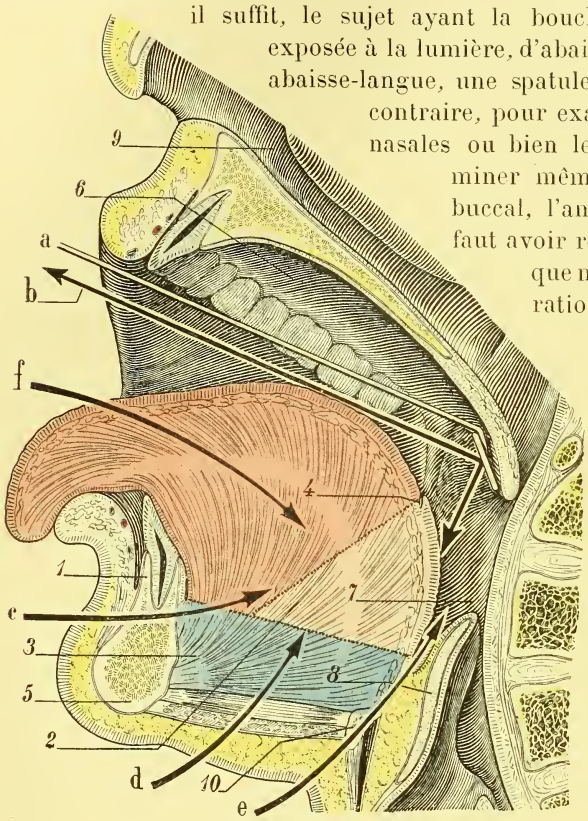


Fig. 195.

Schéma des divisions topographiques de la langue et des voies d'accès sur cet organe et le pharynx : coupe médio-sagittale de la tête, la bouche étant ouverte.

La portion mobile de la langue est *en rouge*, la portion fixe *en bleu*.

1, segment buccal de la portion mobile de la langue (*en rouge foncé*). — 2, segment pharyngien de cette même portion mobile (*en rouge clair*). — 3, portion fixe de la langue (*en bleu*). — 4, foramen cæcum. — 5, maxillaire inférieur. — 6, voûte palatine. — 7, pharynx. — 8, épiglotte. — 9, fosse nasale droite. — 10, os hyoïde.

*a*, miroir laryngoscopique en place pour explorer le laryngo-pharynx et l'amygdale linguale. — *b*, marche que suivent les rayons lumineux pour aller éclairer le segment pharyngien d'une part, pour arriver à l'œil de l'observateur d'autre part. — *c*, voie d'accès transmaxillaire sur la langue. — *d*, voie d'accès sus-hyoïdienne. — *e*, voie d'accès transhyoïdienne sur le pharynx. — *f*, voie d'accès naturelle, par la cavité buccale.

La cavité pharyngienne est, grâce aux moyens d'examen précités, directement accessible au chirurgien, dans toutes ses parties, par les *voies naturelles*. Mais si cette voie est suffisante d'ordinaire pour les interventions que nécessitent les affections bénignes du pharynx, il n'en est pas de même lorsqu'il s'agit d'affections malignes et en particulier de cancer. Il faut, en pareil cas, que le chirurgien ait un accès large sur la région pour pouvoir pratiquer une extirpation complète des lésions : il doit avoir recours aux voies artificielles.

Les *voies artificielles* donnant dans la cavité pharyngienne un jour plus grand que les voies naturelles sont : 1° *pour le naso-pharynx*, la voie palatine (division du voile du palais ou résection de la voûte palatine, Nélaton), la voie nasale (résection et abaissement temporaire du nez, Ollier), la voie faciale (résection temporaire ou permanente du maxillaire supérieur, Syme); 2° *pour l'oro-pharynx* et le *laryngo-pharynx*, les diverses pharyngotomies latérales (p. 249) et la pharyngotomie transhyoïdienne de Vallas (fig. 195, *e*).

## CHAPITRE III

# APPAREILS DES SENS

De nos cinq appareils sensoriels, quatre occupent la tête : l'appareil de l'audition, l'appareil de la vision, l'appareil de l'olfaction et l'appareil du goût. Le premier se trouve situé, presque tout entier, dans l'épaisseur de la paroi cranienne ; le second occupe une cavité intermédiaire au crâne et à la face; les deux autres appartiennent manifestement au massif facial.

Chacun d'eux est essentiellement constitué par une membrane fine et délicate où se trouvent, le plus souvent au sein de cellules épithéliales hautement différenciées (*cellules sensorielles*), les ramifications terminales des nerfs sensoriels : ce sont le labyrinthe membraneux pour le sens de l'ouïe, la rétine pour la vue, la pituitaire pour l'odorat, la muqueuse linguale pour le goût. A ces membranes sensorielles, qui sont les parties essentielles des organes des sens, s'ajoutent, à titre d'annexes, un certain nombre de formations d'importance moindre, qui ont pour attribution, suivant les cas, de protéger les membranes précitées, de faciliter l'arrivée à leur surface du stimulant qui doit mettre leur excitabilité en jeu, de favoriser l'action de ce stimulant, soit en le renforçant, soit en augmentant sa durée, etc. Ces formations secondaires deviennent ainsi de véritables appareils de perfectionnement.

Nous étudierons les appareils sensoriels de la tête, en allant de haut en bas et dans l'ordre même où nous les avons énumérés plus haut :

1° L'*appareil de l'audition ;*
2° L'*appareil de la vision ;*
3° L'*appareil de l'olfaction ;*
4° L'*appareil du goût.*

### ARTICLE PREMIER

## APPAREIL DE L'AUDITION

L'appareil de l'audition est destiné à nous faire percevoir les sons, avec leurs caractères variables d'intensité, de hauteur et de timbre. Envisagé sur une coupe vertico-transversale (fig. 196), il se montre constitué par trois segments juxtaposés qui sont, en allant de dehors en dedans : 1° l'oreille externe; 2° l'oreille moyenne; 3° l'oreille interne. Chacun de ces segments a une situation, une physiologie, une pathologie, enfin une chirurgie opératoire différentes.

L'oreille externe, par sa forme, par ses rapports immédiats avec l'atmosphère, est l'*organe récepteur du son ;* sa pathologie est simple, son exploration des plus faciles. — L'oreille moyenne, par l'intermédiaire de la membrane du tympan, des

osselets et de la fenêtre ovale, transmet les sons recueillis par l'oreille externe à l'oreille interne ; elle est donc l'*organe transmetteur du son*. Creusée sur la face inféro-externe du temporal, elle est assez facilement accessible au chirurgien ; sa pathologie est variée et complexe. — L'oreille interne est l'*organe percepteur du son*. Profondément située dans l'épaisseur du rocher, elle est presque inaccessible; sa pathologie est encore incomplètement connue.

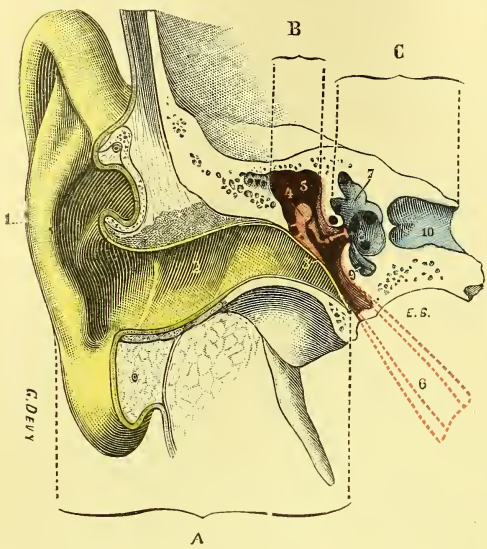


Fig. 196.

Coupe vertico-transversale de l'appareil auditif, pour montrer ses trois portions (T.).

(L'oreille externe (A) est colorée *en jaune*, l'oreille moyenne (B) *en rouge*, l'oreille interne (C) *en bleu*.)

1, pavillon de l'oreille. — 2, conduit auditif externe. — 3, membrane du tympan. — 4, caisse du tympan avec la chaîne des osselets. — 5, orifice d'entrée des cavités mastoïdiennes. — 6, trompe d'Eustache, située sur un plan antérieur à celui de la coupe. — 7, oreille interne. — 8, fenêtre ovale. — 9, fenêtre ronde. — 10, conduit auditif interne.

Une lésion de l'un quelconque des trois segments précités est susceptible de déterminer la surdité ; mais il est facile de prévoir que le pronostic sera d'autant plus grave que la lésion siégera plus profondément, l'organe intéressé ayant un rôle plus important et étant plus difficile à explorer et à aborder. C'est ainsi que la surdité provoquée par un bouchon de cérumen placé dans le conduit auditif, c'est-à-dire dans l'organe de réception, est essentiellement curable ; par contre, une otite interne labyrinthique, qui affecte l'appareil de perception, détermine une surdité le plus souvent incurable.

Nous étudierons séparément, dans l'appareil de l'audition : 1° l'*oreille externe ;* 2° la *membrane du tympan*, qui sépare l'oreille externe de l'oreille moyenne ; 3° l'*oreille moyenne ;* 4° l'*oreille interne*.

## § 1 — OREILLE EXTERNE

L'oreille externe, à son tour, comprend deux parties : 1° une partie externe, expansion lamelleuse plus ou moins évasée en forme de cornet, le *pavillon ;* 2° une partie interne, qui fait suite à la précédente et affecte la forme d'un canal, le *conduit auditif externe*.

### *A*) — PAVILLON

Le pavillon de l'oreille est situé sur les parties latérales de la tête, en arrière de l'articulation temporo-maxillaire, en avant de l'apophyse mastoïde, dont il recouvre la partie antérieure, c'est-à-dire le segment chirurgical (p. 68). Il se trouve compris entre deux horizontales, dont l'une, la supérieure, serait menée par la queue des sourcils, et dont l'autre, l'inférieure, passerait un peu au-dessous de la sous-cloison. Libre par son tiers postérieur, il est solidement fixé à la tête par son tiers antérieur : il se continue à ce niveau, sans ligne de démarcation bien nette, avec le conduit auditif externe. Son mode d'implantation, comme d'ailleurs ses dimensions

et sa configuration, sont des plus variables. Entre les oreilles qui s'appliquent sur la paroi cranienne et celles qui s'en écartent en formant un angle de 90° et même davantage (*oreille en anse*), se trouvent toutes les dispositions intermédiaires. D'ordinaire, l'angle d'écartement (*angle céphalo-auriculaire*, Testut), mesure de 20 à 30°.

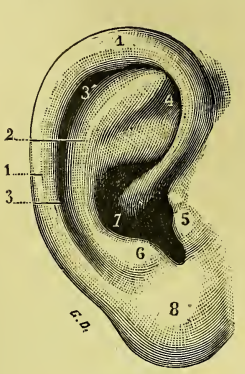


Fig. 197.
Pavillon de l'oreille (face externe) (T.).

1, hélix. — 2, anthélix. — 3, 3', gouttière de l'hélix. — 4, fossette de l'anthélix ou fossette triangulaire. — 5, tragus. — 6, antitragus. — 7, cavité de la conque. — 8, lobule.

**1° Conformation extérieure.** — Le pavillon de l'oreille revêt la forme d'un ovale à grand axe à peu près vertical et à grosse extrémité dirigée en haut. Il présente, sur l'une et l'autre de ses faces, un grand nombre de saillies et de dépressions qui lui donnent un aspect fort irrégulier et caractéristique. Nous ne ferons ici que les mentionner (voy. *Anatomie descriptive*). Ce sont (fig. 197) : 1° à la partie moyenne, une excavation profonde, la *conque ;* 2° tout autour d'elle et la délimitant, l'*hélix* ou bordure du pavillon, à peine marqué parfois (oreille plate, non bordée), qui se bifurque pour circonscrire la fosse naviculaire; 3° le *tragus*, qui forme un opercule mobile au devant de l'entrée du conduit auditif et qui constitue un repère utilisé pour pratiquer certaines opérations sur la face ou le crâne ; 4° enfin l'*antitragus*, qui, comme son nom l'indique, se dresse en face du tragus. Le pavillon se termine, en bas, par une formation molle et flaccide, le *lobule de l'oreille*, fréquemment déformé par les ornements que les peuples sauvages ou civilisés ont l'habitude d'y suspendre.

Les *difformités du pavillon* ne sont pas très rares. Elles sont congénitales ou acquises. — Les *malformations congénitales* sont souvent héréditaires ; elles coïncident parfois avec d'autres malformations de la face, le bec-de-lièvre en particulier, ce qui s'explique si l'on se rappelle que l'oreille externe se développe autour de la première fente branchiale et aux dépens du premier et du deuxième arc branchial. Ces difformités sont dues, soit à un arrêt, soit, au contraire, à un excès de développement. C'est ainsi que le pavillon peut manquer, ce qui est exceptionnel, ou, ce qui est plus fréquent, être représenté par un ou plusieurs bourrelets plus ou moins irréguliers. Dans d'autres cas, il est hypertrophié, soit dans sa totalité (on a pu voir des oreilles longues de 12 centimètres), soit dans une de ses parties, le lobule en particulier. Ces dernières malformations peuvent être, dans une certaine mesure, corrigées par le chirurgien. — Les *malformations acquises* résultent d'une perte de substance (coups de couteau, morsures), de cicatrices vicieuses (brûlures), de la présence de tumeurs (kystes, fibromes du lobule, chéloïdes, etc.).

**2° Constitution anatomique.** — Le pavillon est essentiellement constitué par un repli cutané, qu'un fibro-cartilage, disposé dans son épaisseur, maintient plus ou moins rigide. Nous trouvons, en allant de la surface vers la profondeur : 1° la *peau ;* 2° le *tissu cellulaire sous-cutané ;* 3° le *fibro-cartilage*.

*A*. Peau. — La peau est très fine, mince, douce au toucher. Elle s'étale régulièrement sur les deux faces du cartilage (sauf en arrière, où elle se réfléchit bientôt pour se continuer avec la peau de la région mastoïdienne) et en reproduit fidèlement toutes les irrégularités. En bas, elle le déborde et constitue, en s'adossant à elle-même, le lobule : de là, la mobilité et la flaccidité que nous offre cette portion inférieure de l'oreille. Elle présente de nombreux poils, mais ces poils restent rudimentaires et à l'état de duvet, à l'exception de ceux qui se développent sur la face interne du tragus (*barbula hirci*) et qui atteignent parfois, chez le vieillard surtout, une longueur considérable. On y trouve encore des glandes sébacées et un petit nombre de glandes sudoripares. La peau du pavillon, on le sait, est un des sièges d'élection de l'eczéma, de l'impétigo et des engelures.

*B*. Tissu cellulaire sous-cutané. — Le tissu cellulaire sous-cutané n'existe pas, en tant que couche distincte, sur la face externe du pavillon. En ce point, en effet, la peau adhère intimement au périchondre, ce qui explique la douleur vive que provoquent les abcès qui se développent à ce niveau. Sur sa face interne, au contraire, il est relativement lâche et renferme çà et là quelques pelotons graisseux ; il se laisse infiltrer par la sérosité et peut devenir le siège de l'œdème.

*C*. Cartilage. — C'est une lame mince et élastique, entourée d'un périchondre épais, occupant toute l'étendue du pavillon à l'exception du lobule qui, nous le répétons, est constitué par un simple repli cutané. Il reproduit fidèlement toutes les saillies et dépressions que nous avons signalées sur le pavillon. Son élasticité est telle qu'il ne se fracture jamais ; mais il peut se déchirer. Il subit chez le vieillard une dégénérescence particulière (*état sénile*), qui se manifeste par des points de ramollissement et par la formation de petites cavités remplies de liquide visqueux. Ce trouble trophique, que l'on observerait également, d'après certains auteurs, au cours de quelques maladies cérébrales et surtout chez les aliénés, ne serait pas sans influence sur la production de l'*othématome spontané*, tumeur sanguine qui se développe sur la face externe du pavillon, entre le périchondre et le cartilage.

Les divers plis du fibro-cartilage auriculaire sont reliés entre eux par des trousseaux fibreux qui constituent les *ligaments intrinsèques* du pavillon. Deux autres ligaments, dits *ligaments extrinsèques*, attachent le cartilage et par suite le pavillon à l'aponévrose du muscle temporal et au tubercule zygomatique d'une part, à la base de la mastoïde et à la paroi postérieure du conduit auditif d'autre part.

Enfin, de tout petits *muscles*, divisés en muscles intrinsèques et extrinsèques comme les ligaments, et comme eux confondus avec le périchondre, sont destinés à le mouvoir. Ce sont : 1° pour les muscles extrinsèques, l'*auriculaire antérieur*, l'*auriculaire postérieur* et l'*auriculaire supérieur* ; 2° pour les muscles intrinsèques, le *grand muscle de l'hélix*, le *petit muscle de l'hélix*, le *muscle du tragus*, le *muscle de l'antitragus*, le *muscle transverse* et le *muscle oblique*. Est-il besoin de rappeler que ces muscles sont absolument atrophiés chez l'homme et n'ont aucune importance ?

**3° Vaisseaux et nerfs.** — La vascularisation du pavillon est particulièrement riche, aussi les troubles de la circulation s'y manifestent-ils par un changement de sa coloration : il est de connaissance vulgaire que l'oreille est rouge violacée chez les sujets dits apoplectiques ou sanguins, qu'elle est au contraire blanche, cireuse, chez les malades anémiques et, en particulier, chez les jeunes filles atteintes de chlorose. Grâce à cette richesse vasculaire, il est possible d'obtenir par la suture la réunion de segments plus ou moins volumineux, incomplètement ou même complètement détachés du reste de l'organe. — Les *artères* (fig. 198 et 199) proviennent de la temporale superficielle (auriculaires antérieures) et, surtout, de l'auriculaire postérieure ; les rameaux venus de ce dernier tronc perforent, en trois endroits (*artères perforantes*), la lame cartilagineuse pour venir irriguer la face externe du pavillon : c'est à une déchirure de la perforante supérieure, sous l'influence d'un traumatisme (coup de poing, gifle) que, d'après certains auteurs, serait dû l'*othématome traumatique*. — Les *veines*, divisées en auriculaires antérieures et auriculaires postérieures, se jettent : les premières dans la veine temporale superficielle et, par elle, dans la veine jugulaire externe ; les autres, en partie dans la jugulaire externe également, en partie aussi dans la veine mastoïdienne. — Les *lymphatiques* de la face externe du pavillon vont : les antérieurs,

au ganglion pré-auriculaire ou prétragien; les postérieurs, aux ganglions mastoïdiens. C'est également à ces deux derniers groupes ganglionnaires qu'aboutissent les lymphatiques de la face interne. — Les *nerfs* sont de deux sortes : moteurs et sensitifs. Les premiers, destinés aux muscles intrinsèques du pavillon, proviennent du facial. Les seconds, destinés aux téguments, émanent, en partie de l'auriculo-

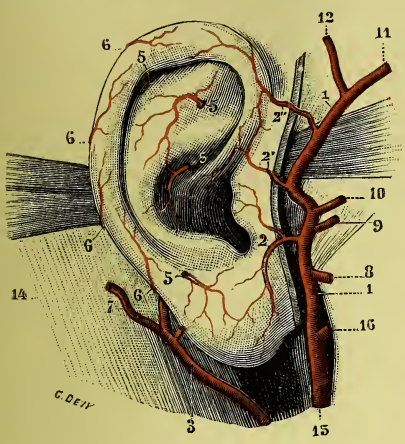


Fig. 198.
Artères du pavillon, vues sur la face externe (oreille en position) (T.).

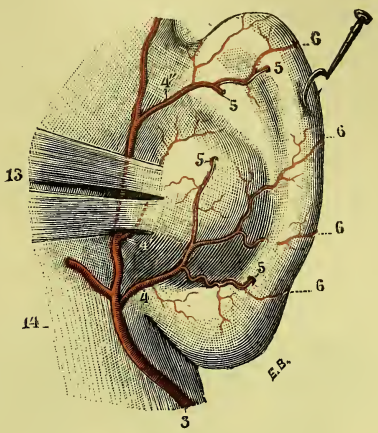


Fig. 199.
Artères du pavillon, vues sur la face interne (pavillon érigné en avant) (T.).

1, artère temporale superficielle. — 2, 2', 2", artères auriculaires antérieures. — 3, artère auriculaire postérieure, avec 4, 4', 4", ses branches destinées au pavillon. — 5, rameaux perforants. — 6, rameaux contournants. — 7, branche destinée à la région mastoïdienne. — 8, artère transversale de la face. — 9, temporale profonde moyenne. — 10, rameau orbitaire. — 11, artère frontale. — 12, artère pariétale. — 13, muscle auriculaire postérieur. — 14, apophyse mastoïde. — 15, carotide externe. — 16, maxillaire interne.

temporal (branche du maxillaire inférieur), en partie de la branche auriculaire du plexus cervical superficiel.

## *B)* — CONDUIT AUDITIF EXTERNE

Le conduit auditif externe fait suite à la cavité de la conque. Il se termine, en dedans, par la membrane du tympan que, en raison de son importance, nous décrirons dans un paragraphe spécial. Il comprend, on le sait, deux parties bien distinctes : une partie externe, fibro-cartilagineuse; une partie interne, osseuse. Nous étudierons successivement : 1° sa configuration extérieure; 2° ses parois; 3° ses extrémités; 4° sa structure; 5° ses vaisseaux et ses nerfs.

**1° Configuration extérieure.** — Envisagé au point de vue de sa configuration extérieure, le conduit auditif nous offre à considérer sa direction, sa forme et ses dimensions.

a. *Direction.* — Le conduit auditif, dans son ensemble, se porte horizontalement de dehors en dedans et un peu d'arrière en avant; son axe est orienté dans le même sens, ou presque, que l'axe du rocher. De plus, sa direction n'est pas rectiligne, mais flexueuse, ainsi que le montrent nettement les deux coupes (fig. 200 et fig. 201), horizontale et frontale, représentées ci-contre. Sur la coupe horizontale (fig. 200), nous le voyons décrire une première courbe concave en arrière, puis une deuxième courbe dont la concavité regarde en avant. De ces deux courbes, la première, due à la présence du tragus, est facilement corrigée en attirant en avant le tragus : elle est tout à fait négligeable en pratique. Sur la coupe verticale

(fig. 201), nous constatons que le conduit auditif décrit encore, en plus des courbures précitées, une courbure à concavité inférieure, accusée surtout dans son segment interne.

Ces différentes flexuosités ne mettent pas obstacle, d'ordinaire, à l'examen de la membrane du tympan, car elles peuvent être corrigées en partie, grâce à la structure fibro-cartilagineuse et à la mobilité du pavillon et de la portion initiale du conduit : c'est ainsi que, en portant le pavillon en arrière, on supprime la courbure antérieure du conduit ; en le portant en même temps en haut, on efface la courbure inférieure. De là le précepte inscrit dans tous les Traités des maladies de l'oreille, de tirer le pavillon en haut et en arrière pour redresser le conduit auditif et en pratiquer plus facilement l'examen (voy. fig. 205). Il est à remarquer que, chez certains sujets, les flexuosités du conduit auditif sont à peine marquées, auquel cas l'exploration de la membrane du tympan peut être faite très facilement, parfois même sans le secours d'un instrument spécial (*otoscope*).

b. *Forme et dimensions.* — Le conduit auditif externe n'est pas régulièrement cylindrique : il se présente, quand on l'examine sur des coupes transversales, sous la forme d'un ovale ou d'une ellipse, dont l'extrémité supérieure, d'abord verticale, s'incline de plus en plus en avant au fur et à mesure qu'on se rapproche du fond du conduit. Se basant sur cette disposition anatomique, certains auteurs ont conseillé d'utiliser, dans l'examen de l'oreille, des otoscopes dont le petit bout aurait une forme elliptique et d'imprimer à l'instrument un mouvement de rotation en avant au fur et à mesure qu'on l'enfonce dans le conduit. Tout cela n'a qu'une importance secondaire en pratique, et les otoscopes à extrémité cylindrique sont préférés par beaucoup de chirurgiens.

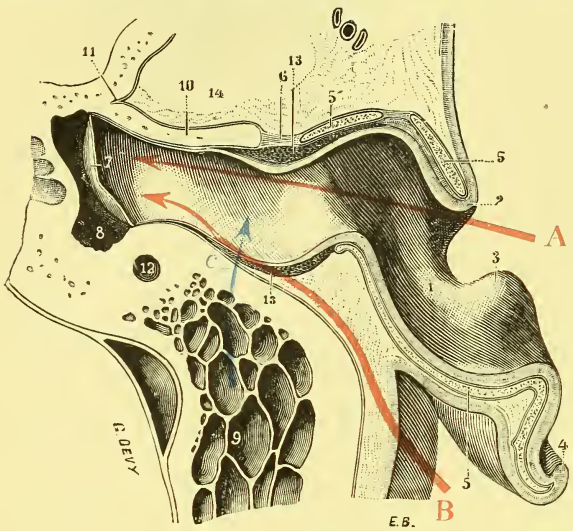


Fig. 200.
Coupe horizontale du conduit auditif externe et du pavillon (oreille droite, segment inférieur de la coupe).

1, cavité de la conque se continuant en dedans avec la cavité du conduit auditif : on voit nettement que ce dernier décrit tout d'abord, dans sa partie externe, une courbe à concavité antérieure, puis, dans sa partie interne, une courbe à concavité postérieure. — 2, tragus. — 3, antitragus. — 4, hélix. — 5, cartilage du pavillon. — 5', cartilage du conduit auditif externe. — 6, portion fibreuse du conduit. — 7, membrane du tympan. — 8, caisse du tympan. — 9, cavités mastoïdiennes. — 10, paroi postérieure de la cavité glénoïde. — 11, scissure de Glaser. — 12, portion verticale de l'aqueduc de Fallope. — 13, tissu glandulaire du conduit auditif. — 14, cavité glénoïde.

La flèche C montre la voie que suit parfois l'infection mastoïdienne pour envahir le conduit auditif. — La flèche A montre la voie d'accès sur le tympan et la caisse par la voie naturelle ; la flèche B, la voie d'accès par décollement du pavillon et du conduit cartilagineux.

La *longueur* moyenne du conduit, chez l'adulte, est en chiffres ronds de 24 millimètres, dont 8 pour sa portion fibro-cartilagineuse et 16 pour sa portion osseuse. En raison de l'obliquité de la membrane du tympan, la paroi supérieure du conduit est plus courte que les autres ; la paroi inférieure est la plus longue. Le décollement du pavillon et la section du conduit cartilagineux à son union avec le conduit osseux, utilisés en certains cas (d'ailleurs exceptionnels) pour l'extraction des corps étrangers très enclavés dans le conduit ou la caisse, permettent de raccourcir d'un tiers de sa longueur le conduit auditif et favorisent ainsi, on le conçoit, les manœuvres opératoires. Chez l'enfant, dont la portion osseuse du conduit, ainsi que nous le verrons plus loin, est à peine développée, il est possible, en employant ce procédé opératoire, de se rapprocher encore davantage du fond du conduit.

Le *calibre* du conduit auditif externe n'est pas le même chez tous les sujets; aussi le chirurgien doit-il avoir à sa disposition des otoscopes de dimensions différentes. Il est, de plus, irrégulier. C'est ainsi que, d'après les mensurations de Bezold, il varie, suivant le point considéré, de $9^{mm},08$ à $8^{mm},13$ pour le grand diamètre, et de $6^{mm},54$ à $4^{mm},60$ pour le petit diamètre. D'après Politzer, le conduit se rétrécit peu à peu à partir de son orifice externe jusqu'à la limite de son tiers interne; puis il va s'élargissant jusqu'à la membrane tympanique. Sa partie la plus étroite, constituant ce qu'on est convenu d'appeler l'*isthme du conduit auditif externe*, est située dans la partie osseuse du conduit, à 19 millimètres environ du fond de la conque.

Les affections du conduit auditif modifient, d'ordinaire, son calibre normal ; les unes s'accompagnent d'un élargissement manifeste, par exemple l'otite scléreuse; d'autres, au contraire, et c'est le plus grand nombre, amènent un rétrécissement. Ce rétrécissement est concentrique dans l'eczéma aigu ou chronique ; il est marginal, la lumière du canal prenant alors la forme d'un croissant, dans la furonculose ou dans la périostose (exostose) du conduit.

**2° Parois.** — On considère au conduit auditif externe, quatre parois, que l'on distingue en antérieure, postérieure, supérieure et inférieure :

a. *Paroi antérieure.* — La paroi antérieure ou *temporo-maxillaire* est en rapport avec l'articulation temporo-maxillaire et, plus spécialement avec le condyle du maxillaire inférieur. Cette saillie osseuse répond au conduit auditif osseux par ses deux tiers internes, au conduit cartilagineux par son tiers externe. C'est elle qui détermine la convexité que présente la paroi antérieure et qui gêne parfois l'introduction de l'otoscope; il suffit le plus souvent de faire ouvrir la bouche du sujet examiné pour faire disparaître le relief qu'elle fait dans le conduit. Nous avons insisté, dans une région précédente (p. 191), sur l'importance que présentent, au point de vue clinique, les rapports de l'articulation temporo-maxillaire avec la paroi antérieure du conduit auditif externe. Nous n'y reviendrons pas ici; nous rappellerons seulement qu'ils permettent de se rendre compte des cas de fracture du conduit auditif osseux observés parfois après une chute sur le menton, fracture qui s'accompagne d'une otorrhagie, dont l'origine risque d'être rapportée, à tort, à une fracture du crâne, si on ne pratique pas soigneusement l'examen du conduit (Lebail, Sonrier).

b. *Paroi postérieure.* — La paroi postérieure ou *mastoïdienne* répond à l'apophyse mastoïde. Elle n'est séparée des cellules de l'apophyse que par une lamelle de tissu compacte, dont l'épaisseur n'est souvent que de 2 à 3 millimètres et qui, de plus, d'après Kirchner, présente des pertuis vasculaires que traversent des vaisseaux allant du conduit aux cellules. Aussi peut-on voir, dans les cellulites mastoïdiennes, le pus se déverser quelquefois dans le conduit auditif, après avoir détruit cette faible barrière osseuse (fig. 200, *c*). En pareil cas, l'examen du conduit et son exploration avec le stylet font reconnaître facilement la source de l'écoulement et permettent de le rattacher à sa vraie cause. — Tröltsch et Wolff ont conseillé d'aborder les cavités mastoïdiennes en effondrant la lamelle osseuse en question. — Tout à fait à son extrémité profonde, et dans ses deux tiers inférieurs environ, la paroi postérieure du conduit auditif externe est en rapport avec le nerf facial (voy. p. 69), dont elle est séparée par une couche de tissu osseux, épaisse de 3 à 5 millimètres et très dure (*massif osseux du facial*).

c. *Paroi supérieure.* — La paroi supérieure ou *cranienne* est en rapport avec

l'étage moyen de la cavité cranienne. Une lame osseuse de 4 ou 5 millimètres d'épaisseur, quelquefois plus mince, sépare sur ce point le conduit auditif des méninges. Par son intermédiaire, l'otite externe peut, mais très exceptionnellement, comme dans un cas de Toynbee, se propager au cerveau. Dans son tiers interne surtout, quelquefois dans toute l'étendue de son segment osseux, elle est creusée de véritables cellules qui s'ouvrent dans l'attique (fig. 201). Nous reviendrons plus loin (p. 301) sur cette disposition et sur son importance en clinique ; disons ici seulement qu'elle nous explique comment une collection purulente, limitée d'ordinaire à l'attique, peut s'ouvrir dans le conduit auditif sans perforer le tympan.

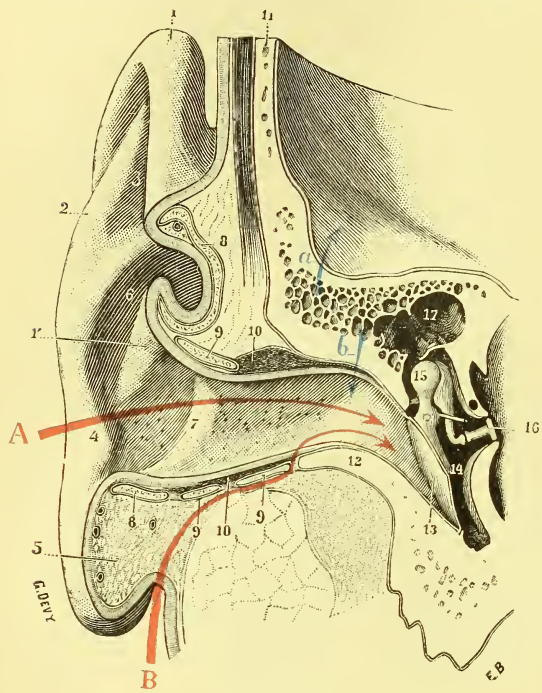


Fig. 201.

Coupe vertico-transversale ou frontale de l'oreille externe, passant en avant de la fenêtre ovale (oreille droite, segment postérieur de la coupe).

1, hélix, avec 1', racine de l'hélix. — 2, anthélix. — 3, fosse naviculaire. — 4, antitragus. — 5, coupe du lobule. — 6, conque. — 7, entrée du conduit auditif externe. — 8, coupe du cartilage du pavillon. — 9, coupe du cartilage du conduit auditif. — 10, coupe de la couche glandulaire. — 11, coupe de l'écaille temporale. — 12, coupe de la portion osseuse du conduit auditif. — 13, membrane du tympan. — 14, caisse tympanique. — 15, chaîne des osselets. — 16, base de l'étrier dans la fenêtre ovale. — 17, attique.

*a* et *b*, voie que suit l'infection partie des cellules du conduit pour envahir le crâne d'une part, le conduit auditif d'autre part. — A, voie d'accès sur le tympan et la caisse par la voie naturelle. — B, voie d'accès sur la caisse passant entre la paroi inférieure du conduit et la parotide.

d. *Paroi inférieure.* — La paroi inférieure ou *parotidienne* répond dans toute son étendue à la loge parotidienne et se trouve immédiatement en contact avec le contenu de cette loge : la parotide et le tissu cellulaire qui l'entoure. De là la possibilité, pour les inflammations, de se propager du conduit à la glande et réciproquement. — Le conduit n'est pas adhérent au tissu glandulaire ; car, ainsi que nous le dirons plus loin (voy. p. 628), l'aponévrose qui revêt les parois de la loge parotidienne fait défaut à ce niveau. Il en résulte qu'il est possible de décoller de la parotide la paroi inférieure du conduit auditif et d'aller, par cette voie, jusque dans la caisse tympanique extraire des corps étrangers (balles de revolver, par exemple), qui y sont contenus. On aurait ainsi (Gangolphe) un accès vers la caisse et la face inférieure du rocher, plus facile que celui que donne le décollement du pavillon et de la paroi postérieure du conduit. — Près de son extrémité interne ou profonde, la paroi inférieure du conduit auditif s'abaisse fortement et forme avec le tympan incliné sur l'axe du conduit une dépression (fig. 201), que l'on appelle le *sinus du conduit auditif externe* ou encore le *sinus prétympanique*. Dans ce sinus peuvent se loger de petits corps étrangers, susceptibles parfois d'échapper aux recherches, car il est difficilement explorable.

3° **Extrémités.** — Les deux extrémités du conduit auditif se distinguent en externe et interne. — L'*extrémité externe* ou *superficielle*, par laquelle le conduit

auditif externe s'ouvre dans la conque, est un orifice elliptique à grand diamètre vertical. Cet orifice est assez nettement délimité, en arrière, par une crête mousse semi-lunaire bien marquée sur la figure 201. En avant, il se continue, sans ligne de démarcation, avec la face interne du tragus. — L'*extrémité interne* ou *profonde*, encore appelée *extrémité tympanique*, est circulaire, mais très obliquement coupée sur l'axe du conduit comme nous le montre la figure 201 : une perpendiculaire abaissée de l'angle supérieur du tympan tombe sur la paroi inférieure du conduit, à 5 ou 6 millimètres en avant de l'angle inférieur tympanique ; cela nous explique pourquoi, des quatre parois du conduit auditif, c'est la paroi inférieure qui est la plus longue et la paroi supérieure la plus courte. L'extrémité profonde est fermée par la membrane du tympan (voy. p. 281).

**4° Structure**. — La structure du conduit auditif externe rappelle celle du pavillon. Elle nous offre à considérer : 1° un *revêtement cutané ;* 2° un *squelette*, fibro-cartilagineux dans sa partie externe, osseux dans sa partie interne.

*A*. Revêtement cutané. — La peau qui tapisse la surface intérieure du conduit auditif est le prolongement de celle qui revêt le pavillon. Épaisse et résistante dans toute l'étendue de la portion fibro-cartilagineuse (fig. 202), elle s'amincit de plus en plus dans la portion osseuse, sauf sur la paroi supérieure où elle conserve une certaine épaisseur; sur la membrane du tympan, elle se trouve réduite à sa couche épidermique. Elle est adhérente au plan sous-jacent ; son derme, en effet, se confond avec le périoste et surtout avec le périchondre, d'où les douleurs si vives que provoquent les *furoncles* du conduit.

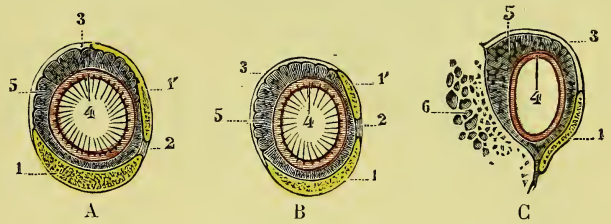


Fig. 202.
Trois coupes de la portion fibro-cartilagineuse du conduit auditif externe (T.).

A, coupe suivant *xx* de la figure 203 (p. 280). — B, coupe suivant *yy*. C, coupe suivant *zz*.

1, lame cartilagineuse (portion inférieure). — 1', lame cartilagineuse (portion antérieure). — 2, incisure de Santorini comblée par du tissu fibreux. — 3, lame fibreuse. — 4, peau du conduit. — 5, couche glandulaire. — 6, coupe de la portion postérieure de l'os tympanal et de l'apophyse mastoïde.

La peau du conduit auditif présente, à titre d'annexes, et presque exclusivement dans la portion fibro-cartilagineuse, des poils rudimentaires, des glandes sébacées dans lesquelles se développent les furoncles du conduit, enfin des glandes spéciales dites *glandes cérumineuses*. Ces dernières, qui ne sont que des glandes sudoripares modifiées, sont très nombreuses et forment une couche épaisse de 3 à 4 millimètres. Elles se prolongent même sur la paroi supérieure du conduit osseux sous la forme d'un petit triangle de plusieurs millimètres de long, dont la pointe est tournée du côté de la membrane du tympan (Buchanan, Tröltsch).

Les glandes cérumineuses sécrètent une matière grasse et amère, appelée *cérumen*. Chez certains sujets, la plupart candidats à la surdité, le cérumen, sécrété en trop grande abondance, s'accumule dans le conduit et constitue, parfois, de véritables *bouchons* qui, en obstruant sa lumière, amènent une surdité plus ou moins prononcée. Il suffit d'expulser ces *bouchons de cérumen* par un lavage du conduit sous pression pour soulager instantanément le malade. Dans d'autres cas, au contraire, et en particulier chez les malades atteints d'otite scléreuse, la sécrétion du cérumen est sensiblement diminuée.

La peau du conduit auditif, comme celle du pavillon, est un siège fréquent

d'eczéma. On y observe encore des inflammations décrites sous le nom d'*otites externes*. Ces otites externes peuvent se propager au tympan, le perforer et envahir la caisse du tympan, mais le fait est rare. Inversement, il est fréquent de voir les sécrétions pathologiques venues de l'oreille moyenne irriter le revêtement du conduit et l'enflammer.

*B*. Squelette. — La charpente du conduit auditif externe est très différente suivant qu'on l'examine dans le segment externe ou dans le segment interne. — *Dans le segment externe* du conduit, elle est constituée par deux lames, l'une fibreuse, l'autre cartilagineuse, affectant l'une et l'autre la forme d'une gouttière. Ces deux gouttières se regardent par leur concavité et, en s'unissant réciproquement par leurs bords, forment un canal complet. La lame cartilagineuse prolonge le cartilage du pavillon et occupe la partie inférieure et antérieure du conduit (fig. 203); elle se rétrécit en allant de dehors en dedans et présente, en avant, deux incisures, les *incisures de Santorini*. La lame fibreuse occupe la partie supérieure et postérieure du conduit; elle prend une part d'autant plus grande à la constitution du conduit qu'on s'approche davantage du segment osseux. — *Dans son segment interne*, le conduit auditif externe est osseux. Il est formé aux dépens de l'os tympanal dans ses parties antérieure, inférieure et postérieure, par l'écaille du temporal dans sa partie supérieure. Rappelons que, chez le nouveau-né, le conduit auditif est entièrement fibro-cartilagineux, sa portion osseuse n'étant pas encore développée.

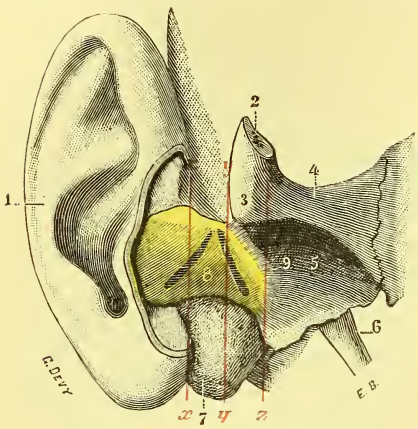


Fig. 203.

Cartilage du conduit auditif externe, vu par sa face antéro-inférieure (T.).

1, pavillon de l'oreille. — 2, coupe de l'apophyse zygomatique. — 3, tubercule zygomatique. — 4, racine transverse de l'apophyse zygomatique. — 5, cavité glénoïde du temporal. — 6, apophyse styloïde. — 7, apophyse mastoïde. — 8, cartilage du conduit auditif. — 9, ligament fibreux qui le rattache à la portion osseuse du conduit auditif externe.

*xx*, *yy*, *zz*, axes suivant lesquels sont faites les trois coupes transversales de la figure 202 (p. 279).

**5° Vaisseaux et nerfs.** — Les *artères* du conduit auditif externe proviennent de la temporale superficielle et de l'auriculaire postérieure pour la portion fibro-cartilagineuse du conduit, de l'artère tympanique (branche de la maxillaire interne) pour sa portion osseuse. — Les *veines* se distinguent en antérieures et postérieures : les antérieures aboutissent au plexus ptérygoïdien et à la veine maxillaire interne ; les postérieures, à la veine jugulaire externe. — Les *lymphatiques* se rendent, pour la plupart, aux ganglions parotidiens, d'où la possibilité de parotidites consécutives à des abcès du conduit (Toubert). Quelques-uns cependant se jettent dans le ganglion préauriculaire. — Les *nerfs*, enfin, auxquels le conduit auditif doit l'exquise sensibilité que tout le monde lui reconnaît, proviennent à la fois de l'auriculo-temporal, de la branche auriculaire du plexus cervical et du pneumogastrique. Le rameau du pneumogastrique se sépare du tronc nerveux immédiatement au-dessous de la base du crâne et se distribue à toute la portion osseuse du conduit, ainsi qu'à la membrane du tympan : c'est à une excitation de ce rameau qu'il faut attribuer les accès de toux, les vertiges, la syncope même, que le simple examen du conduit à l'otoscope produit parfois chez quelques sujets.

**6° Exploration et voies d'accès.** — Le conduit auditif externe est explorable chez

beaucoup de sujets, dans son segment externe tout au moins, à la lumière du jour et sans le secours d'instruments spéciaux, lorsque le pavillon est attiré en haut et en arrière, et le tragus en avant. Il est cependant préférable, dans l'immense majorité des cas, d'introduire dans le conduit auditif un *spéculum auris* ou *otoscope*, et de faire l'examen dans la chambre noire.

Il est très facile, on le conçoit, d'avoir directement accès dans ce segment de l'oreille externe, puisqu'il est en communication avec l'extérieur. Dans quelques rares cas toutefois et, en particulier, lorsqu'il s'agit de corps étrangers enclavés dans le sinus prétympanique, cette voie directe peut être insuffisante. Le décollement du pavillon et la section de la paroi postérieure du conduit cartilagineux donnent alors, comme nous l'avons déjà dit, un jour plus grand sur la portion terminale du conduit auditif externe et, de ce fait, permettent d'opérer plus à l'aise.

## § 2 — MEMBRANE DU TYMPAN

La membrane du tympan, ou tout simplement le tympan, est une membrane qui ferme en dedans le conduit auditif externe et le sépare de la caisse. Elle subit le retentissement de toutes les lésions de l'oreille moyenne et l'on a pu dire avec quelque raison que, si la langue était le miroir de l'estomac, la membrane du tympan était le miroir de la caisse tympanique (Courtade). La connaissance exacte de sa forme et de son aspect à l'état normal, les modifications qu'elle subit à l'état pathologique, ont donc une importance très grande en séméiologie auriculaire.

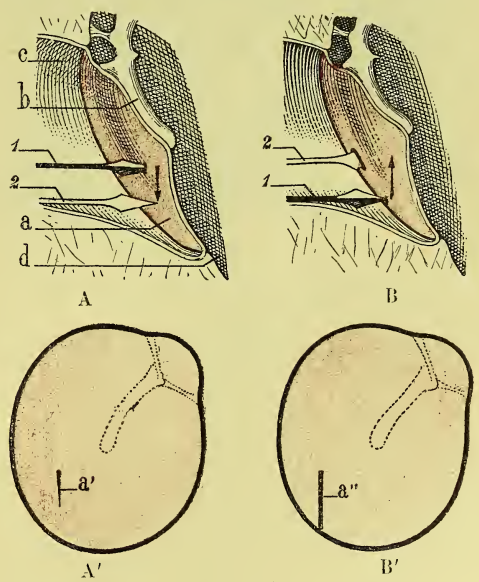


Fig. 204.

Pourquoi il faut pratiquer la paracentèse de bas en haut : schémas représentant le tympan vu en coupe (A, B) et de face (A', B').

A, A', mauvaise paracentèse parce qu'elle est pratiquée de haut en bas. — B, B', bonne paracentèse parce qu'elle est pratiquée de bas en haut.

1, position de l'aiguille à paracentèse au moment où elle commence l'incision. — 2, sa position au moment où elle finit : on voit, dans la figure A, que, en raison de l'obliquité du tympan, l'aiguille abandonne rapidement le tympan et ne fait qu'une simple ponction (*a'*) de la membrane ; dans la figure B, au contraire, elle pénètre de plus en plus dans la caisse et fait une large incision (*a"*).

*a*, tympan. — *a'*, *a"*, incisions faites au tympan par l'aiguille à paracentèse. — *b*, manche du marteau. — *c*, conduit auditif externe. — *d*, caisse du tympan.

**1° Inclinaison.** — L'inclinaison du tympan est très variable suivant les âges et suivant les individus. Pendant la période embryonnaire, cette membrane est franchement horizontale, mais au fur et à mesure que le crâne se développe, elle se redresse. Déjà, chez le nouveau-né, son angle d'inclinaison, est considérable : il mesure de 30 à 35°. Chez l'adulte il atteint 40 à 45°. Cette inclinaison est telle que le tympan paraît prolonger la courbe décrite par la paroi supérieure du conduit auditif externe. Aussi est-il recommandé, lorsqu'on pousse une injection d'eau dans le conduit, pour enlever des corps étrangers qui y sont renfermés, de diriger le jet de liquide vers la paroi supérieure : l'eau arrive ainsi sur le tympan suivant une direction très oblique et ne peut le contusionner. Une autre conséquence de cette obliquité est la suivante :

quand, chez un sujet atteint d'otite moyenne aiguë, on pratique l'incision du tympan (*paracentèse*) pour donner issue au pus contenu dans la caisse, il faut diriger l'instrument de bas en haut, et non de haut en bas ; dans ce dernier cas, en effet, la lame quitte la membrane après la ponction et ne fait pas d'incision de longueur suffisante (fig. 204). Bonnafont et Schwartz ont affirmé que, chez les musiciens, la membrane tympanique était beaucoup plus relevée qu'elle ne l'est d'ordinaire. Elle serait d'autant plus sensible à l'action des ondes sonores qu'elle se rapprocherait davantage de la verticale, comme l'a prétendu Fick.

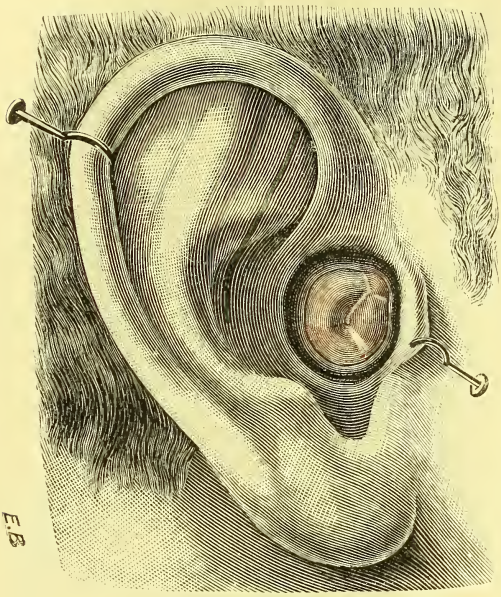

Fig. 205.
Tympan grandeur naturelle, tel qu'il apparaît à l'examen otoscopique.

C'est l'oreille droite qui est représentée. Deux crochets écartent, l'un, le tragus en avant, l'autre, le pavillon en haut et en arrière, pour redresser les courbures du conduit cartilagineux.

**2° Dimensions.** — Le tympan est assez régulièrement circulaire (fig. 205). Son diamètre varie, suivant les sujets, de 9 millimètres et demi à 10 millimètres. Ses dimensions apparentes, comme sa forme du reste, sont en rapport avec son degré d'inclinaison : lorsqu'il est peu incliné, il paraît plus rond et plus grand ; s'il est très oblique, il prend la forme d'un ovale et semble plus petit. Son épaisseur est, à l'état normal, de 0 mm. 1 (Henle) ; à l'état pathologique, elle est plus faible au niveau des cicatrices (perforations guéries), elle est, au contraire, plus grande au niveau des points où la membrane est enflammée (*myringites chroniques, otite scléreuse*). Le tympan, ainsi épaissi, devient moins apte, d'une part, à vibrer sous l'action des sons venus du dehors et, d'autre part, à transmettre ses vibrations à la fenêtre ovale : on a conseillé, en pareil cas, de pratiquer l'excision du tympan (*myringectomie*), afin de permettre aux ondes sonores d'aller impressionner directement l'étrier et la fenêtre ovale. Au début de l'otite suppurée aiguë, l'épaisseur du tympan se trouve considérablement accrue par l'œdème dont il est le siège : c'est une notion à ne point oublier quand on pratique l'incision du tympan, qui, pour être efficace, doit donner au pus contenu dans la caisse une issue large et facile.

**3° Résistance.** — Malgré sa minceur, le tympan est très résistant. On sait que, dans l'otite moyenne, l'obstacle qu'il oppose au pus accumulé dans la caisse est la raison d'être des douleurs atroces qu'accusent les malades. Il suffit, en effet, de pratiquer la paracentèse pour les faire immédiatement cesser.

Le tympan peut supporter sans se rompre une pression considérable (deux atmosphères d'après Smidekam et Hensen). Sous l'action d'une pression lente et continue, comme celle qui s'exerce sur sa face externe lorsque la trompe d'Eustache est obstruée, il se laisse distendre et arrive au contact du promontoire (*flaccidité du tympan*). Par contre, une augmentation brusque de pression peut produire sa déchirure, soit qu'elle agisse sur la membrane de dehors en dedans, comme celle qui résulte d'un soufflet violemment appliqué sur l'oreille ou d'un coup de canon tiré à proximité, soit qu'elle s'exerce de dedans en dehors, de la caisse vers le conduit, dans un accès de toux ou d'éternuement par exemple.

**4° Mode d'insertion, membrane de Shrapnell.** — Le tympan normal ne présente pas une épaisseur et une résistance égales dans tous ses points. Sa partie toute supérieure, désignée plus communément sous le nom de *membrane flaccide* de Shrapnell, se distingue, à ce point de vue, du reste de la membrane : elle est à la fois plus mince, moins solide, moins tendue. Son mode d'insertion et sa structure en donnent la raison.

La membrane du tympan répond par sa circonférence au cercle tympanal (voy. les *Traités d'Anatomie descriptive*), qui lui sert de cadre et qui présente sur son bord interne, pour la recevoir, un sillon dans lequel elle se trouve maintenue par une bande de tissu conjonctif, le *bourrelet de Gerlach :* disons, à ce propos, qu'à la suite d'un traumatisme, le tympan peut se décoller du sillon dans lequel il s'insère et que les perforations qui en résultent sont difficilement curables. Mais le cercle tympanal est incomplet : il présente, à sa partie supérieure, une perte de substance de 5 millimètres environ. Or, comme la charpente du tympan, ainsi qu'on le sait, est constituée par des fibres propres qui naissent de l'anneau tympanal, il en résulte que ces fibres manquent là où l'anneau fait défaut, et que, à ce niveau, le tympan n'est guère plus représenté que par l'adossement du revêtement du conduit auditif externe à celui de la muqueuse de la caisse. Cette partie supérieure de la membrane tympanique dépourvue de fibres propres et, par suite très mince, relativement peu tendue, facilement dépressible, n'est autre que la *membrane flaccide* de Shrapnell ou tout simplement la *membrane de Shrapnell,* du nom de l'auteur qui l'a le premier décrite. Quant au bourrelet de Gerlach, arrivé aux deux extrémités ou cornes de l'os tympanal, il abandonne la circonférence du tympan et se porte vers la base de la courte apophyse du marteau, en formant deux petits cordons convergents l'un vers l'autre et visibles avec un bon éclairage à l'examen otoscopique : ce sont les *ligaments tympano-malléolaires* antérieur et postérieur. Ces ligaments limitent, en bas, la membrane de Shrapnell.

La membrane de Shrapnell fait saillie dans le conduit auditif externe. Par suite, elle forme sur le côté opposé, c'est-à-dire dans la caisse, une petite excavation (fig. 216,1) à laquelle Prussak a donné le nom de *poche supérieure* de la membrane du tympan. Nous la retrouverons en étudiant l'oreille moyenne (voy. p. 298).

Sur la membrane flaccide de Shrapnell, Rivinus puis Bochdaleck ont décrit un orifice faisant communiquer la caisse du tympan avec le conduit auditif externe. Il est aujourd'hui universellement admis que le trou de Rivinus, quand il existe, n'est qu'un produit artificiel ou même pathologique. En effet, comme nous le verrons plus loin, la membrane de Shrapnell est un siège fréquent de perforations symptomatiques d'une ostéite des osselets et de l'attique.

**5° Forme extérieure et exploration.** — Le tympan ne peut être examiné, chez la plupart des sujets, qu'avec le secours du spéculum auris ou otoscope, et en projetant dans le conduit auditif les rayons émanés d'une lumière artificielle. Il nous apparaît alors (*image otoscopique*) avec une couleur gris perle, à laquelle s'ajoute une légère teinte de violet ou de jaune brun, suivant la source lumineuse utilisée. Le tympan est plus blanc chez l'enfant et chez le vieillard que chez l'adulte. Son aspect rappelle celui de la baudruche ou mieux d'une lame de mica (Courtade). Sa surface n'est pas plane ; abstraction faite de la partie qui répond à la membrane de Shrapnell, elle est plus ou moins excavée en forme d'entonnoir : le centre de la dépression a reçu le nom d'*ombilic*.

Le sujet étant supposé dans l'attitude verticale, nous apercevons tout d'abord sur le champ gris perle du tympan (fig. 206), à sa partie supérieure et un peu en avant

de son pôle supérieur, un petit point saillant, « un petit bouton » de couleur blanchâtre : c'est la petite *apophyse du marteau*, repère précieux, qui persiste presque toujours et permet au chirurgien de s'orienter dans l'examen du tympan, lorsque les autres repères, et en particulier le manche du marteau, ont disparu. — De cette saillie partent : 1° en avant, une ligne horizontale, peu nette, qui se porte jusqu'à la périphérie du tympan, c'est le *pli antérieur ;* 2° en arrière, une ligne également horizontale, mais plus longue, très visible sous la forme d'un ligament blanchâtre, saillant : c'est le *pli postérieur ;* il constitue, avec le pli antérieur, la limite inférieure de la membrane de Shrapnell ; 3° en bas et en arrière, une bande d'un blanc jaunâtre qui se termine au niveau de l'ombilic par une extrémité arrondie ou élargie en forme de spatule : c'est le *manche du marteau,* repère de premier ordre au même titre que l'apophyse externe, dans l'examen otoscopique. — Nous apercevons enfin, partant de l'ombilic et dirigé en sens inverse du manche du marteau, c'est-à-dire en bas et en avant, une petite région triangulaire à sommet central, à base périphérique : c'est le *triangle lumineux* de Politzer.

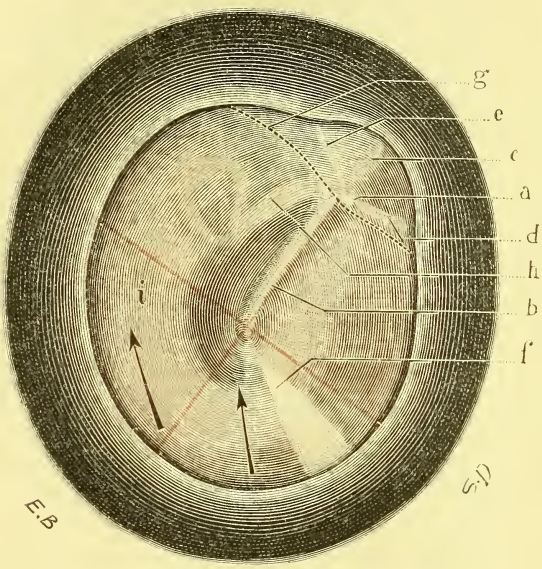


Fig. 206.
Tympan de la figure 205 grossi six fois.

*a*, apophyse externe du marteau. — *b*, manche du marteau. — *c*, membrane de Shrapnell. — *d*, pli tympano-malléolaire antérieur. — *e*, pli tympano-malléolaire postérieur. — *f*, reflet lumineux. — *g*, trajet de la corde du tympan représenté en pointillé (le pointillé a été placé par erreur au-dessous de l'apophyse externe ; c'est au-dessus qu'il devrait être). — *h*, longue branche de l'enclume. — *i*, niche de la fenêtre ronde.

(Les deux lignes rouges divisent le tympan en quatre quadrants. Les flèches noires représentées dans le quadrant inféro-antérieur et dans le quadrant inféro-postérieur du tympan représentent en quels points peut se faire la paracentèse et quelle direction il faut donner à l'incision.)

Ce reflet lumineux, étudié par Wilde et plus récemment par Politzer, forme avec le manche du marteau un angle généralement obtus ouvert en avant. Il est dû, comme l'a démontré Politzer, à la réflexion de la lumière sur la partie du tympan qui se présente perpendiculairement à l'axe visuel. Or, nous savons que le tympan présente une excavation variable suivant les sujets ; nous savons aussi que, chez chaque individu, il a la propriété de diminuer ou d'exagérer sa concavité pour se porter en dehors ou en dedans (nous rappellerons à ce sujet que de tous les segments de la membrane, c'est le quadrant postéro-supérieur qui présente les oscillations les plus étendues). Nous concevons, dès lors, pourquoi la forme du triangle lumineux, ses dimensions, l'angle qu'il fait avec le marteau varient considérablement d'un sujet à l'autre. Nous concevons également pourquoi sa forme, ses dimensions, son angle varient chez le même sujet d'un moment à l'autre, suivant que le tympan s'enfonce dans la caisse ou au contraire fait saillie dans le conduit, et l'on s'explique fort bien que, dans ce dernier cas, ses modifications puissent servir en clinique à apprécier la mobilité du tympan.

L'apophyse externe, le manche du marteau, le triangle lumineux sont visibles chez tous les sujets à l'état normal ; ce sont même les seuls « accidents » de la sur-

face tympanique qui soient habituellement accessibles au regard. Dans certains cas cependant, où le tympan est très transparent, on peut encore apercevoir à un fort éclairage : 1° immédiatement au-dessus du pli postérieur et de l'apophyse externe, une ligne blanche horizontale, la *corde du tympan ;* 2° un peu en arrière et parallèlement au manche du marteau, la *branche verticale de l'enclume* (il est très rare de voir la *branche postéro-inférieure de l'étrier;* lorsqu'elle est perceptible, elle forme, avec la longue branche de l'enclume, un angle ouvert en haut et en arrière) ; 3° à peu près au même niveau que l'ombilic et un peu en arrière, le *promontoire;* au-dessous de la saillie de celui-ci une tache sombre est parfois visible, c'est l'ombre portée par la niche de la *fenêtre ronde*).

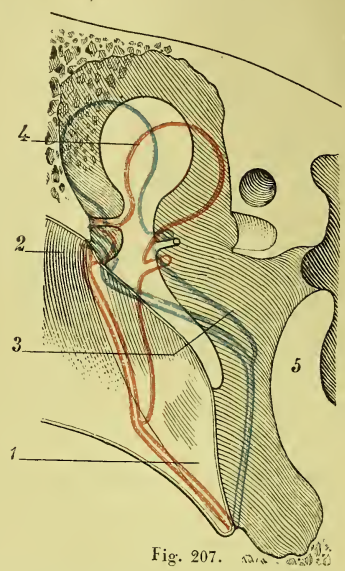


Fig. 207.

Courbure normale et courbures pathologiques du tympan, vues sur une coupe frontale de l'oreille (schématique).

*En noir*, courbure normale du tympan à l'état de repos. — *En rouge*, saillie pathologique du tympan dans le conduit. — *En bleu*, excavation pathologique du tympan qui arrive jusqu'au contact du promontoire.

1, tympan. — 2, conduit auditif externe. — 3, caisse du tympan. — 4, marteau. — 5, promontoire.

La *couleur* gris bleu, que présente la membrane tympanique à l'état normal, subit des changements importants dans les diverses affections de l'oreille : dans les *myringites* par exemple, le tympan est rouge plus ou moins vif; dans l'*otite scléreuse*, il prend une coloration blanc nacré ; parfois même sa transparence disparaît par places et, sur le fond gris de la membrane, on aperçoit des plaques blanches incrustées de sels calcaires.

L'*excavation* du tympan peut être exagérée ou au contraire remplacée par une convexité (fig. 207). Elle est exagérée, lorsque la pression de l'air contenu dans la caisse est moindre que celle qui s'exerce sur la face externe du tympan (obstruction de la trompe d'Eustache) ; en pareil cas, le manche du marteau vu en raccourci paraît plus court et reporté en arrière, l'apophyse externe et le pli postérieur font une saillie anormale. L'excavation est remplacée par une convexité, et alors le tympan bombe dans le conduit, lorsque la pression dans la caisse est plus forte que la pression atmosphérique (liquide accumulé dans l'oreille moyenne, otite moyenne exsudative).

La disparition plus ou moins complète de la *mobilité* de la membrane tympanale s'observe à la suite des affections, qui augmentent son épaisseur et la rendent rigide (sclérose tympanique), ou qui l'immobilisent par des brides ou des adhérences cicatricielles (otite sèche succédant à l'otite catarrhale ou suppurée). Dans tous ces cas, en augmentant la pression dans la caisse au moyen d'une douche d'air poussée par la trompe d'Eustache, ou bien, ce qui revient au même, en raréfiant l'air dans le conduit auditif au moyen du speculum aspirateur de Siegle, on voit que le manche du marteau reste à peu près immobile, et que le triangle lumineux ne se modifie pas.

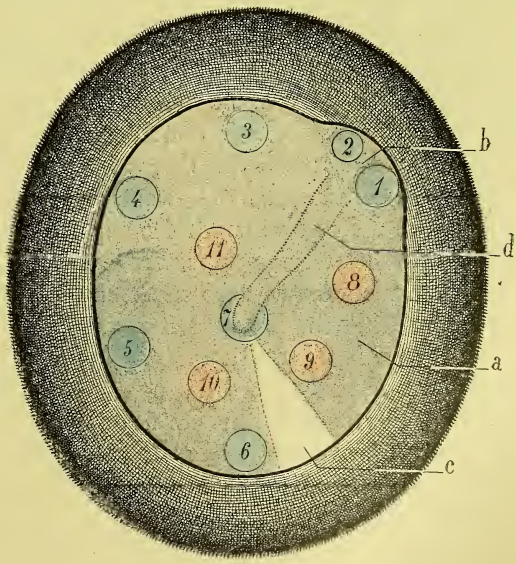


Fig. 208.

Lieux d'élection des principales perforations du tympan.

*a*, tympan droit. — *b*, membrane de Shrapnell. — *c*, triangle lumineux *d*, manche du marteau.

Le tympan, avons-nous dit plus haut, ne présente à l'état normal aucune ouverture faisant communiquer le conduit auditif et la caisse. Il n'en est pas de même à l'état pathologique : les plus fréquentes des maladies de l'oreille, les otites moyennes suppurées aiguës et surtout les otites chroniques, s'accompagnent de perforations de la membrane, dont la guérison est souvent diffi-

cile à obtenir, à l'inverse de celles que le chirurgien produit dans un but thérapeutique.

Ces perforations sont de deux ordres : les unes sont symptomatiques d'une ostéite des parois de la caisse ou des osselets et leur pronostic est grave; les autres sont idiopathiques, nous voulons dire qu'elles ne sont pas symptomatiques d'une lésion osseuse : elles sont beaucoup moins graves que les précédentes. Comme le montre nettement la figure 208, qui représente un tympan droit sur lequel les perforations les plus fréquemment observées ont été figurées avec leur siège exact, les perforations symptomatiques d'une lésion osseuse (*elles sont teintées en bleu*) occupent, pour la plupart, la périphérie du tympan : leur situation est en rapport avec le siège de la lésion osseuse qui leur donne naissance. C'est ainsi que les perforations symptomatiques d'une ostéite de la tête du marteau (1) et les perforations symptomatiques d'une lésion de l'articulation du marteau avec l'enclume (2) se trouvent sur la membrane de Shrapnell ; les perforations symptomatiques d'une ostéite de la branche horizontale de l'enclume (3), sur l'angle postéro-supérieur du tympan ; les perforations symptomatiques d'une inflammation des cellules mastoïdiennes antérieures limitrophes du conduit (4), sur le bord postérieur du tympan; les perforations symptomatiques d'une ostéite du massif osseux du facial (5), sur l'angle postéro-inférieur de la membrane ; les perforations symptomatiques d'une lésion du recessus hypotympanique (6), sur le bord inférieur du tympan. Seule, la perforation symptomatique d'une ostéite de la spatule du marteau (7) est centrale. Quant aux perforations qui ne sont pas d'origine osseuse (8, 9, 10, 11 ; *elles sont teintées en rouge*), elles occupent de préférence les parties paracentrales de la membrane tympanale, plus particulièrement la partie antéro-inférieure.

**6° Rapports et division topographique.** — Le tympan ferme, en dedans, le conduit auditif externe. Il présente, avec les organes contenus dans l'oreille moyenne, des rapports plus ou moins immédiats, qui doivent être toujours présents à l'esprit du chirurgien lorsqu'il intervient sur la région. Au point de vue de l'anatomie médico-chirurgicale, la membrane tympanique peut être divisée en deux régions distinctes : 1° la membrane de Shrapnell ; 2° le tympan proprement dit. Une ligne menée par l'apophyse externe et par les plis antérieur et postérieur sépare ces deux régions l'une de l'autre.

α) La *membrane de Shrapnell*, nous le savons, n'occupe qu'une portion très restreinte de la partie supérieure de la membrane tympanique. Elle est en rapport avec l'attique et les osselets, ainsi qu'avec les poches muqueuses de la caisse et la corde du tympan.

β) Le *tympan proprement dit* est en rapport avec l'étrier, la fenêtre ovale, la corde du tympan et le promontoire. Si nous le divisons en quatre segments ou *quadrants* (fig. 206) par deux lignes, dont l'une, prolongeant le manche du marteau, est à peu près verticale, dont l'autre, perpendiculaire à la précédente, passe par l'ombilic, nous voyons que l'étrier, la fenêtre ovale, la corde du tympan (dont nous avons précisé plus haut la situation en décrivant l'aspect extérieur du tympan) répondent au quadrant postéro-supérieur, tandis que les quadrants antéro-supérieur, antéro-inférieur et postéro-inférieur ne sont en rapport qu'avec le promontoire. Le quadrant postéro-supérieur constitue donc la *zone dangereuse* du tympan, celle qu'il importe d'éviter quand on pratique la ponction de la membrane pour donner issue aux liquides accumulés dans la caisse (*paracentèse du tympan*). Par contre, les trois autres segments, et en particulier les deux quadrants inférieurs, peuvent être abordés sans crainte par les instruments; si l'on choisit d'ordinaire, pour pratiquer la paracentèse, le segment postéro-inférieur, c'est uniquement parce qu'il répond, lorsque le sujet est couché, au point le plus déclive de la cavité tympanique.

**7° Structure.** — La charpente du tympan est constituée par une couche fibreuse sur laquelle s'appliquent deux revêtements : 1° en dehors, le revêtement du conduit auditif externe, presque réduit à sa couche épidermique ; 2° en dedans, la muqueuse de la caisse. Cette disposition anatomique nous explique pourquoi la plupart des inflammations de la membrane du tympan (*myringites*) sont consécu-

tives, soit à une otite externe, soit à une otite moyenne. La couche fibreuse, dans laquelle est englobé le manche du marteau, donne au tympan sa solidité et son élasticité; aussi, lorsqu'elle a été partiellement détruite (perforation pathologique du tympan, abcès du tympan), la cicatrice qui la remplace est flasque et se laisse facilement distendre.

**8° Vaisseaux et nerfs.** — La vascularisation et l'innervation de la membrane du tympan sont en grande partie solidaires, d'une part de celles du conduit auditif, d'autre part de celles de la caisse.

a. *Artères.* — Les artères se disposent en deux réseaux : l'un interne ou muqueux, l'autre externe ou cutané. — Le premier, peu considérable, est alimenté par l'artère tympanique et par l'artériole qui accompagne la corde du tympan. Il est injecté surtout au cours des otites moyennes et donne au tympan un aspect rouge vif spécial. — Le réseau externe reçoit ses vaisseaux de l'artère auriculaire profonde. Ils abordent le tympan par son pôle supérieur, un peu en arrière de l'apophyse externe du marteau; d'où le nom de *pôle vasculaire* ou *hile* que Gellé donne à cette portion du tympan : une section pratiquée à ce niveau peut s'accompagner d'une hémorrhagie assez abondante. De ce point, les artérioles tympaniques descendent le long des bords du manche du marteau et, arrivées à l'extrémité inférieure de celui-ci, s'anastomosent, entre elles d'abord, puis avec les rameaux du réseau interne. Les artérioles du manche du marteau et les rameaux radiés qui s'y rendent sont injectés surtout au cours des myringites d'origine externe. L'injection du hile de Gellé annonce la participation de la caisse à l'inflammation.

b. *Veines.* — Les veines se distinguent, comme les artères, en externes et internes : les veines externes aboutissent à la jugulaire externe ; les veines internes se jettent en partie dans le réseau veineux de la trompe, en partie dans les veines de la dure-mère et dans le sinus transverse (Urbantschisch).

c. *Lymphatiques.* — Les lymphatiques, bien décrits par Kessel, sont tributaires des lymphatiques du conduit auditif externe d'une part, de la caisse de l'autre. Il existe de plus, à la surface interne de la membrane, des sortes de *stomates* qui mettent en communication ses lymphatiques avec la cavité de la caisse ; ces stomates jouent sans doute un rôle actif dans la résorption des épanchements qui se produisent dans l'oreille moyenne.

d. *Nerfs.* — Les nerfs proviennent : 1° pour la couche cutanée, de l'auriculo-temporal et du rameau auriculaire du pneumogastrique ; 2° pour la couche muqueuse, du nerf de Jacobson. La riche innervation du tympan nous explique son exquise sensibilité et les réflexes nombreux dont il peut être le point de départ, soit à l'état normal, soit à l'état pathologique.

**9° Voies d'accès.** — Le tympan peut être abordé par le conduit auditif externe, soit directement, soit après décollement du pavillon et du segment cartilagineux du conduit auditif.

## § 3 — OREILLE MOYENNE

L'oreille moyenne est une des portions les plus importantes de l'appareil de l'audition, celle qui joue un rôle prépondérant dans la pathologie auriculaire. La connaissance exacte de son anatomie topographique permet de comprendre, comme nous le verrons par la suite, la symptomatologie de beaucoup d'affections

de l'oreille moyenne, de même qu'elle permet au chirurgien d'intervenir sûrement sur cette délicate région.

Pour avoir une idée générale de la situation, des limites et de la forme de l'oreille moyenne, il convient de l'examiner sur deux coupes : l'une frontale, conduite suivant l'axe du conduit auditif externe, l'autre perpendiculaire à la précédente, menée par la caisse tympanique. Sur la coupe frontale (fig. 196, p. 272), nous voyons que le conduit auditif externe aboutit à une cavité beaucoup plus haute que large, qui n'est autre que la caisse du tympan. Sur la coupe perpendi-

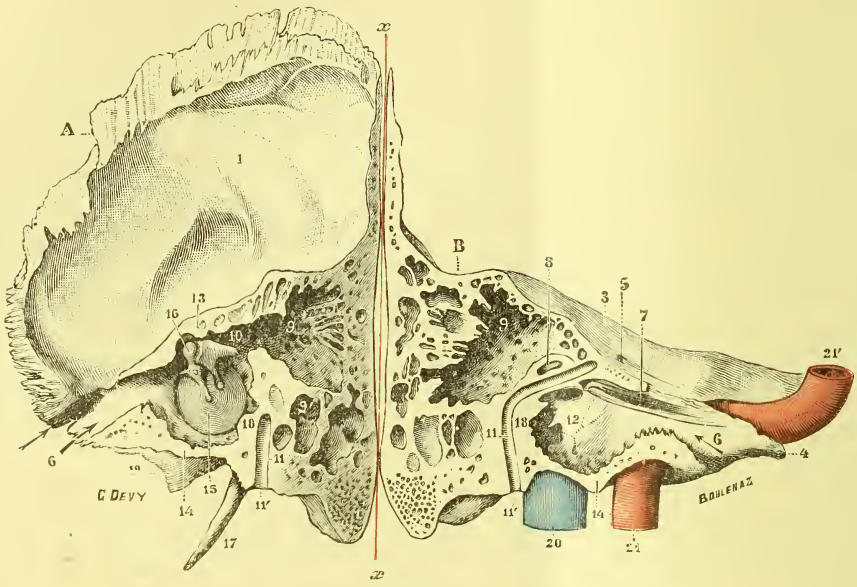


Fig. 209.

Coupe vertico-transversale du temporal droit, passant par la trompe d'Eustache et la circonférence de la caisse du tympan, pour montrer les deux parois interne et externe de cette cavité (T.).

(La coupe une fois faite, les deux segments du temporal ont été écartés l'un de l'autre en tournant autour de l'axe *xx* servant de charnière.)

A, segment antérieur de la coupe. — B, segment postérieur. — 1, face interne de l'écaille. — 2, scissure de Glaser. — 3, face antérieure du rocher. — 4, son sommet. — 5, hiatus de Fallope. — 6, portion osseuse de la trompe. — 7, canal du muscle du marteau. — 8, canal demi-circulaire externe ou horizontal. — 9, antre mastoïdien. — 9', cellules mastoïdiennes. — 10, canal tympano-mastoïdien ou aditus ad antrum. — 11, aqueduc de Fallope, avec 11', trou stylo-mastoïdien. — 12, paroi interne de la caisse. — 13, sa paroi supérieure. — 14, sa paroi inférieure. — 15, sa paroi externe et membrane du tympan. — 16, marteau. — 17, apophyse styloïde. — 18, paroi postérieure de la caisse. — 19, paroi externe de la fosse jugulaire. — 20, veine jugulaire interne. — 21, carotide interne à son entrée dans le canal carotidien. — 21', la même entrant dans la cavité cranienne.

culaire à la précédente (fig. 209), nous voyons que cette cavité tympanique envoie deux prolongements en sens opposé : l'un, dirigé en arrière et creusé dans la mastoïde, constitue les *cavités mastoïdiennes*, autrement dit l'antre mastoïdien et les cellules mastoïdiennes, cavités que nous avons étudiées plus haut avec la région mastoïdienne, à laquelle elles donnent la plus grande partie de son importance clinique et opératoire; l'autre, dirigé en avant et situé dans l'épaisseur du sommet du rocher, n'est autre que la *trompe d'Eustache*, laquelle, comme on le sait, fait communiquer la caisse du tympan avec le pharynx. Les deux coupes précitées nous montrent encore que l'oreille moyenne occupe la portion pétro-mastoïdienne du temporal, qu'elle est située au-dessous de l'étage moyen de la base du crâne, en dehors de la fosse cérébelleuse dont elle est séparée en partie par l'oreille interne, immédiatement en dedans de l'oreille externe qu'elle continue.

Nous étudierons successivement : 1° la *caisse du tympan proprement dite ;* 2° les *cavités mastoïdiennes ;* 3° enfin, la *trompe d'Eustache.*

## *A*) — CAISSE DU TYMPAN PROPREMENT DITE

La caisse du tympan est une cavité anfractueuse que les auteurs allemands ont comparé à une grotte. Elle rappelle assez bien la forme d'un tambour (*tympanum*) ou, mieux, d'une lentille biconcave. On lui considère, de ce fait, et cela pour la commodité de la description, une paroi externe, une paroi interne et une circonférence ; celle-ci, à son tour, se divise en quatre parois : supérieure, inférieure, antérieure et postérieure. Au total, la caisse du tympan nous offre à considérer six parois. Nous décrirons tout d'abord et rapidement ces six *parois*, en n'insistant que sur les détails qui intéressent l'anatomie topographique médico-chirurgicale, renvoyant, pour les autres, à l'anatomie descriptive. Nous étudierons ensuite le *contenu de la caisse*. Nous terminerons enfin par une *vue d'ensemble* de la région.

**1° Parois de la caisse.** — Des six parois de la caisse tympanique, il en est deux (celles qui représentent les faces du tambour ou de la lentille à laquelle on compare la caisse) qui nous offrent de grandes dimensions : ce sont les parois externe et interne. Les quatre autres, c'est-à-dire les parois supérieure, inférieure, antérieure et postérieure, qui en forment la circonférence, sont à la fois beaucoup plus étroites et plus courtes. Il convient de les étudier séparément.

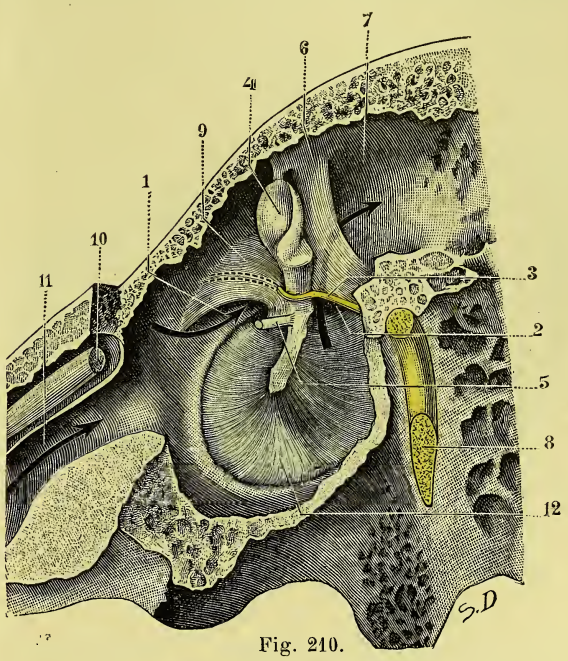


Fig. 210.
Paroi externe ou tympanique de la caisse du tympan, vue par sa face interne.

(Grossie deux fois et demi environ.)

1, poche antérieure de Tröltsch. — 2, poche postérieure de Tröltsch ; une flèche engagée dans cette poche arrive dans l'aditus ad antrum. — 3, corde du tympan. — 4, marteau. — 5, tendon du muscle du marteau. — 6, repli de la muqueuse cloisonnant l'aditus et fermant la poche de Prussak du côté de la caisse. — 7, aditus ad antrum. — 8, nerf facial. — 9. attique. — 10, muscle du marteau. — 11, trompe d'Eustache. — 12, tympan.

*A*. Paroi externe. — On l'appelle encore *paroi tympanique* (fig. 210) : elle est, en effet, constituée en très grande partie par la membrane du tympan, que nous avons décrite dans le paragraphe précédent. Mais cette membrane n'en forme que les trois cinquièmes environ ; dans le reste de son étendue, la paroi externe de la caisse est osseuse.

Cette portion osseuse de la paroi externe de la caisse est, du reste, fort irrégulière et doit être examinée successivement en avant, en arrière, en bas et en haut. — *En avant et en arrière,* elle est fort étroite : elle ne mesure que 2 millimètres. — *En bas*, elle est plus réduite encore ; mais sur ce point également, la membrane du tympan ne descend pas jusqu'à la circonférence de la caisse : elle en est séparée

par un rebord osseux qui mesure en moyenne 1 millimètre ou un demi-millimètre de hauteur. Il en résulte que le plancher de la caisse est en contre-bas par rapport au conduit auditif. Nous verrons plus loin (p. 300) l'importance de cette disposition. — *En haut,* la paroi osseuse mesure 5 ou 6 millimètres de hauteur. Comme nous le montre la coupe représentée dans la figure 217, elle est obliquement dirigée de haut en bas et de dehors en dedans. Constituée par la paroi supérieure du conduit auditif osseux, elle forme l'arceau externe de cette voûte qui surplombe la caisse (comme le dôme d'une église surplombe la nef, dit Raugé) et que nous décrirons dans un instant sous les noms divers d'*attique*, de *logette des osselets*, de *recessus épitympanique,* etc. (voy. p. 300). On donne à cette portion osseuse de la paroi tympanique le nom de *mur de la logette ;* il constitue en effet, disons-le dès maintenant, un véritable mur, qui sépare le conduit auditif de la logette des osselets, mur que le chirurgien doit faire sauter pour aborder largement cette cavité (voy. p. 302).

*B*. Paroi interne. — La paroi interne de la caisse ou *paroi labyrinthique* (fig. 211) est celle qui renferme les parties dangereuses de l'oreille, celle dont la disposition anatomique doit toujours être présente à l'esprit du chirurgien lorsqu'il intervient sur la région. Elle se soulève à sa partie centrale en une saillie mamelonnée, le *promontoire*, qui, on le sait, répond au premier tour de spire du limaçon. Le sommet du promontoire est en regard de l'ombilic du tympan, un peu en arrière et au-dessous duquel il est situé ; il n'en est séparé que par un intervalle de 1 millimètre et demi à 2 millimètres. Une ligne verticale passant par le sommet du promontoire divise la paroi interne de la caisse en deux moitiés, l'une antérieure, l'autre postérieure :

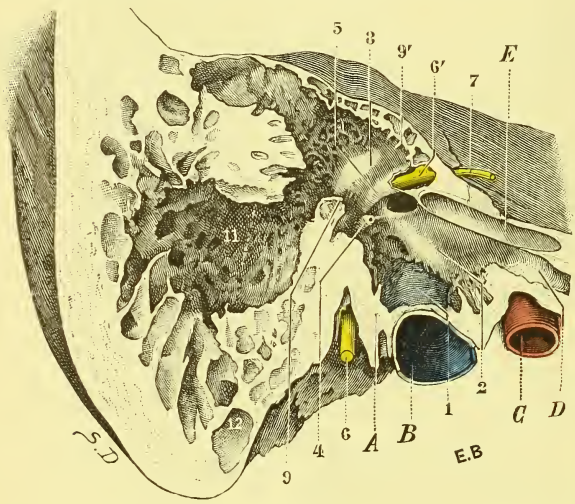


Fig. 211.

Paroi interne de la caisse du tympan, de l'aditus ad antrum et de l'antre (grandeur naturelle).

Coupe vertico-transversale du temporal droit passant par la circonférence de la caisse. Segment interne de la coupe.)

A, base de l'apophyse styloïde. — B, bulbe de la jugulaire. — C. carotide. — D, trompe d'Eustache. — E, conduit du muscle du marteau. — 1, plancher de la caisse refoulé par le bulbe de la jugulaire. — 2, promontoire. — 3, bec de cuiller. — 4, pyramide. — 5, aqueduc de Fallope. — 6, nerf facial visible au travers d'une perte de substance de l'aqueduc avec 6', ganglion géniculé. — 7, nerf pétreux. — 8, aditus ad antrum : relief du canal semi-circulaire horizontal sur la paroi interne de cet aditus. — 9 et 9', coupe de la paroi inférieure et de la paroi supérieure de l'aditus. — 10, cellules du toit de l'antre. — 11, antre. — 12, cellules de la pointe.

a. *Moitié antérieure.* — La moitié antérieure ne nous présente à signaler qu'une gouttière transversale, connue sous le nom de *bec de cuiller*. Cette gouttière, qui constitue la terminaison du conduit du muscle du marteau, occupe la partie toute supérieure de la paroi interne de la caisse et contribue à former avec l'aqueduc de Fallope, la niche de la fenêtre ovale.

b. *Moitié postérieure.* — La moitié postérieure est beaucoup plus accidentée. Nous y rencontrons successivement, en allant de haut en bas :

α) Une saillie horizontale, surplombant la fossette ovale, c'est la saillie de la

*deuxième portion de l'aqueduc de Fallope,* qui, nous le savons, renferme le segment tympanique du facial. Cette deuxième portion de l'aqueduc, légèrement oblique en bas et en dehors, mesure de 10 à 12 millimètres de longueur : elle fait suite, en avant, à la première portion ou portion postéro-antérieure de l'aqueduc, qui contient le segment pétreux du même nerf ; en arrière, elle est continuée par la troisième portion ou portion verticale, dans laquelle se loge le segment mastoïdien du nerf, et dont nous connaissons les rapports intimes, d'une part avec la paroi postérieure du conduit auditif, d'autre part avec les cavités mastoïdiennes. La portion de l'aqueduc de Fallope qui fait ainsi saillie dans la caisse du tympan au-dessus de la fossette ovale, répond au bord inférieur du mur de la logette ou, autrement dit, au bord supérieur du tympan. Une mince lamelle osseuse, parfois déhiscente, sépare le nerf de l'intérieur de la caisse : de là la paralysie faciale qui vient parfois compliquer les affections surtout chroniques de l'oreille moyenne et qui pourrait même s'observer, d'après Tröltsch, sous la seule action de l'air froid arrivant dans la caisse *(paralysie du facial a frigore)* ; de là, également, les risques de léser le nerf quand on curette l'attique ou quand on abat le mur de la logette ;

β) La *fossette ovale,* au fond de laquelle s'ouvre la *fenêtre ovale* ou *fenêtre du vestibule ;* cette fenêtre, qui mesure 3 millimètres à 3 millimètres et demi de longueur sur 1 millimètre de hauteur, est orientée parallèlement au bord du tympan ; elle est fermée du côté de la caisse par l'étrier et, du côté de l'oreille interne, par le périoste du vestibule ;

γ) La *fossette ronde,* disposée de telle sorte que son orifice regarde la paroi postérieure de la caisse et non pas la paroi tympanique, ce qui la rend à peu près inaccessible aux instruments qui pénètrent dans la caisse par le conduit auditif externe ; au fond de la fossette ronde s'ouvre la *fenêtre ronde,* encore appelée *fenêtre du limaçon ;* son diamètre mesure 1 millimètre et demi environ ; c'est la soupape de sûreté de l'oreille interne, comme l'a, le premier, démontré Auzoux ;

δ) Le *sinus tympanique,* dépression irrégulière située entre les deux fossettes ;

ε) La *pyramide* enfin, saillie de 1 millimètre et demi de hauteur qui empiète sur la paroi postérieure de la caisse et qui est située sur le même niveau que le sommet du promontoire ; elle renferme dans son intérieur le muscle de l'étrier ; à son sommet se voit un petit orifice circulaire par lequel s'échappe le tendon de ce dernier muscle.

*C.* Paroi supérieure. — La paroi supérieure ou *plafond de la caisse,* encore appelée *paroi cranienne* ou *tegmen tympani,* est large de 5 à 6 millimètres. Elle est formée par une lamelle osseuse, mesurant à peine 1 millimètre d'épaisseur. Cette mince lamelle sépare seule la caisse de la fosse cérébrale moyenne. — Elle est traversée par des vaisseaux qui se rendent de la dure-mère cranienne à la muqueuse de la caisse. On sait que chez le nouveau-né le plafond de la caisse, constitué par le rocher en dedans et l'écaille du temporal en dehors, est parcouru par la suture pétro-squameuse et que cette dernière donne passage à des tractus conjonctifs, ainsi qu'à des vaisseaux, artères et veines ; la suture disparaît chez l'adulte, mais les connexions vasculaires persistent. On conçoit que la minceur de l'os d'une part, ces connexions vasculaires, d'autre part, favorisent, chez l'enfant surtout, la propagation des inflammations de la caisse aux méninges et au cerveau. Chez certains sujets même, la paroi osseuse peut faire défaut par places (*déhiscence spontanée de* Hyrtl), auquel cas la muqueuse de la caisse se trouve directement au contact de la dure-mère. On s'explique, sans que nous insistions, les

graves accidents qui peuvent, en pareil cas, apparaître au cours d'une otite moyenne d'apparence bénigne. — Nous devons signaler encore, comme présentant avec le toit de la caisse des rapports importants, le sinus pétreux supérieur qui occupe le bord supérieur du rocher : il chemine, par conséquent, immédiatement au-dessus de la caisse et l'on a observé des thromboses de ce sinus comme complication de l'otite moyenne.

*D*. Paroi inférieure. — La paroi inférieure ou *plancher de la caisse* est un peu moins large que le toit. Nous avons déjà dit qu'elle était située plus bas que la paroi inférieure du conduit ; cela constitue, on le comprend, une cause de rétention de pus dans la caisse tympanique, lorsqu'il existe une inflammation de cette cavité. Nous reviendrons plus longuement sur cette importante paroi (voy. p. 300); nous nous contenterons ici de rappeler qu'elle est mince, quelquefois déhiscente comme la paroi supérieure (Friedlowski) et, d'autre part, qu'elle est en rapport avec le golfe ou bulbe de la veine jugulaire interne. C'est à ce rapport vasculaire que seraient dus certains bruits de souffle, isochrones au pouls, que les sujets profondément anémiés se plaignent parfois d'entendre dans leur oreille.

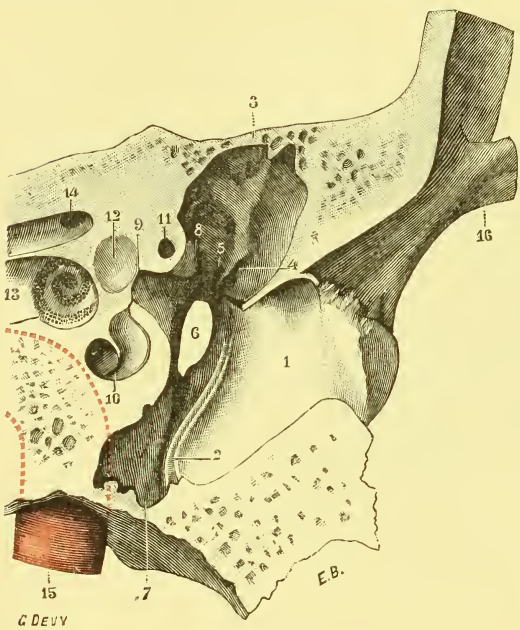


Fig. 212.

Coupe vertico-transversale du temporal passant par l'extrémité antérieure de la fenêtre ronde, segment antérieur de la coupe, montrant la paroi antérieure de la caisse (T.).

(La coupe est grossie deux fois environ.)

1, conduit auditif externe. — 2, sulcus tympanicus. — 3, paroi supérieure de la caisse. — 4, scisssure de Glaser. — 5, orifice de sortie de la corde du tympan. — 6, orifice de la trompe d'Eustache. — 7, rigole inférieure de la caisse. — 8, partie antérieure du bec de cuiller. — 9, fenêtre ovale. — 10, coupe de la rampe tympanique du limaçon. — 11, coupe de l'aqueduc de Fallope. — 12, paroi antérieure du vestibule. — 13, fossette antéro-inférieure du conduit auditif interne. — 14, sa fossette antéro-supérieure, avec l'origine de l'aqueduc de Fallope. — 15, carotide interne : le pointillé rouge indique son trajet dans l'intérieur du rocher.

*E*. Paroi antérieure. — La paroi antérieure (fig. 212) est encore appelée *paroi tubo-carotidienne*, en raison de ses relations avec la trompe d'Eustache et la carotide interne.

Sa partie supérieure est occupée par une large ouverture, qui n'est autre que l'extrémité externe de la trompe.

Dans le reste de son étendue, elle est en rapport avec le coude de la carotide interne, dont elle n'est séparée que par une simple lamelle osseuse, généralement fort mince et transparente, parfois même déhiscente. Cette portion de la paroi antérieure de la caisse contribue à former le *recessus hypotympanique*, que nous étudierons plus loin. Disons ici que les rapports qu'elle présente avec la carotide interne expliquent les bourdonnements insupportables qu'accusent les malades atteints d'anévrysmes de cette artère, de même qu'ils nous donnent l'explication de ces hémorrhagies foudroyantes qui surviennent parfois au cours d'une affection suppurative ancienne de la caisse et qui résultent d'une ulcération de la paroi artérielle. Rappelons encore que la carotide n'est pas directement appli-

quée contre la paroi du conduit osseux qu'elle traverse, mais qu'elle en est séparée par des cavités veineuses plexiformes, qui communiquent avec le sinus caverneux et dans lesquelles viennent se jeter quelques veinules issues de la muqueuse tympanique. C'est là, on le conçoit, une disposition anatomique fâcheuse qui augmente encore les dangers des lésions inflammatoires et des ostéites de la caisse du tympan, car elle peut avoir pour conséquence une phlébite du sinus.

*F.* Paroi postérieure. — La paroi postérieure ou *mastoïdienne* nous présente successivement, en allant de haut en bas : 1° tout à fait en haut, une large ouverture qui nous conduit dans l'antre, c'est l'*aditus ad antrum ;* 2° dans l'angle inférieur de cet orifice, une petite échancrure en forme de selle (Politzer), dans laquelle vient se loger la branche horizontale de l'enclume; 3° un peu plus bas, entre la base de la pyramide, qui est en dedans et l'extrémité postéro-supérieure du sillon tympanique qui est en dehors, l'*orifice d'entrée de la corde du tympan.*

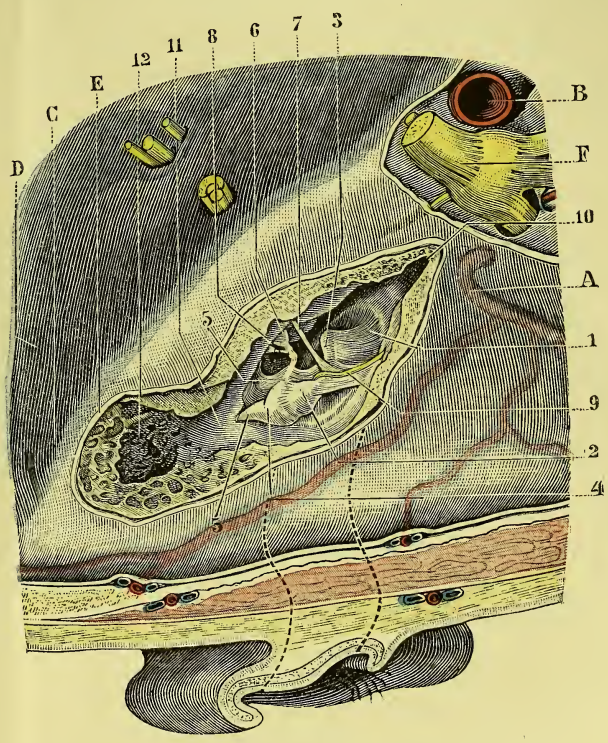


Fig. 213.
Les cavités de l'oreille moyenne vues par la cavité cranienne (côté droit).

(On a fait sauter au ciseau et à la gouge la paroi osseuse qui sépare les cavités de l'oreille moyenne de la fosse cérébrale moyenne. On a indiqué en pointillé le trajet du conduit auditif externe.)

A, artère méningée moyenne. — B, carotide interne. — C, sinus pétreux supérieur. — D, sinus latéral. — E, dure-mère. — F, trijumeau.
1, membrane du tympan. — 2, tête du marteau. — 3, manche du marteau soulevant le tympan. — 4, enclume avec 5, sa courte branche reposant sur le seuil de l'aditus ad antrum. — 5', longue branche de l'enclume. — 6, étrier. — 7, tendon du muscle du marteau. — 8, tendon du muscle de l'étrier. — 9, corde du tympan. — 10, trompe d'Eustache. — 11, aditus ad antrum. — 12, antre.

**2° Contenu de la caisse.** — La caisse du tympan renferme ce que M. Duval appelle l'*appareil accommodateur de l'ouïe,* c'est-à-dire les osselets et leurs muscles (fig. 213). Chez le fœtus, elle contient en outre un tissu conjonctif gélatineux, qui se résorbe peu à peu et disparaît complètement dans les premières heures qui suivent la naissance pour faire place à de l'air atmosphérique. La présence de l'air dans l'oreille moyenne est donc un signe qui permet au médecin légiste d'affirmer que l'enfant a respiré. A l'état pathologique, la caisse peut contenir du sang, du liquide céphalo-rachidien (fractures du rocher), de la sérosité et surtout du pus (otites), des fongosités, des séquestres, enfin des masses cholestéatomateuses, productions blanchâtres composées de squames brillantes qui se comportent souvent comme de véritables tumeurs épithéliales à évolution maligne, en ce sens qu'elles usent l'os au point d'envahir parfois l'endocrâne.

*A.* Osselets de l'ouïe. — Les osselets de l'ouïe sont au nombre de trois : le *mar-*

*teau,* l'*enclume,* l'*étrier*. Quant à l'*os lenticulaire* des anciens anatomistes, on admet aujourd'hui, avec Cruveilhier, Politzer, Gegenbauer, Schwalbe, qu'il n'est qu'une partie de l'enclume ; ceux qui le décrivent comme un os isolé consacrent donc une erreur de préparation.

Le nom de ces osselets indique assez bien leur forme. — Le *marteau,* le plus long des trois, nous présente une tête, un manche, un col et deux apophyses, l'une courte, l'autre longue. L'apophyse courte est une petite éminence conique longue de 1 millimètre environ, naissant sur la partie inférieure et externe du col. Elle se porte en dehors et un peu en haut vers la portion supérieure de la membrane du tympan, qu'elle repousse légèrement du côté du conduit auditif externe ; rappelons que, comme le manche du marteau, elle est parfaitement visible à l'otoscope et qu'elle constitue, dans l'examen du tympan, un point de repère important. Quant à l'apophyse longue, elle mesure 4 ou 5 millimètres de longueur; elle est fort grêle ; comme la précédente, elle se détache du col ; mais, au lieu de se porter en dehors elle se dirige en avant vers la scissure de Glaser, où elle disparaît. — L'*enclume,* comme l'enclume du forgeron, nous présente à son tour un corps et deux branches, dont l'une est supérieure et l'autre inférieure. La branche supérieure ou branche courte se porte horizontalement en arrière vers l'*aditus ad antrum*. La branche inférieure ou branche longue se dirige d'abord en bas ; puis, elle s'infléchit pour devenir horizontale et se termine alors par un tout petit renflement, connu sous le nom d'*apophyse lenticulaire* (*os lenticulaire* des anciens auteurs). — L'*étrier* rappelle exactement par sa configuration extérieure un étrier de cavalier. Comme ce dernier, il nous offre à considérer les trois éléments suivants : 1° une base, petite plaque osseuse de forme ovalaire ; 2° une anse, sorte de demi-cercle ou de fer à cheval qui se dresse sur l'une des faces de la base et que l'on divise ordinairement en deux parties ou branches (branche antérieure et branche postérieure de l'étrier) : 3° une tête, petite masse quadrilatère surmontant les deux branches.

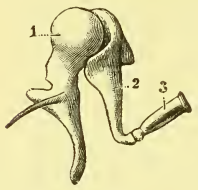


Fig. 214.
Les osselets de l'ouïe en position, vus par leur côté antérieur (T.).
1, marteau. — 2, enclume. 3, étrier.

Les trois osselets de l'ouïe se disposent de la façon suivante : en allant de dehors en dedans, autrement dit de la paroi externe de la caisse à sa paroi interne, nous trouvons tout d'abord le marteau, puis l'enclume et, enfin, l'étrier. La tête du marteau s'articule avec la tête de l'enclume ; la branche inférieure de l'enclume s'articule, à son tour, avec la tête de l'étrier. Telle est la *chaîne des osselets*.

Dans son ensemble (fig. 214), cette chaîne des trois osselets forme un système que l'on peut comparer à un corps possédant une tête, deux bras, deux jambes, un pied, et qui serait suspendu à la voûte de la caisse : la tête, constituée par la tête du marteau et le corps de l'enclume réunis, est située dans l'attique qu'elle remplit en partie; les deux bras s'appuient, l'un (formé par la branche horizontale de l'enclume) sur l'angle inférieur de l'aditus ad antrum, l'autre (constitué par l'apophyse grêle du marteau) sur la scissure de Glaser; enfin les deux jambes sont représentées : l'une, par le manche du marteau, et elle est encastrée dans l'épaisseur du tympan ; l'autre, par la branche inférieure de l'enclume, et elle pend dans la caisse. Ajoutons que l'étrier figure le pied de cette dernière jambe et qu'il vient s'appliquer, par sa base, sur la fenêtre ovale, qu'il obture et à laquelle il adhère.

*B*. Connexions des osselets. — Les osselets de l'ouïe s'unissent entre eux, tout d'abord par de véritables articulations ; ils sont, d'autre part, reliés aux différentes parois de la caisse par des ligaments, *ligaments extrinsèques,* qui les maintiennent en position tout en leur permettant des déplacements partiels ; des muscles, enfin, les mobilisent.

a. *Articulations.* — Les articulations sont au nombre de deux : l'une, entre le corps de l'enclume et la tête du marteau ; l'autre, entre l'apophyse lenticulaire de l'enclume et la tête de l'étrier. Les surfaces articulaires, encroûtées de cartilage, sont maintenues en contact par des ligaments disposés en manchons ou capsules ; ces ligaments capsulaires constituent, pour la chaîne des osselets, des *ligaments intrinsèques.* Les surfaces articulaires ainsi maintenues, glissent l'une sur l'autre par l'intermédiaire d'une synoviale. Nous avons donc affaire à des diarthroses.

b. *Ligaments extrinsèques* — Les formations fibreuses qui unissent les osselets aux parois de la caisse doivent être envisagées pour chacun des trois segments de la chaîne tympanique.

α) Le *manche du marteau* est inclus dans l'épaisseur de la membrane du tympan. Son col est fixé au bord inférieur du mur de la logette par le *ligament externe ;* sa tête, à la voûte par le *ligament supérieur;* sa longue apophyse, enfin, à la scissure de Glaser par le *ligament antérieur* (ce ligament a été longtemps considéré comme un muscle et décrit, à tort, sous le nom de *muscle externe du marteau*).

β) Le *corps de l'enclume* est suspendu au toit de la caisse par le *ligament supérieur* (il fait parfois défaut) ; le *ligament postérieur* attache solidement le sommet de sa branche supérieure sur le bord inférieur de l'aditus ad antrum.

γ) Les connexions de l'*étrier* avec la niche et le périoste de la fenêtre ovale sont intimes ; la platine de l'étrier est, en effet, adhérente au périoste du vestibule qui ferme la fenêtre ; d'autre part, sa circonférence est réunie aux parois de la fossette par une sorte de ligament annulaire, appelé *ligament annulaire* de la base de l'étrier. On s'explique, dès lors, pourquoi l'étrier, ainsi solidement maintenu en place, se fracture si souvent lorsqu'on cherche à l'extraire ; heureusement, ajouterons-nous, car son extraction, en raison de la déchirure du périoste qui en résulte, ouvre d'ordinaire les espaces périlymphatiques de l'oreille interne et favorise le passage, dans les espaces méningés, des germes contenus dans la caisse du tympan.

δ) En plus des ligaments que nous venons de signaler, le marteau, l'enclume et l'étrier sont encore maintenus en position par la muqueuse qui les enveloppe et par les tractus plus ou moins nombreux qui en partent.

*C*. Mouvements des osselets. — Les mouvements de l'appareil constitué par les trois osselets de l'ouïe sont assez analogues à ceux d'un mouvement de sonnette : le moindre déplacement imprimé à un point quelconque de l'appareil retentit fatalement sur ses deux extrémités et sur tous les points intermédiaires. Deux petits muscles mettent en action la chaîne des osselets : l'un s'insère sur le marteau, c'est le *muscle du marteau ;* l'autre sur l'étrier, c'est le *muscle de l'étrier.*

a. *Muscle du marteau.* — Le muscle du marteau occupe le conduit osseux qui porte son nom et que nous avons déjà décrit à propos de la paroi interne de la caisse du tympan. — Arrivé à l'orifice qui termine le conduit (bec de cuiller), le muscle donne naissance à un tendon, qui se coude à angle droit et qui, traversant la caisse de dedans en dehors, vient s'attacher à la surface interne du col du marteau, en un point opposé à l'apophyse externe et à un niveau un peu inférieur à celui de cette saillie. La portion libre du tendon ne mesure que deux milli-

mètres. — Lorsque ce muscle se contracte, il attire la membrane du tympan en dedans et la tend ; en même temps il enfonce l'étrier dans la fenêtre ovale et augmente par suite la pression intra-labyrinthique. Il est rationnel d'admettre qu'il se contracte quand se produit un bruit violent et cela pour l'assourdir : comme l'a dit Toynbee, c'est le *muscle qui protège le nerf auditif contre les bruits intenses*. Il est innervé par le nerf maxillaire inférieur par l'intermédiaire du ganglion otique.

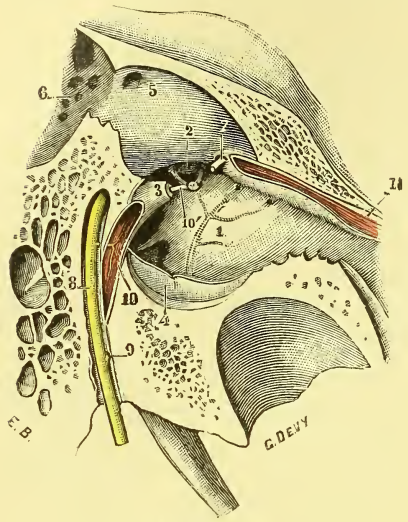


Fig. 215.
Le muscle de l'étrier dans son canal osseux (T.).

1, paroi interne de la caisse. — 2, fenêtre ovale, avec l'étrier en place. — 3, pyramide. — 4, partie inférieure de la membrane du tympan. — 5, canal tympano-mastoïdien ou aditus ad antrum. — 6, antre mastoïdien. — 7, tendon du muscle interne du marteau, s'échappant du bec de cuiller. — 8, aqueduc de Fallope et nerf facial, avec 9, corde du tympan. — 10, muscle de l'étrier, avec 10', son tendon. — 11, conduit du muscle du marteau.

Le muscle du marteau peut, en certains cas, subir une rétraction telle qu'il détermine un fort enfoncement de la membrane tympanique, de la surdité et des bourdonnements. Le traitement chirurgical conseillé contre cette affection est la *ténotomie du tenseur du tympan* (Weber Liel, 1868), opération qui se pratique en incisant la membrane en avant ou en arrière du manche du marteau et en introduisant par la boutonnière un ténotome coudé qui va sectionner le tendon à son point d'attache sur le col.

b. *Muscle de l'étrier*. — Le muscle de l'étrier est l'antagoniste du précédent. Comme le muscle du marteau, il est renfermé dans un canal osseux (fig. 215), le canal de la pyramide, qui vient s'ouvrir, on s'en souvient, sur la paroi postérieure de la caisse. Le tendon du muscle qui sort de la pyramide a une longueur de 2 millimètres ; il se dirige d'arrière en avant pour venir s'insérer sur le bord postérieur de la tête ou sur le col de l'étrier. Lorsque ce muscle se contracte, il attire en arrière la tête de l'étrier (d'où abaissement de la pression dans le labyrinthe) et détend le tympan, le manche du marteau se trouvant en même temps porté en dehors par le mouvement de bascule que lui imprime l'étrier. Il intervient donc pour disposer l'oreille à la perception des bruits faibles ou lointains : c'est, suivant l'expression de Toynbee, le *muscle qui écoute*. Il est innervé par le facial.

La souplesse des liens fixateurs, l'intégrité des articulations et des muscles moteurs des osselets sont absolument nécessaires au jeu normal de l'appareil accommodateur de l'ouïe. Or, la plupart des affections de la caisse du tympan, les otites moyennes, catarrhales ou suppurées, aiguës ou chroniques, laissent après elles des scléroses du tympan, des ankyloses des osselets, des cicatrices adhérentes, des brides néoformées, qui immobilisent plus ou moins la chaine des osselets. De là, les troubles de l'audition plus ou moins graves que l'on observe en pareil cas.

Le traitement, on le comprend, aura pour but de rendre à l'appareil de transmission la mobilité qu'il a perdue. On cherche à obtenir ce résultat, soit par la mobilisation mécanique du tympan et des osselets au moyen de la douche d'air poussée par la trompe et du massage pneumatique du tympan, soit par le ramollissement des brides fibreuses au moyen de vapeurs ou de liquides insufflés dans l'oreille moyenne, soit enfin par la section ou l'ablation des tissus pathologiques (section du pli postérieur du tympan ou *plicotomie* de Politzer, section des adhérences ou *synechectomie* de Politzer, *ténotomie du muscle tenseur du tympan*). Dans les cas graves, et à la condition que l'oreille interne soit intacte, on peut essayer de supprimer l'appareil de transmission devenu inutile et même nuisible, dans le but de permettre aux ondes sonores d'aller impressionner directement la fenêtre ovale ; c'est ce que réalisent la perforation artificielle du tympan, l'ablation des osselets et du tympan (Kessel, Sexton).

A côté des lésions de l'appareil de transmission consécutives aux otites moyennes suppurées qui sont justiciables de ce traitement médical ou chirurgical, il convient de citer celles qui accompagnent l'*otite scléreuse*. Par leur siège, par leur évolution fatale, enfin par l'impuissance absolue du traitement, elles se distinguent nettement des précédentes. Dans l'otite scléreuse, en effet, les lésions sont circonscrites, au moins au début et pendant un long temps, à la paroi labyrinthique

de la caisse, en particulier au voisinage de la fenêtre ovale. L'étrier est immobilisé par des tissus néoformés, soudé parfois aux parois de la fossette ovale alors que les autres osselets et le tympan sont à peu près normaux. Cette localisation nous explique pourquoi le labyrinthe est pris en même temps que l'oreille moyenne, quelquefois même avant elle, et pourquoi tous les moyens thérapeutiques précédemment cités pour donner de la mobilité à la chaîne des osselets restent le plus souvent inutiles quand il s'agit de cette affection.

**3° Muqueuse de la caisse.** — La caisse du tympan est tapissée, dans toute son étendue, par une membrane muqueuse, la *muqueuse de la caisse* ou *muqueuse tympanique*.

Au niveau des points où la chaîne des osselets entre en contact avec les parois de la caisse, la muqueuse se réfléchit sur elle et lui forme une gaine complète, toujours fort mince, mais partout continue. Il en résulte que les osselets de l'ouïe, tout en occupant la caisse, se trouvent placés en dehors de la muqueuse, tout comme les viscères abdominaux en dehors de leur enveloppe séreuse. Pour compléter l'analogie, nous trouvons encore, entre les parois de la caisse et la chaîne des osselets, un certain nombre de prolongements muqueux, véritables mésos amenant à ces derniers leurs muscles, leurs ligaments et leurs vaisseaux. Ces replis muqueux, plus ou moins développés suivant les sujets, cloisonnent la caisse et déterminent la formation de cavités secondaires, de poches, variables comme nombre. Nous indiquerons plus loin, en étudiant l'attique, les plus constantes d'entre elles, en même temps que nous montrerons le rôle important qu'elles jouent dans la pathologie auriculaire.

La muqueuse tympanique est un prolongement de la muqueuse du pharynx, ce qui permet de comprendre les affinités pathologiques qui existent entre elles. Elle est intimement unie au périoste sous-jacent ou, si l'on veut, sa couche profonde n'est autre que le périoste qui revêt le squelette de la caisse et les osselets. Son inflammation, pour peu qu'elle dure longtemps, retentira donc fatalement sur les os sous-jacents ; de là, la fréquence des *ostéites pariétales* et *ossiculaires* dans les otites moyennes chroniques suppurées ; de là encore la nécessité, en pareil cas, pour guérir l'otite, de cureter la muqueuse malade et d'extirper les osselets, etc.

Très mince et recouverte d'un épithélium cylindrique à l'état normal, la muqueuse tympanique s'épaissit et devient fongueuse, lorsqu'elle est chroniquement infectée ; son épithélium se transformerait en même temps et c'est l'hyperplasie de cet épithélium néo-formé qui, d'après quelques auteurs, produirait le *cholestéatome*. On sait, en effet, que le cholestéatome est caractérisé par des productions épidermiques exubérantes qui se manifestent sous la forme de paillettes nacrées, fétides, plus denses que l'eau, ayant une tendance particulière à se reproduire avec ténacité et à remplir les cavités de l'oreille moyenne ; nous avons déjà dit plus haut que ces productions épidermiques étaient susceptibles de détruire les parois osseuses de l'oreille moyenne et d'envahir la cavité cranienne.

**4° Vaisseaux et nerfs.** — La vascularisation de la caisse tympanique, assez intéressante en anatomie descriptive, n'offre en anatomie appliquée qu'un intérêt fort restreint.

a. *Artères.* — Les artères destinées à la caisse du tympan, toutes de petit volume, proviennent de l'artère stylo-mastoïdienne, de l'artère tympanique, de l'artère méningée moyenne, de la pharyngienne, de la carotide interne. Nous nous contenterons de les signaler.

b. *Veines.* — Les *veines*, plus nombreuses et plus volumineuses que les artères, se jettent dans les plexus ptérygoïdien et pharyngien, dans les veines méningées moyennes, dans le sinus pétreux supérieur, dans le golfe de la jugu-

laire interne et dans les cavités veineuses péricarotidiennes. Elles jouent un rôle important dans les complications consécutives aux otites moyennes suppurées ; par leur intermédiaire, en effet, l'infection de la caisse du tympan, alors même qu'elle n'est pas compliquée de mastoïdite, se propage parfois aux sinus endocraniens et à la jugulaire (thrombo-phlébites).

*c. Lymphatiques.* — Les lymphatiques de la muqueuse tympanique présentent, d'après Kessel, une disposition analogue à ceux de la couche interne de la membrane du tympan. Il existerait, sur la voûte de la caisse, des ganglions lymphatiques rudimentaires.

*d. Nerfs.* — Les nerfs sont de deux sortes : les uns sont destinés à la caisse ; les autres ne font que la traverser. — Les *nerfs destinés à la caisse* sont : 1° des rameaux moteurs, provenant du facial pour le muscle de l'étrier, de la racine motrice du trijumeau pour le muscle du marteau ; 2° des filets sensitifs (nerf de Jacobson) émanant du glosso-pharyngien (voy. *Anatomie descriptive*) et se distribuant à la muqueuse ; 3° des filets sympathiques, venant du plexus qui entoure la carotide interne et se terminant également dans la muqueuse. — Les *nerfs qui ne font que traverser la caisse* sont au nombre de deux : le facial et la corde du tympan. Nous avons déjà décrit le premier de ces deux nerfs en étudiant la mastoïde (voy. p. 59) et la paroi interne de la caisse (voy. p. 291). Quant à la corde du tympan qui, on le sait, n'est qu'une branche du glosso-pharyngien (p. 475), elle pénètre par la paroi postérieure de la caisse en un point qui, d'après Hamon du Fougeray, correspond à une ligne horizontale passant à un millimètre au-dessus de l'ombilic tympanal. Elle traverse la caisse d'arrière en avant, en décrivant une courbe à concavité dirigée en bas et en sort par l'orifice décrit par Huguier (en 1834) pour aller se fusionner avec le lingual.

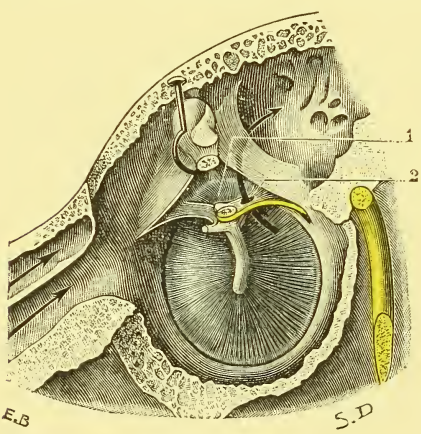


Fig. 216.

Les poches antérieure et postérieure de Tröltsch, même préparation que celle reproduite dans la figure 210.

Le marteau a été sectionné au niveau de son col, et son extrémité supérieure a été érignée en haut.

1, poche de Prussak. — 2, orifice faisant communiquer la poche postérieure de Troltsch avec la poche de Prussak.

Dans son trajet intratympanal la corde du tympan présente des rapports intéressants à signaler. Elle s'applique à la manière d'un arc contre la partie toute supérieure de la membrane tympanale (fig. 210), puis vient se placer contre la face interne du col du marteau, immédiatement au-dessus de l'apophyse externe et à 1 millimètre au-dessus de l'insertion du tendon du muscle tenseur du tympan ; on conçoit que dans la ténotomie de ce tendon ou dans la section du pli postérieur du tympan il soit facile de la léser. Heureusement, les troubles du goût et de la salivation qui en sont la conséquence n'ont aucune gravité et disparaissent rapidement. Ajoutons en terminant, que la corde du tympan n'est pas accolée intimement à la membrane tympanique puisqu'elle en est séparée par l'épaisseur même du col du marteau : elle lui est cependant reliée par le méso que lui forme la muqueuse. Par suite de cette disposition, il existe, entre ce méso et le segment du tympan qui répond au pli antérieur, une petite cavité muqueuse (*poche antérieure* de Tröltsch) dont l'ouverture regarde en bas ; il existe de même, entre ce méso et le pli postérieur, une autre dépression. Cette deuxième poche (*poche postérieure* de Tröltsch), largement ouverte en bas elle aussi, communique avec la cavité de Prussak ou poche de la membrane de Shrapnell par un orifice qui se trouve situé à sa partie supérieure (fig. 216).

**5° Vue d'ensemble de la caisse du tympan.** — La caisse du tympan, dont nous connaissons maintenant toutes les parties constituantes, a, comme nous l'avons déjà dit, une forme assez irrégulière que l'on a comparée à celle d'une lentille biconcave orientée comme le tympan, c'est-à-dire obliquement dirigée de haut en

bas et de dehors en dedans. Ses deux axes, antéro-postérieur et supéro-inférieur, ont à peu près les mêmes dimensions, soit 15 millimètres environ. Sa largeur, c'est-à-dire la distance qui sépare la paroi tympanique de la paroi labyrinthique, est plus importante à connaître en raison des nombreuses interventions qui se pratiquent sur cette région : au niveau de l'ombilic, elle n'est que de 1 mm. et demi ; au-dessus, elle est de 5 millimètres ; enfin, au niveau du plancher, elle est de 4 millimètres. Dans la paracentèse du tympan, l'aiguille ne doit donc pas, sauf dans les cas où le tympan est très épaissi par l'œdème inflammatoire, être enfoncée à plus de 3 millimètres ; sinon, on court le risque d'aller piquer le promontoire, accident qui, du reste, dans la plupart des cas, est insignifiant. Si, par la pensée, nous prolongeons la paroi supérieure et la paroi inférieure du conduit auditif jusqu'au contact de la paroi labyrinthique, la caisse du tympan se trouve divisée (fig. 217) en trois segments ou étages, qui sont : 1° un segment situé au-dessous du tympan, c'est l'*étage inférieur* encore appelé *recessus hypotympanique* (Kretschmann, 1895) ; 2° un segment ou *étage moyen*, répondant au tympan ; 3° un segment ou *étage supérieur*, situé au-dessus du tympan, que l'on désigne indistinctement sous les noms de *recessus épitympanique*, d'*attique*, de *logette des osselets* (Gellé). Cette division de la caisse en trois étages, presque insignifiante en anatomie descriptive, a une réelle importance en anatomie médico-chirurgicale.

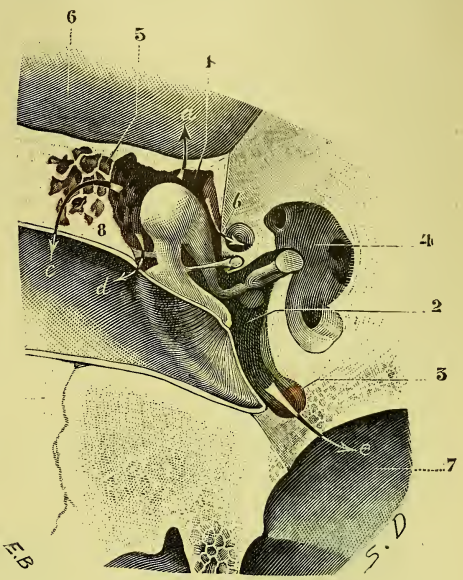


Fig. 217.
Coupe frontale de l'oreille moyenne pour montrer les trois étages de la caisse du tympan.

1, étage supérieur ou attique (*en rose*). — 2, étage moyen (*en vert*). — 3, étage inférieur ou recessus hypotympanique (*en jaune*). — 4, oreille interne. — 5, cellules de la paroi supérieure du conduit auditif externe s'ouvrant dans l'attique. — 6, fosse cérébrale moyenne. — 7, golfe de la jugulaire. — 8, mur de la logette.

Les flèches indiquent le trajet que suit l'infection partie de la caisse pour se propager :
*a*, au cerveau. — *b*, au facial. — *c*, au conduit auditif externe par l'intermédiaire du mur de la logette. — *d*, au conduit auditif externe par la membrane de Shrapnell. — *e*, à la jugulaire.

*A*. Étage inférieur, recessus hypotympanique. — Le recessus hypotympanique, étudié par Kretschmann en 1895 et, tout récemment, en 1902, par Rozier, présente la forme d'une auge, large de 4 millimètres environ (elle est un peu plus large en arrière qu'en avant), profonde de 1 mm. et demi à 2 millimètres. L'auge est concave d'avant en arrière ; parfois cependant, lorsque la fosse jugulaire est très profonde, son fond devient convexe et vient se mettre en rapport avec la moitié postérieure du tympan (fig. 218, C). On conçoit que, lorsqu'une pareille disposition existe, la paracentèse du tympan expose le chirurgien à blesser la veine jugulaire (accident très rare d'ailleurs puisque, d'après Lermoyez et Boulay, il n'en a été observé que deux cas qui, du reste, tous les deux, se sont terminés par la guérison) d'autant plus facilement que, dans ce cas, le plancher est d'ordinaire en même temps déhiscent. Ajoutons que, lorsque le plancher est soulevé par le bulbe de la jugulaire et qu'il est en même temps déhiscent, le vaisseau veineux est parfois visible au travers du segment postéro-inférieur du tympan sous l'aspect d'un reflet bleuâtre de forme semi-lunaire (Politzer, Brühl, Laurens).

Les parois du recessus hypotympanique sont creusées de cellules plus ou moins nombreuses suivant les sujets (fig. 218). C'est ainsi que l'on peut rencontrer des recessus qui sont lisses en arrière et celluleux en avant, ou bien des recessus lisses en avant et en arrière mais creusés de cellules au milieu, ou, enfin, des recessus celluleux sur toute leur étendue. Ces derniers sont les plus fréquents et, ajouterons-nous, les plus dangereux en cas de suppuration de la caisse. Les cellules, en effet, « minent » les parois du recessus et rendent beaucoup plus immédiats les rapports de sa cavité avec les organes voisins (fig. 218, B). Elles se prolongent en dehors, sous le cadre tympanal, dans l'épaisseur de la paroi inférieure du conduit auditif; en dedans, elles vont sous le bord inférieur du promontoire; en avant, elles creusent vers la carotide ou vers la trompe; en arrière, elles s'étendent jusqu'aux cellules mastoïdiennes et jusqu'à la portion verticale du facial par l'intermédiaire de la cavité sous-pyramidale. La situation en contre-bas du recessus hypotympanique, sa disposition cellulaire, nous expliquent pourquoi, dans les suppurations de la caisse, le pus tend à y stagner et pourquoi les lésions secondaires du plancher sont assez fréquemment observées. La minceur de sa paroi inférieure, les rapports qu'elle présente en bas et en arrière avec le bulbe de la jugulaire interne, en arrière avec le facial, en avant avec la carotide, obligent le chirurgien à prendre de grandes précautions lorsqu'il pratique le curettage de la cavité. Rappelons enfin qu'un certain nombre de veines de la muqueuse se jettent directement dans le golfe de la veine jugulaire en traversant le fond du recessus; ainsi s'expliquent, sans doute, les cas de *phlébite primitive de la veine jugulaire* sans participation du sinus latéral, observés au cours de certaines otites chroniques.

*B*. Étage moyen. — L'étage moyen est, des trois étages de la caisse, le plus facilement explorable, puisqu'il correspond directement au conduit auditif externe. C'est,

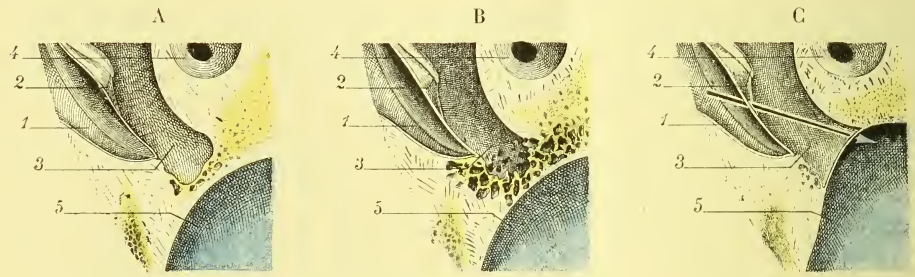


Fig. 218.

Les trois types de recessus hypotympanique : A, recessus de type normal. — B, recessus à cellules. — C, recessus soulevé par le bulbe de la jugulaire. La flèche montre que la paracentèse du tympan expose, en pareil cas, à blesser le vaisseau veineux.

*a*, recessus hypotympanique. — 1, conduit auditif externe. — 2, manche du marteau et tympan. — 3, caisse du tympan. 4, vestibule. — 5, golfe de la jugulaire.

par contre, le moins important au point de vue médico-chirurgical, car il répond au promontoire et les lésions de ce dernier ne sont pas très fréquentes. On sait, en effet, que l'ostéite du promontoire est une complication assez rare des otites moyennes suppurées; lorsqu'elle se produit, elle se distingue de l'inflammation des autres parois de la caisse en ce qu'elle détermine, non pas de la nécrose parcellaire, mais une nécrose totale, ce qui est dû à la structure compacte du promontoire. On comprend, étant données les relations du promontoire avec l'oreille interne et avec le facial, pourquoi cette ostéite s'accompagne de vertiges, de surdité incurable, de méningite et, dans les deux tiers des cas environ, de paralysie faciale (Le Bec, 1894).

*C*. Étage supérieur, attique, recessus épitympanique. — L'étage supérieur, désigné plus communément sous les noms d'*attique*, de *logette des osselets* (Gellé), ou tout simplement de *logette*, est le segment le plus intéressant de l'oreille moyenne.

a. *Forme et limites*. — Il a la forme d'une voûte allongée dans le sens antéro-postérieur, surplombant la caisse et mesurant 13 millimètres d'avant en arrière, 6 à 7 millimètres de dehors en dedans, 5 millimètres de haut en bas (Mignon). L'attique est séparé du reste de la caisse par un plan à peu près perpendiculaire à la membrane tympanique passant par la courte apophyse du marteau. Ainsi com-

pris, l'attique se trouve délimité : 1° en dehors, par la membrane de Shrapnell et par cette partie de la paroi postéro-supérieure du conduit auditif ou, si l'on veut, de la paroi externe de la caisse que nous avons décrite précédemment (p. 290) sous le nom de *mur de la logette;* 2° en dedans, par le segment de la paroi labyrinthique qui est immédiatement au-dessus de la fenêtre ovale, c'est-à-dire par la saillie du facial et le conduit du muscle du marteau ; 3° en arrière, par l'aditus ad antrum, avec lequel il se continue ; 4° en avant, par le segment de la paroi antérieure de la caisse, qui est au-dessus de l'orifice de la trompe ; 5° en haut, enfin, par la voûte même de la caisse.

b. *Rapports avec la caisse proprement dite.* — L'attique, à l'inverse des deux autres étages de la caisse qui communiquent largement entre eux, est, en grande partie, indépendant. Il est, en effet, séparé de la caisse proprement dite par le corps du marteau, par le corps de l'enclume, par la courte branche de l'enclume qui vient se loger, comme nous le savons, dans l'angle inférieur de l'aditus ad antrum, enfin par un repli muqueux, plus ou moins développé, qui s'insère à l'angle inférieur de l'aditus, en avant du ligament antérieur du marteau et qui suit le bord inférieur de la branche supérieure de l'enclume (Chiuccini). Lorsque ce repli muqueux est bien marqué, l'attique ne communique pas avec la caisse, disposition qui serait très rare d'après Astier et Aschkinasi ; ordinairement, il est incomplet et, par un ou plusieurs orifices, le recessus épitympanique communique avec la caisse; il convient d'ajouter que ces orifices de communication sont étroits et que le gonflement de la muqueuse enflammée suffit souvent pour les oblitérer.

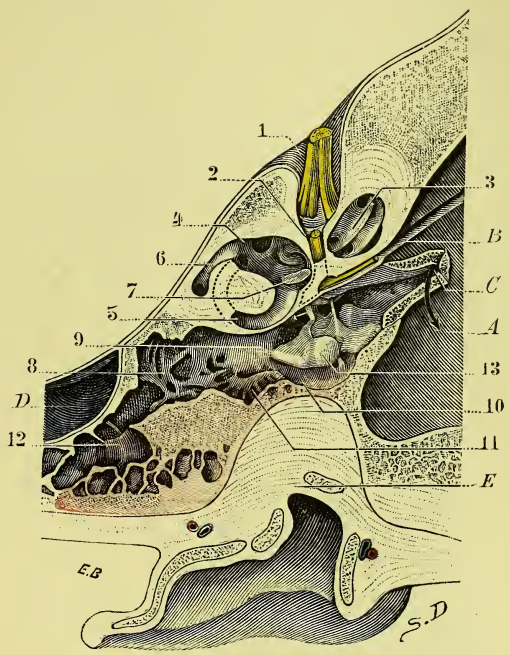


Fig. 219.

Coupe horizontale de l'oreille droite passant par l'attique, l'aditus ad antrum et l'antre (sujet congelé, segment inférieur de la coupe).

(Les parties du squelette teintées en rose sont celles qu'il faut réséquer dans l'opération dite de Stacke.)

*A*, fosse cérébrale moyenne. — *B*, gouttière du nerf pétreux. — *C*, trompe d'Eustache. — *D*, sinus latéral. — *E*, paroi supérieure du conduit auditif externe en partie abrasée par la coupe.

1, conduit auditif interne avec le nerf auditif. — 2, aqueduc du facial et facial. — 3, limaçon. — 4, vestibule. — 5, canal demi-circulaire externe. — 6, canal demi-circulaire postérieur. — 7, platine de l'étrier obstruant la fenêtre ronde. — 8, antre. — 9, aditus ad antrum. — 10, mur de la logette (teinté en rose). — 11, paroi externe de l'aditus ad antrum (teintée en rose). — 12, paroi externe de l'antre (teintée en rose). — 13, osselets de l'oreille moyenne et leurs tendons.

c. *Rapports avec les cavités mastoïdiennes.* — Dans l'attique viennent s'ouvrir : 1° en arrière, l'antre mastoïdien, qui n'est pour la plupart des auteurs, ainsi que nous l'avons déjà dit, qu'un diverticule du recessus; aussi les lésions de l'attique, si fréquentes dans les vieilles otorrhées, envahissent-elles fatalement l'antre mastoïdien ; 2° en dehors, les cellules plus ou moins développées qui sont creusées dans l'épaisseur de la paroi supérieure du conduit auditif. L'inflammation partie de l'attique peut se propager à ces cellules (*ostéite du mur de la logette*) ; le rapport qu'elles affectent avec le conduit auditif nous explique pourquoi leurs lésions

s'accompagnent de tuméfaction et de fistules de la paroi supérieure du conduit auditif externe. Par ces fistules le pus contenu dans l'attique se déverse dans le conduit, la membrane du tympan pouvant rester intacte : d'où erreur possible de diagnostic, l'affection étant considérée, non comme une maladie de la caisse, mais comme une simple otite externe.

d. *Contenu.* — La petite cavité de l'attique (fig. 219) est en partie comblée par la tête et le col du marteau, par le corps et la branche supérieure de l'enclume. L'espace laissé libre entre ces osselets et les parois de l'attique est, surtout en dehors, cloisonné d'une façon absolument variable par les ligaments et les replis muqueux que nous avons précédemment signalés. Les cavités ainsi formées, encore appelées *poches,* ont été bien décrites par Prussak, Schwalbe, Zuckerkandl, etc. ; elles sont tantôt isolées, tantôt et le plus souvent en communication les unes avec les autres. Les plus importantes et les plus constantes sont situées entre la face externe du col et de la tête du marteau d'une part, le mur de la logette et la membrane de Shrapnell de l'autre ; elles ne sont que des dépendances de la poche de Prussak que nous savons être formée par la membrane flaccide de Shrapnell. Cette disposition de l'attique favorise singulièrement, on le conçoit, le passage à la chronicité des inflammations de l'étage supérieur de la caisse. En effet, tandis que le pus formé dans l'étage moyen et dans l'étage inférieur peut s'évacuer au dehors assez facilement après avoir perforé le tympan, toute suppuration de l'attique est forcément enkystée dans une série de cavités closes. Les liquides sécrétés ne peuvent se faire jour qu'à travers la mince membrane de Shrapnel (d'où l'importance qu'ont les perforations de cette membrane au point de vue du diagnostic du siège des lésions dans les otites moyennes chroniques) ; mais, en raison des nombreux cloisonnements que présente l'attique, le drainage est toujours insuffisant. Aussi, tôt ou tard, l'ostéite des osselets et des parois vient-elle compliquer la suppuration de l'attique.

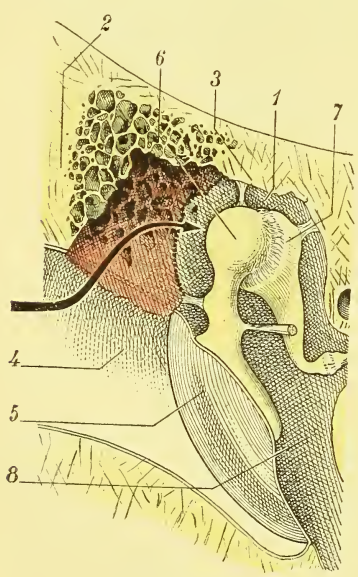


Fig. 220.

Schéma destiné à montrer le jour que donne, dans l'attique, la résection du mur de la logette.

Coupe verticale de l'oreille passant par le conduit auditif. Le mur de la logette dont les limites sont indiquées en pointillé, a été réséqué : la place qu'il occupait est teintée en rose.

1, attique. — 2, paroi supérieure du conduit auditif. — 3, paroi supérieure de l'attique. — 4, conduit auditif. — 5, tympan. — 6, marteau. — 7, enclume. — 8, caisse du tympan.

Les rapports de ce segment de l'oreille moyenne nous permettent de comprendre la gravité des accidents qui peuvent alors survenir du côté du facial, du cerveau, de l'antre. L'attique, nous le savons, est en rapport, en dedans, avec la deuxième portion du facial, dont le conduit osseux, très mince à ce niveau, est parfois déhiscent : il s'ensuit que l'inflammtion localisée à l'attique se propage facilement au nerf, d'où la fréquence des paralysies faciales observées en pareil cas. Il est en rapport, en haut, avec les méninges et le lobe temporal dont il n'est séparé que par le tegmen tympani : aussi la plupart des abcès intracraniens s'observent-ils au cours des suppurations chroniques de l'attique. En arrière, il se continue avec l'antre mastoïdien, dont l'envahissement est par suite fatal, lorsque l'affection dure un certain temps ; il en résulte que l'ouverture large et le curettage de l'antre sont le complément presque obligatoire du traitement chirurgical de l'infection chronique de l'attique (*évidement pétro-mastoïdien, attico-antrotomie* ou *opération de Stacke*). En dehors, enfin, il est en rapport avec la cavité du conduit auditif externe dont il n'est séparé que par le mur de la logette (fig. 220). Ce dernier rapport nous explique la difficulté du diagnostic des affections de l'attique, car le mur de la logette dérobe complètement ce segment de l'oreille moyenne aux regards et en rend l'exploration clinique plus délicate. Il nous explique encore pourquoi, pour ouvrir l'attique et le cureter, il est indispensable d'abattre ce mur. Nous rappellerons, à ce propos, que le mur de la logette se con-

tinue en arrière avec la paroi externe de l'aditus ad antrum (fig. 219,11) et que cette dernière paroi est elle-même prolongée par la paroi externe de l'antre (fig. 219,12); ce sont ces trois segments osseux qu'il faut successivement réséquer dans l'opération de l'attico-antrotomie, soit que l'on aille de l'attique à la mastoïde ou, inversement, de la mastoïde à l'attique. L'antre, l'aditus ad antrum et l'attique sont alors transformés en une seule cavité en bissac, largement ouverte à l'extérieur.

**5° Exploration et voies d'accès.** — La caisse du tympan est explorée, en clinique, par la vue, par le toucher instrumental, par le diapason. — L'*inspection* se pratique par le conduit auditif externe, au travers de la membrane du tympan. Nous avons montré précédemment quelle était la configuration de cette membrane lorsque la caisse était normale et les modifications qu'elle subissait dans les affections de l'oreille moyenne (voy. p. 285). — La *palpation instrumentale* (avec le stylet) des parois de la caisse et des osselets n'est possible que s'il existe une perforation du tympan ; elle fournit des renseignements importants. — L'*exploration avec le diapason* repose sur les données suivantes : 1° à l'état normal, un diapason vibrant appliqué sur le milieu du vertex est également entendu par les deux oreilles; si l'appareil de transmission — c'est-à-dire l'oreille moyenne — est lésé, il est mieux perçu par l'oreille malade (*épreuve de Weber*) ; 2° la perception du diapason appliqué sur le vertex est normalement diminuée lorsqu'on refoule la membrane du tympan vers la caisse ; elle n'est pas modifiée lorsqu'il y a une ankylose des osselets (*épreuve de Gellé*) ; 3° un diapason vibrant est appliqué tout d'abord sur la mastoïde ; dès qu'il cesse d'être entendu par cette dernière, il est présenté près du méat auditif : il est alors de nouveau perçu pendant quelques secondes, lorsque l'oreille est normale ou que la lésion est localisée à l'oreille interne ; s'il n'est pas entendu, c'est qu'il existe une lésion de l'oreille moyenne (*épreuve de Rinne*).

Les *voies d'accès* sur la caisse du tympan sont au nombre de deux : 1° le conduit auditif externe, soit directement, soit après décollement du pavillon et de la portion cartilagineuse du conduit ; 2° l'antre mastoïdien et l'aditus ad antrum (évidement pétro-mastoïdien).

## *B*) — CAVITÉS MASTOIDIENNES

Les cavités mastoïdiennes (*antre* et *cellules mastoïdiennes*) ont été déjà étudiées à propos de la région mastoïdienne. Nous ne saurions y revenir ici sans tomber dans des redites inutiles (voy. p. 63).

## *C*) — TROMPE D'EUSTACHE

La trompe d'Eustache est ce long canal qui relie la partie antérieure de la caisse du tympan à l'arrière-cavité des fosses nasales ou pharynx nasal : c'est le *conduit d'aération de l'oreille moyenne* de quelques auteurs, dénomination parfaitement justifiée par le rôle physiologique que ce canal remplit à l'état normal. C'est par la trompe, en effet, que l'air pénètre dans la caisse à chaque mouvement de déglutition pour maintenir, en dedans et en dehors du tympan, l'équilibre de pression nécessaire au bon fonctionnement de l'ouïe. Que pour une cause ou pour une autre le canal ne fonctionne plus (*obstruction de la trompe*), l'air contenu dans la caisse se trouve bientôt résorbé par la muqueuse : le tympan est alors refoulé vers l'intérieur de la cavité tympanique, l'étrier s'enfonce dans la fenêtre ronde, et les symptômes de compression du labyrinthe (bourdonnements, surdité, vertiges) apparaissent. Il suffit de rétablir la perméabilité de la trompe pour faire disparaître ces accidents.

**1° Généralités.** — Nous envisagerons sous ce titre : 1° la division topographique de la trompe; 2° sa direction ; 3° ses dimensions.

*A.* Division. — Comme le conduit auditif externe, avec lequel elle présente une grande analogie de structure, la trompe se compose de deux segments : 1° un *segment interne*, osseux, s'ouvrant dans la caisse du tympan par un *orifice externe* ou *tympanique* ; 2° un *segment externe*, fibro-cartilagineux, s'ouvrant dans le pharynx par un orifice dit *orifice interne* ou *pharyngien*. Ce dernier segment de la trompe, en raison de ses rapports, peut encore être appelé *segment pharyngien ;* c'est, au point de vue médico-chirurgical, le plus important des deux.

*B.* Direction. — La trompe d'Eustache, suivie à partir de la caisse du tympan, se porte obliquement en avant et en dedans. Elle se dirige en même temps en bas et vient déboucher dans le pharynx, à 25 millimètres plus bas que son point de départ.

*C.* Dimensions. — La trompe d'Eustache, au point de vue de ses dimensions, nous offre à considérer sa longueur et sa largeur :

a. *Longueur.* — La longueur totale de la trompe varie de 35 à 45 millimètres, dont les deux tiers pour la portion fibro-cartilagineuse, le tiers seulement pour la portion osseuse. En raison de la variabilité de cette longueur, les bougies introduites dans la trompe dans un but thérapeutique (*bougirage de la trompe*) ne doivent pas pénétrer à plus de 3 centimètres de profondeur à partir de l'orifice pharyngien. A cette profondeur, l'extrémité de la bougie n'arrivera pas jusque dans la caisse du tympan, même dans le cas où la trompe est courte ; par suite, elle ne pourra léser aucun des organes y contenus. D'autre part, si la trompe est longue, l'instrument n'en parviendra pas moins au delà de la portion cartilagineuse, la seule qui puisse présenter un rétrécissement, la seule par conséquent qui doive être dilatée par la bougie.

b. *Largeur.* — La largeur, c'est-à-dire le *calibre* de la trompe, est variable suivant qu'on considère le segment cartilagineux ou le segment osseux du conduit. D'une façon générale, la trompe, qui présente comme dimensions 8 millimètres sur 3 millimètres au niveau de l'orifice pharyngien, va en se rétrécissant jusqu'au point où la portion cartilagineuse s'unit à la portion osseuse. En ce point, que l'on appelle *isthme de la trompe* et qui répond au commencement de la portion osseuse, le calibre de la trompe est de 2 millimètres sur 1 millimètre. De l'isthme jusqu'à l'orifice tympanique, le conduit tubaire s'élargit progressivement et, à son abouchement dans la caisse, il mesure 5 millimètres sur 3 millimètres.

Nous voyons, en résumé, que la trompe présente un rétrécissement normal très marqué et inextensible à l'union de son tiers externe et de ses deux tiers internes, c'est-à-dire au niveau de l'isthme. Le passage de ce point rétréci est toujours le temps délicat du *bougirage* du conduit et, étant donné ses dimensions normales, on s'explique pourquoi la dilatation de la trompe d'Eustache ne peut être poussée au delà de deux millimètres. Les faibles dimensions du canal tubaire le prédisposent, on le conçoit aisément, à l'obstruction. Il suffit, en effet, d'un simple gonflement de la muqueuse tubaire enflammée, ou d'un bouchon muqueux, pour amener très rapidement les phénomènes auriculaires signalés plus haut, qui révèlent l'*obstruction de la trompe d'Eustache*. Toutefois, lorsque l'inflammation guérit, les accidents disparaissent et le calibre du conduit redevient ce qu'il était auparavant. Il n'en est plus de même lorsque l'inflammation persiste un long temps, ou lorsqu'elle récidive fréquemment. En pareil cas, il se forme des rétrécissements pathologiques qui siègent de préférence dans la portion cartilagineuse du conduit et au niveau de l'isthme, rétrécissements que l'on traite, ici comme ailleurs, soit par la dilatation progressive (*bougirage*), soit par la section de la stricture (*salpingotomie*). Lorsque la sténose est absolument incurable par les moyens précédents, on est obligé de perforer artificiellement le tympan pour permettre à l'air de pénétrer dans la caisse.

**2° Forme.** — Dans son ensemble (fig. 221), le conduit tubaire peut être considéré

comme étant formé par deux cônes qui seraient unis l'un à l'autre par leur sommet tronqué : un *cône tympanique*, répondant à la portion osseuse ; un *cône pharyngien* ou *guttural*, répondant à la portion cartilagineuse. L'isthme correspond, naturellement, au point d'union des deux cônes.

D'autre part, la trompe est aplatie d'avant en arrière et de dehors en dedans. Mais, tandis que dans la portion osseuse cet aplatissement est relativement peu marqué et que le canal reste béant, dans la portion cartilagineuse, au contraire, il est accusé au point que les deux parois opposées arrivent au contact et que la lumière du conduit se présente sous la forme d'une simple fente verticale. Autrement dit, dans ses deux tiers inférieurs la trompe est fermée à l'état de repos ; elle n'est qu'un conduit virtuel, comme l'œsophage par exemple. Il résulte de cette disposition que l'aération de l'oreille moyenne ne peut se produire que lorsque « la trompe s'ouvre » : cette aération est donc essentiellement intermittente. La physiologie et la pathologie nous expliquent pourquoi. En effet, si la trompe restait toujours béante, étant donné les variations de pression qui se produisent à chaque instant dans le pharynx nasal (respiration, parole, etc.), l'air contenu dans l'oreille moyenne serait sans cesse en mouvement et le fonctionnement de l'oreille en souffrirait. De fait, cette béance de la trompe s'observe parfois en pathologie, à la suite de l'atrophie du cartilage ou du relâchement des parois tubaires, et l'on voit alors les malades accuser du vertige lorsqu'ils se mouchent et être même gênés par la résonnance de leur propre voix (*autophonie*). On a également vu, en pareil cas, des corps étrangers, par exemple des grains de tabac à priser (Gellé), pénétrer dans la trompe et tomber, de là, dans la caisse.

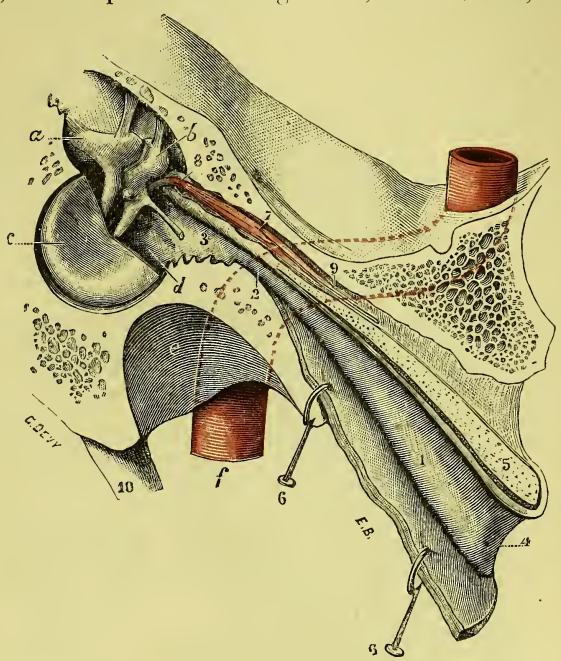


Fig. 221.
La trompe d'Eustache, vue sur une coupe parallèle à son grand axe (T.).

(Sur la portion molle de la trompe, la paroi antéro-externe ou fibreuse a été détachée de la paroi cartilagineuse et érignée en bas.)

*a*, enclume. — *b*, marteau. — *c*, membrane du tympan, dont le tiers antéro-postérieur a été détaché par la coupe. — *d*, paroi interne de la caisse. — *e*, cavité glénoïde du temporal. — *f*, artère carotide interne.

1, portion membraneuse de la trompe d'Eustache. — 2, sa portion osseuse. — 3, son orifice tympanique. — 4, son orifice pharyngien. — 5, coupe de sa portion cartilagineuse. — 6, sa portion fibreuse érignée en bas et en dedans. — 7, le muscle du marteau dans son conduit osseux. — 8, son tendon terminal formant un angle droit avec la portion charnue, pour s'attacher sur le côté interne du manche du marteau. — 9, son nerf venant du ganglion otique. — 10, apophyse styloïde.

L'ouverture de la trompe peut s'opérer de deux façons :

1° Par la contraction des muscles péristaphylins, que nous avons déjà étudiés avec le voile du palais (voy. p. 227). En pareil cas, *l'ouverture de la trompe est active* et se produit parfois volontairement, le plus souvent pendant les mouvements de déglutition : c'est le mécanisme de l'*aération physiologique de l'oreille moyenne ;*

2° Par l'air pénétrant sous forte pression et écartant de force ses parois ; dans ce

cas, *l'ouverture de la trompe est passive* : c'est le mécanisme de l'*aération thérapeutique de la caisse* (Lermoyez et Boulay). L'air sous pression peut être conduit directement à l'entrée de la trompe avec une sonde : ce procédé est connu sous le nom de *cathétérisme de la trompe d'Eustache* . Ou bien encore on peut, en faisant exécuter au malade un mouvement de déglutition, profiter du moment où la trompe s'ouvre par ce mécanisme physiologique pour augmenter brusquement la

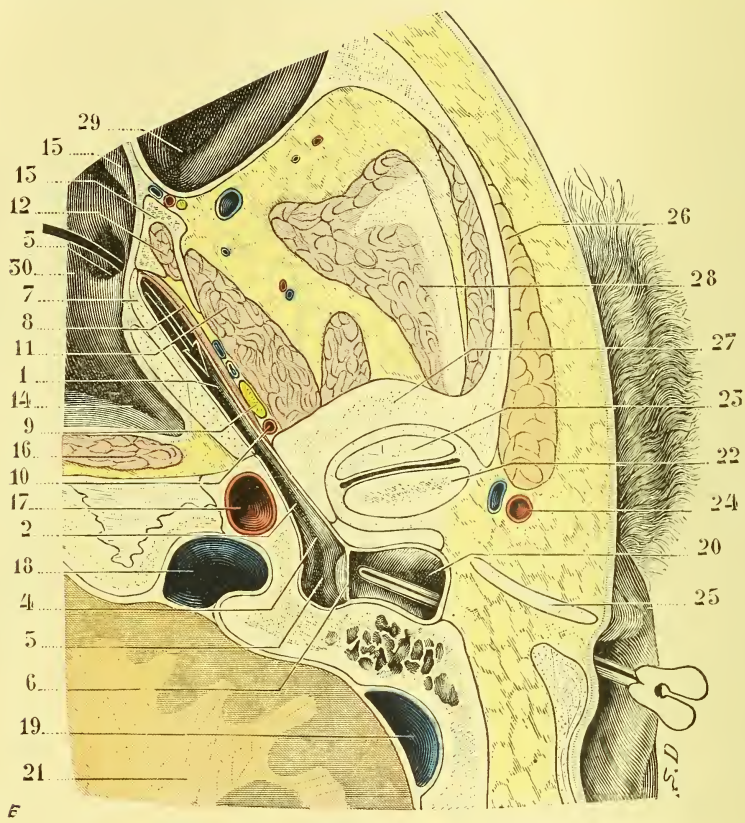


Fig. 222.

Coupe transversale oblique du crâne, faite suivant l'axe de la trompe d'Eustache et intéressant cette dernière sur toute sa longueur (sujet congelé, segment inférieur de la coupe).

1, portion cartilagineuse de la trompe. — 2, sa portion osseuse. — 3, son orifice pharyngien. — 4, son orifice tympanique. — 5, caisse du tympan. — 6, membrane tympanique. — 7, cartilage de la trompe. — 8, muscle péristaphylin externe. — 9, nerf maxillaire inférieur. — 10, artère méningée moyenne. — 11, ptérygoïdien externe. — 12, ptérygoïdien interne. — 13, apophyse ptérygoïde. — 14, fossette de Rosenmüller. — 15, queue du cornet moyen. — 16, muscles prévertébraux. — 17, carotide interne. — 18, 19, sinus latéral. — 20, conduit auditif externe intéressé par la coupe dans sa partie interne seulement. — 21, cerveau. — 22, condyle de la mâchoire. — 23, ménisque de l'articulation temporo-maxillaire. — 24, artère temporale superficielle. — 25, cartilage du conduit auditif. — 26, parotide (très développée sur ce sujet). — 27, racine transverse du zygoma. — 28, muscle temporal. — 29, sinus maxillaire. — 30, pharynx.

pression de l'air renfermé dans le pharynx nasal en y refoulant l'air contenu dans une poire en caoutchouc : c'est le *procédé de Politzer*. Ou bien enfin, comme dans le *procédé de Valsalva,* on peut chercher à obtenir cette augmentation de pression nécessaire à l'écartement des parois de la trompe, en faisant exécuter au malade une expiration forcée, la bouche étant fermée et le nez pincé avec les doigts.

3° **Rapports.** — Nous examinerons successivement à ce point de vue : 1° la portion osseuse de la trompe ; 2° la portion cartilagineuse ; 3° les orifices.

a. *Portion osseuse.* — Dans sa portion osseuse (fig. 222, 2), longue de 13 à 14 millimètres, la trompe, creusée dans la partie inférieure du temporal, est en rapport : 1° en haut, avec le muscle du marteau, dont le conduit lui est accolé et, au-dessus de celui-ci, avec les méninges et l'artère méningée moyenne ; 2° en dedans et en arrière, avec la carotide interne, qu'elle croise à angle aigu. La carotide n'est souvent séparée de la trompe que par une lame osseuse fort mince, lame osseuse qui peut même, dans certains cas, faire complètement défaut : on conçoit les dangers que peut présenter en pareil cas le bougirage de la trompe fait sans précautions suffisantes.

b. *Portion cartilagineuse.* — La portion cartilagineuse de la trompe d'Eustache (fig. 222,1) est fixée à la base du crâne par le tissu fibreux qui comble la suture unissant le rocher à la grande aile du sphénoïde. — *En avant et en dehors*, elle est croisée : 1° par l'artère méningée moyenne, au moment où cette artère pénètre dans le trou petit rond ; 2° par le nerf maxillaire inférieur, au moment où celui-ci sort du trou ovale : ce rapport nous explique pourquoi on a pu observer la lésion de la trompe dans certains procédés de résection du nerf maxillaire inférieur au niveau du trou ovale. Elle est encore en rapport, en avant et en dehors : d'une part, avec le muscle péristaphylin externe, qui prend quelques insertions sur elle et la sépare du muscle ptérygoïdien interne ; d'autre part, avec le bord postérieur de l'aile interne de l'apophyse ptérygoïde. — *En arrière et en dedans*, la portion cartilagineuse de la trompe répond au muscle péristaphylin interne et à la muqueuse du pharynx, qu'elle soulève en arrière et en haut, comme nous le verrons dans un instant.

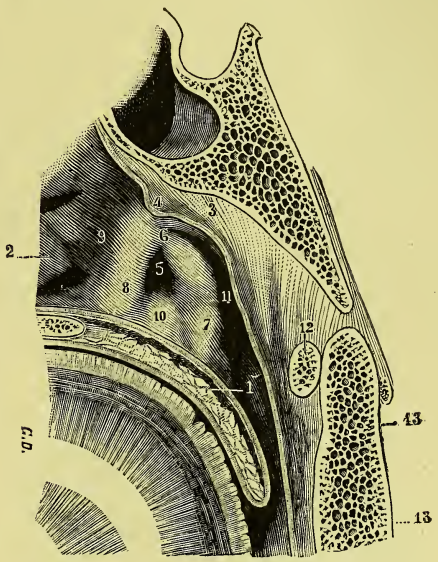


Fig. 223.
Paroi latérale du pharynx nasal, vue de face (T.).

1, voile du palais. — 2, extrémité postérieure du cornet inférieur. — 3, voûte du pharynx, avec 4, amygdale pharyngienne. — 5, orifice pharyngien de la trompe. — 6, bourrelet de la trompe. — 7, pli salpingo-pharyngien. — 8, pli salpingo-palatin. — 9, gouttière naso-pharyngienne. — 10, pli muqueux du releveur. — 11, fossette de Rosenmüller. — 12, arc antérieur de l'atlas. — 13, axis, avec 13', son apophyse odontoïde.

c. *Orifice externe ou tympanique.* — Cet orifice nous est connu ; il a été décrit à propos de la caisse du tympan. Nous n'y reviendrons pas ici. Nous rappellerons seulement qu'il est relativement considérable et, d'autre part, qu'il occupe la partie la plus élevée de la paroi antérieure de la caisse. Il est donc bien mal disposé pour pouvoir servir à l'écoulement, au drainage des sécrétions pathologiques de la caisse. Par contre, grâce à sa situation élevée, un courant de liquide pénétrant dans l'oreille moyenne par l'orifice interne de la trompe et ressortant par le conduit auditif externe au travers d'une large perforation tympanique, ce courant de liquide, disons-nous, irrigue l'attique et toute l'oreille moyenne bien mieux que ne le fait le liquide injecté par le conduit auditif. Aussi le lavage de l'oreille moyenne par la trompe a-t-il pu être utilisé, dans certains cas, pour traiter les otites moyennes suppurées.

d. *Orifice interne ou pharyngien, pavillon de la trompe.* — L'orifice pharyngien de la trompe (fig. 223) constitue la partie la plus importante du conduit tubaire.

En raison de sa situation sur la paroi latérale du naso-pharynx, il est, en effet, aisément explorable et abordable. Par les rapports intimes qu'il présente avec la cavité naso-pharyngienne dans laquelle il débouche largement, il constitue la voie toujours ouverte que suivent les nombreux microbes (saprophytes vulgaires ou germes pathogènes) de la muqueuse pharyngienne pour envahir l'oreille moyenne. Il fait, enfin, partie intégrante du pharynx, et toutes les maladies de cet organe retentissent sur lui et, par son intermédiaire, sur la caisse tympanique.

L'orifice pharyngien, en raison de sa disposition plus ou moins évasée, est encore appelé *pavillon de la trompe*. De forme variable suivant les sujets, elliptique, fissuraire, réniforme, piriforme, il est le plus souvent triangulaire à sommet supérieur, à base inférieure. — Sa *lèvre antérieure* est d'ordinaire à peine accusée, sauf à sa partie supérieure ; elle est indiquée par un repli muqueux qui se prolonge en bas jusqu'au voile du palais : c'est le *pli salpingo-palatin*. — Sa *lèvre postérieure*, au contraire, est toujours très saillante parce qu'elle répond à l'extrémité interne du cartilage de la trompe qui, à ce niveau, soulève la muqueuse. Elle forme un bourrelet que le bec de la sonde, parcourant d'arrière en avant la paroi latérale du pharynx, perçoit le plus souvent avant de retomber dans la dépression du pavillon : c'est sur ce repère que Kuh a basé son procédé de cathétérisme de la trompe. La lèvre postérieure de la trompe est prolongée, en bas, par un repli muqueux qui descend sur la paroi latérale du pharynx : c'est le *pli salpingo-pharyngien*. Par suite de la saillie que fait la lèvre postérieure du pavillon, ce dernier paraît se détacher de la paroi latérale du pharynx et regarder un peu en avant en même temps qu'il regarde en bas et en dedans, d'où la formation, en arrière de lui, d'une excavation plus ou moins profonde suivant les sujets : c'est la *fossette de Rosenmüller*. Nous l'avons déjà signalée en étudiant le pharynx. Nous rappellerons ici seulement, que, dans bien des cas, lorsqu'on pratique le cathétérisme de la trompe d'Eustache (fig. 224), le bec de la sonde s'engage dans cette fossette, ce qui peut induire le chirurgien en erreur et lui faire croire qu'il a pénétré dans le pavillon de la trompe.

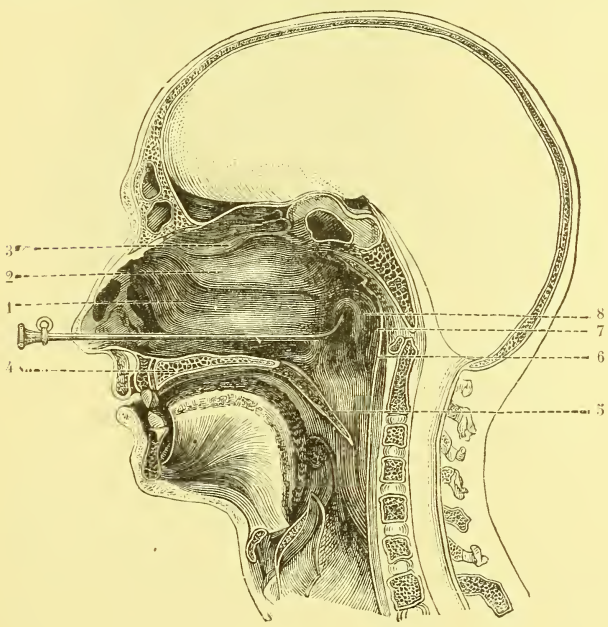


Fig. 224.

Coupe sagittale de la cavité naso-pharyngienne avec le cathéter introduit dans la trompe d'Eustache (Politzer) (T.).

1, cornet inférieur. — 2, cornet moyen. — 3, cornet supérieur. — 4, voûte palatine. — 5, voile du palais. — 6, paroi postérieure du pharynx. — 7, fossette de Rosenmüller. — 8, bourrelet postérieur de la trompe.

Nous connaissons les dimensions de l'orifice pharyngien ; rappelons que sa hauteur est en moyenne de 8 millimètres, sa largeur de 5 millimètres. Les inflammations chroniques et surtout les affections ulcéreuses du pharynx (tuberculose, syphilis) entraînent souvent sa déformation et son rétrécissement.

*La situation* du pavillon par rapport aux quatre points suivants, extrémité postérieure du cornet inférieur, paroi postérieure et paroi supérieure du pharynx, voile du palais, serait importante à préciser en raison du cathétérisme de la trompe ; malheureusement, cette situation est des plus variables suivant les sujets et, chez un même sujet, selon le degré de tuméfaction de la muqueuse naso-pharyngienne. Aussi ne donnerons-nous aucun chiffre. Nous dirons seulement que l'orifice pharyngien de la trompe se trouve sur le prolongement de la ligne d'insertion du cornet inférieur, à une distance de la queue de celui-ci qui varie de 1 à 10 et 12 millimètres. Si l'on suit d'avant en arrière, avec le bec de la sonde, la ligne d'insertion du cornet jusqu'à ce que l'on sente ce point d'appui manquer et si l'on enfonce alors l'instrument de quelques millimètres, son bec pénètre dans la trompe : c'est sur ce repère qu'est basé le procédé de cathétérisme de la trompe connu sous le nom de *procédé de* Triquet. Nous dirons encore que, d'après Frank, les orifices pharyngiens des deux trompes sont situés dans le plan frontal passant par le bord postérieur de la cloison du nez : d'où le conseil donné par cet auteur, pour cathétériser la trompe, de pousser d'abord le cathéter jusqu'à la paroi postérieure du pharynx, de le ramener ensuite en avant jusqu'à ce qu'il accroche le bord postérieur de la cloison : il suffit alors d'imprimer au cathéter une rotation « sur place » ramenant, son bec en haut et en dehors pour que celui-ci entre dans le pavillon. Nous ferons remarquer, en terminant ce qui a trait à la situation de l'orifice pharyngien de la trompe, que la distance qui le sépare de l'entrée des fosses nasales est, elle aussi, extrêmement variable ; d'après Urbantschitsch, elle varie de 53 à 75 millimètres, soit 22 millimètres d'écart entre les chiffres extrêmes.

**4° Constitution anatomique.** — La trompe, envisagée au point de vue de sa constitution anatomique, nous présente les trois éléments suivants : 1° une charpente ; 2° une muqueuse ; 3° des glandes.

a. *Charpente.* — La charpente est constituée, dans sa portion osseuse, par une *paroi osseuse* qui fait partie du temporal. Dans sa portion cartilagineuse (fig. 225), elle est formée par deux lames, l'une cartilagineuse, l'autre fibreuse. — La *lame cartilagineuse* (*cartilage de la trompe*) occupe la partie postéro-interne du conduit. Elle a, dans son ensemble, la forme d'un long triangle, dont le sommet se fixe à l'extrémité interne de la portion osseuse de la trompe et dont la base, entièrement libre, fait saillie sur la face latérale du pharynx en soulevant la muqueuse. Son épaisseur est de 1 millimètre à son extrémité externe, de 2 millimètres à sa partie moyenne, de 3 millimètres à son extrémité interne ou pharyngienne. Tandis que son bord inférieur est rectiligne, son bord supérieur se recourbe en avant en forme de crochet : il détermine ainsi une gouttière à concavité inférieure qui constitue la voûte de la cavité de la trompe. — La *lame fibreuse* forme la paroi antéro-externe de la trompe. Elle s'étend d'un bout à l'autre de la lame cartilagineuse et, de cette façon transforme en un canal complet la gouttière formée par cette dernière. — Au total, la trompe a pour charpente : dans sa moitié externe, une paroi osseuse ; dans sa moitié interne, une paroi fibro-cartilagineuse. Sur la face interne de cette paroi s'étale une muqueuse, la *muqueuse de la trompe* ou *muqueuse tubaire*.

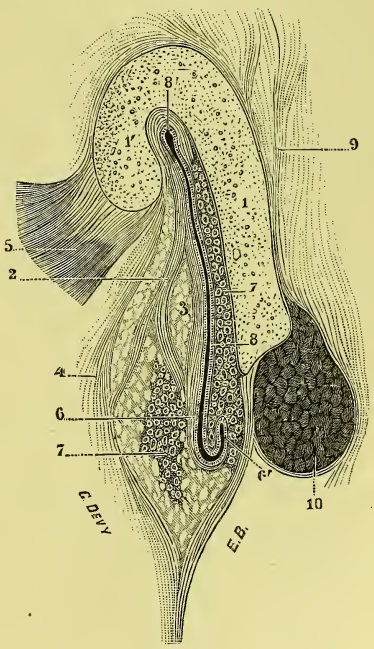


Fig. 225.

Coupe transversale de la trompe (segment postérieur de la coupe) (T.).

1, lame cartilagineuse, avec 1' son crochet. — 2, lame fibreuse, avec 3, cellules graisseuses. — 4, fascia salpingo-pharyngien. — 5, tendon supérieur du péristaphylin externe. — 6, muqueuse de la trompe, avec 6' un de ses replis dans la région du plancher. — 7, glandes acineuses. — 8, fissure tubaire, avec 8', son extrémité supérieure légèrement dilatée. — 9, tissu conjonctif de la face postéro-interne de la trompe. — 10, muscle péristaphylin interne, vu en coupe.

b. *Muqueuse tubaire.* — La muqueuse tubaire se continue d'une part avec la

muqueuse du pharynx, d'autre part avec la muqueuse de la caisse tympanique. Comme cette dernière, elle adhère intimement à la couche sous-jacente : au périoste, pour le cône tympanique ; au périchondre, pour le cône pharyngien. Très mince dans toute la portion osseuse de la trompe, la muqueuse s'épaissit graduellement en passant dans la portion fibro-cartilagineuse et présente son maximum d'épaisseur au niveau du pavillon, où elle revêt peu à peu tous les caractères de la muqueuse pharyngienne : on peut, en somme, la considérer comme un prolongement de la muqueuse du pharynx, ce qui nous explique les affinités pathologiques, déjà signalées plus haut, qui existent entre les deux membranes. Il convient d'ajouter que la muqueuse tubaire forme, dans toute l'étendue de la portion fibro-cartilagineuse des plis plus ou moins nombreux qui affectent pour la plupart une direction longitudinale. L'un d'eux, situé immédiatement en dehors du pavillon, se soulève, d'après Moos, en une espèce de bourrelet qui, à l'état de repos, ferme la trompe comme une véritable valvule.

c. *Glandes.* — A la muqueuse de la trompe se trouvent annexées un grand nombre de glandes acineuses, analogues à celles qu'on rencontre dans le pharynx. Ces glandes sont surtout développées dans la portion fibro-cartilagineuse et, sur celle-ci, dans la région du plancher. Gerlach a signalé, en outre, chez l'enfant, des *follicules clos* qui occupent toute l'étendue de la trompe fibro-cartilagineuse ; ils s'accumulent de préférence au niveau du pavillon et à la partie moyenne du conduit, en formant à ce niveau l'*amygdale tubaire* ou *amygdale de Gerlach* (fig. 191,6 p. 262). Ce tissu lymphoïde s'hypertrophie souvent chez les enfants. Il disparaît en général chez l'adulte.

**5° Vaisseaux et nerfs.** — Les *artères* destinées à la trompe d'Eustache proviennent de trois sources : 1° de la *pharyngienne,* branche de la carotide externe ; 2° de la *méningée moyenne,* branche de la maxillaire interne ; 3° de la *vidienne,* autre branche de la maxillaire interne. — Les *veines,* forment autour de la trompe un riche réseau, dont les branches efférentes aboutissent au plexus ptérygoïdien et, de là, aux jugulaires. Elles communiquent toujours, d'une part avec le réseau de la caisse, d'autre part avec le réseau du pharynx ; aussi toute modification dans la circulation (congestion) de la caisse ou du pharynx retentit aussitôt sur la circulation de la trompe. — Les *lymphatiques* se continuent, d'une part avec ceux de l'oreille moyenne, d'autre part avec ceux du pharynx. Ils viennent, avec ces derniers, se terminer dans les ganglions rétro-pharyngiens. — Les *nerfs* se distinguent en moteurs et sensitifs : les *rameaux moteurs* destinés aux muscles de la trompe proviennent : du ganglion otique pour le péristaphylin externe ; du ganglion de Meckel pour le péristaphylin interne ; les *rameaux sensitifs,* destinés à la muqueuse, sont fournis par le nerf de Jacobson (branche du glosso-pharyngien) et par le rameau pharyngien de Bock (rameau efférent du ganglion de Meckel).

**6° Exploration et voies d'accès.** — *L'exploration* de la trompe d'Eustache peut être pratiquée : 1° par la vue, au moyen de la rhinoscopie postérieure ; 2° exceptionnellement, par le toucher digital. Mais ces deux modes d'examen ne fournissent des renseignements que sur le pavillon de la trompe ; seul, le bougirage, qui est une sorte de toucher instrumental, permet d'explorer la cavité tubaire tout entière.

La *voie d'accès* utilisée pour aborder le pavillon de la trompe, seule portion de la trompe d'Eustache qui soit accessible au chirurgien, est le naso-pharynx. On pénètre dans cette cavité : ou bien en suivant le plancher des fosses nasales (*voie nasale),* c'est la voie parcourue par la sonde dans le cathétérisme de la trompe

(fig. 224); ou bien en passant par la cavité buccale (*voie buccale*), c'est la voie que choisit d'ordinaire le chirurgien pour traiter les inflammations ou les tumeurs de la région du pavillon.

## § 4 — OREILLE INTERNE

L'oreille interne ou labyrinthe, partie essentielle de l'audition, est située dans l'épaisseur du rocher, en dedans et un peu en arrière de la caisse tympanique. Enveloppée de toutes parts dans une capsule osseuse très résistante, elle est presque inaccessible à nos moyens d'exploration ; aussi sa pathologie est-elle encore imparfaitement connue.

Morphologiquement, l'oreille interne est constituée par un certain nombre de cavités osseuses qui communiquent toutes entre elles et dont l'ensemble constitue le *labyrinthe osseux;* dans ces cavités osseuses se trouvent incluses d'autres cavités semblables, plus petites, à parois molles et membraneuses, dans lesquelles viennent s'épanouir les fibrilles terminales du nerf auditif : leur ensemble forme le *labyrinthe membraneux*. Ce dernier est rempli d'un liquide désigné sous le nom d'*endolymphe ;* à son tour, l'espace qui existe entre le labyrinthe membraneux et le labyrinthe osseux est comblé par une deuxième nappe de liquide, appelée *périlymphe*.

Telle est la disposition générale de l'oreille interne. Les diverses formations qui la constituent sont très longuement étudiées en anatomie descriptive. Nous les décrirons donc ici très succinctement en insistant, toutefois, sur les deux points suivants : 1° la *voie auditive*, 2° la *topographie du labyrinthe*. Comme nous le verrons par la suite, l'étude des voies nerveuses de l'audition ainsi que les rapports du labyrinthe avec l'oreille moyenne d'une part, avec l'endocrâne d'autre part, ont en pratique une très grande importance, tant au point de vue pathologique qu'au point de vue opératoire.

### *A*) — MORPHOLOGIE DU LABYRINTHE

Nous décrirons sous ce titre : 1° la *conformation extérieure* du labyrinthe ; 2° sa *constitution anatomique ;* 3° ses *vaisseaux* et ses *nerfs*. Le labyrinthe, en général, intéresse peu le chirurgien. Nous serons donc, à son sujet, aussi brefs que possible, renvoyant pour de plus amples détails aux Traités d'anatomie descriptive ou d'histologie.

**1° Conformation extérieure.** — Le labyrinthe, avons-nous dit plus haut, se compose de deux ordres de formations : 1° de formations squelettiques, constituant le *labyrinthe osseux ;* 2° de formations molles, constituant le *labyrinthe membraneux*, ce dernier renfermant les *liquides de l'oreille interne*. Il convient de les étudier séparément.

*A*. Labyrinthe osseux. — Le labyrinthe osseux (fig. 226) comprend : 1° une cavité centrale, le *vestibule ;* 2° en arrière du vestibule, les *canaux demi-circulaires ;* 3° en avant du vestibule, le *limaçon*. Ces différentes cavités communiquent toutes, directement ou indirectement, avec le conduit auditif interne qui leur amène leurs filets nerveux sensoriels.

a. *Vestibule osseux*. — Le vestibule est une sorte de carrefour, auquel viennent aboutir les deux autres segments du labyrinthe osseux. Il est creusé dans le rocher

immédiatement en dedans de la fenêtre ovale, qui s'ouvre dans sa cavité. Il mesure 6 millimètres dans le diamètre antéro-postérieur, 4 ou 5 millimètres dans le diamètre vertical, 3 millimètres dans le diamètre transversal. On lui décrit six parois, savoir : 1° une *paroi externe*, répondant à la caisse et occupée, sur la plus grande partie de son étendue, par la fenêtre ovale ; 2° une *paroi interne*, criblée de petits trous (*taches criblées*), correspondant au fond du conduit auditif interne ; de cette

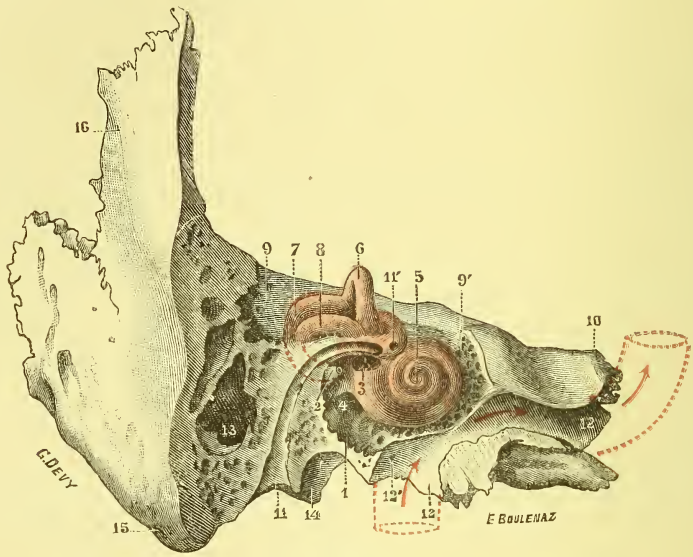


Fig. 226.

Les éléments osseux de l'oreille interne, vus en place, après ablation des portions osseuses qui la recouvrent (temporal droit, même orientation que dans le segment B de la figure 209, déjà étudiée page 288) (T.).

1, caisse du tympan, paroi inférieure et postérieure. — 2, pyramide. — 3, fenêtre ovale. — 4, fenêtre ronde. — 5, limaçon, vue antérieure. — 6, canal demi-circulaire supérieur. — 7, canal demi-circulaire postérieur. — 8, canal demi-circulaire externe. — 9, 9', partie du rocher évidée pour dégager les canaux demi-circulaires et le limaçon. — 10, sommet du rocher. — 11, aqueduc de Fallope, avec 11', orifice pour le grand nerf pétreux superficiel. — 12, 12, canal carotidien, avec 12' canal carotico-tympanique. — 13, cavités mastoïdiennes. — 14, fosse jugulaire. — 15, apophyse mastoïde. — 16, partie postérieure de l'écaille.

(Les flèches rouges indiquent le trajet que suit l'artère carotide interne.)

paroi part, pour aller déboucher sur la face postérieure du rocher, l'aqueduc du vestibule ; 3° une *paroi antérieure*, qui présente l'orifice vestibulaire du limaçon ; 4° et 5° une *paroi postérieure* et une *paroi supérieure*, sur lesquelles sont situés les cinq orifices par où les canaux demi-circulaires s'ouvrent dans le vestibule ; 6° enfin, *une paroi inférieure*, sur laquelle naît la lame spirale du limaçon.

b. *Canaux demi-circulaires.* — Les canaux demi-circulaires sont au nombre de trois : ils se distinguent, d'après leur situation, en supérieur, postérieur, externe. Leur diamètre est de 1 millimètre environ ; leur longueur varie, suivant le canal, de 12 à 18 millimètres. Ils partent du vestibule et y reviennent. Chacun d'eux, par conséquent, présente deux extrémités ou orifices : l'une de ces extrémités s'élargit légèrement en forme d'ampoule, c'est l'*extrémité ampullaire ;* l'autre conserve à peu près les mêmes dimensions que la partie moyenne du tube, c'est l'*extrémité non-ampullaire*. Les orifices non-ampullaires du canal supérieur et du canal postérieur se fusionnent en un orifice commun, ce qui explique pourquoi le vestibule ne présente pour l'ensemble des canaux demi-circulaires que cinq orifices au lieu de six.

c. *Limaçon.* — Le limaçon, comme son nom l'indique, ressemble d'une manière

frappante à la coquille d'un tout petit escargot. Il est orienté perpendiculairement à l'axe du rocher (voy. fig. 219, p. 301) et son axe prolonge, à peu de chose près, celui du conduit auditif interne. Il est essentiellement formé d'un tube, appelé *lame des contours*, lequel s'enroule en spirale autour d'un noyau conoïde que l'on désigne sous le nom de *columelle*. La base de la columelle répond à la fossette antéro-inférieure du conduit auditif interne; elle est criblée de trous, *crible spiroïde*, par où passent les filets du nerf auditif destinés au limaçon. Le tube ou lame des contours, long de 28 à 30 millimètres, large de 2 millimètres à sa base, est subdivisé par une lame osseuse, la *lame spirale* (complétée par la lame spirale membraneuse), en deux rampes : la *rampe tympanique*, qui répond en bas à la fenêtre ronde ; la *rampe vestibulaire*, qui s'ouvre dans le vestibule. De la portion initiale de la rampe tympanique, immédiatement en avant de la membrane qui ferme la fenêtre ronde, part l'*aqueduc du limaçon*, petit conduit osseux qui vient déboucher, d'autre part, sur le bord postérieur du rocher, un peu en dedans de la fosse jugulaire.

d. *Conduit auditif interne*. — Long de 8 à 10 millimètres, large de 4 à 5, le conduit auditif interne se porte obliquement de dedans en dehors et d'arrière en avant, formant avec l'axe du rocher un angle de 45° environ. Il prolonge la direction du conduit auditif externe. Son orifice interne occupe la face postéro-supérieure du rocher. Son orifice externe, fermé par une paroi osseuse criblée de petits trous pour le passage de filets nerveux, est subdivisé par une crête transversale en deux étages, l'un supérieur, l'autre inférieur. L'étage supérieur nous présente, en avant, l'*orifice supérieur de l'aqueduc de Fallope*, dans lequel s'engagent le facial et l'intermédiaire; en arrière, une fossette étroite et profonde, la *fossette vestibulaire supérieure*, laquelle répond à la branche supérieure du nerf vestibulaire. L'étage inférieur, plus large que le supérieur, est occupé par deux fossettes : l'une antérieure, la *fossette cochléenne*, qui n'est autre que la base de la columelle, avec son crible spiroïde, pour les rameaux du nerf cochléaire; l'autre postérieure, la *fossette vestibulaire inférieure*, dans laquelle s'engage la branche inférieure du nerf vestibulaire. En arrière de celle-ci se trouve le *foramen singulare* de Morgagni par lequel passe le nerf ampullaire postérieur.

*B*. Labyrinthe membraneux. — Le labyrinthe membraneux (fig. 227) se subdivise, comme le labyrinthe osseux, en vestibule membraneux, canaux demi-circulaires membraneux, et limaçon membraneux :

a. *Vestibule membraneux*. — Le vestibule membraneux se compose essentiellement de deux vésicules : l'une supérieure, l'*utricule;* l'autre inférieure, le *saccule*. — L'*utricule* occupe la partie supérieure du vestibule. Il a la forme d'une petite vésicule allongée d'avant en arrière et aplatie dans le sens transversal. Sa longueur mesure 3 ou 4 millimètres; sa largeur, 2 millimètres ; sa hauteur, 2 millimètres également. Sa face interne répond à la paroi interne du vestibule et lui adhère intimement. Sa face externe répond à la fenêtre ovale et à la base de l'étrier par conséquent; mais elle n'arrive jamais à son contact : entre l'étrier et l'utricule se trouve un intervalle de 2 millimètres environ. — Le *saccule* est situé au-dessous de l'utricule, dans la partie la plus déclive de la cavité vestibulaire. Il a une forme régulièrement arrondie et mesure, en moyenne, 2 millimètres de diamètre.

b. *Canaux demi-circulaires membraneux*. — Les canaux demi-circulaires membraneux occupent l'intérieur des canaux demi-circulaires osseux et, bien qu'ils ne les remplissent qu'incomplètement, ils ont la même direction, la même longueur, la même configuration que ces derniers. Chacun d'eux présente deux extrémités,

l'une *ampullaire*, l'autre *non-ampullaire*. Ils s'ouvrent dans l'utricule par cinq orifices, au lieu de six, ici encore le canal demi-circulaire supérieur et le canal demi-circulaire postérieur se fusionnant avant d'atteindre l'utricule pour s'ouvrir dans cette cavité par un orifice commun. De ce fait, l'utricule nous présente trois orifices ampullaires et deux orifices non ampullaires seulement. Ajoutons que chaque ampoule nous offre à sa partie interne un petit repli transversal, de forme semi-lunaire : c'est la *crête acoustique*, laquelle, disons-le en passant, répond aux terminaisons nerveuses du nerf vestibulaire.

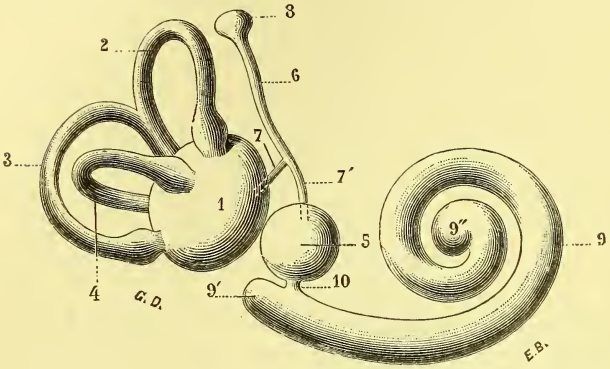


Fig. 227.

Labyrinthe membraneux du côté droit, vu par sa face externe (**T.**).

1, utricule. — 2, canal demi-circulaire supérieur. — 3, canal demi-circulaire postérieur. — 4, canal demi-circulaire externe. — 5, saccule. — 6, canal endolymphatique, avec : 7 et 7', ses canaux d'origine ; 8, son cul-de-sac terminal. — 9, canal cochléaire, avec : 9', son cul-de-sac vestibulaire ; 9'', son cul-de-sac terminal. — 10, canalis reuniens de Hensen.

c. *Limaçon membraneux.* — Le limaçon membraneux est représenté par un long canal qui se développe en spirale dans le limaçon osseux et que l'on désigne sous le nom de *canal cochléaire*. Ce canal nous présente, entre autres formations, un organe très complexe, produit de différenciation de son épithélium : c'est l'*organe de Corti*, dans lequel se trouvent les terminaisons du nerf cochléaire. — Le canal cochléaire prend naissance sur le plancher du vestibule par une extrémité fermée en cul-de-sac. De là, il s'engage dans le tube osseux formé par la lame des contours et le parcourt dans toute son étendue : il décrit, comme lui, près de trois tours de spire et vient se terminer au-dessous de la *coupole* (on sait que l'on désigne sous ce nom l'extrémité fermée de la lame des contours) par une extrémité qui, comme l'extrémité vestibulaire, est fermée en cul-de-sac. — Dans ce trajet, le canal cochléaire se dispose le long du bord externe de la lame spirale. Il continue ce bord jusqu'à la paroi externe de la lame des contours et, du même coup, il intercepte toute communication latérale entre la rampe tympanique et la rampe vestibulaire. — On a cru pendant longtemps que le canal cochléaire était indépendant des autres segments du labyrinthe membraneux. Il n'en est rien : tout près de son origine, dans le vestibule même, il est relié au saccule par un petit canal, le *canalis reuniens* de Hensen.

Les parties molles de l'oreille interne peuvent donc, semble-t-il, être ramenées, malgré leur complexité apparente, à deux systèmes seulement : l'*utricule* et le *saccule*, chacun avec ses dépendances, l'utricule avec les trois canaux demi-circulaires qui s'ouvrent dans sa cavité, le saccule avec le canal cochléaire qui lui est uni par le canal de Hensen. Ces deux vésicules ne sont même pas complètement indépendantes l'une de l'autre, comme on l'a cru longtemps. Les recherches de Böttcher et de Hasse ont établi qu'elles communiquent ensemble grâce à un canal intermédiaire qui est constitué de la façon suivante : de la face interne de l'utricule part un petit conduit qui se dirige en haut et en arrière ; la face interne du saccule, à son tour, donne naissance à un conduit analogue qui suit la même direction et s'unit bientôt au précédent. Le canal unique, ainsi formé, est le *canal endolymphatique* de Hasse : il parcourt l'aqueduc du vestibule dans toute son étendue et vient se terminer à la face postérieure du rocher, entre le sinus latéral et le trou auditif interne, en formant au-dessous de la dure-mère un petit renflement en cul-de-sac, le *cul-de-sac endolymphatique*. D'après Rüdinger, ce cul-de-sac donnerait

naissance, sur plusieurs points de sa surface extérieure, à un système de petits canaux qui pénétreraient ensuite dans la dure-mère et qui, pour lui, doivent être considérés comme des canaux d'écoulement de l'endolymphe dans les espaces lymphatiques des méninges.

*C.* Espaces et liquides de l'oreille interne. — Examiné sur des coupes perpendiculaires à son axe, le labyrinthe nous présente deux espaces (fig. 228) : l'un interne, est constitué par la cavité du labyrinthe membraneux lui-même ; l'autre externe, est formé par l'intervalle qui sépare le labyrinthe membraneux des parois du labyrinthe osseux. Le premier est rempli par l'endolymphe, c'est l'*espace endolymphatique ;* le deuxième est comblé par la périlymphe, c'est l'*espace périlymphatique.*

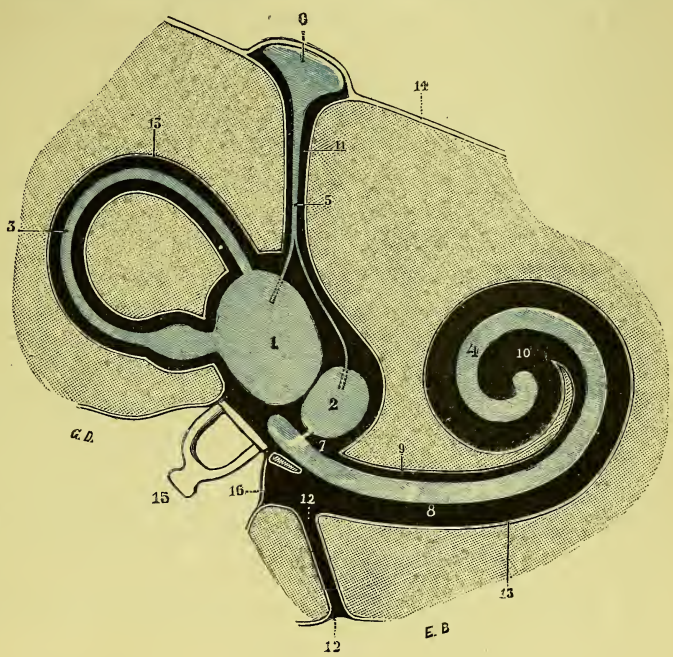


Fig. 228.

Schéma indiquant les espaces péri- et endolymphatiques (les espaces endolymphatiques sont représentés *en bleu,* les espaces péri-lymphatiques *en noir*) (T.).

1, utricule. — 2, saccule. — 3, canaux demi-circulaires. — 4, canal cochléaire. — 5, canal endolymphatique avec ses deux branches initiales. — 6, cul-de-sac endolymphatique. — 7, canal de Hensen. — 8, rampe tympanique. — 9, rampe vestibulaire. — 10, leur communication au niveau de l'hélicotréma. — 11, aqueduc du vestibule. — 12, aqueduc du limaçon. — 13, périoste. — 14, dure-mère. — 15, étrier dans la fenêtre ovale. — 16, fenêtre ronde et tympan secondaire.

a. *Espace et liquide endolymphatiques.* — L'endolymphe remplit toutes les cavités du labyrinthe membraneux : d'une part, l'utricule et les trois canaux demi-circulaires ; d'autre part, le saccule et le canal cochléaire. Ces cavités sont entièrement libres, et comme elles communiquent les unes avec les autres, l'endolymphe ne forme qu'une seule et même masse : il en résulte que la pression s'équilibre avec la plus grande facilité dans toute l'étendue du labyrinthe membraneux. Ce dernier, ainsi que nous l'avons vu, constitue une cavité close de toutes parts ; l'endolymphe qui y est contenue s'échappe donc difficilement au dehors. Nous rappellerons toutefois, que Rüdinger a décrit au niveau du cul-de-sac endolymphatique un système de petits canaux d'écoulement de l'endolymphe dans les espaces lymphatiques des méninges. Ajoutons que l'endolymphe est un liquide clair comme de l'eau et qu'au niveau des taches et des crêtes acoustiques il renferme des concrétions calcaires, les *otolithes* ou *poussière auditive,* destinées à transmettre aux cellules sensorielles les changements de position qu'elles subissent dans les divers mouvements de la tête (voy. *Nerf vestibulaire*).

b. *Espace et liquide périlymphatiques.* — L'espace périlymphatique est beaucoup plus large que l'espace endolymphatique : il représente, pour les canaux demi-circulaires, les deux tiers ou même les trois quarts de la cavité osseuse ; pour le vestibule, le tiers environ ; pour le limaçon, les cinq sixièmes. De plus, à l'in-

verse du précédent qui est entièrement libre, il se trouve cloisonné sur toute son étendue, sauf au niveau du limaçon (rampes vestibulaire et tympanique), par des travées fibreuses, qui du périoste se portent sur l'utricule, sur le saccule et sur les canaux demi-circulaires membraneux. Ces cloisons sont particulièrement nombreuses dans l'espace périlymphatique des canaux demi-circulaires, et cette disposition est à retenir, car elle explique pourquoi la suppuration du labyrinthe peut se limiter à l'un de ces canaux et ne pas envahir le reste de l'oreille interne, d'où le pronostic moins grave de ces *labyrinthites localisées*.

La périlymphe, liquide clair, incolore comme de l'eau, remplit tous ces espaces périlymphatiques. Or, comme ces derniers communiquent tous entre eux, la périlymphe comme l'endolymphe ne forme qu'une seule et même masse liquide, au sein de laquelle la moindre modification de pression subie par un point quelconque se propage immédiatement sur tous les autres points.

La périlymphe est en communication directe avec les espaces arachnoïdien et sous-arachnoïdiens : cette communication est établie par l'aqueduc du limaçon et par les gaines du nerf auditif au niveau des trous qui se trouvent dans le fond du conduit auditif interne. Si l'on veut bien se souvenir que les espaces périlymphatiques et le liquide qui s'y trouve contenu ne sont séparés de la caisse du tympan, au niveau des fenêtre ovale et ronde, que par le périoste, on comprendra facilement comment l'infection peut se propager de l'oreille moyenne à l'oreille interne et, de là, à l'endocrâne. Nous reviendrons plus loin sur ces rapports et insisterons alors plus longuement sur leur importance clinique et opératoire.

Rappelons en terminant que, dans les fractures du rocher, la fissure intéresse souvent les cavités de l'oreille interne et la caisse. Le liquide séreux qui, en pareil cas, s'écoule par le conduit auditif externe est formé par la périlymphe et par le liquide céphalo-rachidien qui filtre à travers la fissure pathologique du rocher.

**2° Constitution anatomique.** — Il convient d'examiner séparément le labyrinthe osseux et le labyrinthe membraneux :

a. *Structure du labyrinthe osseux.* — Envisagé au point de vue structural, le labyrinthe osseux est constitué par une capsule osseuse d'une très grande dureté ; aussi résiste-t-il assez longtemps au pus, dans les otites moyennes chroniques suppurées.

A l'inverse des ostéites de la caisse qui sont des ostéites à nécrose parcellaire, celles du labyrinthe sont souvent des ostéites à grand séquestre ; elles ne sont pas très rares chez les enfants au cours de la scarlatine, et l'on sait que, en pareil cas, tout un segment du labyrinthe, le limaçon d'ordinaire, peut s'éliminer d'un seul bloc.

La paroi interne du labyrinthe osseux est tapissée, dans toute son étendue, par un périoste mince qui constitue presqu'à lui seul, au niveau des fenêtres ovale et ronde, la fermeture de l'oreille interne.

b. *Structure du labyrinthe membraneux.* — Quant au labyrinthe membraneux, il se compose de deux tuniques concentriques : une *tunique conjonctive* en dehors ; une *couche épithéliale* en dedans. Constituée dans la plus grande partie de son étendue par un seul plan de cellules plus hautes que larges, cette couche épithéliale présente, au niveau des points où doit s'exercer la fonction auditive, un développement tout particulier pour l'étude duquel nous renvoyons aux Traités d'anatomie descriptive. Disons seulement ici que c'est en ces points, appelés *taches acoustiques* dans le vestibule, *crêtes acoustiques* dans les canaux demi-circulaires, *organe*

*de Corti* dans le canal cochléaire, que se trouvent les cellules sensorielles. Comme tous les organes hautement différenciés, ces cellules dégénèrent avec une très grande rapidité dans les lésions mêmes limitées du labyrinthe, d'où la surdité précoce et durable qui succède aux affections de l'oreille interne.

**3° Vaisseaux et nerfs.** — Les *artères* du labyrinthe proviennent de sources multiples. Indépendamment des artérioles qui proviennent de l'artère stylo-mastoïdienne et des artères de la paroi interne de la caisse, artérioles qui se distribuent au périoste de la surface extérieure du labyrinthe, l'oreille interne reçoit la plus grande partie de ses artères de l'*artère auditive interne*. Branche du tronc basilaire, cette artère s'engage, avec le nerf auditif, dans le conduit auditif interne et, arrivée au fond de ce conduit, se partage en deux branches, une *branche vestibulaire* et une *branche cochléenne*. C'est par l'artère auditive interne que se ferait, au cours de certaines affections générales (les oreillons par exemple), l'infection du labyrinthe (*otite interne ourlienne*) ; d'autre part, c'est à la rupture d'une de ses branches survenant sous l'influence d'une congestion cérébrale ou d'un traumatisme, etc., que sont dues les hémorrhagies du labyrinthe, hémorrhagies qui entraînent d'ordinaire une surdité subite et un état vertigineux des plus accusés. — Les *veines* qui recueillent le sang veineux de l'oreille interne sont : 1° la *veine auditive interne*, qui se jette dans le sinus latéral ou dans le sinus pétreux inférieur ; 2° la *veine de l'aqueduc du vestibule* qui, aboutit au sinus pétreux supérieur ; 3° enfin, la *veine de l'aqueduc du limaçon*, qui se rend à la veine jugulaire interne. Ici, comme dans les autres régions de l'oreille, les veines peuvent, mais plus rarement sans doute, propager l'infection du labyrinthe aux sinus et à la jugulaire. — Les seules *voies lymphatiques* actuellement connues sont les espaces périlymphatiques, que nous avons décrits plus haut.

## *B*) — NERF AUDITIF ET VOIE AUDITIVE

On sait que le nerf auditif ou nerf de la huitième paire naît sur les parties latérales du bulbe un peu en arrière du facial. On sait aussi qu'il pénètre, avec les enveloppes cérébrales qui l'entourent, dans le conduit auditif interne et qu'il se divise, peu après son entrée dans le conduit, en deux branches terminales : une branche antérieure ou *nerf cochléaire ;* une branche postérieure ou *nerf vestibulaire*. Chacune de ces branches présente sur son trajet de petits amas de cellules ganglionnaires, homologues des ganglions spinaux, que doivent traverser les fibres nerveuses avant de se rendre aux éléments histologiques dans lesquels elles se terminent.

Grâce aux données expérimentales et aux observations cliniques, on admet de plus en plus aujourd'hui que les deux branches de l'auditif ne sont pas les rameaux d'un tronc nerveux bifurqué, mais plutôt deux nerfs distincts qui, s'ils sont accolés sur une partie de leur parcours, sont nettement séparés à leur origine et à leur terminaison. Ces deux branches nerveuses, nerf vestibulaire et nerf cochléaire, n'ont donc qu'une unité anatomique apparente. Ils n'ont pas davantage d'unité fonctionnelle : le nerf cochléaire, en effet, est le *nerf de l'audition ;* le nerf vestibulaire, le *nerf de l'orientation de la tête*. Ces notions, aujourd'hui courantes, éclairent d'une vive lumière la symptomatologie, longtemps si obscure, des maladies de l'oreille interne.

Bien que la voie auditive soit une et s'étende sans interruption depuis l'épithé-

lium sensoriel du labyrinthe jusqu'aux centres corticaux, nous la diviserons — nous plaçant ici avant tout au point de vue de l'anatomie topographique — en trois segments : 1° un *segment labyrinthique,* comprenant les deux nerfs cochléaire et vestibulaire, depuis leur origine dans le labyrinthe jusqu'à leur réunion dans le fond du conduit auditif ; 2° un *segment intra-cranien,* représenté par le tronc même de l'auditif, depuis sa bifurcation jusqu'à son entrée dans le bulbe ; 3° un *segment intra-encéphalique,* comprenant les fibres auditives depuis leur entrée dans le bulbe jusqu'à leur arrivée dans les centres corticaux.

**1° Segment labyrinthique**. — Depuis leur origine au sein de l'épithélium senso-

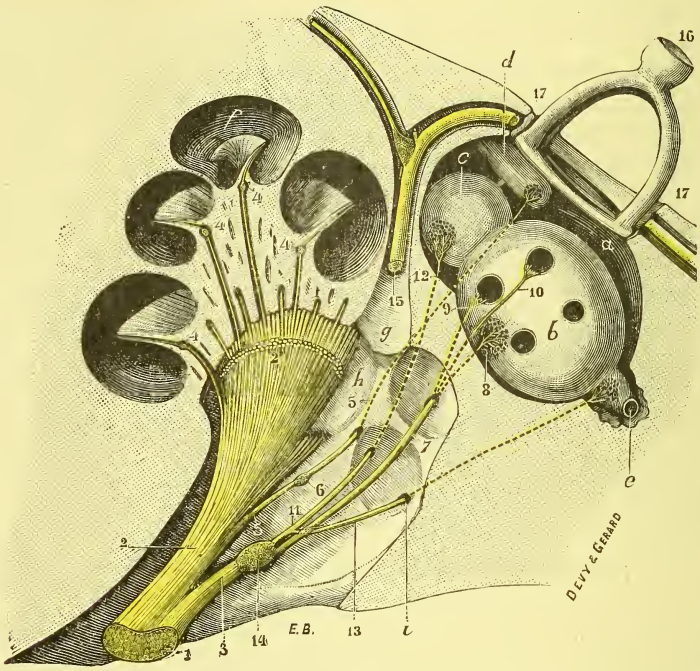


Fig. 229.
Schéma montrant le segment labyrinthique de la voie auditive (T.).

*a*, vestibule, avec : *b*, utricule ; *c*, saccule ; *d*, portion initiale du canal cochléaire ; *e*, ampoule du canal demi-circulaire postérieur. — *f*, limaçon. — *g*, aqueduc de Fallope. — *h*, fond du conduit auditif interne, avec ses quatre fossettes. — *i*, foramen singulare de Morgagni.

1, tronc de l'auditif. — 2, sa branche cochléenne (*nerf cochléaire*), avec 2', section de ses faisceaux superficiels, destinés à la moitié du limaçon qui a été enlevée dans la figure. — 3, sa branche vestibulaire (*nerf vestibulaire*). — 4, ganglion de Corti. — 5, petit rameau destiné à la portion vestibulaire du canal cochléaire. — 6, ganglion de Bœttcher. — 7, nerf vestibulaire supérieur. fournissant : 8, le nerf utriculaire ; 9, le nerf ampullaire supérieur ; 10, le nerf ampullaire externe ; 11, nerf vestibulaire inférieur, fournissant : 12, le nerf sacculaire ; 13, le nerf ampullaire postérieur. — 14, ganglion de Scarpa. — 15, nerf facial. — 16, étrier dans la fenêtre ovale. — 17, caisse du tympan.

riel du labyrinthe jusqu'à leur accolement dans le fond du conduit auditif interne, les deux nerfs cochléaire et vestibulaire sont entièrement distincts l'un de l'autre. Les lésions de l'un d'entre eux se traduiront donc par des symptômes particuliers, qui, dans certains cas, pourront permettre de localiser le siège des lésions au vestibule ou au limaçon.

a. *Nerf cochléaire.* — Le nerf cochléaire (fig. 229,2) est constitué par les fibres émanées de l'*organe de Corti,* lequel, nous le savons, repose sur les deux tiers ou les trois quarts internes de la membrane basilaire. De l'organe de Corti, les fibres entrent en relation avec le *ganglion de Corti* (homologue d'un ganglion spinal), puis traversent les orifices du crible spiral de la base du limaçon et vont, dans le conduit auditif, se réunir aux fibres vestibulaires pour constituer le nerf

auditif. Ajoutons que, aux fibres du nerf cochléaire et dans le fond même du conduit auditif, se joint un tout petit filet nerveux qui provient du vestibule : c'est le *rameau vestibulaire du nerf cochléaire*. Ce petit rameau nous présente un petit ganglion, qui lui appartient en propre, le *ganglion de Böttcher :* il est l'homologue du ganglion de Corti.

Les lésions limitées au limaçon (suppurations localisées du labyrinthe) peuvent entraîner, soit l'irritation, soit la destruction du nerf cochléaire, lequel, nous le rappelons, est plus spécialement le nerf de l'audition. Elles se traduiront donc par deux ordres de symptômes : des symptômes d'*hyperesthésie auditive* (bourdonnements, hyperacousie) lorsque les filets nerveux sont simplement irrités ; ou bien, au contraire, par des symptômes d'*anesthésie auditive* (surdité) lorsque les fibres nerveuses sont détruites. Il n'existe pas, dans l'un ou l'autre cas, de vertiges ni de troubles de l'équilibre.

b. *Nerf vestibulaire.* — Le nerf vestibulaire (fig. 229,3) ou nerf de l'orientation, nerf de l'équilibre de la tête, est constitué par trois rameaux : 1° un rameau supérieur (*nerf vestibulaire supérieur*), qui provient de la tache et des crêtes acoustiques de l'utricule et des deux canaux demi-circulaires supérieur et externe ; 2° un rameau inférieur (*nerf vestibulaire inférieur*), qui tire son origine de la tache acoustique du saccule ; 3° un rameau postérieur (*nerf ampullaire postérieur*), qui émane de la crête acoustique du canal demi-circulaire postérieur. Ces trois rameaux traversent de dehors en dedans la mince paroi osseuse qui sépare le vestibule du conduit auditif interne, arrivent dans ce conduit et se réunissent presque aussitôt avec les fibres constitutives du nerf cochléaire. Dans le fond même du conduit auditif et avant de se fusionner avec celles du nerf cochléaire, les fibres vestibulaires traversent un petit ganglion, le *ganglion de Scarpa.* Ce ganglion a exactement la même signification que le ganglion de Corti : c'est l'homologue d'un ganglion spinal ; il est au nerf vestibulaire ce qu'est le ganglion spinal pour la racine postérieure d'un nerf rachidien.

Les lésions localisées aux canaux demi-circulaires (il s'agit le plus souvent d'une infection du canal demi-circulaire externe) se manifestent, en clinique, par des signes d'hypéresthésie du nerf vestibulaire ou par des symptômes d'anesthésie, suivant que les filets de ce nerf (lequel nous le répétons, est plus spécialement le nerf de l'orientation de la tête) sont simplement irrités ou, au contraire, plus ou moins détruits. Dans le premier cas, le malade accuse du vertige (*vertige de Ménière*). Dans le deuxième cas, le sujet n'a plus la notion de la situation qu'occupe son corps dans l'espace ; ajoutons, toutefois, que ce phénomène est rarement observé, sauf chez les sourds-muets, parce que, dans les suppurations labyrinthiques, les lésions étant presque toujours unilatérales, le labyrinthe sain suffit à maintenir intacte la notion du corps dans l'espace (Lermoyez). Dans tous ces cas, comme Jansen et Hinsberg (1902) l'ont noté, la surdité fait constamment défaut.

Dans certaines lésions traumatiques du vestibule, que la physiologie expérimentale a pu réaliser, il se produit des troubles de l'équilibre bien caractérisés : ainsi, une blessure du canal demi-circulaire externe (et il peut s'en produire, chez l'homme, au cours d'un curettage de la caisse ou d'une opération de Stacke) détermine un état vertigineux intense, en même temps qu'un mouvement oscillatoire latéral de la tête ; la lésion du canal demi-circulaire supérieur donne naissance à des oscillations de la tête en avant et en arrière avec chute du corps en avant ; celle du canal postérieur provoque des oscillations de la tête de haut en bas et la chute du corps en arrière (Flourens).

D'après Mach et Breuer, les lésions des canaux demi-circulaires s'accompagneraient plus particulièrement de mouvements de rotation, celles du saccule et de l'utricule, de mouvements en ligne droite.

**2° Segment intra-cranien, nerf auditif proprement dit.** — Sous le nom de segment intra-cranien de la voie auditive, nous comprenons le tronc même du *nerf auditif,* le *nerf auditif proprement dit,* depuis le point où, pour le former, les deux nerfs cochléaire et vestibulaire s'accolent l'un à l'autre, jusqu'au moment où ils se séparent de nouveau pour pénétrer isolément dans le bulbe. Il occupe successivement : 1° le conduit auditif interne ; 2° la cavité cranienne.

a. *Dans le conduit auditif interne* (voy. fig. 219, p. 301), le nerf auditif est

accompagné, comme on le sait, de deux autres nerfs : le facial et l'intermédiaire de Wrisberg. L'auditif, que suivent l'artère auditive interne et la veine de même nom, occupe la partie inférieure du canal et s'y dispose en une forme de gouttière à concavité dirigée en haut; le facial repose dans cette gouttière avec l'intermédiaire, ce dernier se trouvant placé entre les deux autres nerfs, ce qui lui a valu son nom. Les trois nerfs, reliés entre eux par un tissu conjonctif lâche, cheminent sous une gaine arachnoïdienne commune, qui les accompagne jusqu'au fond du conduit auditif interne. Ils peuvent être lésés dans les fractures du crâne, comprimés dans l'hyperostose du conduit auditif qui se produit parfois au cours de la syphilis et qui réduit considérablement le calibre du canal. Ces lésions, on le conçoit, entraînent la suppression des fonctions des deux nerfs cochléaire et vestibulaire, en même temps que celles du facial et de l'intermédiaire ; de là, la complexité des symptômes observés en pareil cas.

b. *Dans la cavité cranienne*, les trois nerfs précités, c'est-à-dire le nerf auditif, le facial et l'intermédiaire de Wrisberg, cheminent encore côte à côte, entre la base du crâne et le pédoncule cérébelleux moyen; l'auditif est situé sur le côté externe du facial. On observe des lésions de ce segment de la voie auditive dans les tumeurs de la base du crâne et au cours des méningites (névrite auditive descendante). Dans ces cas encore, la symptomatologie est complexe, les deux nerfs cochléaire et vestibulaire, ainsi que le facial et d'autres nerfs voisins, se trouvant atteints en même temps.

**3° Segment intra-encéphalique**. — Arrivé au bulbe, le nerf auditif se divise en deux branches qui, sous le nom de *racines de l'auditif*, disparaissent dans le névraxe. Est-il besoin de rappeler que ces deux racines ne sont autres que les deux nerfs cochléaire et vestibulaire, qui après s'être quelque temps accolés, se séparent de nouveau pour gagner, chacun isolément, leurs centres encéphaliques? Par leurs relations centrales, nous allons le voir, le nerf cochléaire est surtout un *nerf cérébral;* le nerf vestibulaire, surtout un *nerf cérébelleux*.

*A*. Terminaisons centrales du nerf cochléaire. — Les fibres du nerf cochléaire (fig. 230, *a*), situées tout d'abord en avant des fibres du nerf vestibulaire, croisent ces dernières en X pour venir se placer en arrière et en dehors d'elles. Elles pénètrent dans le bulbe au niveau de la fossette latérale, traversent successivement le bulbe, la protubérance, le pédoncule cérébral, la partie postérieure de la capsule interne et, finalement, aboutissent aux deux premières circonvolutions temporales du côté opposé. Sur ce long trajet, que nous préciserons dans un instant, se trouvent interposés des neurones de relais ou centres ganglionnaires réflexes.

a. *Centres ganglionnaires*. — Les centres ganglionnaires ou neurones de relais, que rencontrent les fibres cochléennes sur leur parcours, sont nombreux. Ce sont : 1° dans le bulbe, le *ganglion ventral*, situé en avant et en dehors du pédoncule cérébelleux inférieur et divisé par le nerf cochléaire lui-même en deux noyaux secondaires, le *noyau antérieur de l'auditif* et le *tubercule acoustique latéral* (premier neurone de relais); 2° dans la partie inférieure de la protubérance, l'*olive supérieure* et le *noyau trapézoïde* de Flechsig (deuxième neurone de relais); 3° dans la protubérance encore et dans le pédoncule cérébral, le *noyau latéral du ruban de Reil* (troisième neurone de relais); 4° enfin, sur le plan dorsal de l'isthme, les *tubercules quadrijumeaux* (quatrième neurone de relais). Voici maintenant comment les fibres cochléennes abordent ces divers centres :

Après leur pénétration dans le bulbe, elles se jettent dans le ganglion ventral. Deux faisceaux partent de ce ganglion : 1° l'un, formé par les fibres émanées du

noyau antérieur, suit la voie antérieure ou ventrale ; il constitue le *corps trapézoïde*, traverse l'olive supérieure du même côté, puis la ligne médiane et aboutit à l'olive supérieure du côté opposé ; 2° l'autre, né du tubercule acoustique latéral, suit la voie postérieure ou dorsale ; il forme les barbes du calamus scriptorius (ou *stries acoustiques*) que l'on voit sur le plancher du quatrième ventricule et se termine, lui aussi, dans les olives supérieures du même côté et du côté opposé. Dans cette partie de leur trajet, les deux faisceaux de fibres subissent donc une véritable semi-décussation analogue à celle que présentent les fibres optiques dans le chiasma (Grasset).

Les fibres qui émanent des olives supérieures, c'est-à-dire du deuxième neurone de relais, ne forment plus qu'un faisceau unique appelé *faisceau acoustique latéral ;* on le désigne encore sous le nom de *portion latérale du ruban de Reil,* parce qu'il occupe le côté externe du faisceau sensitif général. Les fibres constitutives du faisceau acoustique entrent successivement en relation avec le troisième neurone de relais ou *noyau latéral du ruban de Reil,* puis avec les *tubercules quadrijumeaux postérieurs* et *antérieurs* (quatrième neurone de relais) ; elles gagnent ensuite la région sous-thalamique, passent dans le segment rétro-lenticulaire du bras postérieur de la capsule interne (*carrefour sensitif* de la capsule interne, voy. p. 116) et, finalement, se terminent dans l'écorce du lobe temporal, sur un point que nous indiquerons tout à l'heure.

b. *Leurs connexions.* — Parmi les connexions que les centres ganglionnaires précités ont avec les centres ganglionnaires voisins, nous signalerons seulement celles qui unissent les tubercules quadrijumeaux aux noyaux oculo-moteurs

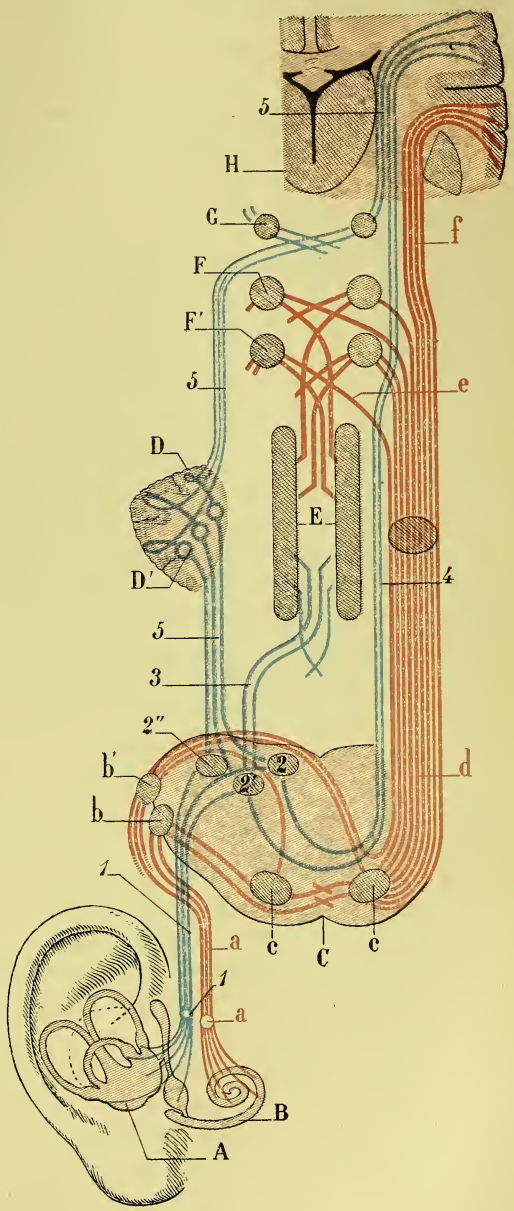


Fig. 230.
Schéma représentant la voie auditive du côté droit.

A, vestibule et canaux demi-circulaires. — B, limaçon. — C, bulbe rachidien. — D, cervelet, avec D' ses noyaux centraux. — E, noyaux des nerfs moteurs bulbo-protubérantiels. — F, F', tubercules quadrijumeaux antérieurs et postérieurs — G, noyau rouge. — H, cerveau.

1, nerf vestibulaire, avec 1', ganglion de Scarpa. — 2, 2', 2'', noyaux du bulbe, où se rendent les fibres vestibulaires. — 3, fibres courtes allant aux noyaux des nerfs bulbo-protubérantiels. — 4, fibres longues se rendant, après entrecroisement, à la zone sensitivo-motrice de l'écorce. — 5, fibres cérébelleuses se rendant successivement aux noyaux centraux du cervelet, à l'écorce cérébelleuse, aux noyaux rouges, puis (par la capsule interne) à la zone sensitivo-motrice du cerveau. — *a*, nerf cochléaire avec *a'*, ganglion de Corti. — *b*, *b*, noyau antérieur et tubercule acoustique. — *c*, noyau trapézoïde et corps trapézoïde. — *d*, faisceau acoustique central, avec : *e'*, fibres courtes allant aux tubercules quadrijumeaux et, par l'intermédiaire de ceux-ci, aux noyaux des nerfs moteurs bulbo-protubérantiels ; *f*, fibres longues, se rendant (par la capsule interne), aux circonvolutions temporales.

par l'intermédiaire de la *bandelette longitudinale* (voy. Anatomie descriptive). Ces connexions nous expliquent les mouvements réflexes des yeux et de la tête que déterminent, suivant les circonstances, les diverses impressions acoustiques.

c. *Centre cortical.* — Le centre cortical du nerf cochléaire se trouve situé à la partie moyenne de la première et, pour beaucoup d'auteurs, de la première et de la deuxième circonvolutions temporales. C'est aux cellules corticales de cette région qu'aboutissent, en définitive, les impressions auditives recueillies dans le limaçon par les fibrilles terminales du nerf cochléaire. C'est là qu'elles deviennent conscientes.

*B.* Terminaisons centrales du nerf vestibulaire. — Les fibres du nerf vestibulaire (fig. 230,1) pénètrent, à leur tour, dans l'épaisseur du bulbe et se terminent, après un trajet fort complexe, dans les cellules corticales de la pariétale ascendante du côté opposé. Sur leur trajet se trouvent interposés plusieurs centres ganglionnaires ou neurones de relais, que nous indiquerons tout de suite. Nous étudierons ensuite leurs connexions et décrirons, en terminant, les centres corticaux.

a. *Centres ganglionnaires.* — Les centres ganglionnaires forment trois relais interposés sur le trajet des fibres. Ce sont : 1° dans le bulbe lui-même, les trois noyaux *dorsal externe* (ou *noyau de Deiters*), *dorsal interne* et *noyau de Bechterew*, qui occupent le plancher du quatrième ventricule et dans lesquels se jettent, après un trajet très court dans le bulbe, les fibres constitutives du nerf vestibulaire; 2° dans le cervelet, le *noyau dentelé*, l'*embolus*, le *noyau du toit*, le *vermis supérieur*, auxquels se rendent les fibres précitées, soit directement, soit après entrecroisement avec celles du côté opposé; 3° dans le pédoncule cérébral, le *noyau rouge de la calotte* ou *noyau de Stilling*, où viennent de nouveau s'interrompre les fibres vestibulaires après s'être entrecroisées (mais partiellement et non en totalité) avec celles du côté opposé. Rappelons que, dans ce long trajet des noyaux bulbaires au noyau rouge, les fibres vestibulaires cheminent successivement : 1° des noyaux du bulbe au cervelet, sur le côté interne du pédoncule cérébelleux inférieur; 2° des noyaux de cervelet au noyau rouge, dans le pédoncule cérébelleux supérieur et dans la calotte pédonculaire. Les fibres efférentes du noyau rouge, continuant la marche ascendante des fibres afférentes, passent dans le segment postérieur de la capsule interne d'abord, puis dans le centre ovale et, finalement, viennent se terminer dans l'écorce du lobe pariétal. Nous allons y revenir dans un instant.

b. *Leurs connexions.* — Les centres ganglionnaires ou centres réflexes (ces deux termes, on le sait, sont synonymes) que nous venons décrire sur le trajet des fibres vestibulaires présentent avec quelques autres centres du voisinage des connexions intéressantes : elles nous expliquent, notamment, un certain nombre de phénomènes que l'on observe au cours des affections du vestibule. Examinons séparément les connexions des centres bulbaires et celles des centres cérébelleux. — Les *centres bulbaires* sont unis aux noyaux oculo-moteurs et à celui du facial. Le noyau dorsal interne et le noyau de Deiters sont en relation avec le noyau oculo-moteur externe du même côté. D'après Thomas, ce même noyau de Deiters est uni au noyau de l'oculo-moteur commun de l'autre côté. Ainsi s'expliquent les troubles oculo-moteurs, tels que le nystagmus, la dilatation pupillaire, qui compliquent les affections labyrinthiques. Held a pu suivre jusqu'au noyau du facial des fibres émanées du noyau interne et a ainsi démontré le trajet d'une des voies réflexes de l'accommodation et de l'interception stapédienne (Bonnier) ; on sait, en effet, que le facial innerve le muscle de l'étrier et que ce muscle est destiné à accommoder l'oreille

pour les bruits faibles ou lointains : c'est lui qui se contracte lorsqu'on écoute. — Les *centres cérébelleux,* auxquels aboutissent les fibres du nerf vestibulaire, sont en communication avec les autres centres et en particulier avec le vermis supérieur, rendez-vous commun des fibres cérébelleuses directes et croisées de la moelle et des fibres vestibulaires. C'est par ce double système de fibres, dit Bonnier, que doivent être véhiculées les images d'attitude céphalique (fibres vestibulaires) et d'attitudes segmentaires du tronc et des membres (faisceaux médullaires) indispensables à l'équilibration réflexe qui a son centre dans le cervelet.

L'équilibre est la conséquence de l'exécution des ordres envoyés aux différents muscles de l'organisme par les centres cérébelleux qui, eux-mêmes, reçoivent leurs impressions de plusieurs voies, savoir : la voie kinesthésique (sens musculaire), la voie de la sensibilité tactile, la voie auditive et la voie optique (Grasset). On conçoit très bien, dès lors, que la lésion de l'une de ces voies, en empêchant les impressions correspondantes d'arriver jusqu'aux centres, puisse entraîner, suivant l'importance de la voie lésée (et à ce point de vue la voie labyrinthique est celle qui est le plus nécessaire à l'équilibration), des troubles plus ou moins marqués de l'équilibre. Mais ces troubles seront forcément moins accentués que ceux qui résultent d'une lésion des centres cérébelleux eux-mêmes, les autres voies pouvant, dans une certaine mesure, il est vrai, suppléer celle qui ne fonctionne plus. C'est ainsi, par exemple, que le vertige, défini par Grasset une fausse sensation de désorientation amenant l'impression d'un déséquilibre imminent, est plus intense dans les affections du cervelet (le malade marche comme un homme ivre) que dans les affections du vestibule (le malade a la démarche d'un canard, dit Moss) ; en effet, dans ce dernier cas, le malade, ainsi que le fait remarquer Althaus, se sert de ses yeux « comme de béquilles » pour suppléer la voie auditive lésée : la preuve en est que, lorsque le malade ferme les yeux, cette suppléance lui faisant défaut, les troubles de l'équilibre augmentent (*signe de Romberg*). Ce phénomène ne se produit pas dans le cas où le vertige est d'origine cérébelleuse, tout simplement, d'après Grasset, parce que, chez les cérébelleux, l'orientation est tellement défectueuse que ces malades marchent aussi mal les yeux ouverts que fermés. Ce signe de Romberg peut donc permettre, en certains cas, de reconnaître si le vertige qu'accuse le malade est d'origine labyrinthique ou cérébelleuse, diagnostic des plus difficiles, comme on le sait, les affections de l'oreille interne et celles du cervelet ayant un certain nombre de symptômes communs, en particulier le vertige, le nystagmus, la titubation.

c. *Centres corticaux.* — Les centres corticaux du nerf vestibulaire, *centres de l'équilibration volontaire* , occupent les deux tiers inférieurs de la pariétale ascendante (Bonnier). Ils reçoivent, comme nous l'avons vu, les fibres vestibulaires émanées du noyau rouge. D'après Bechterew, ils en recevraient d'autres qui proviendraient d'une source toute différente. Pour ce neurologiste, en effet, toutes les fibres vestibulaires nées du noyau de Deiters et du noyau interne ne pénètrent pas dans le cervelet : un certain nombre d'entre elles se portent transversalement de dehors en dedans, s'entrecroisent dans le raphé, se mêlent aux faisceaux du ruban de Reil et aboutissent à l'écorce pariétale. Les impressions vestibulaires arriveraient donc aux cellules corticales par deux voies : une *voie directe* ou *cérébrale* et une *voie détournée* ou *cérébelleuse*. Rappelons, en terminant, que c'est également aux centres corticaux pariétaux qu'aboutissent les fibres originaires du faisceau de Goll par l'intermédiaire du noyau des cordons grêles (Bechterew). On conçoit le rôle considérable que ces conducteurs vestibulaires et médullaires doivent remplir dans la motricité volontaire appropriée à l'équilibration (Bonnier).

### C) — TOPOGRAPHIE DU LABYRINTHE

Maintenant que nous connaissons la conformation et la constitution anatomique des différentes parties de l'oreille interne, voyons leurs rapports.

Ces rapports présentent un grand intérêt au point de vue de la pathologie et de la chirurgie opératoire de la région. Ils expliquent, notamment, les accidents labyrinthiques qui surviennent au cours des affections de l'oreille moyenne ou

pendant les opérations qui se pratiquent sur la caisse. D'autre part, ils fournissent des repères précieux que le chirurgien peut utiliser, soit pour éviter les organes de l'oreille interne, soit au contraire pour les aborder. Actuellement, en effet, du moins à l'étranger, la chirurgie ose s'attaquer à l'oreille interne. Jansen, le premier, a proposé et exécuté la trépanation du labyrinthe et, depuis, cette opération a été faite un assez grand nombre de fois (tout récemment, Hinsberg en a relevé 31 cas).

Nous étudierons, tout d'abord, les rapports de chacun des segments qui constituent l'oreille interne; puis nous envisagerons, dans une vue d'ensemble, les relations que le labyrinthe, considéré dans sa totalité, présente avec quelques formations voisines. Nous décrirons, en terminant, son mode d'exploration et ses voies d'accès.

**1° Rapports de chacun des segments de l'oreille interne.** — L'oreille interne, avons-nous dit plus haut, comprend trois segments : le vestibule, les canaux demi-circulaires et le limaçon.

α) Le *vestibule* est situé entre la fenêtre ovale et le fond du conduit auditif interne, en dedans, en arrière et un peu au-dessus du promontoire. Sa paroi externe, ainsi que nous l'avons déjà dit, fait partie de la caisse et nous présente la fenêtre ovale.

β) Les *canaux demi-circulaires* se trouvent placés en arrière et au-dessus du vestibule. — Le supérieur soulève parfois d'une façon sensible l'écorce du rocher au niveau de son bord supérieur et de sa face postéro-supérieure. — Le postérieur est disposé presque parallèlement à la paroi postérieure de la pyramide pétreuse. — L'externe fait saillie dans la caisse au niveau de la paroi interne de l'aditus ad antrum, au-dessus de la portion horizontale de l'aqueduc de Fallope, au-dessus et en arrière de la fenêtre ovale.

γ) Le *limaçon* répond : en arrière, au vestibule et au conduit auditif interne; en avant et en haut, à cette portion de la face antéro-postérieure du rocher qui est placée en dedans de l'hiatus de Fallope; en dehors, à la paroi de la caisse tympanique et tout particulièrement au promontoire; en bas et en avant, au canal carotidien et à la carotide interne qui le traverse; parfois enfin, en bas et en arrière, au golfe de la jugulaire interne, lorsque ce golfe (fig. 231) est très profond et proémine dans la caisse.

**2° Vue d'ensemble des rapports du labyrinthe.** — Le labyrinthe, dans son ensemble, présente des rapports importants : 1° avec l'oreille moyenne; 2° avec la cavité cranienne; 3° avec la carotide et la jugulaire.

a. *Rapports avec l'oreille moyenne.* — La capsule osseuse de tissu compacte qui constitue le labyrinthe osseux est recouverte par la masse spongieuse du rocher. En certains points seulement, elle émerge de cette masse spongieuse et vient se mettre en rapport plus immédiat avec les régions voisines. C'est surtout avec les cavités de l'oreille moyenne que ses relations sont le plus étroites. Nous avons vu précédemment qu'elle contribuait pour une grande part à former la paroi interne de la caisse du tympan. La figure 231, qui représente en superposition les rapports de l'oreille moyenne avec l'oreille interne, nous montre nettement que ces rapports sont surtout intimes sur les points suivants : 1° au niveau de la fenêtre ovale et de la fenêtre ronde; 2° au niveau du promontoire; 3° au niveau du canal demi-circulaire externe. C'est par ces trois points que, au cours des otites purulentes moyennes, l'infection peut gagner l'oreille interne (fig. 232).

Cette complication des otites est beaucoup plus fréquente qu'on ne le croyait

autrefois, puisque Hinsberg, cité par Lermoyez, a pu en recueillir dans ces dernières années 198 cas, dont 174 dans la seule clinique de Lucæ à Berlin. La propagation peut être consécutive à une ouverture pathologique du labyrinthe (fistule osseuse ou perforation des fenêtres) et l'on s'explique aisément que, en pareil cas, la voie suivie par le pus soit le plus souvent le canal demi-circulaire externe ; en effet, ce dernier canal fait une saillie toujours marquée sur la paroi interne de l'aditus ad antrum et de l'attique et l'on sait, d'autre part, que l'infection de l'oreille moyenne tend à s'éterniser dans cette partie de la caisse. La propagation de l'infection peut encore succéder à une ouverture traumatique du labyrinthe au cours des opérations pratiquées dans l'oreille moyenne, telles que l'ablation des corps étrangers tombés dans la caisse, peut-être la paracentèse brutale du tympan, enfin et surtout l'évidement pétro-mastoïdien. Dans cette dernière opération, en effet, le labyrinthe est particulièrement exposé en deux points : 1° au niveau du canal demi-circulaire externe, qui est parfois effondré au moment où l'on fait sauter le mur de la logette et la paroi externe de l'aditus (d'où le conseil donné de protéger le canal et, ajouterons-nous, le facial, par le protecteur de Stacke pendant l'exécution du temps opératoire destiné à faire communiquer largement la caisse avec l'antre); 2° au niveau de la fenêtre ovale, qu'un coup de curette maladroit risque d'ouvrir ; en ce point, la lésion de l'oreille interne est toujours très grave, parce que l'effraction de la fenêtre ovale ouvre largement le vestibule et que, de là, l'infection rayonne aisément dans toute l'oreille interne ainsi atteinte en plein cœur (Lermoyez); cette lésion est beaucoup plus grave que la blessure du canal demi-circulaire externe, laquelle n'entame qu'un diverticule étroit où le pus se confine facilement.

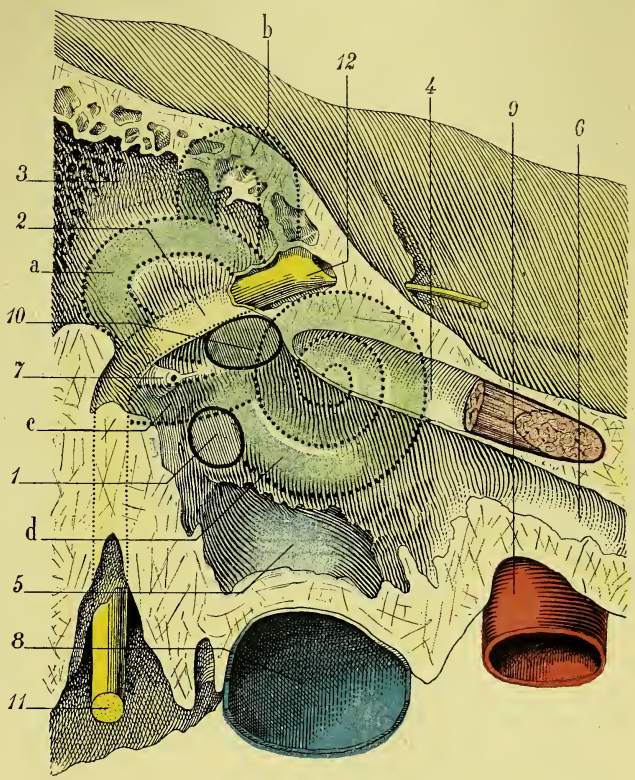


Fig. 231.

Projection de l'oreille interne sur la paroi labyrinthique de la caisse du tympan.

Segment de la figure 211, p. 290, considérablement grossi : les diverses parties de l'oreille interne sont teintées en vert.

1, fenêtre ronde. — 2, canal du facial. — 3, aditus ad antrum. — 4, conduit du muscle du marteau. — 5, plancher de la caisse soulevé par le golfe de la jugulaire. — 6, trompe d'Eustache. — 7, pyramide. — 8, jugulaire. — 9, carotide. — 10, fenêtre ovale. — 11, facial. — 12, ganglion géniculé.

*a*, canal demi-circulaire externe. — *b*, canal demi-circulaire supérieur. — *c*, canal demi-circulaire postérieur. — *d*, limaçon.

Nous ferons remarquer, en terminant l'étude des rapports de l'oreille interne avec l'oreille moyenne, que la deuxième portion du facial, ainsi que la figure 231

nous le montre nettement, vient s'interposer entre les canaux demi-circulaires d'une part, le vestibule et le limaçon d'autre part. Nous verrons en examinant les voies d'accès de l'oreille interne l'importance de ce rapport au point de vue opératoire.

b. *Rapports avec la cavité cranienne.* — L'oreille interne est séparée de la cavité cranienne par une épaisseur de tissu osseux plus grande que celle qui l'isole de l'oreille moyenne. En un point seulement, qui répond au bord postéro-supérieur du rocher, un segment du labyrinthe, le canal demi-circulaire supérieur, affleure et souvent même fait un relief plus ou moins accusé à la surface intérieure du crâne. Partout ailleurs, le labyrinthe est enfoui dans la masse du rocher. Il semblerait donc que ses rapports avec la cavité endocranienne soient moins intimes que ceux qu'il présente avec l'oreille moyenne. Il n'en est rien. En effet, tandis que l'oreille interne est, à l'état normal, complètement isolée de l'oreille moyenne, elle est en communication directe avec les méninges et les espaces sous-arachnoïdiens par l'intermédiaire du conduit auditif interne et des aqueducs (fig. 232). Ce sont ces communications qui font que toute labyrinthite suppurée n'est qu'une sorte de méningite localisée, susceptible d'envahir d'un moment à l'autre tout l'espace méningé et de tuer rapidement le malade. C'est donc presque exclusivement par le conduit auditif interne et les aqueducs que l'infection labyrinthique se propage aux méninges : il est très rare, en effet, que la propagation se fasse par la convexité du canal demi-circulaire supérieur au point où il soulève le bord postéro-supérieur du rocher, sauf le cas où il présente des déhiscences congénitales, comme Dünn en a rapporté des exemples. L'on s'explique dès lors, étant donné que conduit auditif et aqueducs s'ouvrent les uns et les autres à la face postérieure du rocher, pourquoi la labyrinthite infecte seulement l'étage postérieur du crâne. Elle produit, en effet, des méningites et des abcès cérébelleux ; elle ne s'est encore jamais accompagnée d'abcès du cerveau (Lermoyez).

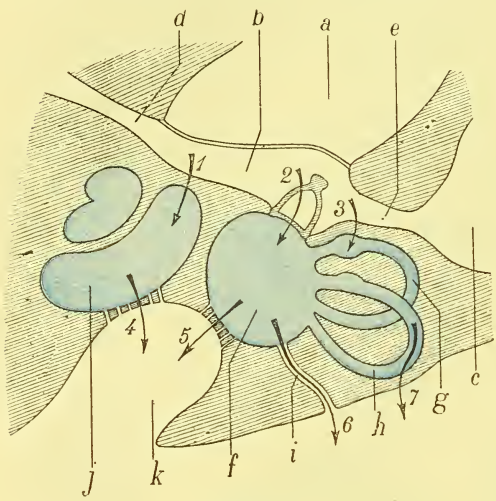


Fig. 232.

Coupe schématique horizontale de l'oreille destinée à montrer comment l'infection partie de l'oreille moyenne peut se propager à l'oreille interne et, de là, au cerveau (d'après Lermoyez).

1, 2, 3, voies de propagation de l'infection de l'oreille moyenne à l'oreille interne. — 4, 5, 6, 7, voies de propagation de l'infection de l'oreille interne aux méninges et au cerveau.

*a*, conduit auditif externe. — *b*, caisse du tympan. — *c*, antre. — *d*, trompe d'Eustache. — *e*, aditus ad antrum. — *f*, vestibule. — *g*, canal demi-circulaire externe. — *h*, canal demi-circulaire supérieur. — *i*, aqueduc du vestibule. — *j*, limaçon. — *k*, conduit auditif interne.

c. *Rapports avec la carotide et la jugulaire.* — Le limaçon est le seul segment de l'oreille interne qui soit en rapport avec la carotide interne. Son sommet est situé en dehors et en arrière du coude de l'artère. La lamelle osseuse qui l'en sépare est plus résistante que celle qui isole l'artère de la caisse ; malgré cela la nécrose du limaçon, s'accompagne parfois d'ulcération de la carotide. Le voisinage de ce vaisseau doit rendre l'opérateur prudent lorsqu'il pratique la trépanation du limaçon. Nous ajouterons en terminant que, dans certains cas, le limaçon répond au golfe de la veine jugulaire interne. Ce rapport est des plus nets sur la

figure 231 : on y voit le vaisseau veineux soulever le plancher de la caisse et venir, en arrière et en bas, se mettre au contact du limaçon.

**3° Exploration et voies d'accès.** — La situation profonde de l'oreille interne la rend inaccessible à la vue et au toucher, à l'état normal. Mais, lorsque le tympan est détruit, la paroi interne de la caisse, sur laquelle font saillie, comme nous l'avons dit, certains segments de l'oreille interne, devient visible et en partie explorable avec le stylet prudemment manié.

En clinique, l'oreille interne est explorée au moyen du diapason. Supposons pour la clarté de la démonstration que le sujet examiné soit atteint d'une lésion de l'oreille interne seule, à l'exclusion d'une affection concomitante de l'oreille moyenne, ce qui est assez rare en pratique, il faut l'avouer. Chez un pareil malade, les trois épreuves de Weber, Rinne, Gellé (voy. p. 303) donnent les résultats suivants :

*Epreuve de Weber :* le diapason est mieux entendu du côté sain que du côté malade ;

*Epreuve de Rinne :* le diapason appliqué sur le crâne est perçu moins longtemps que si on le place devant le méat, la durée absolue de la perception cranienne étant diminuée ;

*Epreuve de Gellé :* le tympan et la chaîne des osselets étant mobiles, la perception du diapason est diminuée lorsqu'on augmente la pression labyrinthique, celle-ci venant troubler l'organe percepteur du son.

Le labyrinthe n'est accessible au chirurgien qu'après l'opération dite de *Stacke* ou *évidement pétro-mastoïdien*, c'est-à-dire après l'ouverture large de la caisse, de l'aditus et de l'antre. De l'étude précitée des rapports de l'oreille interne avec l'oreille moyenne, il résulte que le canal demi-circulaire externe, le vestibule et la première spire du limaçon (laquelle constitue le promontoire) sont seuls abordables par cette voie. — Le *canal demi-circulaire externe* est attaqué sur la paroi interne de l'aditus, à quelques millimètres au-dessus de la fenêtre ovale pour éviter le facial qui passe immédiatement au-dessus de cette dernière. Cela fait, le canal est ouvert dans toute son étendue et d'avant en arrière, en suivant sa lumière. — Le *vestibule* ne peut être abordé en étendant par en bas la trépanation faite au canal demi-circulaire externe, car on sectionnerait fatalement le nerf facial dont la portion horizontale sépare ces deux segments de l'oreille interne. On pratique alors une nouvelle brèche sur le vestibule en agrandissant la fenêtre ovale par en bas (pour fuir le facial qui surplombe son bord supérieur). — Il suffit de continuer cette brèche vestibulaire par en bas pour ouvrir la *première spire du limaçon*. Ajoutons que, dans ces interventions, le chirurgien est le plus souvent guidé par des fistules.

## ARTICLE II

# APPAREIL DE LA VISION

L'appareil de la vision se trouve situé entre la paroi antérieure de la base du crâne et le massif facial, dans une vaste cavité appelée *orbite*. L'ensemble des organes qui le constituent forme la *région orbitaire* de l'anatomie topographique. Cette région est l'une des plus importantes de la tête. Elle renferme, comme on le sait, le globe de l'œil et le nerf optique, et c'est à la présence de ces deux organes, de l'œil surtout, qu'elle doit son intérêt anatomique, clinique et opératoire.

Si nous examinons la région orbitaire sur une coupe sagittale (fig. 234), nous constatons tout d'abord que le globe oculaire est logé dans une cavité à parois osseuses, l'*orbite*. Sur le squelette, cette cavité n'a pas de paroi antérieure : elle présente un vaste orifice, la *base de l'orbite*, que circonscrit une ligne osseuse

partout très nette, le *rebord orbitaire*. Mais sur le sujet revêtu de ses parties molles, l'orifice antérieur de l'orbite est fermé, en partie tout au moins, par les *paupières*, constituant la *région palpébrale*. Les paupières deviennent ainsi comme la paroi superficielle ou antérieure de la cavité orbitaire. Elles sont séparées du globe de l'œil par une cavité étroite, presque virtuelle, où circulent les larmes : c'est la *cavité conjonctivale*.

Nous remarquons en second lieu, sur notre coupe sagittale, que l'œil est maintenu en position dans l'orbite par une membrane, qui, disposée en sens frontal, se trouve placée en arrière de lui : c'est l'*aponévrose de Tenon*.

Cette coupe nous montre, enfin, que le globe oculaire n'occupe que la moitié antérieure de la cavité orbitaire; sa moitié postérieure se trouve remplie par de la graisse, par les muscles, les vaisseaux, et les nerfs destinés au globe. Les deux moitiés, antérieure et postérieure, sont séparées l'une de l'autre par l'aponévrose de Tenon qui, tout en étant un appareil de fixation pour l'œil, forme en même temps une cloison subdivisant la cavité orbitaire en un *segment antérieur* ou *précapsulaire* et un *segment postérieur* ou *rétro-capsulaire*. Nous verrons plus loin que cette division n'est pas seulement commode pour la description, mais qu'elle a encore une véritable importance anatomo-chirurgicale.

Nous décrirons successivement, dans sept paragraphes distincts : 1° la *cavité orbitaire ;* 2° la *région palpébrale ;* 3° la *conjonctive ;* 4° l'*appareil lacrymal*, qui lui est annexé ; 5° le *globe oculaire ;* 6° l'*aponévrose de Tenon ;* 7° la portion de l'orbite située en arrière de l'aponévrose de Tenon, constituant la *loge rétro-capsulaire de l'orbite*.

## § 1 — CAVITÉ ORBITAIRE

Les orbites sont deux cavités, larges et profondes, creusées entre la face et le crâne et séparées l'une de l'autre par les fosses nasales. Elles renferment les globes oculaires et leurs principales annexes.

**1° Situation**. — Les orbites sont situées symétriquement de chaque côté de la ligne médiane, en dehors des fosses nasales, en dedans de la région temporale, au-dessous de l'étage antérieur du crâne, au-dessus du sinus maxillaire. Nous ne faisons ici que signaler les rapports qu'elles affectent avec ces différentes régions ; nous y reviendrons plus loin.

**2° Forme**. — Chaque orbite a la forme d'une pyramide quadrangulaire, à base antérieure, à sommet postérieur. Les axes antéro-postérieurs des deux cavités, bien que situés dans un même plan horizontal, ne sont pas parallèles : ils sont obliques d'avant en arrière et de dehors en dedans ; autrement dit, ils convergent l'un vers l'autre dans le sens antéro-postérieur, de telle sorte que, s'ils étaient prolongés du côté de l'occipital, ils se rencontreraient en arrière et un peu au-dessus du bord supérieur de la lame quadrilatère du sphénoïde.

Les quatre parois, supérieure, inférieure, externe et interne, de la pyramide orbitaire, sont osseuses. Nous les décrirons tout à l'heure, ainsi que les bords qu'elles forment en s'unissant entre elles, lorsque nous étudierons les rapports de l'orbite (p. 330). Nous dirons ici seulement qu'elles sont très minces et, par suite, très fragiles. Nous dirons encore que le périoste qui les recouvre, et qui, au niveau du sommet de l'orbite, se continue avec la dure-mère, leur adhère très peu, sauf au niveau des fentes ou des trous. Le périoste forme donc une loge fibreuse con-

centrique à la loge osseuse, loge fibreuse dans laquelle le globe oculaire et ses annexes se trouvent, en réalité, contenus. Il suit de là qu'il est facile de ruginer les parois osseuses de l'orbite et d'en pratiquer la résection sans ouvrir la loge orbitaire, et par conséquent sans craindre de léser ou d'infecter le contenu de l'orbite.

**3° Dimensions.** — Les dimensions de la cavité orbitaire varient beaucoup suivant les races, suivant les individus et suivant les âges. En moyenne, la profondeur est

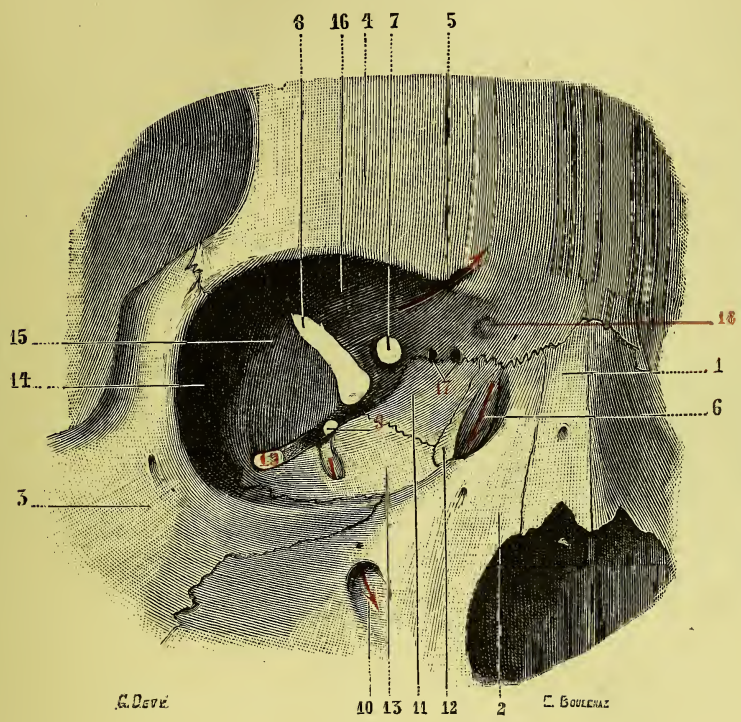


Fig. 233.
L'orbite, vue antérieure (T.).

1, os nasal. — 2, apophyse montante du maxillaire supérieur. — 3, os malaire. — 4, frontal. — 5, trou sus-orbitaire. — 6, gouttière lacrymale. — 7, trou optique. — 8, fente sphénoïdale. — 9, trou grand rond. — 10, canal sous-orbitaire. — 11, planum de l'ethmoïde. — 12, os unguis. — 13, facette orbitaire du maxillaire supérieur. — 14, facette orbitaire du malaire. — 15, face orbitaire de la grande aile du sphénoïde. — 16, face orbitaire du frontal. — 17, trous orbitaires internes. — 18, insertion de la poulie du grand oblique. — 19, fente sphéno-maxillaire.

de 42 à 50 millimètres ; la largeur, au niveau de la base, de 40 millimètres ; la hauteur, au niveau de la base également, de 35 millimètres. La connaissance de ces dimensions a un certain intérêt pratique, en raison des traumatismes qui peuvent frapper l'orbite et son contenu, en raison aussi des interventions qui s'y pratiquent. Nous savons que le nerf optique répond à la moitié postérieure de la cavité, le globe de l'œil à sa moitié antérieure.

La cavité orbitaire est trop grande pour son contenu, le globe oculaire n'occupant que sa partie antérieure : aussi des corps étrangers d'un certain volume peuvent-ils y pénétrer et y séjourner, méconnus plus ou moins longtemps. On en trouve d'intéressants exemples relatés dans les traités de chirurgie de guerre (Delorme, Chauvel et Nimier, Toubert). Cela nous explique aussi pourquoi les tumeurs orbitaires, au début de leur évolution bien entendu, passent souvent inaperçues.

L'orbite étant partout circonscrite par des lames osseuses, sauf en avant où elle

n'est fermée que par des parties molles, les paupières, il en résulte que, lorsqu'une tumeur se développe dans la cavité orbitaire, le contenu, c'est-à-dire le globe oculaire, se trouve au bout d'un certain temps, toujours refoulé en avant, seul point où la cavité puisse se laisser distendre. L'*exorbitis* ou projection de l'œil en avant est donc un symptôme qui apparaît toutes les fois que la cavité orbitaire devient trop petite pour son contenu.

4° **Rapports.** — Envisagée au point de vue de ses rapports, la pyramide orbitaire nous offre à considérer quatre parois, quatre bords, une base et un sommet.

A. Parois. — Les quatre parois se distinguent, d'après leur orientation, en supérieure, inférieure, interne et externe.

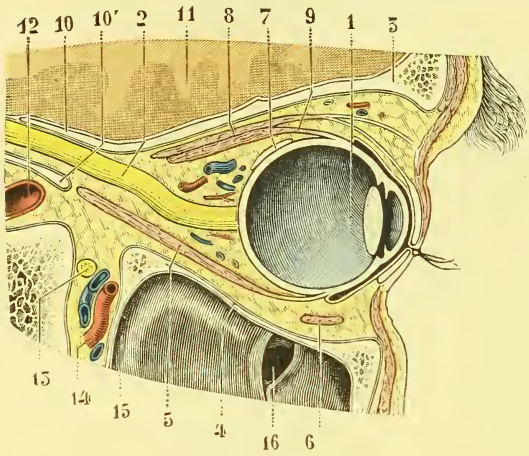


Fig. 234.
Coupe sagittale de l'orbite droite, (sujet congelé, segment interne de la coupe).

1, globe oculaire. — 2, nerf optique. — 3, paroi supérieure de l'orbite. — 4, paroi inférieure. — 5, droit inférieur. — 6, petit oblique. — 7, grand oblique. — 8, releveur de la paupière supérieure. — 9, droit supérieur. — 10, 10', canal optique. — 11, cerveau. — 12, carotide interne. — 13, nerf maxillaire supérieur. — 14, artère maxillaire interne. — 15, sinus maxillaire. — 16, ostium maxillaire : la muqueuse du sinus forme, à ce niveau, deux replis saillants dans la cavité sinusale.

a. *Paroi supérieure ou cranienne.* — La paroi supérieure, encore appelée *voûte de l'orbite* (fig. 234,3), a la forme d'un triangle à base antérieure et à sommet postérieur : elle est fortement concave, surtout en avant. Formée dans sa partie antérieure par la voûte orbitaire du frontal et, dans le reste de son étendue, par la face inférieure de la petite aile du sphénoïde, elle est constituée par une lamelle oseusse, très mince en certains points, translucide même par places, qui sépare l'une de l'autre la cavité cranienne et la cavité orbitaire. On s'explique, dès lors, qu'un agent vulnérant pénétrant dans l'orbite puisse très facilement l'effrondrer et s'engager dans le crâne. La paroi supérieure de l'orbite (nous l'avons déjà dit en étudiant la résistance du crâne aux traumatismes et nous ne faisons ici que le rappeler), est le siège d'élection des fractures indirectes du crâne localisées à la base, fractures dites *par contre-coup* (voy. p. 19).

Lorsque le sinus frontal ou les cellules ethmoïdales antérieures sont bien développés, ils envoient un prolongement plus ou moins marqué dans l'épaisseur de la voûte orbitaire, et les rapports que ces cavités annexées aux fosses nasales affectent avec l'orbite deviennent, de ce fait, plus étendus. Cette disposition, on le conçoit, favorise la propagation de l'infection sinusale ou ethmoïdale à l'orbite.

b. *Paroi inférieure ou maxillaire.* — La paroi inférieure de l'orbite (fig. 234,4), encore appelée *plancher de l'orbite*, est concave et de forme triangulaire comme la paroi précédente. A sa formation concourent à la fois la face supérieure du maxillaire et du malaire et, tout à fait en arrière, la facette orbitaire du palatin. Elle est très mince, papyracée même en certains points ; on doit craindre de l'effondrer quand on la dénude, dans les interventions sur la région, en particulier dans la résection du maxillaire supérieur.

La paroi inférieure sépare la cavité orbitaire du sinus maxillaire, d'où le nom de *paroi maxillaire* sous lequel on la désigne encore. Elle affecte, avec ce diverti-

cule des fosses nasales, des rapports que nous préciserons plus loin, en étudiant le sinus maxillaire ; qu'il nous suffise ici de dire que, dans le cas de sinusite, l'inflammation sinusale peut fort bien envahir la paroi orbitaire et la nécroser. Or, comme cette paroi soutient le globe oculaire, ainsi que son nom de plancher de l'orbite le montre bien, on comprend que, lorsqu'elle est détruite, le globe s'affaisse et puisse même devenir « procident » dans le sinus maxillaire, comme on en a cité des exemples.

Sur la paroi inférieure de l'orbite se voit une gouttière antéro-postérieure qui, après un parcours de 2 centimètres en moyenne, se transforme en un canal complet : ce sont la *gouttière sous-orbitaire* et le *canal sous-orbitaire*. Ce dernier, on le sait, vient déboucher, par le *trou sous-orbitaire*, sur la face antérieure du maxillaire, à 5 ou 7 millimètres au-dessous du bord inférieur de l'orbite. Le canal et la gouttière précités logent les vaisseaux sous-orbitaires et le nerf de même nom. Ce dernier est assez fréquemment le siège de névralgie et sa résection est, en conséquence, parfois indiquée. Elle se pratique d'ordinaire après découverte du tronc nerveux au niveau de la gouttière sous-orbitaire. En ce point, le nerf est en quelque sorte situé dans l'épaisseur du périoste : il suffit, pour l'atteindre, d'inciser cette membrane sur le bord inférieur de l'orbite et de la détacher avec la rugine de la paroi osseuse ; on aperçoit alors le nerf par transparence à la face profonde du périoste relevé.

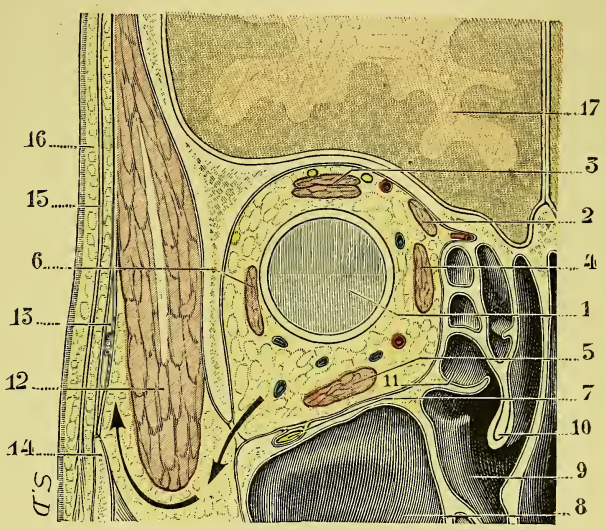


Fig. 235.

Coupe frontale de l'orbite droite passant par la partie moyenne de cette cavité (sujet congelé, segment postérieur de la coupe).

1, globe oculaire. — 2, grand oblique. — 3, releveur de la paupière et droit supérieur. — 4, droit interne. — 5, droit inférieur. — 6, droit externe. — 7, nerf sous-orbitaire. — 8, sinus maxillaire. — 9, méat moyen. — 10, cornet moyen. — 11, bulbe ethmoïdale. — 12, muscle temporal. — 13, aponévrose temporale et son dédoublement. — 14, zygoma. — 15, aponévrose épicranienne. — 16, peau et tissu cellulaire sous-cutané. — 17, cerveau.

Les flèches montrent comment un néoplasme développé dans l'orbite peut, en passant par la fente maxillaire, envahir la loge temporale.

c. *Paroi interne ou nasale.* — La paroi interne (fig. 235) est une des plus importantes de l'orbite. A l'inverse des parois précédentes, elle est plane, à peu près parallèle au plan médian ; souvent même, lorsque les cellules ethmoïdales sont très développées, elle est convexe. Cette convexité, exagérée parfois au point de former une sorte de tumeur, ne serait pas sans avoir une certaine influence sur la pathogénie de quelques formes d'astigmatisme ou de strabisme, d'après Ziem (1892). — Formée par la branche montante du maxillaire inférieur, l'unguis, l'os planum et, tout à fait en arrière, par le sphénoïde, la paroi interne de l'orbite présente, en avant et en bas, la gouttière dans laquelle est logé le sac lacrymal (p. 355). — Elle répond, tout à fait en arrière, au sinus sphénoïdal ; mais seulement dans les cas où ce sinus est développé. Dans le reste de son étendue, elle est en rapport avec les cellules ethmoïdales : la lame osseuse qui la sépare de ces dernières est, en

avant surtout, aussi mince qu'une feuille de papier à cigarette, parfois même déhiscente. On s'explique dès lors qu'elle soit facilement envahie par l'inflammation au cours des ethmoïdites, d'où, en pareil cas, la constance de la douleur provoquée par la pression sur la face interne de l'orbite, d'où également la fréquence des complications orbitaires, et en particulier du phlegmon de l'orbite, signalée par tous les auteurs. — La minceur de la paroi osseuse qui sépare la cavité ethmoïdale de la cavité orbitaire est telle qu'il suffit d'un très léger traumatisme pour la fracturer. Un symptôme pathognomonique de cette fracture, c'est l'*emphysème des paupières :* il résulte de ce que le blessé, en se mouchant, injecte l'air contenu dans ses fosses nasales, dans le tissu cellulaire de l'orbite et des paupières.

d. *Paroi externe.* — La paroi externe de l'orbite (fig. 235), triangulaire et légèrement excavée comme les parois supérieure et inférieure, sépare la cavité orbitaire de la loge temporale. Elle est constituée : en avant, par l'apophyse orbitaire de l'os malaire et par la partie la plus externe de la voûte orbitaire du frontal ; en arrière, par la face antérieure de la grande aile du sphénoïde. Nous ferons remarquer qu'elle est fortement oblique en dedans : aussi est-ce le long de cette paroi que l'on conseille d'introduire les instruments pour aller sectionner le nerf optique, dans l'énucléation du globe oculaire par exemple.

Des quatre parois de l'orbite que nous venons de décrire, trois, on le voit, sont en rapport avec les cavités annexées aux fosses nasales, ce sont : la paroi supérieure, la paroi inférieure, la paroi interne. Nous avons insisté sur les conséquences de ces relations au point de vue de la pathologie de l'orbite et signalé la fréquence des complications orbitaires consécutives aux cellulites et aux sinusites (Germann (1897) a trouvé sur 68 cas d'affections orbitaires, 18 fois des lésions sinusiennes évidentes) ; nous n'y reviendrons pas. La paroi externe, seule, n'est en rapport avec aucune cavité sinusale, ni avec aucune région dangereuse ; il en résulte que, lorsqu'il est nécessaire d'avoir un large accès sur l'orbite elle-même et sur son contenu, la résection de cette paroi peut être pratiquée sans crainte (Krönlein, Gangolphe) ; cette résection permet, par exemple, de pratiquer aisément l'extirpation des tumeurs orbitaires ; elle permet encore de découvrir le nerf maxillaire supérieur (plus exactement le nerf sous-orbitaire) sur la paroi inférieure de l'orbite et de le suivre, de là, jusqu'à la base du crâne et même jusqu'au ganglion de Gasser (Scriba, Jacob).

*B.* Bords. — Les parois de l'orbite, en se réunissant les unes aux autres, forment quatre bords, que l'on distingue en supéro-externe, supéro-interne, inféro-externe et inféro-interne :

a. *Bord supéro-externe.* — Le bord supéro-externe est si peu marqué que beaucoup d'auteurs ne décrivent que trois parois à l'orbite. Il est même complètement effacé en avant, remplacé en ce point par une fossette où se loge la glande lacrymale (*fossette lacrymale*).

b. *Bord supéro-interne.* — Il nous présente, en allant d'arrière en avant : 1° le *trou optique,* que nous étudierons plus loin avec le sommet de l'orbite ; 2° deux petits orifices, que parcourent les vaisseaux et nerfs ethmoïdaux ; ce sont : le *trou ethmoïdal antérieur* et le *trou ethmoïdal postérieur.* Disons dès maintenant que la verticale abaissée du trou ethmoïdal antérieur sur le plancher de l'orbite repère assez bien la situation réciproque des deux groupes, antérieur et postérieur, de cellules ethmoïdales : le groupe postérieur est placé en arrière de cette ligne ; le groupe antérieur est en avant (Ranglaret). Ce repère, comme nous le verrons plus loin en étudiant les cellules ethmoïdales, peut être utilisé quand on intervient sur ces cellules par l'orbite. — Le bord supéro-interne de l'orbite, nous l'avons déjà fait remarquer à propos du sinus frontal et nous ne faisons ici que le rappeler, affecte, tout à fait en avant, des rapports constants avec la cavité sinusale, quelles que soient les dimensions de celle-ci. Aussi plusieurs auteurs conseillent-ils d'aborder le sinus frontal par la voie orbitaire, en effondrant la mince lamelle osseuse qui repré-

sente l'angle supéro-interne de l'orbite : on a ainsi la certitude de rencontrer la cavité sinusale, quelle que soit son exiguité. Ajoutons que c'est à la partie supérieure de cette mince lamelle osseuse que se trouve la poulie de réflexion du muscle grand oblique, à 6 ou 8 millimètres au-dessous du bord supérieur et à 2 ou 3 millimètres en arrière du bord interne de l'orbite ; sur le squelette, on rencontre souvent à ce niveau, soit une petite fossette, soit même une petite épine osseuse. Dans le traitement chirurgical des sinusites frontales par la voie orbitaire la poulie étant désinsérée avec le périoste, il peut en résulter une diplopie, qui guérit seule d'ordinaire. — La région de la suture fronto-naso-ethmoïdale peut être le siège de certains kystes congénitaux, la plupart huileux, dont la pathogénie est celle des kystes dermoïdes. Ils sont assez rares (Verneuil, Broca, Lannelongue, Chauvel, Chavasse).

c. *Bord inféro-externe.* — Le bord inféro-externe de l'orbite est occupé en grande partie par la fente sphéno-maxillaire, dont l'extrémité antérieure, relativement large, est distante de 15 millimètres en moyenne du rebord orbitaire. C'est par cette extrémité élargie que l'on introduit l'aiguille destinée à entraîner la scie à chaîne dans le temps de la résection du maxillaire supérieur qui consiste à séparer cet os du malaire. La section osseuse doit être pratiquée suivant un plan prolongeant la direction de la fente : on évite ainsi, à peu près sûrement, l'ouverture du prolongement que le sinus maxillaire, lorsqu'il offre un certain développement, envoie dans le malaire (Jacob).

La fente sphéno-maxillaire, nous l'avons déjà dit, fait communiquer la cavité orbitaire avec la fosse zygomatique et avec la loge temporale. Il importe de faire remarquer cependant que cette communication n'est que relative ; car, sur le sujet revêtu de ses parties molles, la fente se trouve fermée par le périoste qui passe en pont au-dessus d'elle (fig. 235) ; le périoste est même doublé à ce niveau de quelques fibres musculaires lisses, vestiges du *muscle orbitaire* que l'on trouve chez un grand nombre de mammifères. Les abcès et phlegmons respectent d'ordinaire cette barrière fibreuse. Il n'en est pas de même des tumeurs, qui envoient des prolongements de la loge orbitaire dans la fosse zygomato-temporale et réciproquement.

Dans ses deux tiers postérieurs, la fente sphéno-maxillaire, fermée par le périoste orbitaire, forme le plafond de la fosse ptérygo-maxillaire. A ce niveau, elle est en rapport intime, comme nous l'avons vu plus haut (p. 218), avec le nerf maxillaire supérieur.

d. *Bord inféro-interne.* — Le bord inféro-interne est arrondi, à peine marqué. Il ne présente aucun intérêt au point de vue anatomo-chirurgical.

*C.* Base. — La base de la cavité orbitaire, que l'on désigne encore sous le nom d'*ouverture faciale de l'orbite,* est un vaste orifice de forme quadrilatère, aux angles arrondis. Son pourtour, plus connu sous le nom de *rebord orbitaire,* est formé : en haut, par l'arcade orbitaire du frontal et par les deux apophyses orbitaires du même os, l'interne et l'externe ; en dedans et en bas, par l'apophyse montante du maxillaire supérieur ; en dehors et en bas, par le bord antéro-supérieur de l'os malaire.

A l'inverse des parois, qui sont minces et fragiles, le rebord orbitaire est épais et très résistant. Le rebord supérieur, encore appelé *arcade orbitaire,* est le plus important : il est surmonté, en effet, par l'*arcade sourcilière,* laquelle répond à la cavité du sinus frontal creusée dans son épaisseur. Le sinus frontal a été étudié avec la région sourcilière (p. 27), nous n'y reviendrons pas ici.

Le plan de la base de l'orbite n'est pas exactement frontal : il est oblique en bas

et en dehors, ce qui veut dire que les bords supérieur et interne surplombent les bords inférieur et externe. Cela nous explique pourquoi le champ visuel est plus étendu en bas et surtout en dehors qu'en dedans et en haut. Il résulte également de cette disposition que le globe oculaire est moins bien protégé et, par conséquent, plus vulnérable en bas et en dehors, qu'en haut et en dedans.

*D.* Sommet — Le sommet de l'orbite est tronqué. Il présente un orifice, le *trou optique,* et une fente, la *fente sphénoïdale,* par lesquels passent les vaisseaux et nerfs qui vont de la cavité cranienne à l'orbite ou, vice versa, se rendent de l'orbite dans la cavité cranienne.

a. *Trou et canal optiques.* — Le trou optique est l'orifice antérieur d'un véritable canal, long de 5 à 8 millimètres, large de 4 millimètres en moyenne qui s'ouvre, d'une part, dans l'orbite et, d'autre part, dans la cavité cranienne. Ce canal (fig. 234,10), on le sait, loge le nerf optique et l'artère ophthalmique. Les rapports qu'il présente parfois avec une cellule ethmoïdale (p. 449), le plus souvent avec le sinus sphénoïdal (p. 452) dans lequel il fait saillie 1 fois sur 3 (rapports d'autant plus intimes, disons-le dès maintenant, que la paroi osseuse est très mince, en certains cas même, déhiscente) nous expliquent que certaines névrites optiques puissent reconnaître pour cause une infection, même légère, du sinus sphénoïdal (Emile Berger) ou des cellules ethmoïdales. Le tissu osseux qui constitue le canal optique est relativement fragile. Il peut se fracturer indirectement après un traumatisme portant sur le front ou sur le sourcil et devenir alors, pour le nerf optique, un agent de destruction ou de compression; dans un cas de Larrey, cité par Chauvel, une esquille fut trouvée fixée dans le nerf optique. Fracture du canal optique, destruction ou compression consécutive du nerf, telle est, dans un certain nombre de cas, la pathogénie de l'atrophie du nerf optique et de la cécité que l'on observe parfois après un choc et, même, une simple chute sur la région sourcilière (Chauvel).

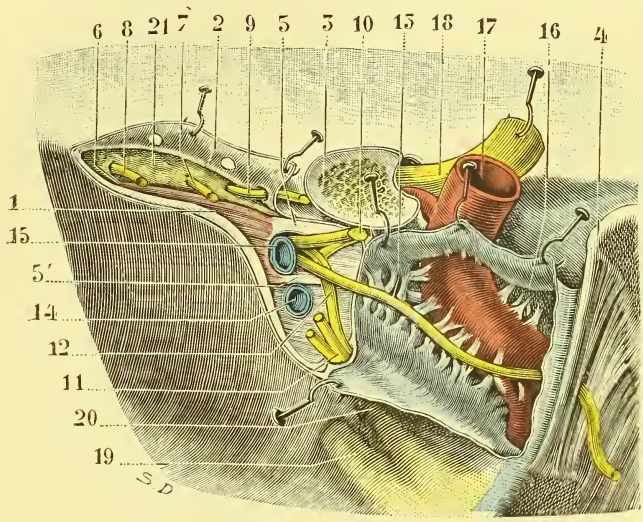


Fig. 236.
La fente sphénoïdale et les organes qui la traversent.

La fente sphénoïdale est vue par l'intérieur du crâne. Le périoste et la dure-mère qui la ferment ont été incisés et les lambeaux réclinés. Le sinus caverneux a été ouvert.

1, bord inférieur de la fente sphénoïdale. — 2, bord supérieur. — 3, apophyse clinoïde antérieure sectionnée à sa base. — 4, apophyse clinoïde postérieure. — 5, 5', anneau de Zinn. — 6, muscle droit externe. — 7, nerf lacrymal. — 8, nerf frontal. — 9, pathétique. — 10, moteur oculaire commun. — 11, tronc commun au lacrymal et au frontal. — 12, nasal. — 13, moteur oculaire externe. — 14, veine ophthalmique inférieure. — 15, veine ophthalmique supérieure. — 16, sinus caverneux. — 17, carotide interne. — 18, nerf optique. — 19, nerf maxillaire supérieur. — 20, ophthalmique de Willis. — 21, graisse de l'orbite.

b. *Fente sphénoïdale.* — Cette fente, que délimitent entre elles la grande et la petite aile du sphénoïde, se trouve située en dehors du trou optique. Elle a la forme d'une virgule, dont la grosse extrémité serait inférieure et interne. L'anneau de Zinn la divise en trois portions que l'on distingue comme suit : une portion située

en dehors de l'anneau, une portion répondant à l'anneau lui-même, une portion située au-dessous. Les nerfs moteurs et sensitifs de la région orbitaire, ainsi que les veines ophthalmiques, la traversent (fig. 236).

Nous rappellerons, à ce sujet, que :

1° Dans la portion de la fente située en dehors de l'anneau de Zinn on rencontre, en allant de dehors en dedans, les nerfs lacrymal et frontal, branches de l'ophtalmique, et le pathétique ; ce dernier nerf est au contact immédiat du périoste de la paroi supérieure de la fente ;

2° Au niveau de l'anneau de Zinn, autrement dit au niveau de la portion la plus large de la fente, on trouve, en allant de haut en bas : la branche supérieure du moteur oculaire commun accolée à l'apophyse clinoïde ; au-dessous et un peu en dehors de cette branche, le nerf nasal ; au-dessous de ce dernier et en rapport intime également avec l'apophyse clinoïde, la branche inférieure du moteur oculaire commun ; en dehors de ce rameau nerveux, le moteur oculaire externe ; enfin, la veine ophthalmique supérieure ;

3° Au-dessous de l'anneau de Zinn, on rencontre la veine ophthalmique inférieure.

Deux nerfs, comme on le voit, affectent dans leur traversée de la fente sphénoïdale des rapports particulièrement intimes avec le bord supérieur de cette fente ; ce sont le pathétique et le moteur oculaire commun : cela nous explique pourquoi ces deux nerfs sont plus fréquemment lésés que les autres dans les fractures de l'étage antérieur du crâne, lesquelles, comme on le sait, intéressent souvent la fente sphénoïdale.

**5° Exploration et voies d'accès.** — Il est facile en clinique d'explorer le rebord de l'orbite au travers de la faible épaisseur des parties molles qui le recouvrent. Il est encore possible, en déprimant les paupières avec la pulpe de l'index et en refoulant légèrement le globe oculaire, d'explorer la partie antérieure des parois orbitaires.

Au point de vue opératoire, la cavité orbitaire est accessible, soit directement, après incision du bord adhérent des paupières et refoulement du globe oculaire, soit après résection temporaire de la paroi orbitaire externe. Ce dernier procédé, comme nous l'avons déjà dit, ouvre un large accès sur la cavité orbitaire et son contenu.

Nous ajouterons, en terminant, que par la cavité orbitaire le chirurgien peut aborder les régions ou cavités avoisinantes. C'est ainsi que la voie orbitaire donne accès dans le sinus frontal, dans les cellules ethmoïdales et même dans le sinus sphénoïdal (Bergh, 1886).

## § 2 — RÉGION PALPÉBRALE

La région palpébrale répond exactement aux deux paupières. Les paupières, on le sait, sont des voiles membraneux qui se développent au-devant de la région orbitaire. Elles recouvrent, en partie ou en totalité, suivant qu'elles sont ouvertes ou fermées, le segment antérieur du globe de l'œil et le protégent contre les agents extérieurs et contre les effets nocifs d'une lumière trop vive.

Ce rôle de protection que remplissent les paupières à l'égard de l'organe de la vision en général et de la cornée en particulier est bien mis en évidence par les *conjonctivo-kératites* (qui peuvent aller jusqu'à la perforation de la cornée et la fonte purulente de l'œil), que l'on voit se développer rapidement, lorsque, pour une cause ou pour une autre (atrophie congénitale, coloboma ou fente

des paupières, destructions traumatique ou pathologique, cicatrices vicieuses, etc.), les paupières recouvrent incomplètement le globe oculaire. On s'explique dès lors pourquoi il est indispensable de traiter avec grand soin, par la suture, toute plaie ayant intéressé leur épaisseur; pourquoi également les pertes de substance qu'elles présentent, quelle qu'en soit l'origine, doivent être comblées, soit au moyen de lambeaux empruntés aux régions immédiatement voisines de la paupière lésée (le front, la joue par exemple), soit au moyen de lambeaux pris à distance (sur le bras) : ces opérations autoplastiques sont connues sous le nom de *blépharoplasties*.

**1° Limites.** — Superficiellement, la région palpébrale a exactement les mêmes limites que la base de l'orbite : elle est circonscrite, sur tout son pourtour, par le rebord orbitaire. Ainsi entendue, elle confine aux quatre régions suivantes : en haut, à la région sourcilière ; en bas, à la région génienne; en dedans, à la région nasale; en dehors, à la région temporale. En profondeur, nous arrêterons la région palpébrale à la conjonctive, laquelle sera étudiée dans un paragraphe spécial.

**2° Forme extérieure.** — La région palpébrale, comme la base de l'orbite, a la forme d'un quatrilatère, un peu allongé dans le sens transversal. Des deux paupières qui la constituent, la supérieure est beaucoup plus développée que l'inférieure; elle est, aussi, beaucoup plus mobile. Chaque paupière, prise à part, nous offre à considérer deux faces, deux extrémités et deux bords.

*A*. Faces. — Les deux faces se distinguent en antérieure et postérieure. — La *face antérieure* ou *face cutanée* est régulièrement convexe dans tous les sens, pour la

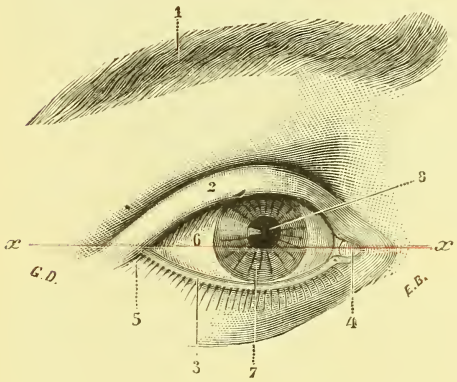


Fig. 237.
Œil ouvert, vu de face (T.).

*xx*, ligne horizontale.
1, sourcil. — 2, paupière supérieure relevée. — 3, paupière inférieure. — 4, angle interne de l'œil et caroncule lacrymale. — 5, angle externe de l'œil. — 6, sclérotique. — 7, cornée transparente. — 8, pupille,

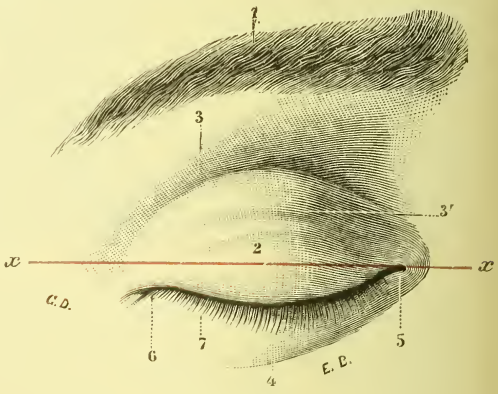


Fig. 238.
Œil fermé, vu de face (T.).

*x x*, ligne horizontale.
1, sourcil. — 2, paupière supérieure. — 3, rebord de l'orbite, avec 3' sillon orbito-palpébral supérieur. — 4, paupière inférieure. — 5, angle interne de l'œil. — 6, angle externe. — 7, bord ciliaire des paupières.

paupière inférieure, laquelle répond dans toute son étendue au globe de l'œil. En ce qui concerne la paupière supérieure, elle ne devient visible en totalité que lorsque le sujet ferme les yeux (fig. 238). Lorsque l'œil est ouvert (fig. 237), elle est recouverte en très grande partie par un repli cutané à direction transversale qui retombe sur elle. Si l'œil est fermé, la partie inférieure de la paupière moulée sur le globe oculaire est fortement convexe; sa partie supérieure, au contraire, qui est en rapport non plus avec l'œil mais avec la masse cellulo-graisseuse de l'orbite, est concave; plus exactement, elle nous présente un sillon transversal, le *sillon orbito-palpébral supérieur*, sillon qui, très profond chez les sujets maigres, se trouve plus ou moins comblé chez les personnes qui ont le système adipeux très développé, ou encore chez les malades qui présentent des tumeurs ou de la tuméfaction des paupières et

de l'orbite. C'est dans ce sillon orbito-palpébral qu'il faut pratiquer les incisions destinées à ouvrir les phlegmons de l'orbite. — La *face postérieure* ou *face muqueuse* est concave et recouverte par la conjonctive. Elle fait partie de la cavité conjonctivale (voy. p. 344).

*B*. Extrémités. — Les deux paupières se réunissent à leurs extrémités en formant ce qu'on appelle les commissures : en dedans, la *commissure interne;* en dehors la *commissure externe*.

*C*. Bords. — Les deux bords des paupières se distinguent en bord adhérent et bord libre :

a. *Bord adhérent*. — Le bord adhérent répond au pourtour de l'orbite et sépare très artificiellement la région des paupières des régions voisines, régions que nous avons indiquées plus haut et avec lesquelles la région palpébrale se continue sans ligne de démarcation bien nette. Nous avons encore dit plus haut que cette continuité des parties molles entre les paupières et les régions voisines était utilisée par les chirurgiens pour la taille des lambeaux destinés à la blépharoplastie. Ajoutons ici que les relations des paupières avec les régions des sinus frontaux et maxillaires, ainsi qu'avec la région ethmoïdo-nasale, nous expliquent l'apparition possible de l'emphysème des paupières à la suite des traumatismes portant sur ces régions.

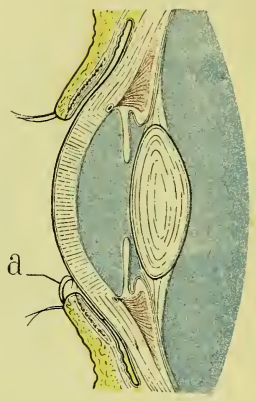

Fig. 239.
Dystrichiasis.
*a*, cils déviés irritant la cornée.

b. *Bord libre*. — Le bord libre des paupières mesure, en moyenne, deux millimètres d'épaisseur. Une petite saillie située à sa partie interne, le *tubercule lacrymal*, la divise en deux portions fort inégales : une portion interne, très courte, occupée par les conduits lacrymaux (voy. p. 354), c'est la *portion lacrymale;* une portion externe, qui à elle seule constitue presque la totalité du bord libre et qui porte les cils, c'est la *portion ciliaire*.

Sur la lèvre antérieure de cette portion ciliaire du bord palpébral et à des niveaux différents s'implantent les *cils*. Plus longs et plus nombreux à la paupière supérieure qu'à la paupière inférieure, ils se recourbent normalement en dehors, de telle sorte que, dans l'état de rapprochement des deux paupières, les cils de l'une et l'autre rangée entrent en contact par leur convexité, sans toutefois s'entrecroiser. A la suite d'inflammations du bord palpébral, il arrive parfois que la croissance des cils se fasse dans une direction anormale ; les cils, au lieu de se porter en dehors, se dirigent alors en dedans et viennent irriter la cornée et la conjonctive (fig. 239) : de là les kératites et les conjonctivites que l'on observe en pareil cas. C'est à cette malformation ciliaire que l'on donne les noms de *dystrichiasis* (lorsque quelques cils seulement sont déviés) et de *trichiasis* (lorsque la déviation porte sur tous les cils). On conçoit que, pour guérir le malade, il faille, ou bien détruire les bulbes ciliaires, ou, ce qui est de beaucoup préférable lorsque la déviation porte sur la plus grande partie du bord libre, chercher à obtenir le redressement des bulbes par la *transplantation du sol ciliaire* (Jasche, Arlt, Anagnostakis, Panas). Cette opération consiste, comme on le sait, à libérer et à mobiliser la portion du bord libre des paupières qui porte les cils, puis à maintenir au moyen de sutures appropriées le redressement des cils, obtenu grâce à la libération et à la mobilisation de leur sol d'implantation.

La lèvre postérieure du bord ciliaire nous présente 20 à 30 petits pertuis qui sont les orifices des *glandes de Meibomius,* glandes sébacées situées dans l'épaisseur de la bandelette du tarse et que l'on voit nettement, sans préparation aucune, lorsqu'on découvre la face conjonctivale des paupières. Les glandes de Meibomius ne sont pas les seules glandes du bord libre des paupières. En effet, à la base des cils, viennent s'ouvrir encore des glandes sudoripares modifiées (*glandes de Moll*) et d'autres glandes sébacées appelées *glandes ciliaires,* dont le produit de sécrétion, mélangé à celui des glandes de Meibomius, se concrète souvent sur le bord libre des paupières et autour de la base des cils pour constituer la matière agglutinante connue sous le nom de *chassie.* A la suite de causes favorisantes, les germes qui se trouvent autour de la base des cils et qui y sont apportés par les poussières, les corps étrangers, etc., envahissent les glandes qui occupent en si grand nombre le

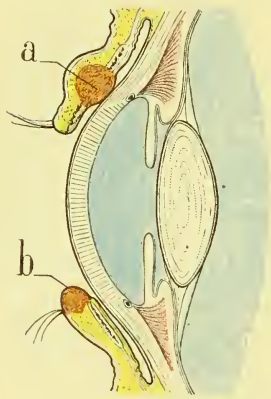


Fig. 240.
Siège de l'orgelet et du chalazion.

*a*, chalazion développé dans le tarse et les glandes de Meibomius. — *b*, orgelet siégeant dans les glandes sébacées.

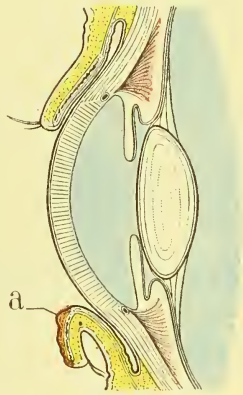


Fig. 241.
Ectropion de la paupière inférieure.

*a*, muqueuse de la paupière ectropionnée, épaissie et mamelonnée.

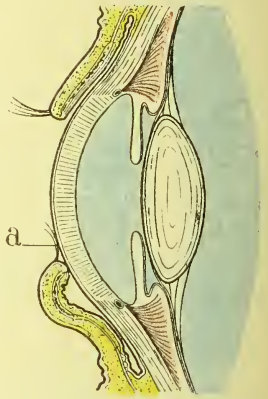


Fig. 242.
Entropion de la paupière inférieure.

*a*. cils de la paupière entropionnée irritant la cornée.

bord libre des paupières et donnent naissance à cette affection si souvent rebelle, qui tend à envahir tout le bord libre et qui porte le nom de *blépharite ciliaire.* Au lieu de provoquer des lésions étendues, ces microbes peuvent se localiser sur l'un ou l'autre des éléments glandulaires précités et produire alors des lésions limitées; c'est ainsi que l'infection d'une des glandes sébacées annexées aux cils constitue l'*orgelet* (fig. 240, b), et que l'infection d'une glande de Meibomius aboutit souvent à la production d'une tumeur, qui est le *chalazion* (fig. 240, a).

A l'état normal, et lorsque les yeux se ferment, le bord libre de la paupière supérieure et celui de la paupière inférieure sont en contact sur toute leur largeur. Ils regardent par conséquent l'un en bas, l'autre en haut. Il arrive parfois, par exemple à la suite de cicatrices, soit de la face cutanée, soit de la face conjonctivale de la paupière, que le bord libre de cette dernière subisse un renversement qui la porte ou en dehors vers l'extérieur, ou en dedans vers la cornée. La première déviation est appelée *ectropion* (fig. 241), la deuxième *entropion* (fig. 242); elles constituent non seulement une difformité souvent choquante, mais elles entraînent aussi, du côté de la conjonctive et de la cornée, des lésions chroniques qui obligent le chirurgien à intervenir par une opération destinée à redresser le bord libre dévié.

Les bords libres se rapprochent quand l'œil est fermé et délimitent alors la

*fente palpébrale*. Ils s'écartent au contraire lorsque l'œil est ouvert et interceptent entre eux, dans ce dernier cas, l'*ouverture palpébrale*. C'est aux dimensions variables de cet orifice qu'il faut rattacher les variations apparentes du volume de l'œil (gros yeux, petits yeux). On admet généralement que l'axe transversal de l'orifice palpébral, mesuré de l'angle interne à l'angle externe, est de 30 millimètres. Sa plus grande hauteur est de 12 à 15 millimètres. Son grand axe n'est pas exactement transversal, mais un peu oblique de dehors en dedans et de haut en bas. On sait que cette obliquité est plus prononcée dans les races mongoliques que dans les races indo-européennes. L'orifice palpébral est parfois rétréci, quelquefois même à peu près complètement oblitéré (*ankylo-blépharon*) ; il est alors possible, par l'opération appelée *canthoplastie* et qui consiste dans la section de la commissure externe, de lui donner de nouveau des dimensions normales. Dans d'autres cas au contraire, à la suite de l'excision des tissus de la commissure externe par exemple, il devient trop large et il peut être nécessaire de le rétrécir : cette opération, proposée par Walther et pratiquée par de Graefe, s'appelle la *blépharorraphie*.

**3° Plans constitutifs**. — La région palpébrale se compose d'un certain nombre de plans superposés. De ces divers plans, il y en a un qui, sous la forme d'une membrane fibreuse forme la charpente des paupières, c'est le *septum orbitale*. Nous le décrirons tout d'abord. Nous étudierons ensuite, sous le nom de *plans superficiels*, ceux qui sont placés en avant du septum, sous le nom de *plans profonds* ceux qui sont situés en arrière.

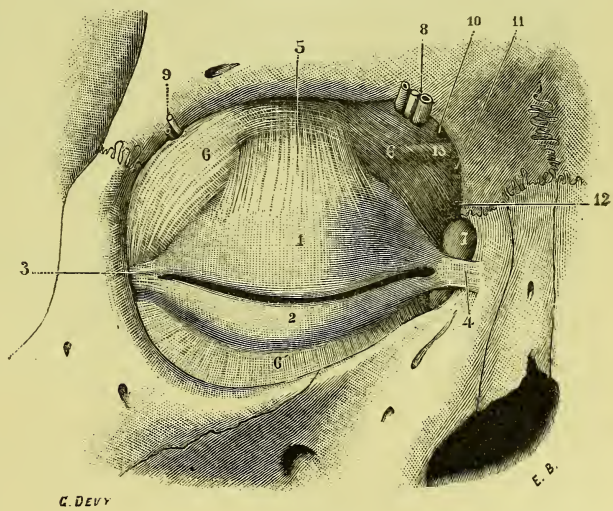


Fig. 243.

Les tarses et leurs ligaments vus de face (œil droit) (**T.**)

1, tarse supérieur. — 2, tarse inférieur. — 3, ligament latéral externe. — 4, ligament latéral interne. — 5, tendon du releveur de la paupière. — 6, 6'. septum orbitale. — 7, sac lacrymal. — 8, vaisseaux et nerfs sus-orbitaires. — 9, artère lacrymale et nerf lacrymal. — 10, trou livrant passage au nerf frontal interne ou sus-trochléaire. — 11, trou pour le nerf nasal externe ou sous-trochléaire et l'artère nasale. — 12, trou pour la veine angulaire. — 13, tendons du grand oblique.

A. Septum orbitale. — Le septum orbitale (fig. 243) est une formation fibreuse située à la partie moyenne des paupières et en constituant comme le squelette. Il représente une sorte de diaphragme appliqué contre la base de l'orbite : il ferme l'orbite sur ce point, d'où son nom. Quoique partout nettement fibreux, le septum orbitale nous offre à considérer deux portions : une portion périphérique et une portion marginale.

a. *Portion périphérique*. — La portion périphérique, qui, comme son nom l'indique, répond au rebord orbitaire, a reçu le nom de *ligaments larges* des paupières. Ces ligaments s'insèrent sur le pourtour de l'orbite en se confondant avec le périoste. A ce niveau, ils s'amincissent au point qu'ils ne sont plus représentés que par une toile celluleuse que traversent sur des points divers (fig. 245) : 1° les

vaisseaux et nerfs qui sortent de l'orbite ; 2° la partie des tendons du releveur de la paupière supérieure qui va s'attacher à la face profonde de la paupière supérieure ; 3° la partie du tendon du droit inférieur qui va s'attacher de même à la face profonde de la peau de la paupière inférieure.

b. *Portion marginale, tarses.* — La portion marginale du septum orbitale, très résistante, mais nullement cartilagineuse comme l'a démontré Waldeyer, répond au bord libre des paupières : elle constitue le *tarse supérieur* (pour la paupière supérieure) et le *tarse inférieur* (pour la paupière inférieure). Le tarse supérieur a la forme d'un croissant à convexité dirigée en haut. Il est deux fois plus étendu en hauteur (10 millimètres) que le tarse de la paupière inférieure (5 millimètres). Moulé sur le globe oculaire, il applique contre lui la paupière et s'oppose à son renversement en dehors (voy. p. 349). Le tarse inférieur, au contraire, ne met aucun obstacle à la bascule de la paupière inférieure. Les tarses donnent au segment de la paupière dans lequel ils sont situés sa rigidité caractéristique. C'est dans leur épaisseur, rappelons-le, que sont incluses les glandes de Meibomius.

Des extrémités externe et interne des tarses partent deux ligaments puissants, le *ligament palpébral externe* et le *ligament palpébral interne :* le premier, confondu avec le reste du septum orbitale, dont il ne se distingue que par son épaisseur, va s'attacher sur le côté externe de la base de l'orbite ; le second se sépare du septum pour s'unir à la languette antérieure du tendon de l'orbiculaire (ou tendon direct), et se fixer avec lui sur la branche montante du maxillaire, au-devant du sac lacrymal. Quant au septum orbitale, il va se confondre avec la languette postérieure du tendon (ou tendon réfléchi) et s'insère avec ce dernier sur la crête postérieure de l'unguis, en arrière du sac lacrymal par conséquent. Il résulte de cette disposition que le sac lacrymal et les conduits lacrymaux ne se trouvent pas logés dans la cavité orbitaire, mais bien dans l'épaisseur des paupières. Nous nous contenterons ici de signaler ce fait ; nous verrons plus loin, en étudiant l'appareil lacrymal, quelle importance il peut avoir au point de vue clinique et opératoire (voy. p. 355).

Le bord adhérent des tarses, beaucoup plus mince que le bord libre ou ciliaire, se continue avec le ligament large correspondant, dont il n'est qu'un simple épaississement. Il donne attache, en outre, à la plus grande partie du tendon du releveur pour la paupière supérieure et, pour la paupière inférieure, au prolongement orbitaire du muscle droit inférieur. Ces muscles seront décrits plus loin avec les muscles de l'orbite. Nous dirons ici seulement qu'ils sont antagonistes du muscle orbiculaire et, à ce titre, ouvrent les paupières toutes les fois qu'ils se contractent.

De ces deux muscles, le plus important au point de vue physiologique comme au point de vue clinique et opératoire, est sans conteste le muscle releveur de la paupière supérieure. — Son insuffisance paraît n'être pas sans rapport avec l'affection décrite sous le nom de *chute congénitale de la paupière supérieure* ou *blépharoptose* ou encore *ptosis congénital.* — Sa paralysie s'accompagne de la chute permanente de la paupière supérieure. Sans parler du changement notable qu'elle apporte dans l'esthétique du visage, cette paralysie entraîne pour le malade une gêne très marquée de la vision. De nombreuses opérations ont été proposées pour guérir cette infirmité. Parmi celles qui paraissent donner les meilleurs résultats, nous citerons l'opération qui a pour but de relier le tarse supérieur au muscle sourcilier ou frontal et de remplacer ainsi le muscle paralysé par un muscle voisin intact (Dransart, Panas). Nous citerons encore l'opération imaginée récemment par Motais. Cet ophthalmologiste utilisant les rapports intimes que le tendon du releveur affecte avec le tendon du droit supérieur (voy. p. 399), a proposé de tailler dans ce dernier tendon une mince languette, laquelle reste reliée au muscle droit supérieur par son extrémité postérieure, tandis que son extrémité antérieure est suturée au tarse de la paupière supérieure. De cette façon, on le conçoit, le muscle droit supérieur, tout en conservant son action sur le globe de l'œil, agit également sur la paupière : il remplace ainsi le muscle releveur paralysé ou insuffisant.

*B.* Plans superficiels. — Ces plans, qui se disposent en avant du septum orbitale sont au nombre de quatre, savoir : 1° la *peau ;* 2° le *tissu cellulaire sous-cutané ;*

3° une *couche musculaire de fibres striées ;* 4° une deuxième couche de tissu cellulaire, le *tissu cellulaire sous-musculaire.*

a. *Peau.* — La peau des paupières, remarquable par sa finesse et par sa minceur, est parcourue par des plis ou rides, à direction tranversale, dont le nombre et la profondeur s'accroissent avec l'âge. C'est suivant la direction de ces plis, c'est-à-dire horizontalement, qu'il convient de pratiquer les incisions faites sur les paupières, afin que la cicatrice soit moins visible.

b. *Couche celluleuse sous-cutanée.* — La couche celluleuse sous-cutanée est

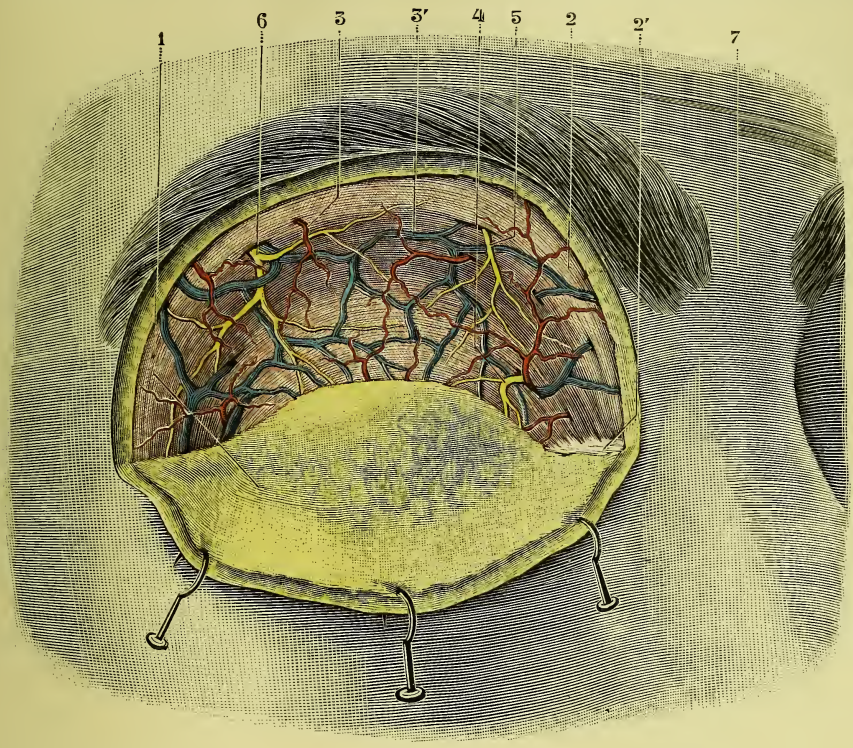


Fig. 244.
Région palpébrale, plan musculaire superficiel.

(La peau, incisée à la partie supérieure de la région, a été renversée en bas sur la paupière inférieure.)

1, lambeau de peau, avec, à sa face profonde, une partie du tissu cellulaire sous-cutané. — 2, muscle orbiculaire des paupières, avec 2' son tendon direct. — 3, 3', artères et veines superficielles. — 4, rameau du frontal interne. — 5, rameau du frontal externe ou sus-orbitaire. — 6, rameau du lacrymal. — 7, espace intersourcilier.

également fort mince. Elle est formée par un tissu conjonctif lâche, ne renfermant que très peu de graisse. Elle se laisse facilement infiltrer et distendre par l'air (emphysème) dans le cas de fracture de l'orbite, par la sérosité (œdème) dans l'érysipèle ou le mal de Bright, par le sang (ecchymoses) dans les contusions, par le pus dans les abcès des paupières. C'est encore dans les mailles de ce tissu conjonctif que se forment parfois des taches jaunes, visibles au travers de la peau qu'elles soulèvent d'ordinaire, taches jaunes auxquelles, en raison de leur coloration, on a donné le nom de *xanthelasma.* La structure de ces taches est assez mal connue : d'après Waldeyer, elles seraient constituées par une hyperplasie du tissu conjonctif avec dégénérescence des cellules autour des bulbes pileux, des glandes, des vaisseaux et des nerfs; elles s'observent surtout chez les femmes d'âge moyen et, dans la moitié des cas, elles paraissent se relier à une affection hépatique (Delens).

c. *Couche musculaire à fibres striées.* — Elle est formée par le muscle orbiculaire des paupières. Ce muscle (fig. 244), qui entoure l'orifice palpébral à la manière d'un anneau elliptique, aplati, large et mince, occupe toute la hauteur des paupières et recouvre même le pourtour de l'orbite. Ses fibres naissent dans l'angle interne de l'œil à l'aide d'un tendon dit tendon de l'orbiculaire, bandelette fibreuse qui fait sous la peau de la commissure interne des paupières une saillie appréciable. Ce tendon se bifurque pour s'attacher à la fois sur la lèvre antérieure (*tendon direct*) et sur la lèvre postérieure (*tendon réfléchi*) de la gouttière lacrymo-

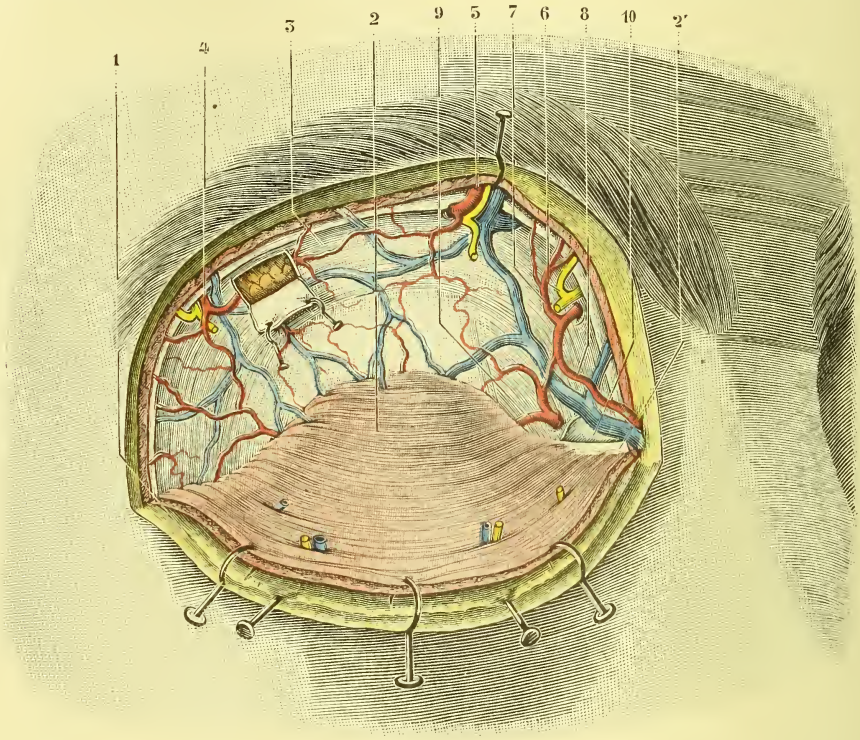


Fig. 245.
Région palpébrale, plan aponévrotique.

(La peau d'une part, le muscle orbiculaire de l'autre, ont été incisés en haut et fortement érignés en bas ; la glande lacrymale est vue à travers une petite fenêtre qu'on a pratiquée dans le septum orbitale.)

1, lambeau cutané. — 2, muscle orbiculaire, avec 2' son tendon direct. — 3, septum orbitale (voir fig. 243). — 4, vaisseaux et nerfs lacrymaux. — 5, vaisseaux et nerf sus-orbitaires ou frontaux externes. — 6, nerf frontal interne. — 7, artère frontale interne. — 8, artère nasale. — 9, artère palpébrale supérieure. — 10, sac lacrymal.

nasale (fig. 258, p. 356) : il comprend donc entre ses deux branches le sac lacrymal, et la saillie qu'il forme et qui est toujours visible constitue un repère précieux pour découvrir le réservoir lacrymal. En dehors, les fibres musculaires de l'orbiculaire viennent se terminer sur la peau de l'angle externe.

L'orbiculaire des paupières, par sa contraction, détermine l'occlusion de l'orifice palpébral, d'où le nom de *sphincter des paupières* sous lequel on le désigne encore. Il facilite, de plus, le mouvement de progression des larmes. Il peut être, comme tous les muscles, atteint de paralysie ou de contracture. — Sa paralysie (voy. plus loin) se traduit par l'impossibilité, pour le malade, de fermer les paupières et par du larmoiement ; il arrive même souvent que la paupière inférieure n'étant plus soutenue, bascule en avant et qu'il se produise de l'*ectropion paralytique*. — Dans le *blépharospasme*, c'est-à-dire dans la *contracture spasmodique du muscle*, c'est le contraire que l'on observe : l'œil est fermé et, si la contracture est intense, le bord libre de la paupière se renverse en dedans : il se fait de l'*entropion*. De là les douleurs vives, les ulcérations de la cornée et de la conjonctive que l'on observe en pareil cas : la cathoplastie supprime ce spasme.

d. *Couche celluleuse sous-musculaire.* — Lâche comme la couche celluleuse sous-cutanée, elle se laisse distendre comme elle par le sang, la sérosité, le pus, l'air.

*C.* Plans profonds. — En arrière du septum orbitale se trouvent deux couches seulement : 1° une deuxième *couche musculaire,* celle-ci à *fibres lisses ;* 2° une *couche muqueuse.*

a. *Couche musculaire à fibres lisses.* — Cette nouvelle couche musculaire, toujours très mince, constitue les deux *muscles palpébraux supérieur* et *inférieur* (Müller, Turner, Sappey). Nous nous contenterons de les signaler.

b. *Couche muqueuse.* — La couche muqueuse, dernier plan de la paupière, n'est autre que le feuillet antérieur ou palpébral de la conjonctive. Nous l'étudierons plus loin (p. 346), à propos de cette dernière membrane.

**4° Vaisseaux et nerfs.** — Les paupières nous présentent une vascularisation et une innervation très riches (fig. 245).

a. *Artères.* — Les artères des paupières sont fort nombreuses. On peut les distinguer : 1° en *artères principales,* ce sont les artères palpébrales supérieure et inférieure, branches de l'ophthalmique ; 2° en *artères accessoires,* rameaux qui proviennent de la sus-orbitaire en haut, de la sous-orbitaire en bas, de la nasale en dedans, de la lacrymale en dehors, enfin de la transversale de la face et de la temporale superficielle. Toutes ces artères forment, dans chaque paupière, un double réseau : l'un en avant du tarse, c'est le *réseau prétarsien ;* l'autre en arrière de cette bandelette fibreuse, c'est le *réseau rétrotarsien* (Voy., pour plus de détails, les Traités d'anatomie descriptive).

b. *Veines.* — Les veines affectent une disposition semblable à celle des artères : elles forment, comme ces dernières, un *réseau prétarsien* et un *réseau rétrotarsien.* Celles qui émanent du réseau rétrotarsien aboutissent à la veine ophthalmique. Celles qui viennent du réseau prétarsien se jettent, en dehors, dans la veine temporale superficielle, en dedans, dans la veine faciale ou dans l'anastomose qui unit cette dernière à la veine ophthalmique.

c. *Lymphatiques.* — Les lymphatiques, bien étudiés par Fuchs, se partagent en deux groupes : un *groupe externe,* qui accompagne la veine temporale superficielle et aboutit au ganglion préauriculaire ou aux ganglions parotidiens ; un *groupe interne,* qui suit la veine faciale et se jette dans les ganglions sous-maxillaires.

d. *Nerfs.* — Les nerfs qui se rendent aux paupières sont de trois ordres : moteurs, sensitifs, sympathiques :

α) Les *rameaux moteurs* proviennent de la branche supérieure du facial : ils se distribuent aux faisceaux du muscle orbiculaire. Ces filets moteurs, ainsi que ceux destinés aux muscles frontal et sourcilier, sont souvent désignés en pathologie nerveuse sous le nom de *facial supérieur,* tous les autres rameaux du facial constituant le *facial inférieur.*

Cette distinction est importante à connaître, car elle est basée sur les données de la clinique. On sait, en effet, que, lorsque le facial est lésé dans son trajet périphérique, c'est-à-dire depuis les noyaux bulbaires jusqu'à sa sortie de l'aqueduc de Fallope (paralysie périphérique), tous les muscles innervés par le facial, l'orbiculaire des paupières comme les autres, sont paralysés. Quand, au contraire, la lésion intéresse les voies encéphaliques du facial (paralysie centrale de l'hémorrhagie cérébrale) le muscle orbiculaire conserve une grande partie de son action. Nous en avons donné les raisons plus haut, en étudiant les localisations fonctionnelles dans l'écorce cérébrale (voy. p. 106). Nous avons dit que le muscle orbiculaire possédait un double centre cortical : 1° un premier centre, *sensitivo-moteur,* commun ou du moins situé dans la même région que celui destiné aux autres muscles innervés par le facial ; 2° un deuxième centre, *sensorio-moteur* celui-là,

en rapport avec le rôle que le muscle orbiculaire joue comme muscle annexé à l'appareil de la vision. De ce deuxième centre, que Grasset localise dans la région pariéto-occipitale, partent des fibres qui, avec celles émanées du premier centre, se rendent au noyau bulbaire du facial. Or ces fibres restent intactes dans l'hémorrhagie cérébrale, alors que celles qui partent du centre sensitivo-moteur sont détruites; c'est leur persistance qui explique pourquoi le facial supérieur est beaucoup moins atteint que le facial inférieur et pourquoi le muscle orbiculaire peut continuer à se contracter (Mirallié 1899).

β) Les *rameaux sensitifs* destinés aux paupières émanent du nasal externe, du frontal interne, du frontal externe, du lacrymal et du sous-orbitaire. L'élongation ou la résection de ce dernier nerf a pu, dans plusieurs circonstances, faire cesser une contracture spasmodique reflexe (*blépharospasme*) de l'orbiculaire (Nélaton, de Graefe, de Wecker, Tillaux, etc.).

γ) Les *rameaux sympathiques*, encore mal connus, se rendent aux vaisseaux et aux muscles palpébraux. R. Wagner et H. Muller expliquent, par la contraction de ces muscles lisses, l'écartement des deux paupières qui se produit à la suite de l'excitation du sympathique cervical ; on peut de même expliquer, par leur paralysie, le rétrécissement de la fente palpébrale qui s'observe parfois après la résection du sympathique (Jaboulay).

**5° Exploration et voies d'accès.** — En raison de leur situation superficielle, les paupières sont très facilement explorables et abordables, du moins dans leur segment cutané. Quant à leur face conjonctivale, nous montrerons plus loin (voy. p. 349) comment, en clinique et en chirurgie opératoire, on la met à découvert.

## § 3 — CONJONCTIVE

La face antérieure du globe oculaire est séparée de la face profonde des paupières par une cavité, la *cavité conjonctivale*, que tapisse la conjonctive et dans laquelle circulent les larmes. Nous étudierons tout d'abord la cavité elle-même ; nous décrirons ensuite la membrane muqueuse qui la forme et la délimite.

**1° Cavité conjonctivale.** — Si nous examinons deux coupes, l'une sagittale, l'autre horizontale (fig. 246 et 247), portant sur l'œil et les paupières, nous voyons que la conjonctive, après avoir tapissé la face postérieure des paupières en allant de leur bord libre à leur bord adhérent, se réfléchit sur elle-même pour s'étaler à la surface antérieure du globe oculaire et le recouvrir sans interruption, depuis le voisinage de l'équateur jusqu'au centre de la cornée. La conjonctive délimite ainsi, entre son feuillet antérieur et son feuillet postérieur ou réfléchi, une sorte de cavité : c'est la *cavité conjonctivale*.

a. *Configuration.* — Ainsi entendue, la cavité conjonctivale revêt dans son ensemble la forme d'un sac (*sac conjonctival*), qui est ouvert en avant au niveau de la fente palpébrale et dont les parois, antérieure et postérieure, s'adossent exactement l'une à l'autre, à la manière des membranes séreuses. Ce sac, irrégulièrement circulaire à sa périphérie, est moulé étroitement sur la face antérieure de l'œil, à l'égard duquel il se comporte, nous le répétons, comme une véritable séreuse : il assure sa mobilité en même temps que, par les larmes qui le lubréfient incessamment, il maintient la transparence de la cornée. Aussi, lorsqu'à la suite d'inflammations répétées (*conjonctivite granuleuse*) ou à la suite d'une atrophie de cause encore inexpliquée (*xérosis*), la cavité conjonctivale disparaît (*symblépharon*), on voit survenir des troubles graves de la fonction oculaire. — Comme à une cavité séreuse, on peut décrire au sac conjonctival deux parois : 1° une

*paroi pariétale* ou *palpébrale*, constituée par le segment de conjonctive qui revêt la face profonde des paupières ; 2° une *paroi viscérale* ou *oculaire*, formée de même par le feuillet de la conjonctive qui recouvre la portion antérieure du bulbe oculaire. — Le repli qui résulte du passage de la muqueuse conjonctivale, de la paupière sur le globe de l'œil, est appelé *cul-de-sac de la conjonctive* ou encore *fornix*. Ce repli constitue tout autour de l'œil un cul-de-sac irrégulièrement circulaire, qui répond successivement : en haut, au sillon orbito-palpébral supérieur ; en bas, au sillon orbito-palpébral inférieur ; en dedans et en dehors, aux régions des commissures interne et externe.

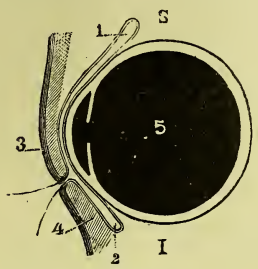


Fig. 246.

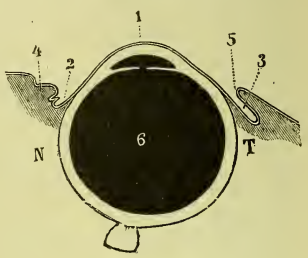


Fig. 247.

Fig. 246. — Coupe sagittale de l'œil pour montrer les culs-de-sac supérieur et inférieur de la conjonctive (T.).

S, côté supérieur. — I, côté inférieur. — 1, cul-de-sac supérieur. — 2, cul-de-sac inférieur. — 3, paupière supérieure. — 4, paupière inférieure. — 5, corps vitré.

Fig. 247. — Coupe horizontale de l'œil pour montrer les culs-de-sac interne et externe (T.).

N, côté nasal. — T. côté temporal. — 1, cornée. — 2, cul-de-sac interne. — 3, cul-de-sac externe. — 4, caroncule lacrymale. — 5, commissure externe des paupières. — 6, corps vitré.

b. *Dimensions*. — La cavité conjonctivale s'insinue plus ou moins loin sous la face profonde des paupières (fig. 248), autrement dit, le cul-de-sac conjonctival se trouve situé à une distance du bord libre des paupières, qui varie suivant les points envisagés : il est plus profond à sa partie supérieure qu'à sa partie inférieure, plus profond aussi à sa partie externe qu'à sa partie interne ; il est même presque effacé dans l'angle interne de l'œil, comblé à ce niveau par la caroncule lacrymale. Il résulte d'une pareille irrégularité du cul-de-sac conjonctival que sa ligne de contact avec la sclérotique n'est nullement parallèle à la circonférence de la cornée : elle en est éloignée, en haut de 10 millimètres, en bas de 8 millimètres, en dehors de 14 millimètres, en dedans de 7 millimètres.

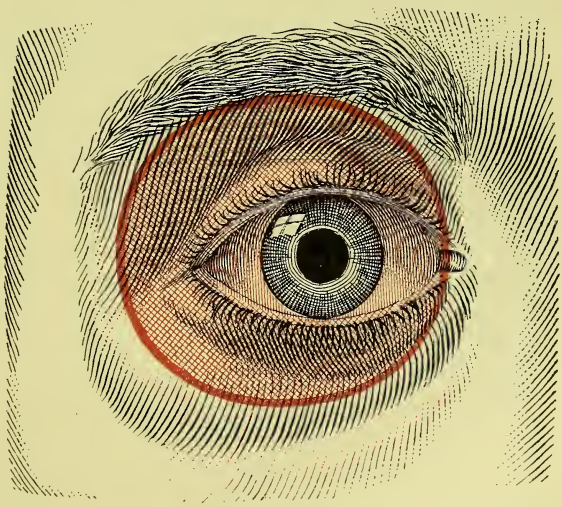

Fig. 248.
Limites du sac conjonctival, vues en projection sur les paupières.

Le sac conjonctival est teinté en rouge.

c. *Contenu*. — La cavité conjonctivale, *à l'état normal*, est presque virtuelle : elle ne contient qu'une très mince couche de liquide clair, sécrété à la fois par la glande lacrymale et par les glandes de la conjonctive. Elle contient encore de nombreux microbes, non pathogènes dans les conditions ordinaires, qui viennent soit de l'extérieur, soit des fosses nasales par l'intermédiaire de l'appareil excré-

teur des larmes. — A l'*état pathologique*, la cavité conjonctivale est occupée par une quantité plus grande de liquide, plus ou moins louche (il renferme des filaments blanchâtres dans la conjonctivite catarrhale, il devient purulent dans la conjonctivite blennorrhagique) qui, ne trouvant plus une voie d'écoulement suffisante, se déverse sur les joues (*larmoiement*). Sa flore bactérienne est, en pareil cas, particulièrement riche et, dans certaines variétés de conjonctivite, nous y trouvons des germes spécifiques, cause de la lésion conjonctivale (gonocoque, bacille de Klebs, bacille de Weeks, etc.). — Ajoutons, en terminant, que de petits corps étrangers viennent souvent se loger dans la cavité conjonctivale ; on sait la gêne et les douleurs qu'ils provoquent.

**2° Parois de la cavité conjonctivale, conjonctive.** — Ainsi que nous l'avons déjà dit, les parois de la cavité conjonctivale sont constituées : en avant, par la face profonde des paupières ; en arrière, par le segment antérieur du globe oculaire. Ces parois nous sont connues (voy. p. 335 et p. 361) ; nous ne nous occuperons donc ici que de la conjonctive qui les revêt.

a. *Caractères généraux.* — La conjonctive est une membrane muqueuse, dépendance du tégument externe. Son derme est hérissé de papilles et infiltré de cellules lymphatiques disposées en amas (Waldeyer), que l'on doit considérer comme des ébauches de follicules. Elle renferme des *glandes acineuses*, disséminées sur la moitié interne du cul-de-sac. Henle et d'autres auteurs ont décrit, en outre, des *glandes tubuleuses*, mais Waldeyer les nie complètement. Quoi qu'il en soit, la sécrétion de ces glandes est suffisante pour assurer le fonctionnement normal de la cavité conjonctivale après l'extirpation de la glande lacrymale. La conjonctive nous présente, suivant les points où on la considère, quelques particularités intéressantes à noter. Nous l'envisagerons donc successivement sur la paroi palpébrale, sur le cul-de-sac, enfin sur la paroi oculaire de la cavité conjonctivale.

b. *Conjonctive palpébrale ou pariétale.* — Sur la face postérieure des paupières, la conjonctive adhère intimement aux tarses. Au niveau du bord libre, elle arrive au contact de la peau et s'unit intimement avec elle. Elle est très mince, lisse, laissant voir par transparence les glandes de Meibomius sous-jacentes. Sa coloration est rosée à l'état normal, rouge vif quand la muqueuse est enflammée, blanchâtre chez les sujets anémiés, jaune plus ou moins verdâtre chez les malades atteints d'ictère. Les papilles dont son derme est hérissé sont particulièrement nombreuses ; au cours des conjonctivites chroniques, elles prennent un développement exagéré et, en pareil cas, sont parfois confondues avec les granulations de la conjonctivite granuleuse ou trachôme. Elles s'en distinguent cependant en ce qu'elles guérissent complètement sans laisser de traces, tandis que les vraies granulations, essentiellement rebelles et contagieuses comme on le sait, laissent à la surface de la conjonctive des cicatrices indélébiles et entraînent souvent des lésions plus ou moins graves de la cornée, sur laquelle elles frottent dans les mouvements incessants des paupières.

c. *Conjonctive du cul-de-sac.* — La conjonctive du cul-de-sac réunit la conjonctive oculaire à la conjonctive palpébrale. Pour la commodité de la description, on distingue : un *cul-de-sac supérieur*, un *cul-de-sac inférieur*, un *cul-de-sac externe*, enfin un *cul-de-sac interne*. Au niveau des culs-de-sac, la conjonctive est en rapport avec le tissu cellulaire de l'orbite ; elle présente, en ces points, des plis et des sillons rendus nécessaires par les mouvements d'abaissement ou de relèvement des paupières. — C'est au niveau du cul-de-sac inférieur que la muqueuse

nous offre les amas de cellules lymphatiques dont il a été question plus haut. Ces follicules rudimentaires s'hypertrophient en certains cas et constituent alors la *conjonctivite folliculaire*. En raison des saillies que forment les follicules ainsi augmentés de volume, la conjonctivite folliculaire est souvent confondue avec la *conjonctivite granuleuse* ou *trachôme*. Le siège des lésions n'est cependant pas le même (fig. 249) : dans la conjonctivite granuleuse, en effet, les granulations occupent la conjonctive palpébrale supérieure et surtout le cul-de-sac supérieur ; dans la conjonctivite folliculaire, elles occupent le cul-de-sac inférieur. Ce caractère sera à utiliser pour le diagnostic différentiel. — Le cul-de-sac interne est effacé ainsi que nous l'avons déjà dit. Il est occupé par la *caroncule lacrymale*, petite saillie rougeâtre, en partie cachée par la paupière inférieure, constituée par un îlot de peau avec ses poils et ses glandes sébacées. Sa base repose sur la conjonctive et fait corps avec elle. Les poils de la caroncule, peu visibles normalement, subissent parfois une croissance exagérée et constituent alors le *trichosis caronculæ*. — En dehors de la caroncule, la conjonctive du cul-de-sac interne forme, en se portant sur le bulbe oculaire, un petit repli, appelé *repli semi-lunaire* : c'est une formation rudimentaire, vestige chez l'homme de la troisième paupière ou membrane clignotante des oiseaux.

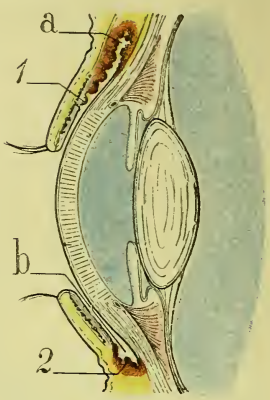


Fig. 249.
Sièges de la conjonctivite granuleuse et de la conjonctivite folliculaire.

*a*, cul-de-sac supérieur de la conjonctive. — *b*, cul-de-sac inférieur de la conjonctive. — 1, granulations. — 2, follicules hypertrophiés.

d. *Conjonctive oculaire ou bulbaire.* — La conjonctive oculaire est extrêmement mince ; en raison de sa transparence, elle laisse voir la couleur blanche de la sclérotique qu'elle recouvre. Elle se continue sur la cornée après avoir perdu son chorion, et forme la couche épithéliale antérieure et la lame élastique antérieure de cette membrane (voy. p. 363). Tandis que la conjonctive, ainsi réduite, est intimement soudée à la cornée, elle se trouve séparée de la sclérotique par un tissu cellulaire lâche qui se confond insensiblement avec la partie antérieure de la capsule de Tenon.

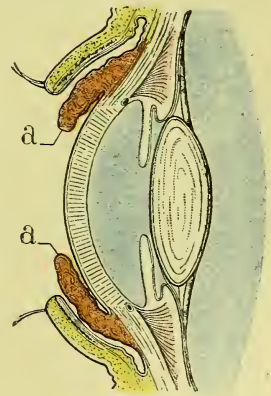


Fig. 250.
Chémosis de la conjonctive.

*a*, bourrelet œdémateux péricornéen.

C'est dans cette couche celluleuse lâche que siège le gonflement œdémateux de la conjonctive appelé *chémosis*, et l'on s'explique, étant donné ce que nous venons de dire, pourquoi ce gonflement s'arrête à la limite de la cornée en formant un bourrelet (fig. 250). Dans la couche cellulaire sous-conjonctivale apparaissent fréquemment, chez l'adulte, de petites élevures jaunâtres, du volume d'une tête d'épingle ordinairement : ces petites saillies, qui siègent au côté interne ou nasal, ne sont pas formées par des amas de graisse, comme leur nom de *pinguecula* pourrait le faire croire, mais bien par des amas de cellules pavimenteuses. Il ne faut pas les confondre avec le *ptérygion*, épaississement membraneux de la conjonctive, sorte de tumeur qui occupe également le côté interne de la conjonctive bulbaire, mais dont la forme en triangle à sommet empiétant souvent sur la cornée est caractéristique. Disons encore que c'est dans ce tissu cellulaire que l'on pratique les *injections sous-conjonctivales*.

**3° Vaisseaux et nerfs.** — Les vaisseaux de la conjonctive sont très nombreux ; les modifications qu'ils subissent dans leur volume, au cours des inflammations conjonctivales, sont facilement visibles en raison de la transparence de la muqueuse.

a. *Artères.* — La conjonctive possède deux territoires artériels (fig. 251) :

1° Un grand territoire qui comprend à la fois sa portion palpébrale, son cul-de-sac et toute sa portion bulbaire, moins une zone de 3 à 4 millimètres de largeur qui entoure le limbe cornéen. Ce territoire est alimenté par les différentes artères qui se distribuent aux paupières (voy. p. 343) : nous l'appellerons le *territoire palpébral.* Ces artères, et en particulier celles qui irriguent la conjonctive bulbaire, sont, dans le cas d'inflammation de la muqueuse, mobiles avec elle, volumineuses, tortueuses; elles forment un treillage à larges mailles;

2° Un territoire plus petit qui répond à la circonférence de la cornée. Il comprend la portion de conjonctive située en dehors de cette circonférence et large de 3 à 4 millimètres, que ne vascularisent pas les artères palpébrales : c'est le *territoire ciliaire.* Alimenté par les artères ciliaires antérieures (voy. p. 368), ce territoire n'a que des relations indirectes avec les paupières; il est, par contre, étroitement lié, au point de vue anatomique qu'au point de vue pathologique, au muscle ciliaire et à l'iris, dans lesquels se terminent les ciliaires antérieures.

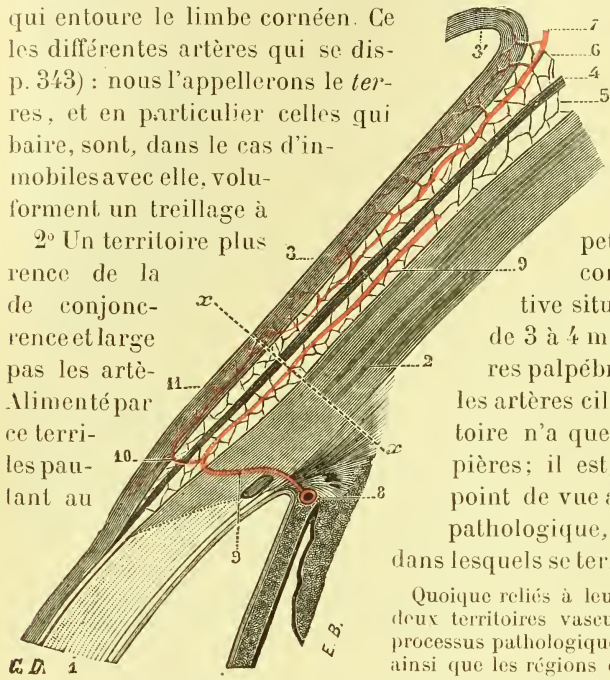


Fig. 251.

Schéma représentant la circulation de la conjonctive bulbaire (T.).

1, cornée. — 2, sclérotique. — 3, conjonctive bulbaire, avec 3', son cul-de-sac. — 4, capsule de Tenon. — 5, espace supra-sclérotical. — 6, tissu cellulaire sous-conjonctival. — 7, artère conjonctivale postérieure, irriguant la plus grande partie de la conjonctive bulbaire. — 8, grand cercle artériel de l'iris. — 9, une artère ciliaire antérieure. — 10, une collatérale de ce dernier vaisseau destinée à 11, territoire ciliaire de la conjonctive. — *xx*, limite des deux territoires vasculaires de la conjonctive.

Quoique reliés à leurs confins par des anastomoses, les deux territoires vasculaires précités conservent dans les processus pathologiques une certaine indépendance. C'est ainsi que les régions de la conjonctive qui appartiennent au territoire palpébral sont surtout influencées, comme nous venons de le voir, par les affections des paupières ; d'autre part, le réseau péricornéen ou périkératique, qui est peu visible dans les conditions ordinaires, même dans les conjonctivites, s'injecte presque toujours dans les affections inflammatoires de l'iris ou de la zone ciliaire. Il revêt alors l'aspect d'une bandelette violacée (*cercle périkératique*), qui se dispose tout autour de la cornée transparente et qui est constituée par de fins vaisseaux, rectilignes et radiés, non mobiles avec la conjonctive. Ces derniers caractères permettront, en cas de doute, de ne pas confondre le cercle périkératique symptomatique d'une iritis avec l'injection des vaisseaux de la conjonctive bulbaire enflammée.

b. *Veines.* — Les veines du territoire palpébral s'unissent aux veines des paupières (voy. p. 343) ; celles du territoire ciliaire aboutissent, par l'intermédiaire des veines ciliaires, à la veine ophthalmique.

c. *Lymphatiques.* — Les lymphatiques de la conjonctive, injectés par Teichmann et Sappey, se mêlent aux lymphatiques des paupières et se rendent aux mêmes ganglions (voy. p. 343).

d. *Nerfs.* — La conjonctive est douée d'une exquise sensibilité que le chirurgien interroge pendant la chloroformisation. Les rameaux nerveux sensitifs proviennent : en dehors, du nerf lacrymal ; en dedans, du nerf nasal externe. Pour la portion centrale ou cornéenne de la conjonctive bulbaire, ils émanent des nerfs ciliaires, qui se terminent dans l'épithélium de la muqueuse en y formant de riches plexus.

4° **Exploration et voies d'accès.** — Les divers segments de la cavité conjonctivale ne sont pas tous également faciles à explorer et à aborder.

L'exploration du cul-de-sac inférieur (fig. 252, *c*) est aisément faite en abaissant la paupière inférieure avec un doigt pendant que le sujet regarde en haut. Pour découvrir le cul-de-sac supérieur, un procédé analogue au précédent serait absolument insuffisant, étant donné d'une part la profondeur de la cavité conjonctivale à ce niveau et, d'autre part, l'accolement intime que présente la paupière supérieure avec le globe oculaire. On pratique alors, soit le *retournement de la paupière* (en la faisant basculer autour du bord supérieur du tarse (fig. 252, *a* et *b*), soit l'*enroulement de la paupière* autour des mors d'une pince hémostatique. Ce dernier procédé permet seul d'explorer complètement le cul-de-sac, mais il a l'inconvénient de nécessiter, d'ordinaire, l'anesthésie chloroformique.

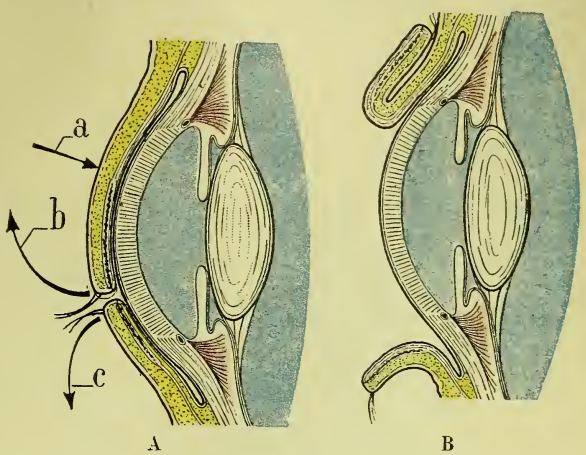


Fig. 252.
Exploration de la cavité conjonctivale.

A, manœuvres pour le retournement des paupières.

Les flèches *a* et *b* montrent comment on retourne la paupière supérieure : *a*, indique où doit être le point d'appui, autour duquel *b* fait basculer le tarse. — La flèche *c* montre comment on abaisse la paupière inférieure.

B, le retournement des paupières est effectué.

Enfin, pour aborder largement la cavité conjonctivale afin de la *cureter* ou de la *brosser* (dans le traitement de la conjonctivite granuleuse par exemple), le chirurgien peut pratiquer comme opération préliminaire la *section de la commissure externe des paupières*.

## § 4 — APPAREIL LACRYMAL

La cavité conjonctivale, que nous venons de décrire, est constamment lubrifiée par les larmes, lesquelles, d'une part favorisent le glissement des paupières sur le globe de l'œil et, d'autre part, préviennent les conséquences de l'évaporation qui s'exerce sur la partie du globe oculaire exposée à l'air. Les larmes sont sécrétées et déversées sur la conjonctive par la *glande lacrymale* et ses canaux excréteurs ; elles sont recueillies et transportées jusque dans les fosses nasales par les *voies lacrymales proprement dites*. L'ensemble de ces formations constitue l'*appareil lacrymal* (fig. 253). Voyons d'abord la glande lacrymale.

### *A*) — GLANDE LACRYMALE

La glande lacrymale est une glande en grappe présentant beaucoup d'analogie avec les glandes salivaires. Elle peut être, comme ces dernières, le siège d'adénomes, de kystes, de tumeurs malignes.

**1° Situation et rapports.** — Située à la partie supérieure, antérieure et externe de l'orbite, la glande lacrymale se divise en deux portions : une *portion principale* ou *orbitaire* et une *portion accessoire* ou *palpébrale*. Ces deux portions (fig. 254), d'importance inégale au point de vue chirurgical, comme nous le verrons plus

loin, sont séparées l'une de l'autre par le muscle releveur de la paupière supérieure et par l'expansion fibreuse qui, partant du bord externe du tendon de ce muscle, va se fixer au rebord externe de l'orbite et à la peau de la commissure externe. On sait que lorsqu'il existe, dans les voies lacrymales, un obstacle à la progression des larmes, ces dernières, continuant à être sécrétées par la glande, s'écoulent sur les joues et constituent l'infirmité appelée *larmoiement* ou *épiphora*. On sait aussi que lorsque cette affection est restée rebelle à tous les traitements, on conseille de pratiquer l'extirpation de la glande lacrymale. Mais quelle portion de la glande faut-il extirper : sa portion orbitaire ou sa portion palpébrale ? On a autrefois enlevé surtout la portion orbitaire ; aujourd'hui, il est démontré que l'extirpation de la portion palpébrale est non seulement suffisante pour guérir l'épiphora, mais qu'elle est encore plus sûre dans ses résultats.

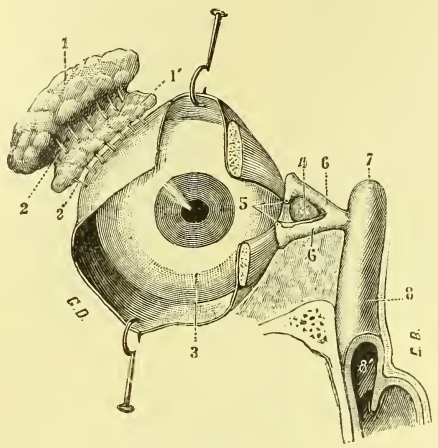


Fig. 253.
Vue d'ensemble de l'appareil lacrymal (T.).

1, 1', glande lacrymale (portion orbitaire et portion palpébrale. — 2, 2, ses canaux excréteurs. — 3, face antérieure de l'œil, recouverte par la conjonctive. — 4, lac lacrymal. — 5, points lacrymaux. — 6, conduits lacrymaux. — 7, sac lacrymal. — 8, canal nasal, avec 8', son ouverture dans les fosses nasales.

A. Portion orbitaire. — C'est la portion la plus volumineuse de la glande lacrymale (fig. 254,6). Elle affecte la forme d'une amande allongée dans le sens transversal, mesurant 20 millimètres de longueur sur 12 millimètres de largeur et 5 millimètres d'épaisseur.

a. *Situation.* — Elle se trouve située dans la fossette lacrymale, dépression que présente l'orbite au niveau de la partie supéro-externe de sa base. En ce point, elle est logée dans une petite capsule fibreuse qui, sur une coupe antéro-postérieure (fig. 255), a la forme d'un triangle à base antérieure, à sommet postérieur. Cette loge est constituée : en haut, par le périoste orbitaire ; en bas, par le releveur de la paupière supérieure ainsi que par l'expansion qui émane de ses bords et, tout à fait en bas et en dehors, par le tendon du droit externe ; en avant, enfin, par le ligament large de la paupière.

b. *Rapports.* — La glande, contenue dans cette loge, est en rapport : 1° en haut (*face supérieure*), avec la paroi supérieure de l'orbite, dont les lésions inflammatoires (*ostéo-périostites*) peuvent simuler les inflammations aiguës de la glande (*dacryo-adénite aiguë*) ; 2° en bas (*face inférieure*), avec la conjonctive du cul-de-sac supérieur, dont la séparent les tendons du releveur et du droit externe, tendons qu'il faut avoir grand soin de ne pas intéresser quand on pratique l'extirpation de la glande ; 3° en avant (*bord antérieur*), avec le sillon orbito-palpébral supéro-externe, que la glande soulève plus ou moins lorsqu'elle est augmentée de volume, par exemple du fait d'une tumeur, et par où elle est facilement accessible au chirurgien ; 4° en arrière, enfin (*bord postérieur*), avec la graisse orbitaire, avec laquelle elle est en contact presque immédiat. A ce niveau, en effet, de même qu'à ses deux extrémités, la loge glandulaire est incomplètement fermée : elle communique, d'une part, avec l'espace sous-conjonctival, dans lequel est logée la portion palpébrale de la glande lacrymale ; elle communique d'autre part

avec la loge postérieure de l'orbite, dont le tissu cellulo-adipeux risque d'être envahi par la suppuration si, dans l'extirpation de la glande, toutes les précautions antiseptiques n'ont pas été prises par le chirurgien. La glande lacrymale adhère peu aux parois de sa loge et se laisse énucléer assez facilement.

*B*. Portion palpébrale. — La portion palpébrale de la glande lacrymale (fig. 254,6'), encore appelée *glande palpébrale*, est constituée par un amas de petits lobules, dont

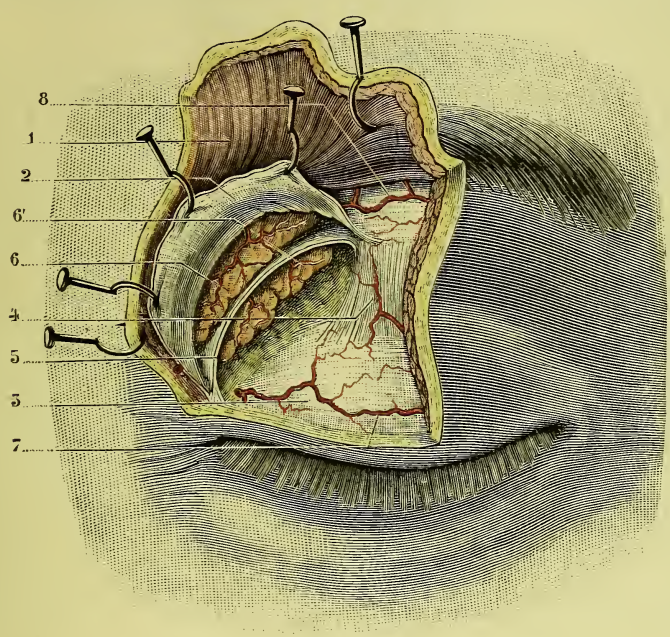


Fig. 254.
La glande lacrymale, vue antérieure, après incision de la peau, de l'orbiculaire et du septum orbitale.

1, peau et orbiculaire, incisés et érignés en haut. — 2, septum orbitale. — 3, tarse supérieur. — 4, tendon du releveur. — 5, expansion latérale qui, de ce dernier muscle, se rend au bord externe de l'orbite. — 6, 6', portion orbitaire et portion palpébrale de la glande lacrymale. — 7, palpébrale supérieure. — 8, branche de la lacrymale.

le nombre varie de 15 à 40 (Sappey) et qui se continuent directement avec les glandes du cul-de-sac conjonctival supérieur (A. Terson, 1892).

a. *Situation*. — Située au-dessous de la glande orbitaire, elle occupe tout le tiers externe du cul-de-sac de la paupière supérieure. Tandis que la glande orbitaire se trouve contenue dans une sorte de loge, les lobules de la glande palpébrale sont renfermés dans un tissu conjonctif épaissi : aussi ne sont-ils pas aussi faciles à énucléer que les lobules orbitaires.

b. *Rapports*. — Considérée dans son ensemble, elle forme un amas rectangulaire, aplati de haut en bas. — Sa *face supérieure* est en rapport avec le tendon du releveur et avec son expansion fibreuse, qui la sépare de la portion orbitaire et des plans superficiels de la paupière. — Sa *face inférieure* répond, en partie, au tissu cellulaire de l'orbite, en partie à la conjonctive du cul-de-sac, sur laquelle elle fait un relief visible lorsqu'on renverse la paupière supérieure et qu'on exerce en même temps une pression au niveau du sillon oculo-palpébral. On comprend dès lors pourquoi c'est par la conjonctive que le chirurgien doit aborder la glande palpébrale pour l'extirper. — Son *bord postérieur*, contournant l'expansion

fibreuse qui la sépare de la glande orbitaire, se confond en partie avec celle dernière. — Son *bord antérieur*, parallèle au bord supérieur du tarse, repose sur le cul-de-sac oculo-conjonctival, auquel l'unissent intimement les canaux excréteurs de la glande. — Son *extrémité interne* dépasse plus ou moins la jonction du tiers externe et du milieu de la paupière et se continue avec les glandes conjonctivales (A. Terson). — Son *extrémité externe*, enfin, atteint ou dépasse la commissure externe.

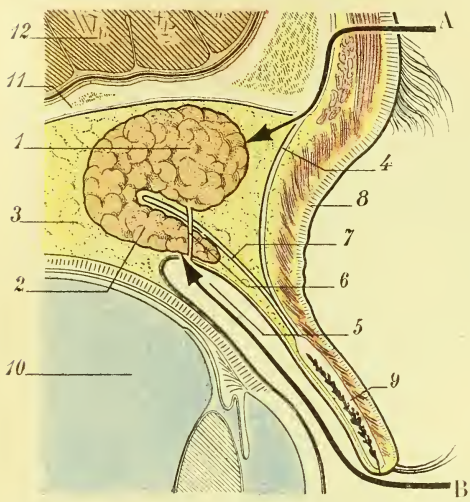


Fig. 255.

Les deux portions de la glande lacrymale, vues sur une coupe latéro-sagittale externe de l'orbite (demi-schématique).

1, portion orbitaire de la glande. — 2, portion palpébrale. — 3, graisse de l'orbite. — 4, ligament large de la paupière supérieure. — 5, cul-de-sac supérieur de la conjonctive. — 6, canal excréteur de la glande. 7, expansion du tendon du releveur de la paupière. — 8, sillon orbito-palpébral. — 9, tarse de la paupière supérieure. — 10, globe oculaire. — 11, paroi supérieure de l'orbite. — 12, cerveau.

A, voie d'accès suivie par le chirurgien pour extirper la portion orbitaire de la glande. — B, voie d'accès pour la portion palpébrale.

**2° Canaux excréteurs.** — Les canaux excréteurs de la portion orbitaire et de la portion palpébrale de la glande lacrymale sont en nombre variable. Leur calibre est de 3 à 4 dixièmes de millimètres. Tantôt indépendants, tantôt fusionnés, ils viennent, au nombre de 6 à 10, s'ouvrir dans la partie supérieure et externe du cul-de-sac oculo-conjonctival (fig. 255,6), après avoir traversé la portion palpébrale de la glande (voy., pour plus de détails, les Traités d'anatomie descriptive).

Quand on extirpe la glande palpébrale, on détruit forcément en même temps les canaux de la glande orbitaire. C'est là, sans doute, la raison pour laquelle l'ablation de la portion accessoire de la glande lacrymale amène une diminution de la sécrétion des larmes, plus considérable que celle qui résulte de l'extirpation isolée de sa portion principale.

**3° Vaisseaux et nerfs.** — Les *artères* proviennent de l'artère lacrymale. — Les *veines* se jettent dans la veine ophthalmique. — Les *lymphatiques* sont encore mal connus. — Les *nerfs* émanent de la branche lacrymale de l'ophthalmique.

**4° Exploration et voies d'accès.** — Il est à peu près impossible d'explorer la glande lacrymale orbitaire à l'état normal, en raison de sa situation au fond du sillon palpébral supérieur, en raison aussi de sa consistance molle et peu résistante. A l'état pathologique et lorsqu'elle est hypertrophiée, elle soulève comme nous l'avons déjà dit, la partie externe du sillon palpébral supérieur et fait alors une saillie nettement visible à l'extérieur.

La *portion orbitaire* de la glande lacrymale est accessible par l'extérieur, après incision des parties molles qui recouvrent le bord supéro-externe de l'orbite, ou le sillon orbito-palpébral (Textor, Halpin), ainsi que la figure 255 le montre nettement. Les plans à traverser sont : la peau, le tissu cellulaire sous-cutané et le muscle orbiculaire, le ligament large. — La *portion palpébrale* est abordée facilement par la cavité conjonctivale; elle est, en effet, en ce point, uniquement recouverte par la conjonctive du cul-de-sac supéro-externe et facilement visible.

On pourrait encore la découvrir par l'extérieur par le même procédé que celui qui permet d'aborder la glande orbitaire, mais on devrait sectionner le releveur de la paupière et son expansion ; aussi cette voie est-elle, avec juste raison, condamnée par tous les chirurgiens. Il en est de même du procédé qui consiste à arriver sur la glande orbitaire par le cul-de-sac conjonctival ; ici encore il faudrait sacrifier le tendon du releveur de la paupière supérieure.

## *B*) — VOIES LACRYMALES PROPREMENT DITES

Les larmes, déversées dans la cavité conjonctivale par la glande lacrymale, s'amassent dans l'angle interne de l'œil, d'où le nom de *lac lacrymal*, donné à cette région. Là, elles sont reprises par deux petits pertuis, les *points lacrymaux*, auxquels font suite les *conduits lacrymaux*, puis le *sac lacrymal*, enfin le *canal nasal*, qui les amène dans le méat inférieur des fosses nasales. Le lac lacrymal, les points lacrymaux, les conduits lacrymaux, le sac lacrymal et le canal nasal constituent les différentes portions de ce qu'on est convenu d'appeler les *voies lacrymales*. Les lésions de l'un quelconque de ces segments des voies lacrymales apportent, on le conçoit, une gêne plus ou moins considérable à l'écoulement des larmes. Il en résulte que les larmes, ne pouvant plus se déverser dans les fosses nasales, s'écoulent sur les joues, d'où le *larmoiement* ou *épiphora*, que l'on observe en pareil cas et qui constitue un des symptômes les plus caractéristiques des maladies des voies lacrymales.

**1° Forme extérieure et rapports.** — Il convient, à ce sujet, d'examiner séparément chacun des segments des voies lacrymales.

*A*. Lac lacrymal. — Le lac lacrymal (fig. 256) est le petit espace de forme triangulaire qui se trouve compris entre la partie interne des deux paupières, plus exactement entre cette portion des deux bords libres qui est dépourvue de cils. Borné en dedans par l'angle de réunion des deux paupières, cet espace est limité en dehors d'une façon tout à fait conventionnelle par les deux tubercules lacrymaux et par la verticale qui les unit l'un à l'autre. Dans l'aire du lac lacrymal se trouve, comme on le sait, la caroncule lacrymale et, en dehors d'elle, le repli semi-lunaire.

*B*. Points lacrymaux. — Les points lacrymaux (fig. 256,7) sont deux petits orifices qui occupent le sommet des tubercules lacrymaux. Ils sont très étroits, mesurant seulement de $\frac{1}{4}$ à $\frac{1}{3}$ de millimètre de diamètre et même moins : on est souvent obligé de les inciser pour pouvoir pratiquer le cathétérisme des voies lacrymales, car, entourés d'un tissu conjonctif dur et serré, ils ne se laissent pas toujours dilater. Le point lacrymal supérieur est placé à 6 millimètres en dehors du ligament palpébral interne, l'inférieur, à 6 millimètres et demi. Il résulte de cette disposition que lorsque les paupières sont rapprochées, comme dans le sommeil par exemple, les deux points lacrymaux ne sont pas superposés, mais simplement juxtaposés. Ce n'est pas tout ; ils ne regardent pas seulement en haut (l'inférieur) et en bas (le supérieur) ; ils regardent encore en arrière, de telle sorte que, pour les voir et les explorer, il faut faire basculer légèrement en avant les bords palpébraux de l'angle interne de l'œil. De plus, grâce à leur orientation postérieure, ils plongent constamment dans le lac lacrymal et peuvent, que les paupières soient rapprochées ou écartées, recueillir continuellement les larmes. C'est en modifiant cette orientation des points lacrymaux, et en supprimant les rapports intimes qu'ils présentent avec le lac lacrymal, que les cicatrices vicieuses des bords palpébraux, l'ectropion en particulier, entraînent le larmoiement. La simple paralysie de l'orbiculaire suffit même pour provoquer cette infirmité, soit parce que le tarse de la paupière infe-

rieure, n'étant plus soutenu par la tonicité du muscle, bascule en avant sous l'influence de son propre poids et entraîne avec lui le point lacrymal correspondant, soit parce que le muscle de Horner (fig. 258,4) est paralysé en même temps que le muscle orbiculaire dont il n'est qu'une dépendance. Ce petit muscle, en effet, qui s'attache à la crête postérieure de l'unguis avec le tendon réfléchi de l'orbiculaire dont il double la face profonde, se bifurque comme le tendon de l'orbiculaire lui-même et vient s'insérer un peu en arrière des points lacrymaux : lorsqu'il se con-

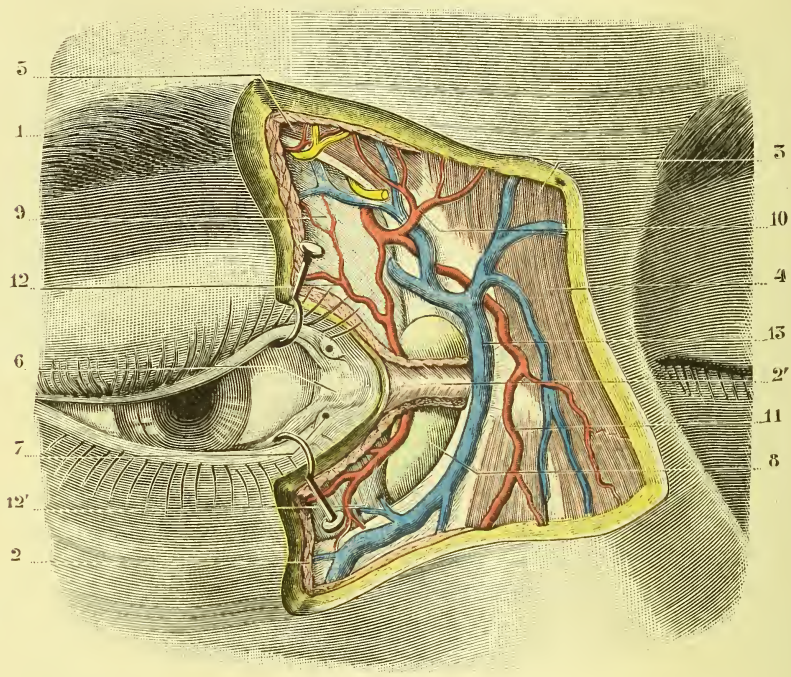


Fig. 256,

La région du sac lacrymal, après résection de la peau et du muscle orbiculaire.

1, coupe de la peau. — 2, muscle orbiculaire, avec 2', son tendon direct. — 3, muscle frontal. — 4, pyramidal. — 5, sourcilier. — 6, angle interne de l'œil ou lac lacrymal, avec la membrane clignotante et la caroncule lacrymale. — 7, points et tubercules lacrymaux. — 8, sac lacrymal. — 9, septum orbitale. — 10, artère frontale interne (avec le nerf frontal interne). — 11, artère nasale se continuant avec l'artère faciale. — 12, 12', les deux artères palpébrales supérieure et inférieure. — 13, veine angulaire.

tracte, il attire ces derniers en arrière et en dedans et les fait plonger dans le lac lacrymal.

*C.* Conduits lacrymaux. — Les deux conduits lacrymaux, supérieur et inférieur, font suite aux points lacrymaux.

Chacun d'eux nous présente : 1° une *portion verticale* (ascendante pour le conduit lacrymal supérieur, descendante pour le conduit inférieur), qui continue directement le point lacrymal correspondant et qui mesure 2 millimètres à 2 millimètres et demi de longueur sur $\frac{1}{2}$ millimètre de largeur; 2° une *portion horizontale,* longue de 5 à 7 millimètres et large de $\frac{1}{2}$ millimètre. Ces deux portions occupent la partie la plus interne du bord libre des paupières, d'où la fréquence de leur lésion dans les affections du bord palpébral. Elles ne sont séparées du lac lacrymal que par l'épaisseur du tendon de l'orbiculaire doublé des fibres du muscle de Horner. Ces formations constituent en quelque sorte la paroi postérieure du canal. On conçoit

donc que, s'il existe une gêne à la progression des larmes dans les points lacrymaux ou dans la portion initiale du canal lacrymal, il suffira, pour guérir le larmoiement qui en résulte, d'inciser cette paroi postérieure du canal sur une certaine longueur : on fait ainsi communiquer largement le canal avec le lac lacrymal et les larmes peuvent de nouveau s'écouler librement dans les fosses nasales.

Les deux canaux lacrymaux se réunissent d'ordinaire, un peu avant d'atteindre le sac lacrymal, en un canal unique (fig. 259) qui mesure de 1 à 3 millimètres de longueur et qui chemine en arrière du ligament palpébral interne. Ce canal s'abouche dans le sac lacrymal, non pas exactement sur son côté externe, mais un peu en arrière (Lesshaft). Lorsqu'un rétrécissement des voies lacrymales siège à ce niveau, une injection poussée par un des points lacrymaux ressort facilement par l'autre, sans pénétrer dans le sac.

*D.* Sac lacrymal. — Le sac lacrymal, qui fait suite aux conduits lacrymaux, est un réservoir membraneux en forme de cylindre légèrement aplati dans le sens transversal (fig. 256,8).

a. *Direction et dimensions.* — Son grand axe, tout en se rapprochant beaucoup de la direction verticale, est cependant un peu oblique de haut en bas, d'avant en arrière et de dedans en dehors. Sa hauteur atteint de 12 à 15 millimètres ; son diamètre antéro-postérieur est de 6 à 7 millimètres ; son diamètre transversal mesure 4 ou 5 millimètres seulement.




Fig. 257.
La gouttière lacrymo-nasale, vue de face.

1, gouttière lacrymo-nasale. — 2, orifice supérieur du canal nasal. — 3, branche montante du maxillaire supérieur. — 4, unguis, avec 4', sa crête verticale. — 5, os planum de l'ethmoïde. — 6, frontal avec 6', attache de la poulie de réflexion du grand oblique. — 7, os propre du nez. — 8, vomer. — 9, malaire. — 10, trou orbitaire interne antérieur.

b. *Situation.* — Le sac lacrymal occupe la *gouttière lacrymale* (fig. 257, 1) qui, comme on le sait, se trouve creusée à l'angle inféro-interne de la base de l'orbite ; mais il la déborde en avant et en dedans et forme, lorsqu'il est distendu, un relief plus ou moins accusé sous les téguments de l'angle interne de l'œil. Il est situé, comme nous l'avons déjà dit, non pas dans l'orbite proprement dite, mais dans l'épaisseur des paupières, en avant du septum orbitale, entre les deux tendons direct et réfléchi du muscle orbiculaire : aussi, dans les inflammations phlegmoneuses du sac (*dacryocystites suppurées*), voit-on le gonflement envahir les paupières ainsi que la joue, tandis qu'il respecte l'orbite. Toutefois, on ne doit pas oublier que le sac n'est séparé du tissu cellulaire de l'orbite que par une faible épaisseur de parties molles et qu'il est facile, pendant l'exécution du cathétérisme des voies lacrymales par exemple, de les déchirer, autrement dit de faire une fausse route et d'aller ainsi inoculer la cavité orbitaire.

c. *Rapports.* — Le sac lacrymal est en rapport :

α) *En avant* (fig. 256), avec le ligament palpébral interne ; sur ce premier plan viennent s'étaler une couche de tissu cellulaire et la peau de la commissure interne des paupières. Nous avons déjà signalé (voy. p. 342) l'importance des rapports que présente le ligament palpébral interne avec la face antérieure du sac. Nous ajouterons

qu'il divise le sac lacrymal en deux portions fort inégales : au-dessus de lui et ne le dépassant que de 2 millimètres, se dresse l'extrémité supérieure ou *cul-de-sac terminal ;* au-dessous, se trouve la plus grande partie du sac. Cette dernière portion répond directement au muscle orbiculaire et à la peau ; elle n'est soutenue par aucun plan résistant : il en résulte qu'elle se distend facilement et bombe en avant toutes les fois qu'une circonstance quelconque (accumulation des larmes, phlegmon du sac, tumeur lacrymale, injection artificielle, etc.) vient accroître la pression intérieure. Ce segment inférieur du sac étant le plus visible et le plus accessible, c'est donc en ce point, c'est-à-dire immédiatement au-dessous du ligament palpé-

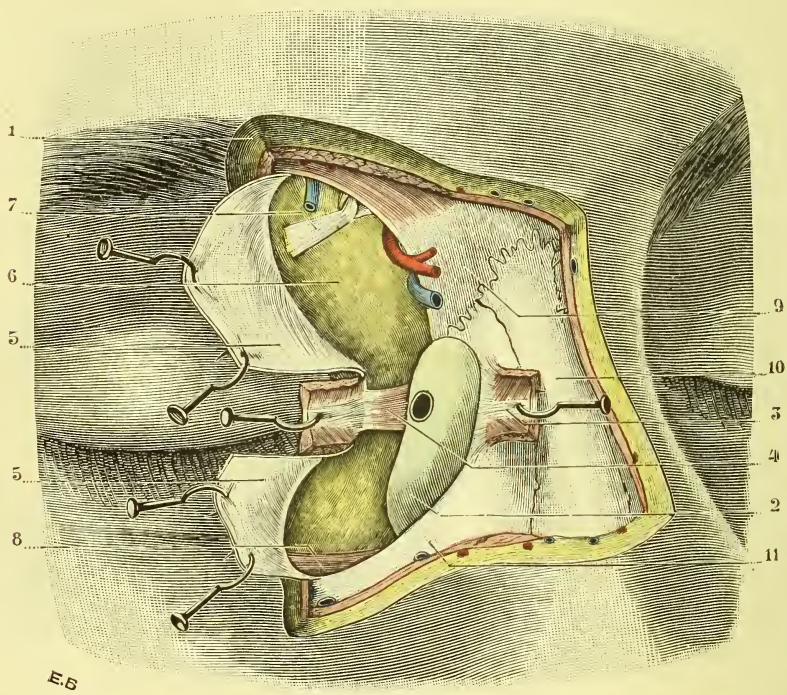


Fig. 258.

La même que figure 256, après incision du tendon direct et du septum orbitale.

1, coupe de la peau et du muscle orbiculaire. — 2, sac lacrymal, avec, sur sa partie externe, l'orifice du conduit lacrymal. — 3, tendon direct de l'orbiculaire, incisé à sa partie moyenne et érigné. — 4, tendon réfléchi avec le muscle de Horner. — 5, septum orbitale, incisé et érigné en dehors. — 6, tissu graisseux de l'orbite. — 7, tendon du grand oblique, à la sortie de sa poulie de réflexion. — 8, petit oblique. — 9, os frontal. — 10, os propre du nez. — 11, branche montante du maxillaire supérieur. — Pour les vaisseaux et les nerfs se reporter à la figure 256

bral interne, qu'il conviendra de pratiquer la ponction du sac, soit pour livrer passage au pus (phlegmon du sac), soit pour y introduire des instruments (cautérisation, curettage, extirpation, etc.) ;

β) *En arrière* (fig. 258), avec le tendon réfléchi de l'orbiculaire, doublé du muscle de Horner. Au-dessus et au-dessous de ce tendon, le sac lacrymal entre en contact avec le septum orbitale, qui s'insère, comme nous l'avons vu, sur la crête de l'unguis et qui le sépare ainsi du tissu cellulo-adipeux de l'orbite ;

γ) *En dedans* (fig. 259), avec les cellules ethmoïdales de la gouttière de l'unciforme, dont la base forme la gouttière lacrymale. Ce rapport nous explique pourquoi les inflammations du sac peuvent succéder à une ethmoïdite (Raoult, 1894) et, réciproquement, pourquoi une dacryocystite peut se propager aux cellules ethmoïdales et, par leur intermédiaire, au sinus frontal (Antonelli, 1900). Se basant

sur ce rapport les anciens chirurgiens avaient proposé de traiter le *larmoiement rebelle* par la perforation de la paroi interne du sac. On faisait ainsi communiquer le sac avec les fosses nasales et le cours des larmes pouvait se rétablir ; l'expérience n'a pas consacré ce traitement de l'épiphora ;

δ) *En dehors,* enfin, avec les conduits lacrymaux et, tout à fait en bas, avec le muscle petit oblique qui prend sur lui un certain nombre de ses insertions.

*E*. Canal nasal. — Le canal nasal (fig. 259) prolonge, sans ligne de démarcation aucune, le sac lacrymal. Son diamètre mesure en moyenne de 2 millimètres et demi à 3 millimètres ; sa longueur varie de 12 à 16 millimètres. Au point de vue de sa direction, il continue d'abord celle du sac lacrymal ; puis, s'infléchissant légèrement sur lui-même, il se porte en bas, en arrière et un peu en dedans.

Le canal nasal est, pour ainsi dire, creusé dans l'épaisseur de la paroi externe des fosses nasales. Il répond, en dedans, à la partie antérieure du méat moyen et, en dehors, au sinus maxillaire.

Il débouche dans le méat inférieur d'une façon différente suivant les sujets, ce qui explique, disons-le en passant, pourquoi le cathétérisme du canal nasal par le méat inférieur (procédés de Laforest et de Gensoul) est aujourd'hui complètement abandonné. Une fois sur dix sujets environ (Sieur et Jacob), il s'ouvre au sommet du méat inférieur par un orifice arrondi de 2 à 3 millimètres de diamètre. En pareil cas, la muqueuse forme à son pourtour un bourrelet, un repli, qui joue le rôle d'une valvule et empêche l'air et les mucosités nasales de pénétrer dans le canal (quand on se mouche par exemple). Parfois, cependant, ce repli n'existe pas ou a disparu et l'orifice est béant; cette disposition peut, jusqu'à un certain point, favoriser l'infection ascendante du canal nasal. Le plus souvent, le canal nasal se continue dans l'épaisseur de la muqueuse qui revêt la paroi externe du méat inférieur et vient s'ouvrir sur cette paroi, à une distance du sommet du méat qui varie de 1 à 12 millimètres ; l'orifice est, dans tous ces cas, petit et prolongé ordinairement sur la paroi méatique par une gouttière plus ou moins longue, quelquefois rectiligne, d'autres fois recourbée en avant. Par suite de l'existence de ce trajet intramuqueux, la disposition du canal nasal à sa terminaison rappelle beaucoup celle des uretères dans la vessie : elle empêche le reflux de se produire du nez vers le sac lacrymal.

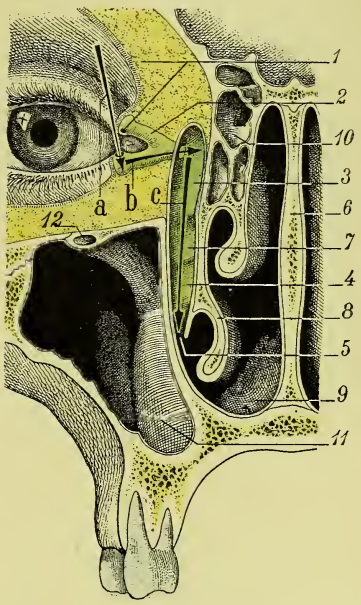


Fig. 259.

Voies lacrymales, vues sur une coupe frontale de la tête passant par le canal nasal (segment postérieur de la coupe).

1, point lacrymal supérieur. — 2, conduit lacrymal supérieur. — 3, sac lacrymal. — 4, canal nasal. — 5, son ouverture dans le méat inférieur. — 6, cloison nasale. — 7, cornet moyen. — 8, cornet inférieur. — 9, fosse nasale droite. — 10, cellules ethmoïdales. — 11, sinus maxillaire. — 12, conduit du nerf sous-orbitaire.

*a, b, c*, les trois temps du cathétérisme des voies lacrymales : les flèches indiquent la direction que doit suivre la sonde dans chacun de ces trois temps.

Si la hauteur à laquelle débouche le canal nasal est variable, l'ouverture se fait presque toujours sur une verticale qui se trouve située à 1 centimètre environ en arrière de l'extrémité antérieure du méat. C'est là une disposition importante à

noter, car elle permet, lorsqu'on draine un empyème du sinus maxillaire par les fosses nasales en trépanant le méat inférieur (*méthode* de Caldwell-Luc), de respecter l'orifice du canal nasal : il suffit, pour cela, d'opérer à 2 centimètres en arrière de l'extrémité antérieure de la fente méatique.

Comme nous le verrons en étudiant les fosses nasales, c'est autour de l'orifice du canal nasal que la muqueuse du méat inférieur est particulièrement riche en tissu érectile; ce tissu s'hypertrophie bien vite dans les inflammations de la pituitaire, gêne l'écoulement des larmes (le larmoiement du rhume de cerveau reconnaît cette origine) et favorise l'*infection ascendante des voies lacrymales*. Celle-ci est presque la règle dans les vieilles affections nasales et, de même que les lésions rénales sont fréquemment consécutives à des lésions vésicales, de même les infections des voies lacrymales sont dues fréquemment (presque uniquement dit Bresgen) à une infection de la pituitaire. Il convient d'ajouter que, parfois, l'*infection est descendante* (toujours comme dans les affections génito-urinaires) et qu'elle est alors consécutive à une lésion de la cavité conjonctivale.

**2° Structure.** — Les voies lacrymales ne sont constituées, en réalité, que par une tunique muqueuse qui, dans les conduits lacrymaux, présente les caractères de la conjonctive, tandis que dans le sac lacrymal et dans le canal nasal elle rappelle plutôt la pituitaire.

La pathologie confirme d'ailleurs ces données anatomiques. Elle nous enseigne, en effet, que les lésions des points lacrymaux et des conduits lacrymaux s'observent surtout dans les affections de la conjonctive et du bord libre des paupières, alors que les lésions du sac lacrymal (*dacryocystites*) et du canal nasal se montrent fréquemment dans les maladies des fosses nasales.

La muqueuse lacrymo-nasale n'est pas lisse et unie ; elle présente une série de replis transversaux ou valvules qui, non seulement n'ont rien de fixe dans leur situation, dans leur forme, dans leur direction, mais qui souvent même font défaut. Ces prétendues valvules décrites par Bochdaleck, Rosenmüller, Huschke, Béraud, Krause, Taillefer, Hasner, et auxquelles on a fait jouer, à tort, un grand rôle dans la pathologie des voies lacrymales (*rétrécissements*), ont aujourd'hui perdu toute l'importance qu'on leur accordait autrefois. On sait, en effet, que les rétrécissements vrais des voies lacrymales sont relativement rares et que le gonflement de la muqueuse enflammée est suffisant à lui seul pour gêner le cours des larmes; aussi, de nos jours, bien que l'on continue encore à cathétériser les voies lacrymales, comme à l'époque où l'on croyait que l'obstacle à la circulation des larmes était dû à ces prétendues valvules, on cherche surtout à modifier directement la muqueuse hypertrophiée et infectée.

**3° Vaisseaux et nerfs.** — Les *artères* destinées aux voies lacrymales proviennent de la palpébrale inférieure et de la nasale. — Les *veines*, sans importance aucune sur le sac lacrymal, deviennent, au contraire, au niveau du canal nasal, volumineuses et plexiformes, rappelant exactement, par leur disposition, le tissu érectile de la muqueuse du méat inférieur, dont elles ne sont, du reste, qu'un prolongement. Cette disposition, on le conçoit, favorise singulièrement l'extension des affections de la pituitaire au canal nasal. — Les *lymphatiques* se réunissent aux lymphatiques de la conjonctive et de la pituitaire. — Les *nerfs* proviennent du nasal externe, branche de l'ophthalmique.

**4° Exploration.** — Les voies lacrymales peuvent être explorées de plusieurs façons : par l'inspection et par la palpation, par le cathétérisme, par l'injection.

a. *Inspection et palpation.* — En faisant basculer en avant la partie interne des bords palpébraux, on découvre les points lacrymaux. La palpation de l'angle interne de l'œil fait reconnaître le bord antérieur de la gouttière lacrymale et le ligament

palpébral interne, rendu encore plus saillant par la traction des paupières en dehors; cette palpation permet d'apprécier les modifications de consistance, de volume et de sensibilité du sac lacrymal. Le canal nasal et son orifice dans le méat inférieur ne sont pas visibles à l'état normal.

b. *Cathétérisme.* — Un autre mode d'exploration des voies lacrymales, fréquemment utilisé en pratique, est le cathétérisme. Il s'exécute au moyen de sondes droites appelées *sondes de Bowman*. Étant donné la direction différente que présentent les divers segments des voies lacrymales, leur cathétérisme est une opération délicate, qui exige la connaissance parfaite de la direction que doit suivre l'instrument; sinon, on risque de produire des fausses routes, accident qui s'observe fréquemment et qui n'est pas toujours sans danger. La figure 259 montre quels sont les divers temps du cathétérisme : la sonde est introduite d'abord verticalement dans le point lacrymal (*premier temps*), puis conduite horizontalement dans le canal lacrymal jusqu'au contact de la paroi interne du sac lacrymal (*second temps*). L'instrument (*troisième temps*) est alors relevé par un mouvement d'arc de cercle jusqu'à ce qu'il soit à peu près vertical et qu'il appuie sur la partie la plus interne de l'arcade orbitaire; il suffit alors de le pousser suivant une direction oblique de haut en bas, d'avant en arrière et un peu de dedans en dehors, *parallèlement au sillon naso-jugal* (Delens), pour le faire pénétrer dans le canal nasal.

c. *Injection.* — Il est enfin possible de se rendre compte de la perméabilité des voies lacrymales en poussant une injection de liquide par le point lacrymal inférieur avec la seringue dite *seringue d'Anel*. Si le liquide passe rapidement dans les fosses nasales il n'existe pas de rétrécissement.

**5° Voies d'accès.** — Les points et les conduits lacrymaux sont accessibles au chirurgien par le bord libre des paupières; le sac lacrymal, par la portion de l'angle interne de l'œil qui est située au dessous du ligament palpébral interne. Quant au canal nasal, il n'est abordable qu'après ouverture préalable du sac lacrymal.

## § 5 — ŒIL OU GLOBE OCULAIRE[1]

Le globe oculaire affecte, comme son nom l'indique, la forme d'une sphère ou, plus exactement, d'un ovale à grand axe antéro-postérieur, dont le diamètre transversal mesure $23^{mm},5$, le diamètre vertical 23 millimètres, le diamètre antéro-postérieur 25 à 26 millimètres.

**1° Situation.** — L'œil occupe cette partie de la cavité orbitaire que nous avons appelée *précapsulaire* (voy. p. 328), parce qu'elle est située en avant de l'aponévrose ou capsule de Tenon. Il est, comme nous venons de le dire, plus ou moins recouvert en avant par les paupières, dont il est séparé par une cavité où circulent les larmes, la *cavité conjonctivale*.

Son pôle antérieur, qui n'est autre que le sommet de la cornée, est tangent à une ligne droite unissant les points les plus saillants des rebords orbitaires supérieur et inférieur. Par contre, il déborde la ligne qui réunit le bord interne au bord externe de la base de l'orbite. Cela nous explique, comme nous l'avons déjà fait remarquer, pourquoi le globe oculaire est moins bien protégé sur son côté externe que sur ses côtés supérieur, inférieur et interne.

Notre ami J. Toubert, professeur agrégé au Val-de-Grâce, a bien voulu s'astreindre à lire toutes nos épreuves. Ses judicieuses observations, notamment pour l'œil et pour l'oreille, nous ont été souvent des plus utiles. Nous l'en remercions ici bien sincèrement.

L'œil n'est pas au contact immédiat des parois de l'orbite : il en est séparé par une distance qui varie de 9 à 11 millimètres. Notons qu'il est plus rapproché de la paroi externe (6 millimètres) que des autres parois.

Les axes antéro-postérieurs des deux yeux sont parallèles l'un à l'autre, mais ils ne sont pas parallèles aux axes antéro-postérieurs de l'orbite, qui, nous le savons, convergent en arrière. Il s'ensuit que l'axe antéro-postérieur du globe prolongé en arrière n'atteint pas le sommet de l'orbite, mais sa paroi externe. Comme nous le verrons plus loin, en étudiant les muscles de l'œil, cette disposition a une certaine importance au point de vue de la mécanique oculaire.

**2° Vue d'ensemble.** — Le globe oculaire est une sphère creuse, dont la disposition a été comparée à celle de la chambre noire d'un appareil photographique. Ses parois sont formées de trois enveloppes concentriques. Son contenu est constitué par des milieux transparents, liquides ou solides.

Les trois enveloppes ou membranes de l'œil sont : 1° une membrane externe de nature fibreuse, la *sclérotique*, qui se transforme en avant en une membrane transparente, la *cornée;* 2° une membrane moyenne, cellulo-vasculaire, la *choroïde*, qui, elle aussi, se transforme en avant en un diaphragme musculaire, l'*iris;* 3° une membrane interne de nature nerveuse, la *rétine*, qui s'atrophie de plus en plus à mesure qu'on se rapproche de l'hémisphère antérieur de l'œil.

Les milieux liquides ou solides, à la fois transparents et réfringents, que doivent traverser les rayons lumineux pour arriver sur la rétine sont, en allant d'avant en arrière : l'*humeur aqueuse*, le *cristallin*, l'*humeur vitrée*.

Nous n'avons pas ici à faire la physiologie de l'œil. Nous rappellerons seulement que ses milieux transparents sont constitués de telle sorte que, si l'on considère des rayons lumineux

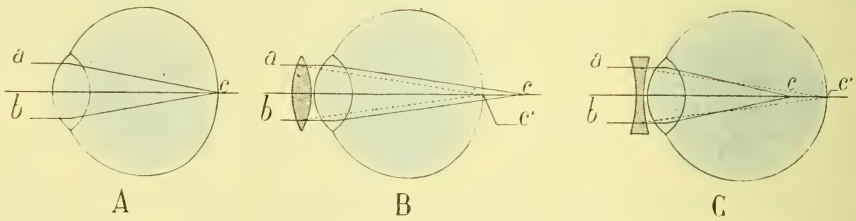


Fig. 260.

Les trois variétés d'œil physiologique vues en coupe sagittale : A, l'œil normal. — B, l'œil hypermétrope. C, l'œil myope.

*a*, *b*, rayons lumineux pénétrant dans l'œil. — *c*, foyer de ces mêmes rayons lumineux : ce foyer se forme sur la rétine pour l'œil normal, au delà pour l'œil hypermétrope, en deçà pour l'œil myope. — *c'*, foyer ramené sur la rétine par un verre convexe approprié pour l'œil hypermétrope, par un verre concave pour l'œil myope.

partant d'un objet éclairé, placé théoriquement à l'infini ou, en pratique, un peu au delà de 5 mètres, ces rayons, après avoir traversé l'humeur aqueuse, le cristallin et le vitré, subissent une convergence telle qu'ils viennent former leur foyer sur la rétine; tel est le cas pour l'œil normal, *l'œil emmétrope* (fig. 260,A). Anormalement, le pouvoir convergent des milieux de l'œil peut être diminué ou augmenté; ou bien, ce qui revient au même, le diamètre antéro-postérieur de l'œil peut être raccourci ou agrandi. Dans le premier cas, les rayons lumineux, provenant d'un objet placé à grande distance, formeront leur foyer au delà de la rétine : l'œil qui présente cette insuffisance de convergence est dit *œil hypermétrope;* pour ramener le foyer sur la rétine il est nécessaire d'augmenter le pouvoir convergent de cet œil au moyen de verres convexes (fig. 260,B). Dans le second cas, ces mêmes rayons lumineux formeront leur foyer en avant de la rétine : l'œil, qui a ainsi un excès de convergence, est dit *œil myope;* si on place au-devant de lui des verres biconcaves qui ont la propriété de diminuer la convergence, ils ramèneront le foyer des rayons lumineux sur la rétine (fig. 260,C).

**3° Divisions.** — Dans la description du globe oculaire, la plupart des auteurs étudient successivement les membranes enveloppantes de l'œil, puis les milieux trans-

parents. Cette façon de faire, excellente au point de vue de l'anatomie descriptive, ne convient pas, à notre avis du moins, à l'anatomie topographique. Elle ne tient pas, en effet, un compte suffisant des données de la clinique et des désidérata de la médecine opératoire. En se plaçant à ce double point de vue, qui est celui de l'anatomie médico-chirurgicale, on peut diviser l'œil en deux segments (fig. 261) : 1° un *segment antérieur*, constitué par la cornée, la chambre antérieure, l'iris, le cristallin et la région irido-ciliaire, segment qui est facile à examiner et à aborder, et dont les lésions sont faciles à reconnaître ; 2° un *segment postérieur*, qui comprend la sclérotique, la choroïde, la rétine, l'humeur vitrée ; à l'inverse du précédent, ce segment du globe oculaire ne peut être exploré que par des procédés spéciaux ; il est difficilement abordable et ses affections, dans bien des cas, restent méconnues pendant un temps plus ou moins long. Étudions successivement chacun de ses deux segments.

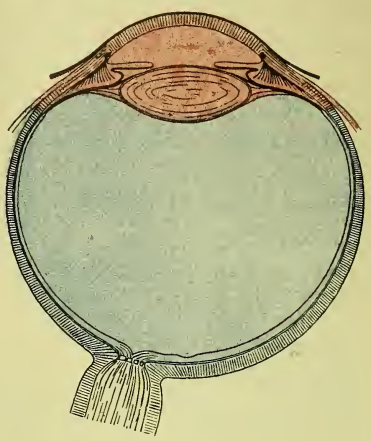

Fig. 261.
Division topographique du globe oculaire. *En rouge*, segment antérieur ; *en bleu*, segment postérieur.

## *A*) — SEGMENT ANTÉRIEUR DE L'OEIL

Le segment antérieur de l'œil nous offre à considérer les parties suivantes : 1° la *cornée transparente* ou, tout simplement, la *cornée ;* 2° en arrière de la cornée, la *chambre antérieure ;* 3° en arrière de la chambre antérieure, l'*iris ;* 4° en arrière de l'iris, la *chambre postérieure* d'abord, puis le *cristallin ;* 5° sur le pourtour du cristallin, la *région irido-ciliaire*.

**1° Cornée.** — La cornée est une membrane transparente, à peu près circulaire, située à la partie antérieure du globe de l'œil.

a. *Forme extérieure.* — La cornée mesure 12 millimètres dans le sens transversal, 11 millimètres seulement dans le sens vertical : elle n'est donc pas exactement circulaire, mais légèrement ovalaire. Son épaisseur est de près de 1 millimètre. La cornée complète, en avant, la sclérotique, dans laquelle elle est comme enchâssée. Le point où les deux membranes s'unissent l'une à l'autre est appelé *limbe scléro-cornéen*. Cette partie est taillée en biseau aux dépens de la cornée : il en résulte que le bord de la cornée s'enfonce sous le bord de la sclérotique comme le verre d'une montre s'engage dans son boîtier. Un millimètre de cornée environ est ainsi recouvert par la sclérotique ; c'est dans ce *segment scléro-cornéen* de la membrane, qui mesure en hauteur 1 millimètre, nous le répétons, que l'on fait pénétrer et ressortir le couteau destiné à tailler le lambeau cornéen dans l'extraction de la cataracte ; c'est à ce niveau également que l'on pratique la ponction de la cornée dans l'opération de la paracentèse de la chambre antérieure et dans l'iridectomie optique. Nous reviendrons d'ailleurs sur cette région en étudiant l'angle irido-scléro-cornéen ; nous verrons alors quels sont ses rapports avec l'iris, le canal de Schlemm, le ligament pectinéal (p. 376). Nous dirons ici seulement, que le limbe scléro-cornéen est un point de repère important dans les opérations qui se font sur

le segment antérieur de l'œil et que c'est à son voisinage que siègent, le plus souvent, les vésicules de la kératite phlycténulaire.

a. *Courbure.* — La cornée est sphérique comme la sclérotique; mais son rayon de courbure (7 à 8 millimètres) étant plus petit que celui de cette membrane (11 à 12 millimètres), elle bombe en avant, autrement dit, elle fait une saillie plus marquée que celle de la sclérotique. Cette saillie est en certains cas exagérée; elle constitue alors l'affection décrite sous le nom de *staphylome transparent* ou encore de *kératoglobe* ou *kératocone*, suivant que la saillie cornéenne reste sphérique ou devient conique.

Bien que, d'après Leroy (1888), la cornée ne représente pas un segment de sphère régulier, mais au contraire un ellipsoïde déformé, on peut admettre en pratique que ses divers diamètres

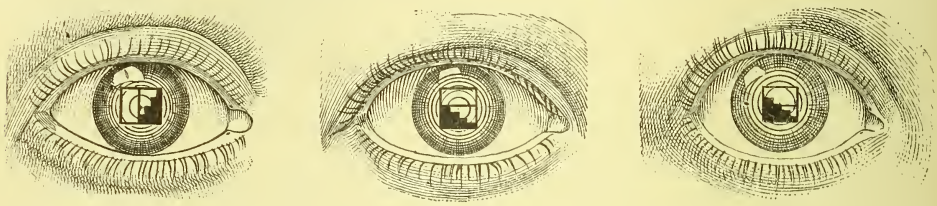


Fig. 262.

Schéma destiné à montrer comment on reconnaît et comment on mesure l'astigmatisme régulier.

A, images de l'ophthalmomètre vues par réflexion sur la cornée et amenées au contact dans le diamètre horizontal de la cornée : pour la clarté de la démonstration, l'image en escalier a été teintée en noir; elle est, en réalité, blanche comme l'autre.

B et C, ces mêmes images ayant subi un quart de tour et se projetant par conséquent sur le méridien vertical de la cornée : elles n'ont subi aucun déplacement dans la figure B qui représente un œil normal; elles chevauchent dans la figure C qui représente un œil astigmate : le nombre de dents qui empiètent sur le rectangle blanc indique le nombre de dioptries d'astigmatisme.

ont une égale courbure. Il suffit, en effet, de projeter sur un méridien de la cornée deux images juxtaposées et de les examiner ainsi juxtaposées dans le méridien perpendiculaire au précédent, pour constater que normalement elles ne se chevauchent pas ou ne s'écartent pas (fig. 262, A et B). — Lorsque l'un des diamètres est plus réfringent que les autres, les rayons lumineux qui pénètrent dans l'œil suivant ce méridien ont nécessairement un foyer différent des autres; ce vice de réfrac-

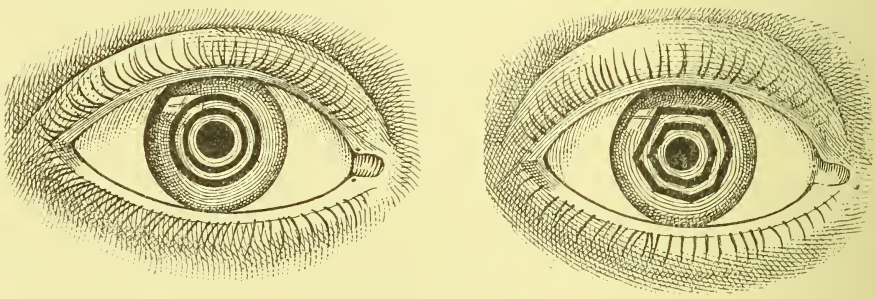


Fig. 263.

Déformation des images dans l'astigmatisme irrégulier.

A, image de cercles concentriques se réfléchissant sur la cornée d'un œil normal.
B, image des mêmes cercles se réfléchissant sur la cornée d'un œil atteint d'astigmatisme irrégulier.

tion constitue *l'astigmatisme cornéen régulier*. D'ordinaire, c'est le méridien vertical qui est le plus réfringent (*astigmatisme conforme à la règle*). En pareil cas, les deux images juxtaposées dans le méridien horizontal chevauchent (fig. 262, C) si on les projette ensuite sur le méridien vertical, plus ou moins, suivant le degré de courbure de ce dernier. C'est sur ce principe qu'est basé l'ophthalmomètre de Javal, destiné à reconnaître et à mesurer l'astigmatisme régulier cornéen. — Dans le cas que nous venons d'envisager, les rayons de courbure de la cornée, tout en n'étant pas les mêmes pour les divers méridiens, restent cependant réguliers. Il n'en est plus de même lorsque la cornée a été le siège de kératites à répétition; sa surface devient alors irrégulière et l'image d'un cercle projetée sur une pareille cornée est déformée au point de ressembler à un polygone (fig. 263). Le vice de réfraction qui résulte de cette lésion est appelé *astigmatisme irrégulier;* il est beaucoup plus gênant que l'astigmatisme régulier.

b. *Transparence.* — La cornée, avons-nous dit plus haut, est nettement transparente. Chez le vieillard, cependant, elle devient plus ou moins opaque dans la région du limbe : la zone ainsi opacifiée se montre sous l'aspect d'une ligne blanc grisâtre, qui entoure la base de la cornée et que l'on désigne sous le nom d'*arc sénile* ou *gerontoxon*. Toutes les lésions ou, plus exactement, toutes les cicatrices de la cornée modifient plus ou moins sa transparence au point lésé et forment une tache appelée *taie* ou, quand elle est très opaque, *leucome*.

Les taies entraînent une gêne toujours marquée de la vision. Celles qui sont situées en regard de la pupille (*taies centrales*) sont, à ce point de vue, les plus gênantes. Elles amènent parfois une diminution telle de l'acuité visuelle que le chirurgien peut être obligé, pour permettre aux rayons lumineux d'arriver jusque sur la rétine, de créer une pupille artificielle répondant à un segment cornéen encore transparent (*iridectomie optique*). On évitera donc en principe la portion centrale de la cornée lorsqu'on devra pratiquer une intervention sur cette membrane (paracentèse, taille de la cornée pour extraire le cristallin).

c. *Structure.* — La cornée est constituée, en allant de la superficie vers la profondeur, par les trois couches suivantes : 1° une *couche épithéliale antérieure,* qui continue et représente l'*épithélium conjonctival;* elle est supportée par une membrane élastique appelée *membrane de Bowman;* 2° un *tissu propre*, formé de fibres disposées en faisceaux et en lamelles, que séparent les unes des autres des espaces ou canaux largement anastomosés ; 2° une *couche épithéliale postérieure,* supportée, elle aussi, par une membrane élastique, la *membrane de Descemet,* laquelle, à la périphérie de la cornée, donne insertion au muscle ciliaire et forme les espaces de Fontana (p. 376) ; cet épithélium postérieur se continue avec celui qui recouvre l'iris.

Le tissu propre constitue la presque totalité de l'épaisseur de la cornée. Cette épaisseur, nous le rappelons, est de 1 millimètre en moyenne : elle est suffisante, comme on le voit, pour que des corps étrangers d'un certain volume (paillettes de fer, grains de sable, charbon, etc.) puissent s'incruster dans la cornée sans la perforer (*corps étrangers de la cornée*).

L'inflammation de la cornée (*kératite*) peut siéger sur l'épithélium antérieur seul (*kératites superficielles*), sur l'épithélium et le tissu propre (*ulcères, abcès lamellaires de la cornée, kératite interstitielle*), enfin, sur la couche épithéliale postérieure (*kératite profonde* ou *ponctuée, descemétite*, fig. 264). La continuité de l'épithélium cornéen avec celui de la conjonctive d'une part, avec celui de l'iris d'autre part, nous explique pourquoi les kératites superficielles sont souvent accompagnées de conjonctivites (*kérato-conjonctivites*), pourquoi la descemétite ou kératite ponctuée s'observe surtout au cours de l'iritis.

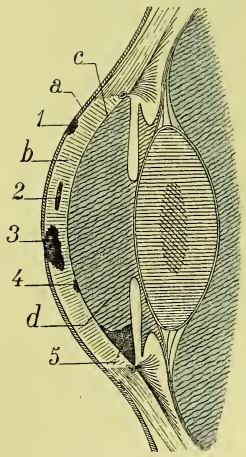


Fig. 264.
Schéma destiné à montrer, sur une coupe antéro-postérieure du segment antérieur de l'œil, le siège des diverses lésions de la cornée.

*a*, épithélium antérieur de la cornée. — *b*, tissu propre. — *c*, épithélium postérieur. — *d*, chambre antérieure.
1, kératite superficielle. — 2, kératite interstitielle. — 3, abcès et ulcère consécutif de la cornée. — 4, descemétite. — 5, hypopyon.

d. *Vaisseaux et nerfs.* — La cornée, et ceci est important à noter, ne présente jamais de *vaisseaux sanguins,* après la naissance tout au moins. Toute vascularisation de la cornée est donc pathologique : on l'observe à la période de réparation des ulcérations des kératites et, à ce titre, elle constitue un symptôme favorable, les vaisseaux néoformés activant la cicatrisation de la perte de substance et disparaissant ensuite ; on l'observe également dans le cas de trachôme ou conjonctivite granu-

leuse, mais, dans cette affection, elle constitue une véritable complication, les vaisseaux néoformés s'organisant et donnant naissance à une sorte de membrane appelée *pannus*, dont la cure, on le sait, est des plus difficiles.

Les lacunes du tissu propre représentent les *voies lymphatiques* de la cornée. Elles communiquent, en arrière, avec la chambre antérieure qu'elles peuvent infecter dans certaines formes de kératite (*kératite à hypopyon*) ; en avant, elles s'ouvrent dans le réseau lymphatique de la conjonctive.

Les *nerfs* de la cornée sont très nombreux : on connaît l'exquise sensibilité que cette membrane présente à l'état normal et l'on sait également que cette sensibilité est la dernière à disparaître pendant l'anesthésie générale. — Ces nerfs proviennent des *nerfs ciliaires*, lesquels émanent eux-mêmes de la branche ophthalmique du trijumeau, ce qui, faisons-le remarquer en passant, nous explique les ulcérations trophiques de la cornée, décrites sous le nom de *kératite neuro-paralytique*, que l'on observe dans les névrites du trijumeau ou bien encore après l'extirpation du ganglion de Gasser. — Avant d'aborder la cornée, les nerfs ciliaires cheminent entre la sclérotique, membrane inextensible comme nous le verrons plus loin, et la choroïde : on s'explique dès lors que, lorsque la pression intra-oculaire augmente, comme dans le glaucome par exemple, ils puissent dans cette partie de leur trajet subir une forte compression : de là les douleurs atroces qu'accusent les malades atteints de glaucome, de là également la disparition de la sensibilité de la cornée au contact, que l'on note en pareil cas. — Les nerfs ciliaires viennent se terminer entre les cellules de la couche épithéliale cornéenne antérieure ; aussi les lésions superficielles de cette couche, celles de la kératite superficielle par exemple, sont-elles particulièrement douloureuses, beaucoup plus douloureuses que les lésions, cependant plus profondes et plus graves, de l'ulcère ou de l'abcès de la cornée. — Disons, en terminant ce qui a trait aux nerfs de la cornée, qu'il existe une forme de kératite où la disposition des foyers infiltrés est parallèle au trajet des rameaux nerveux : c'est la *kératite en bandelettes*.

**2° Chambre antérieure**. — La chambre antérieure de l'œil est l'espace qui sépare l'iris de la cornée (fig. 277, p. 378). — Sa paroi antérieure est formée par la face postérieure concave de la cornée et, tout autour de la cornée, par la portion de la sclérotique qui est située immédiatement en arrière du limbe scléro-cornéen ; la largeur de cette portion juxtalimbique de la sclérotique, qui prend part à la formation de la paroi antérieure de la chambre antérieure, mesure 2 millimètres en moyenne au niveau des deux extrémités supérieure et inférieure du diamètre vertical de l'œil, 1 mm. 25 seulement au niveau des deux extrémités, nasale et temporale, du diamètre horizontal (Rochon-Duvignaud). — Sa paroi postérieure est représentée par la face antérieure de l'iris et par la portion de la face antérieure du cristallin qui répond à la pupille. A ce niveau, la chambre antérieure se continue directement, entre le bord pupillaire et le cristallin, avec la chambre postérieure. — Sa circonférence correspond à l'angle irido-cornéen (p. 375) et déborde, comme nous venons de le voir, la périphérie de la cornée de 2 millimètres, pour venir se cacher sous la sclérotique.

Ainsi constituée, la chambre antérieure a la forme d'une lentille. Son diamètre antéro-postérieur maximum est de 2 millimètres à 2 millimètres et demi ; il faut s'en souvenir, quand on pratique la paracentèse de cette cavité, pour ne pas léser l'iris ou le cristallin en pénétrant trop profondément. Ses dimensions peuvent subir d'importantes modifications à l'état pathologique (fig. 265). C'est ainsi que dans

l'*hypertension du globe oculaire* ou *glaucome*, la chambre antérieure est aplatie et ses dimensions antéro-postérieures très réduites. Elle est, au contraire, sensiblement agrandie lorsque le cristallin a été enlevé (*aphakie*).

La chambre antérieure de l'œil est remplie, à l'état normal, par l'*humeur aqueuse*, liquide incolore qui provient de la filtration des vaisseaux de l'iris et des procès ciliaires. Aussi se reproduit-il très rapidement quand il a été enlevé (après l'opération de la cataracte par exemple). Ce liquide est sous tension dans la chambre antérieure et, de ce fait, maintient écartés l'un de l'autre l'iris et la cornée. Il s'échappe brusquement quand on ponctionne la cornée; l'iris vient alors s'appliquer contre la face postérieure de la cornée et peut même s'engager dans la plaie faite à cette membrane (*hernie et enclavement de l'iris*).

L'humeur aqueuse, à l'état physiologique, se renouvelle sans cesse. Sécrétée, comme nous venons de le dire, par les vaisseaux de l'iris et des procès ciliaires, elle sort de la chambre antérieure par les espaces lymphatiques de l'angle irido-cornéen (p. 376). Nous verrons plus loin, en étudiant ces espaces, les graves accidents qui résultent de leur obstruction.

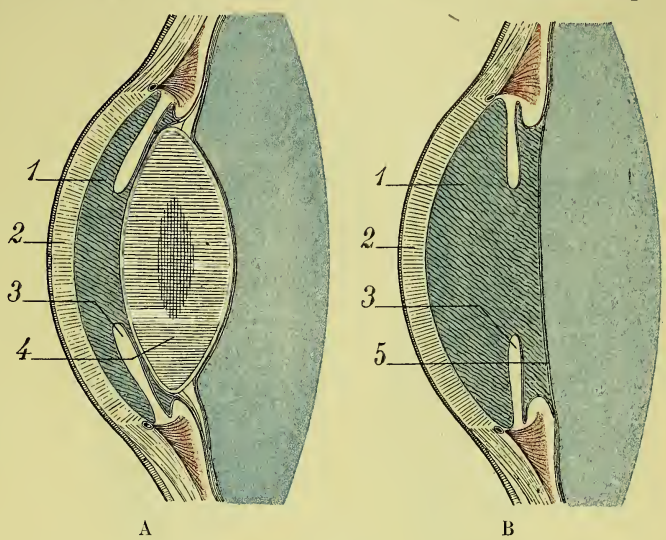


Fig. 265.
Modifications pathologiques de la chambre antérieure de l'œil : A, diminution de la chambre antérieure de l'œil dans le cas d'hypertension du globe (glaucome). — B, agrandissement de la chambre antérieure après l'extraction du cristallin (opération de la cataracte).

1, chambre antérieure. — 2, cornée. — 3, iris. — 4, cristallin. 5, membrane hyaloïde.

A l'état pathologique, on peut observer dans la chambre antérieure des épanchements de sang (*hypohéma*), des épanchements de pus (*hypopyon*), des exsudats iridiens, des corps étrangers. On y peut rencontrer encore le cristallin luxé. Ajoutons que c'est dans cette cavité que tombent et sont résorbées les masses corticales mises en liberté par la discision du cristallin, méthode opératoire applicable, comme on le sait, à certaines variétés de cataractes.

**3° Iris.** — L'iris est une membrane circulaire, disposée en sens frontal entre la cornée et le cristallin. Il mesure de 12 à 13 millimètres de diamètre; son épaisseur moyenne est de 0 mm. 3. A son centre se voit un orifice arrondi, l'*orifice pupillaire*, destiné à laisser passer les rayons lumineux : l'iris devient ainsi une sorte de diaphragme à orifice central, interposé entre le milieu extérieur et la rétine. L'orifice pupillaire ou *pupille* est presque toujours unique. Exceptionnellement, on rencontre des iris présentant des orifices multiples : cette malformation est connue sous le nom de *polycorie*.

A. Forme extérieure. — Envisagé au point de vue de sa configuration extérieure

et de ses rapports, l'iris nous offre à considérer une face antérieure, une face postérieure, une grande circonférence et une petite circonférence :

a. *Face antérieure.* — La face antérieure de l'iris est brillante, de coloration variant avec les sujets. On peut dire d'une façon générale que les iris d'une teinte claire s'observent chez les sujets à cheveux blonds ; les iris à teinte foncée, au contraire, sur les sujets à cheveux bruns ou noirs. Il arrive parfois que la coloration irienne ne soit pas la même pour chacun des deux yeux. — La teinte et l'aspect brillant de l'iris se modifient lorsqu'il est enflammé (*iritis*) : la membrane prend alors un aspect terne, une coloration effacée, sale. — La face antérieure de l'iris est en rapport avec la face postérieure de la cornée ; mais elle en est séparée par la chambre antérieure. Dans certains cas pathologiques (plaies, ulcères, etc.), l'iris peut venir se mettre au contact de la cornée et lui adhérer : ces adhérences sont désignées sous le nom de *synéchies antérieures* : on dit encore que la cornée présente un *leucome adhérent* (fig. 266, A).

b. *Face postérieure.* — La face postérieure de l'iris offre chez tous les sujets, les albinos exceptés, une coloration identique : elle est noire, c'est l'*uvée* des

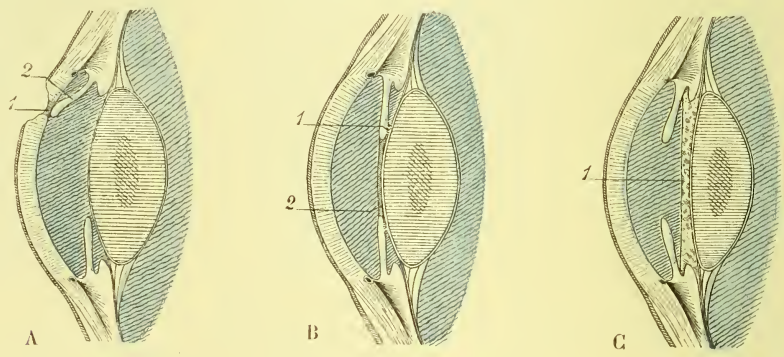


Fig. 266.
Coupes antéro-postérieures schématiques du segment antérieur de l'œil.

A, synéchie antérieure de l'iris (leucome adhérent) : 1, cicatrice d'un ulcère cornéen. — 2, iris adhérent.
B, synéchies postérieures de l'iris et exsudats comblant le champ pupillaire : 1, adhérences de l'iris au cristallin. — 2, exsudats.
C, persistance de la membrane de Wachendorf : 1, membrane de Wachendorf.

anciens anatomistes. Elle répond à la face antérieure du cristallin, sur laquelle elle est directement appliquée, sauf au niveau de sa grande circonférence ; en ce point, en effet, les procès ciliaires s'interposent entre elle et le bord du cristallin. Le cristallin soulève légèrement l'iris et le tend en quelque sorte ; aussi, lorsqu'il y a subluxation ou suppression de la lentille, l'iris devient flottant, et tremblottant (*irido-donésis*). Ces rapports intimes de la face antérieure de l'iris avec le cristallin nous expliquent la fréquence des adhérences (*synéchies postérieures*) qui s'établissent entre ces deux organes dans les cas d'iritis (fig. 266, B) : ils nous expliquent également pourquoi l'atropine, en amenant la dilatation de la pupille, c'est-à-dire en écartant l'iris du cristallin, empêche la formation de ces adhérences. Les relations étroites qui existent entre ces deux organes, iris et cristallin, exposent le chirurgien qui pratique l'iridectomie à blesser le cristallin sous-jacent. L'iris, de son côté, est, pour le même motif, fréquemment lésé dans l'extraction du cristallin, aussi certains opérateurs préfèrent-ils pratiquer de parti pris l'excision de l'iris (*iridectomie*) avant d'enlever la lentille opacifiée.

c. *Grande circonférence.* — La grande cironférence de l'iris est constituée par

l'insertion périphérique de cette membrane. Nous l'étudierons avec la région irido-ciliaire qu'elle contribue à former (p. 375).

d. *Petite circonférence, pupille.* — La petite circonférence de l'iris circonscrit la *pupille*. La pupille est un orifice essentiellement mobile, se rétrécissant sous l'influence d'une vive lumière, s'élargissant au contraire dans un milieu faiblement éclairé, de façon à ne laisser arriver à la rétine que la quantité de lumière nécessaire pour la production d'une impression visuelle normale. Lorsque la pupille est oblitérée par des exsudats (iritis) les rayons lumineux ne peuvent plus pénétrer dans l'œil ; il suffit alors, pour permettre au malade de recouvrer la vision, de pratiquer la résection d'un fragment de l'iris, de faire, en un mot, une *pupille artificielle*.

Chez le fœtus, le champ pupillaire est occupé par une membrane, la *membrane de Wachendorf*, qui fait partie du sac vasculaire du cristallin alimenté par l'artère hyaloïdienne et qui disparaît vers le septième mois de la vie intra-utérine ; elle peut, cependant, persister en partie après la naissance et entraîner une gêne, parfois marquée, de la vision. Cette membrane s'insère, comme Henle l'a montré, à la face postérieure de l'iris, en dehors de la zone sphinctérienne ou pupillaire, (fig. 266, C) ; il en résulte que, lorsqu'elle persiste, les mouvements de la pupille sont conservés, ce qui permet de ne pas confondre cette malformation avec l'oblitération de la pupille par des exsudats inflammatoires, affection dans laquelle, on le sait, la mobilité de l'iris se trouve supprimée.




Fig. 267.
Schéma montrant la forme de la pupille à l'état normal et à l'état pathologique.

A, pupille dilatée et normale.
B, pupille dilatée dans le cas d'iris enflammé (iritis) et adhérant partiellement au cristallin.

Dans l'état de dilatation moyenne, la pupille est assez exactement circulaire; elle mesure 3 à 4 millimètres de diamètre. Elle conserve sa forme circulaire en se dilatant, à moins qu'il n'existe des adhérences de l'iris au cristallin ; en pareil cas, la pupille bridée, gênée dans son fonctionnement, est plus ou moins déformée, (fig. 267) d'autant plus déformée que les synéchies sont plus courtes. On a proposé d'aller détruire ces adhérences pour éviter les tiraillements que subit forcément le cristallin dans les mouvements incessants de l'iris.

Les orifices pupillaires des deux yeux ont des dimensions sensiblement égales à l'état normal, mais il n'en est pas de même dans certaines affections cérébrales : on sait, par exemple, que dans la paralysie générale, l'inégalité pupillaire est la règle.

*B*. Structure. — L'iris, abstraction faite des vaisseaux et des nerfs que nous décrirons à part, est essentiellement constitué par des fibres musculaires lisses, plongées dans un stroma conjonctif riche en cellules pigmentées et diversement colorées. Sur la face antérieure se dispose un épithélium (*épithélium antérieur*), qui prolonge celui de la face postérieure de la cornée. Sur sa face postérieure s'étale également un deuxième épithélium (*épithélium postérieur*), celui-ci fortement pigmenté : il représente le vestige de la rétine. L'iris est manifestement la

continuation de la choroïde, dont rien ne le distingue, si ce n'est l'épaississement de la couche musculaire. Cette continuité anatomique des deux membranes nous explique pourquoi les lésions pathologiques siègent souvent à la fois sur l'iris et sur la choroïde, d'où la fréquence des *irido-choroïdites* observées en clinique.

*Les fibres musculaires lisses* de l'iris se disposent en cercle autour de la pupille et forment ainsi, tout autour de cet orifice, un espèce d'anneau aplati, de 1 millimètre à 1 millimètre 3 d'épaisseur. La contraction de cet anneau, véritable *sphincter de la pupille*, rétrécit l'orifice et produit le *myosis*. Existe-t-il un *muscle dilatateur* de la pupille formé de fibres radiées, comme Henle, Kölliker, Iwanoff, Merkel le soutiennent, ou bien doit-on admettre que la dilatation pupillaire (encore appelée *mydriase*) est due au relâchement du sphincter que nous venons de décrire? La question n'est pas encore tranchée; cependant les dernières recherches de Gabrielidès et celles plus récentes de Vialleton et Grynfeldt sont favorables à l'existence d'un muscle dilatateur.

*C.* Vaisseaux et nerfs. — Les vaisseaux iriens comprennent des artères, des veines et des lymphatiques. — Les *artères* (fig. 268), très nombreuses, émanent du *grand cercle artériel de l'iris*, qui est situé tout autour de la grande circonférence de cette membrane. Ce cercle artériel est formé : 1° par les deux *ciliaires longues postérieures*, l'une interne ou nasale, l'autre externe ou temporale, qui naissent de l'artère ophthalmique et qui perforent la sclérotique dans l'hémisphère postérieur de l'œil; 2° par les *ciliaires antérieures*, qui sont fournies par les artères musculaires et qui traversent la sclérotique dans le voisinage de l'insertion des muscles droits. Ces ciliaires antérieures envoient, comme nous l'avons déjà vu, de fins rameaux à la portion de la conjonctive qui entoure immédiatement la circonférence de la cornée (p. 348); peu visibles à l'état normal, ces artérioles deviennent plus volumineuses lorsque l'iris est enflammé; elles forment alors autour de la cornée une bordure violacée, le *cercle périkératique*, qui constitue un excellent signe d'iritis. L'iris est un organe très vasculaire : on s'explique, par suite, que certaines affections, telles que la syphilis et le rhumatisme, dont on connaît la localisation fréquente sur le système circulatoire, intéressent tout particulièrement l'iris (*iritis syphilitique, iritis rhumatismale*). — Les *veines* se rendent aux paquets veineux des procès ciliaires et, par ces derniers, aux veines de la choroïde. — Les *lymphatiques* n'existent pas dans l'iris, en tant que vaisseaux. La

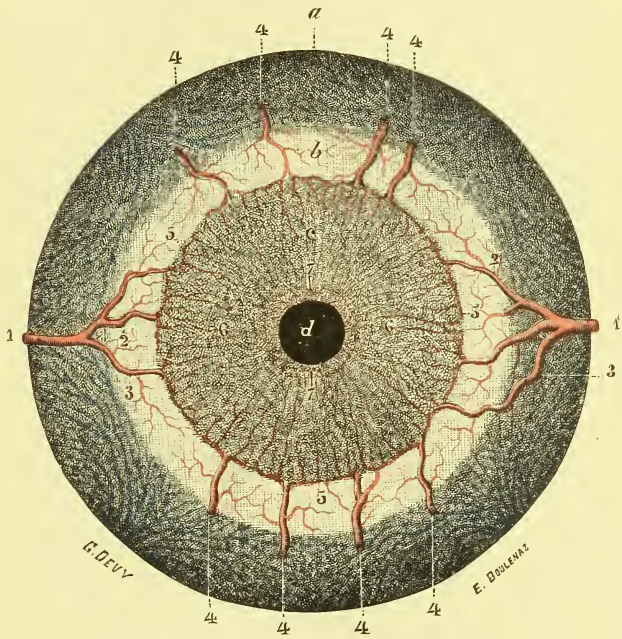


Fig. 268.

L'iris, vu par sa face antérieure avec son grand cercle artériel et son petit cercle artériel (T.).

*a*, choroïde. — *b*, muscle ciliaire. — *c*, iris. — *d*, pupille.
1, et 1', les deux artères ciliaires longues, avec : 2, leur branche de bifurcation ascendante; 3, leur branche de bifurcation descendante. — 4, 4, 4, artères ciliaires antérieures. — 5, grand cercle artériel de l'iris. — 6, 6, ses branches iriennes cheminant en sens radiaire. — 7, petit cercle artériel de l'iris, disposé tout autour de la pupille.

lymphe y circule dans un système lacunaire qui a été bien décrit par Schwalbe. De l'iris, elle se déverse dans la chambre antérieure, à travers un système de fentes qui se trouvent sur le pourtour de l'iris, entre les faisceaux du ligament pectiné (voy. plus loin). — Les *nerfs* de l'iris, sont fort nombreux : on connaît les douleurs qu'accuse le malade, quand on sectionne la membrane, dans l'iridectomie. Ils sont fournis par le plexus que forment les nerfs ciliaires émanés du ganglion ophthalmique lequel, on le sait (p. 419), reçoit ses racines du moteur oculaire commun, du sympathique et de l'ophthalmique de Willis. Le rétrécissement de la pupille est sous la dépendance du moteur oculaire commun ; sa dilatation résulte de l'action du sympathique, soit que celui-ci innerve le muscle radié de l'iris, soit, si l'on n'admet pas l'existence de ce dernier muscle, qu'il agisse par inhibition sur le plexus ciliaire. En tous cas, les mouvements de l'iris sont des mouvements réflexes, ils échappent à la volonté. Les uns ont leur point de départ dans la rétine (*réflexe lumineux*), les autres dans la contraction du muscle ciliaire et des muscles de la convergence (*réflexe de l'accommodation*).

Centre ganglionnaire et centre cortical des nerfs de l'iris, voie motrice irienne. — Le centre ganglionnaire des nerfs de l'iris (fig. 269,7) fait partie des centres ganglionnaires du moteur oculaire commun, que nous décrirons plus loin (p. 417). Il présente avec les centres optiques des relations qui nous permettent de comprendre comment une excitation lumineuse peut parcourir le nerf optique, se réfléchir au niveau des centres optiques primaires et des centres ganglionnaires du moteur oculaire commun et provoquer une contraction de l'iris (réflexe de l'iris à la lumière fig. 269, *x*, *x*, *x*, *xy*).

Ces relations ne suffisent pas, cependant, à expliquer les réflexes iriens à l'accommodation, qui ne sont pas des réflexes à proprement parler, ainsi que le fait remarquer Grasset, mais plutôt des mouvements automatiquement réalisés sous l'influence d'une innervation corticale : quand nous fixons un objet plus ou moins éloigné, si même par la pensée et dans l'obscurité nous pensons à cet objet plus ou moins éloigné, il se produit des mouvements dans l'iris. D'après Grasset, ces mouvements auraient l'écorce pariéto-occipitale pour centre : le savant professeur de Montpellier décrit en effet, en ce point, un *centre cortical des nerfs de la pupille* (fig. 269,8). De ce centre partiraient des fibres qui franchiraient la ligne médiane et viendraient, après avoir fait relais dans les centres ganglionnaires précités, s'unir aux autres fibres du moteur oculaire commun.

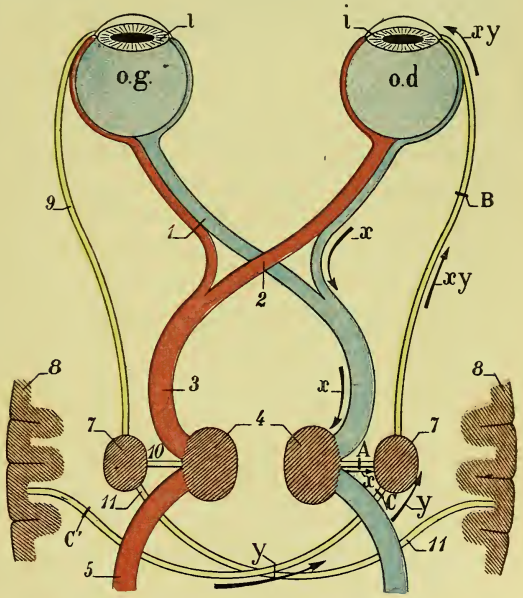


Fig. 269.
Schéma de la voie motrice irienne.

La voie optique est en rouge et bleu, la voie motrice irienne en jaune.

*o. d.*, œil droit. — *o. g.*, œil gauche. — *i*, iris.
1, nerf optique. — 2, chiasma. — 3, bandelette optique. — 4, centres ganglionnaires optiques. — 5, faisceau optique intra-cérébral. — 7, centre ganglionnaire du moteur oculaire commun. — 8, centre cortical des nerfs de l'iris et du muscle ciliaire (écorce pariéto-occipitale). — 9, moteur oculaire commun. — 10, fibres d'union entre le centre ganglionnaire du moteur oculaire commun et le centre optique. — 11, trajet intra-cérébral des fibres d'union entre le centre ganglionnaire du moteur oculaire commun et son centre cortical.

Le reste de la légende est dans le texte.

En résumé, la contraction irienne se produit par deux mécanismes différents : 1° à la suite d'une excitation des voies optiques primaires, c'est le *réflexe de la lumière;* 2° à la suite d'une excitation partie du centre cortical, c'est la *contraction de l'accommodation*. Ces deux réflexes suivent le même trajet (fig. 269, *xy*), de la périphérie jusqu'aux centres ganglionnaires du moteur oculaire commun; mais, à partir de là, chacun d'eux parcourt une voie différente : le réflexe de la lumière suivant la voie d'union des centres optiques au centre du moteur oculaire (fig. 269, *x*); le réflexe de l'accommodation suivant la voie d'union du centre cortical pariéto-occipital au centre du moteur oculaire (fig. 269, *y*). Cette voie distincte, que suivent le réflexe de la lumière et la contraction de l'accommodation sur une partie de leur parcours, nous

explique pourquoi, selon le siège de la lésion, on observe en clinique des types différents de paralysie de l'iris. C'est ainsi que l'iris peut : 1° ne plus se contracter, ni à l'accomodation, ni à la lumière ; 2° ne plus se contracter à l'accommodation, mais réagir encore à la lumière ; 3° enfin, comme dans le tabes par exemple, ne plus réagir à la lumière mais cependant se contracter à l'accommodation (*signe d'Argyll-Robertson*). Une lésion siégeant en B, à la périphérie, c'est-à-dire en avant des centres ganglionnaires, donnera naissance au premier type : il y aura disparition du réflexe d'accommodation et du réflexe lumineux. Une lésion siégeant en C, en arrière des centres ganglionnaires, se traduira par la paralysie de l'accommodation seule ; la contraction de l'iris à la lumière persistera. Enfin le troisième type de paralysie de l'iris, celui qui s'observe dans le tabes, peut être la conséquence d'une lésion occupant le point A : cette lésion interrompt l'arc réflexe optico-irien, d'où suppression du réflexe lumineux, mais laisse intact l'arc cortico-irien, d'où conservation du réflexe de l'accommodation.

Centre cilio-spinal. — En plus du centre cérébral que nous venons de signaler, les filets du grand sympathique qui innervent l'iris possèdent encore un centre médullaire, le *centre ciliospinal* de Budge (1885), qui préside à la dilatation réflexe non visuelle de la pupille (mouvements pupillaires provoqués par la douleur, action centripète intense). Ces fibres du sympathique arrivent à la moelle en suivant le trijumeau jusqu'au ganglion de Gasser (François-Franck), puis le tronc du sympathique et enfin le rameau communiquant de la première dorsale (Mme Déjerine-Klumpke, 1885). Le centre cilio-spinal est situé au niveau de la partie inférieure de la moelle cervicale et de la partie supérieure de la moelle dorsale : il répond à la partie inférieure du renflement brachial. Ses lésions destructives entraînent le *myosis* : son irritation, la *mydriase*. Les lésions de ce centre se distinguent de celles du centre cérébral en ce qu'elles ne s'accompagnent d'aucun trouble de la musculature extrinsèque de l'œil. Nous ajouterons, en terminant, que dans les traumatismes ou dans les affections spontanées du segment dorso-cervical de la colonne vertébrale, les réactions de l'iris doivent être examinées avec grand soin : elles permettent de localiser exactement le siège de la lésion.

**4° Chambre postérieure.** — La chambre postérieure de l'œil est l'espace qui se trouve compris entre la face postérieure de l'iris et la face antérieure du cristallin. Cet espace, à l'état normal, est pour ainsi dire virtuel. En avant, il communique avec la chambre antérieure au niveau de l'orifice pupillaire ; il communique de même, en haut et en arrière, avec le *canal godronné de Petit*, autrement dit avec l'espace lymphatique de la zone de Zinn. La chambre postérieure est, comme l'antérieure, remplie par l'humeur aqueuse. A sa partie périphérique, partie qui est de beaucoup la plus large, se disposent les procès ciliaires, formant par leur ensemble une élégante collerette, que l'on désigne sous le nom de *couronne ciliaire*.

**5° Cristallin.** — Le cristallin est le segment le plus important de l'appareil dioptrique de l'œil. C'est une lentille biconvexe, d'une valeur de 11 dioptries, qui se dispose en sens frontal en arrière de l'iris, entre ce dernier et le corps vitré. Il mesure, en moyenne, 9 ou 10 millimètres de diamètre sur 5 millimètres d'épaisseur. Son centre se trouve situé un peu en avant du centre des mouvements de l'œil.

A. Forme extérieure et rapports. — Le cristallin, comme toute lentille biconvexe, nous présente deux faces, l'une antérieure, l'autre postérieure, et une circonférence. — La *face antérieure*, convexe, est un segment de sphère, dont le rayon de courbure est, en moyenne, de 9 millimètres. Lisse et unie, elle répond successivement, en allant du centre à la périphérie : 1° à la pupille et, par suite, à la chambre antérieure de l'œil ; 2° à la face postérieure de l'iris ; 3° aux procès ciliaires. Le centre de cette face ou *pôle antérieur* du cristallin est séparé de la face postérieure de la cornée par un intervalle de 2 millimètres à 2 millimètres et demi. — La *face postérieure*, également convexe, plus convexe même que l'antérieure, représente encore un segment de sphère, dont le rayon de courbure est de 5mm,5 à 6 millimètres. Elle répond, dans toute son étendue, au corps vitré. Le centre de cette face ou *pôle postérieur* du cristallin est séparé de la tache jaune de la rétine (*macula lutea*) par un intervalle de 16 millimètres. — La *circonférence* ou *équateur*, exactement circulaire, est en rapport sur tout son pourtour avec un petit canal lymphatique, le *canal godronné de Petit* ou, tout simplement, le *canal de Petit*.

*B*. Caractères physiques. — Au point de vue physique, le cristallin nous offre à considérer son élasticité, sa coloration, sa consistance :

a. *Elasticité*. — Le cristallin est un organe essentiellement élastique. Il cède facilement à toute cause de déformation et reprend rapidement sa forme primitive. C'est grâce à cette propriété que le cristallin change de courbure suivant que l'œil doit

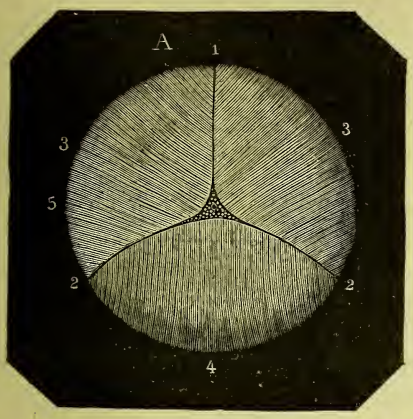


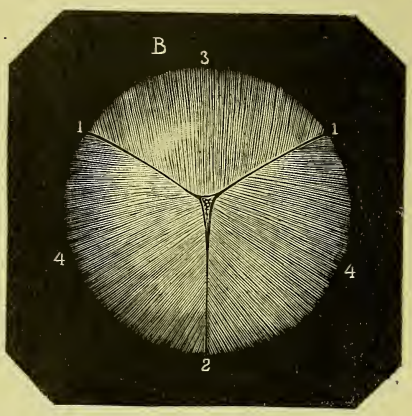


Fig. 270.

Cristallin, vu : A, par sa face antérieure ; B, par sa face postérieure (T.).

Fig. A. — 1, rayon stellaire ascendant et vertical. — 2, rayons stellaires obliquement descendants et divergents sous un angle de 120°. — 3, 3, secteurs supérieurs. — 4, secteur inférieur.

Fig. B. — 1, 1, rayons stellaires obliquement ascendants et divergents sous un angle de 120°. — 2, rayon stellaire descendant et vertical. — 3, secteur supérieur. — 4, 4, secteurs inférieurs.

être adapté pour la vision de près ou pour la vision de loin (*pouvoir d'accommodation du cristallin*). Helmholtz est parvenu à établir que, pour une accommodation de 5 dioptries, la face antérieure du cristallin bombe de telle sorte que son rayon de courbure mesure 6 millimètres, au lieu de 10 qu'il a à l'état de repos. La courbure de la face postérieure augmente elle aussi : elle est de 5 millimètres et demi, au lieu de 6 (Panas). Cette élasticité du cristallin diminue assez rapidement avec l'âge.

La puissance d'accommodation du cristallin qui est de 14 dioptries à dix ans, n'est plus que de 10 dioptries à vingt ans et de 7 dioptries seulement à trente ans ; elle est presque nulle à soixante ou soixante-cinq ans (Donders). A partir de quarante à quarante-cinq ans, elle est insuffisante pour permettre la vision de près. Le sujet est alors obligé de suppléer à cette insuffisance d'accommodation par l'usage des verres convexes, dont il doit augmenter la puissance à mesure que son accommodation diminue. Cette perte du pouvoir accommodateur du cristallin constitue la *presbytie*. Chez l'hypermétrope, chez lequel, nous le savons, les rayons lumineux vont former leur foyer en arrière de la rétine, la puissance d'accommodation du cristallin est mise en jeu continuellement pour ramener le foyer sur la rétine ; chez le myope au contraire, chez lequel les rayons lumineux vont former leur foyer en avant de la rétine, elle est d'autant moins utilisée que la myopie est plus forte ; un myope de 7 dioptries ne sera jamais presbyte. Si l'on se rappelle que le cristallin à l'état de repos a une réfringence égale à 11 dioptries, on comprendra que l'on ait pu, pour des myopies supérieures à 13 dioptries, conseiller l'extraction du cristallin (Fukala 1887, Vacher 1890). Un myope de 14 dioptries par exemple n'aura plus, après l'opération, qu'une myopie de 3 dioptries. Ajoutons cependant, que cela n'est pas absolument exact et que la diminution de la réfraction, qui résulte de l'extraction du cristallin chez les myopes élevés, est en réalité plus forte que 11 dioptries : elle est en moyenne de 15 dioptries, ce qui est dû à ce fait que dans la production de la myopie le cristallin seul n'est pas en jeu, mais que la réfringence cornéenne et l'allongement de l'axe antéro-postérieur du globe oculaire sont également des facteurs importants (A. Trousseau).

b. *Coloration*. — La coloration du cristallin est, elle aussi, variable suivant les cas. Chez l'enfant, le cristallin est incolore et complètement transparent. De trente à quarante ans, sa partie centrale revêt peu à peu une teinte jaune paille. Chez les

vieillards, enfin, le cristallin présente généralement une teinte ambrée, qui est plus ou moins prononcée suivant les sujets et qu'il ne faut pas confondre avec une cataracte commençante. Dans certains cas pathologiques, la transparence du cristallin disparaît en totalité ou en partie : chacun sait que l'on donne à ce trouble de la lentille cristallinienne le nom de *cataracte*.

c. *Consistance*. — La consistance du cristallin varie également avec l'âge. Mou chez l'enfant, le cristallin devient ferme chez l'adulte et surtout chez le vieillard. La partie centrale est la plus dure, elle est désignée sous le nom de *noyau*. Cette consistance subit des modifications intéressantes à noter dans les cataractes. C'est ainsi qu'on observe des cataractes liquides ou molles, des cataractes demi molles, des cataractes dures ; on peut même rencontrer des cristallins calcifiés.

*C*. Moyens de fixité. — Le cristallin est maintenu en position par un appareil fixateur (fig. 271,7) que l'on désigne indistinctement sous les noms de *zone de Zinn, ligament suspenseur du cristallin, zonula*. Il est constitué par la membrane hyaloïde. Cette membrane, on le sait, adhère intimement à l'ora serrata ; arrivée au niveau de la périphérie du cristallin, elle se divise en une série de fibrilles fort irrégulières, qui s'insèrent sur le cristallin, en se continuant avec les deux cristalloïdes et en formant tout autour de l'équateur cristallinien un espace criblé de fentes, espace triangulaire en coupe, que l'on désigne sous le nom de *canal godronné de Petit* : c'est à travers les fentes du canal de Petit que circule la lymphe.

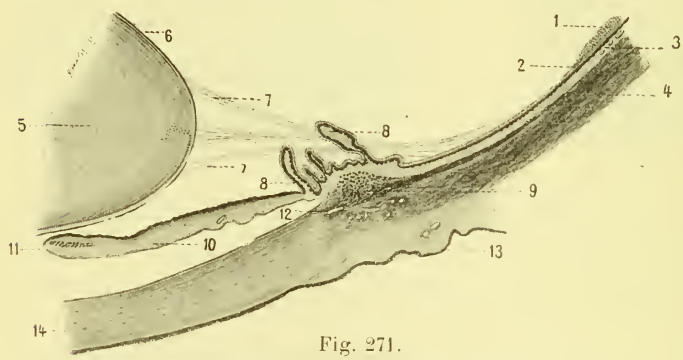


Fig. 271.

La zone le Zinn vue sur une coupe horizontale de l'œil (gr. 9/1. d'après Tourneux.)

1, rétine. — 2, ora serrata. — 3, choroïde. — 4, sclérotique. — 5, cristallin. — 6, capsule du cristallin. — 7, fibres de la zonule. — 8, procès ciliaires. — 9, muscle ciliaire avec ses deux ordres de fibres. — 10, iris. — 11, sphincter de l'iris. — 12, canal de Schlemm. — 13, conjonctive. — 14, cornée.

La zone de Zinn, en raison de son insertion à l'ora serrata, attire d'une façon constante l'équateur du cristallin dans un sens excentrique et, par conséquent, aplatit la lentille. Pour que le cristallin bombe, pour qu'il y ait accommodation, il faut donc que la zone de Zinn puisse être détendue. C'est là, comme nous le verrons plus loin, le rôle que remplit le muscle ciliaire.

Cet appareil de suspension du cristallin est peu résistant; il est relâché, ramolli même, dans certaines formes de cataractes (*cataractes branlantes*). Il peut se rompre à la suite d'un traumatisme ou au cours d'une opération : dans ce cas, le cristallin n'étant plus soutenu se luxe ou se subluxe, soit dans le corps vitré, soit dans la chambre antérieure.

*D*. Structure. — Le cristallin est constitué : 1° par une enveloppe ou *capsule;* 2° par une série de fibres rubanées, les *fibres du cristallin*, qui forment la substance propre de la lentille : ces fibres sont reliées les unes aux autres par une substance amorphe, qui, sur le cristallin durci, dessine une espèce d'étoile à trois branches (fig. 270) visible sur l'une et l'autre de ses deux faces.

a. *Capsule.* — La capsule du cristallin est une membrane mince, transparente comme du verre, très élastique, s'enroulant sur elle-même quand on la déchire. Dans l'opération de la cataracte, il suffit de pratiquer sur elle une petite incision pour voir se transformer immédiatement celle-ci en une fente large, suffisante pour laisser échapper les fibres opacifiées du cristallin. Cette capsule est encore appelée *cristalloïde :* son segment antérieur porte plus spécialement le nom de *cristalloïde antérieure;* son segment postérieur, celui de *cristalloïde postérieure.*

La cristalloïde antérieure est au contact des procès ciliaires et de la face postérieure de l'iris : c'est avec elle que se font les synéchies postérieures signalées plus haut, sur elle que s'observent les petites taches appelées *dépôts d'uvée,* survenant après les inflammations légères de la membrane iridienne. La cristalloïde antérieure est tapissée, sur sa face profonde et dans toute son étendue, par une seule couche de cellules pavimenteuses : c'est l'*épithélium du cristallin.* La cristalloïde postérieure en est totalement dépourvue.

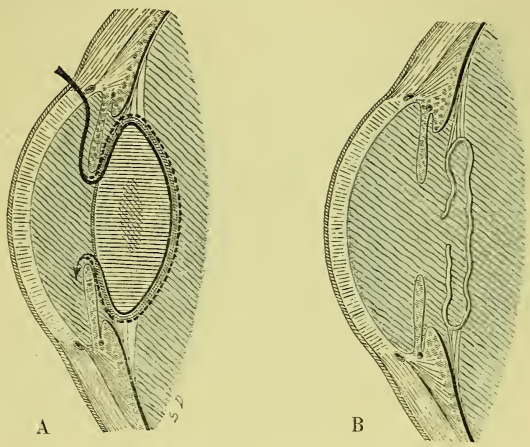


Fig. 272.
Coupes antéro-postérieures schématiques du segment antérieur de l'œil.

A. cette figure est destinée à montrer les deux procédés d'extraction du cristallin cataracté : la flèche en trait plein représente l'extraction sous-capsulaire : le trait pointillé l'extraction capsulo-lenticulaire.
B. cette figure représente la capsule cristallinienne restant après l'extraction sous-capsulaire : son opacification constitue la *cataracte secondaire.*

La capsule, à l'inverse des fibres cristalliniennes, s'opacifie très rarement : aussi la conserve-t-on le plus souvent dans l'opération de la cataracte et se contente-t-on de l'inciser pour enlever les fibres dégénérées. L'opération est ainsi beaucoup plus simple et moins grave que si l'on pratiquait l'extraction avec la capsule (fig. 272), car la cristalloïde, en continuité directe avec la zone de Zinn, comme nous l'avons dit, forme avec cette dernière une cloison isolant l'humeur vitrée du segment antérieur de l'œil et s'opposant, lorsqu'elle reste intacte, à son issue à l'extérieur. Lorsque la capsule est opacifiée en même temps que la lentille (*cataracte capsulo-lenticulaire*), il est indiqué de l'enlever : dans ce cas, on le conçoit, l'issue du corps vitré est presque fatale. L'opacification de la cristalloïde s'observe parfois après une extraction sous-capsulaire de la lentille : elle porte alors le nom de *cataracte secondaire.* Elle oblige le chirurgien à pratiquer une nouvelle opération : la discision de la membrane ou son extraction partielle avec un pince à iridectomie.

b. *Fibres du cristallin.* — Les fibres du cristallin dérivent, par voie d'allongement, des cellules épithéliales qui, à la période embryonnaire, tapissent la face postérieure de la cristalloïde antérieure. Elles forment la plus grand partie de la masse cristallienne.

Leur mode d'agencement, leur groupement est longuement décrit dans les Traités d'anatomie descriptive : nous y renvoyons le lecteur. Nous rappellerons seulement ici que les fibres du cristallin sont d'une remarquable « fragilité » et que leur lésion se traduit par une opacification qui a reçu le nom de *cataracte.* Nous rappellerons encore que la cristalloïde constitue pour les fibres du cristallin un important appareil de protection. Lorsque cette membrane est lésée, les fibres s'opacifient au point correspondant (*cataractes traumatiques*) ; elle les isole, en effet, de l'humeur aqueuse, laquelle, on le sait, a la propriété de les opacifier et de les dissoudre ; c'est même sur cette propriété, signalons-le en passant, qu'est basé le traitement des cataractes par la *discision*t Toutefois, la résorption des fibres opacifiées ne se produit guère que chez les jeunes sujets ; chez les adultes et surtout chez les vieillards, l'opacification s'observe seule, d'ordinaire. Aussi faut-il attendre pour extraire une cataracte, que celle-ci soit *mûre,* suivant le terme clinique, c'est-à-dire totale ; autrement, on s'expose à laisser avec la capsule des fibres cristalliennes qui s'opacifieront ultérieurement au contact de l'humeur aqueuse et produiront une cataracte secondaire.

La forme, le siège, l'étendue des opacités cristalliennes servent à établir une classification des cataractes. Parmi les types le plus fréquemment observés, nous citerons les suivants : 1° la *cataracte nucléaire*; 2° la *cataracte corticale*, souvent combinée avec la précédente, notamment chez le vieillard ; 3° la *cataracte capsulaire*, qui succède à certains traumatismes circonscrits et qui parfois devient calcaire, surtout chez les sujets âgés ; 4° la *cataracte ponctuée*, la *cataracte polaire antérieure* et *polaire postérieure*, qui sont surtout congénitales ; 5° enfin la *cataracte* dite *zonulaire* ou mieux *stratifiée* (De Graefe), qui est surtout infantile. La figure 273 indique mieux que ne pourraient le faire des descriptions détaillées la topographie des lésions dans ces divers cas.

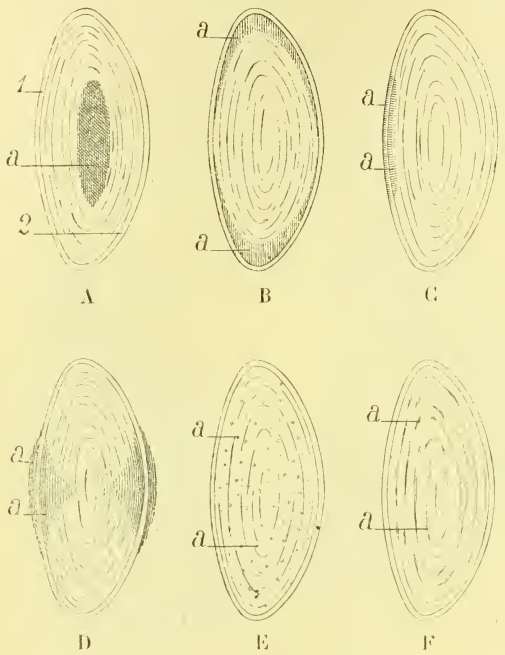


Fig. 273.

Schémas destinés à montrer, sur une coupe antéro-postérieure du cristallin, les divers types de cataracte (d'après Truc et Valude).

A, cataracte nucléaire. — B, cataracte corticale. — C, cataracte capsulaire antérieure. — D, cataracte polaire antérieure et cataracte polaire postérieure. — E, cataracte ponctuée. — F, cataracte stratifiée.

1, cristalloïde antérieure. — 2, cristalloïde postérieure. — *a*, portions opacifiées.

*E*. Nutrition du cristallin. — Chez le fœtus, le cristallin est, on le sait, enveloppé d'une capsule vasculaire; chez l'adulte, par contre, il est entièrement dépourvu de nerfs et de vaisseaux. Les matériaux nécessaires à sa nutrition lui sont apportés par les liquides qui, filtrant des vaisseaux et des procès ciliaires, circulent dans les interstices des fibres et des cellules cristalliniennes. Le cristallin est donc, suivant l'expression de Truc et Valude, un parasite des membranes voisines et, en particulier, de la choroïde; il est lié à leur nutrition, et l'on s'explique dès lors que les lésions des membranes, celles notamment de leur portion irido-ciliaire, puissent provoquer la formation de la cataracte.

**6° Région ciliaire**. — Sous ce nom de *région ciliaire* ou *irido-ciliaire* (l'iris y entrant par sa grande circonférence) nous comprendrons l'ensemble des formations qui se trouvent situées en dehors de la grande circonférence de l'iris, entre la sclérotique qui est en avant et la zone de Zinn qui est en arrière. Elle mesure, en hauteur, 7 à 8 millimètres. C'est une région peu étendue, mais ayant en pathologie oculaire une importance considérable. Vue sur une coupe méridienne de l'œil (fig. 274), la région irido-ciliaire revêt l'aspect d'un triangle allongé, dont le sommet regarde l'équateur. Nous pouvons donc lui considérer : 1° une *face antérieure ;* 2° une *face postérieure ;* 3° un *sommet;* 4° une *base;* 5° enfin un *plan moyen* ou, si l'on veut, un *contenu* qui est le *muscle ciliaire*. Etudions successivement chacun de ces éléments.

*A*. Face antérieure. — La face antérieure de notre région est formée par la portion péricornéenne de la sclérotique et par la conjonctive qui la recouvre. C'est la face superficielle, donc accessible, de la région irido-ciliaire.

*B*. Face postérieure. — La face postérieure est constituée par la zone de Zinn ou zonula, que nous avons décrite plus haut à propos du cristallin (voy. p. 372).

*C*. Sommet. — Le sommet, avons-nous dit, regarde l'équateur; il répond à l'ora

serrata, c'est-à-dire au point où s'insèrent les fibres les plus superficielles du muscle ciliaire.

*D.* Base. — La base, dirigée vers l'axe antéro-postérieur de l'œil, s'étend depuis l'insertion cristallinienne de la zonula jusqu'à la ligne de soudure scléro-cornéenne. Elle nous présente successivement, en allant d'arrière en avant : 1° les procès ciliaires ; 2° la grande circonférence de l'iris ; 3° l'angle irido-cornéen.

a. *Procès ciliaires.* — Les procès ciliaires sont de petits replis, longs de 3 à 5 millimètres, qui se disposent en sens méridien, en avant de la zonula, en arrière et en dedans du muscle ciliaire. Ils font saillie dans la chambre postérieure de l'œil, en arrière de la grande circonférence de l'iris. Au nombre de 70 chez l'homme (Nuel), ils forment tout autour du cristallin comme une sorte de collerette ou de couronne, la *couronne ciliaire.* Les procès ciliaires sont constitués chacun par un paquet de vaisseaux, vaisseaux veineux surtout, enroulés et pelotonnés sur eux-mêmes. Dans leur ensemble, ils rappellent assez bien les glomérules du rein et, comme ces derniers, jouent le rôle d'organes sécréteurs : ils produisent, nous le savons, la plus grande partie de l'humeur aqueuse.

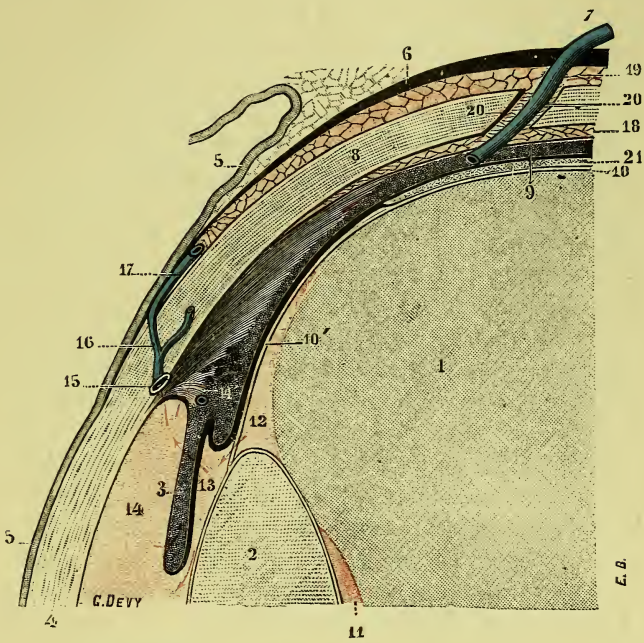


Fig. 274.

Coupe méridienne de l'œil montrant la région irido-ciliaire dans ses rapports avec les chambres de l'œil (T.).

(Les flèches rouges indiquent le trajet suivi par la lymphe.)

1, corps vitré. — 2, cristallin. — 3, iris. — 4, cornée. — 5, conjonctive. — 6, capsule de Tenon. — 7, l'un des vasa vorticosa. — 8, sclérotique, — 9, choroïde. — 10, membre hyaloïde. — 10', zonula. — 11, espace post-lenticulaire. — 12, canal de Petit. — 13, chambre postérieure. — 14, chambre antérieure. — 15, canal de Schlemm. — 16, une veine sclérale. — 17, une veine ciliaire antérieure. — 18, espace supra-choroïdien. — 19, espace supra-sclérotical ou espace de Tenon. — 20, canal réunissant ces deux espaces. — 21, rétine.

b. *Grande circonférence de l'iris.* — La grande circonférence de l'iris, qui se trouve immédiatement en avant des procès ciliaires, fait corps avec le muscle ciliaire. A ce niveau, en effet, il y a continuité entre le tissu conjonctif de l'iris et celui du muscle ciliaire, et, d'autre part, on voit de très nombreux vaisseaux aller de la face postérieure du muscle ciliaire dans l'épaisseur de l'iris.

c. *Angle irido-cornéen, voies lymphatiques du segment antérieur de l'œil.* — En avant de l'iris, la base de notre région irido-ciliaire est représentée par l'angle irido-cornéen, lequel est baigné par l'humeur aqueuse. Physiologiquement, l'angle irido-cornéen joue un grand rôle dans la circulation des liquides intra-oculaires, circulation des plus actives, ainsi que le prouve ce fait que nous avons déjà signalé, à savoir que l'humeur aqueuse, enlevée par paracentèse de la chambre antérieure

se reproduit en quelques minutes. Les liquides intra-oculaires sont constitués surtout par l'humeur aqueuse que sécrètent d'une façon continue les vaisseaux des procès ciliaires et de l'iris, et accessoirement par la lymphe qui, du segment postérieur de l'œil, pénètre dans la chambre postérieure au travers du canal de Petit. Ils s'accumulent d'abord dans la chambre postérieure, puis passent dans la chambre antérieure en grande partie par l'orifice pupillaire (Schœler et Uthoff) et, accessoirement, par un système de fentes que Ulrich (1883) a décrit au niveau de la grande circonférence de l'iris. Ils sortent, enfin, de la chambre antérieure par l'angle irido-cornéen, grâce à un système de fentes qu'il nous faut maintenant décrire.

L'angle irido-cornéen (fig. 277,9) est cette sorte de rigole, haute 1mm,5 à 2 millimètres, que forment, en s'unissant l'une à l'autre, la face antérieure de l'iris et la face postérieure de la portion de la sclérotique qui est située immédiatement en arrière du limbe scléro-cornéen. Cette rigole est constituée, en arrière par le stroma iridien, en avant par la membrane de Descemet modifiée. En effet, la membrane de Descemet arrivée au voisinage de la circonférence de la cornée, devient fibrillaire et forme là une sorte d'épaississement annulaire, l'*anneau tendineux* de Döllinger, sur lequel prennent insertion les fibres radiées du muscle ciliaire; puis les fibrilles qui la constituent se réfléchissent en arrière, en s'épanouissant et en s'entremêlant, et finalement viennent se perdre sur la face antérieure de l'iris. On donne le nom de *ligament pectiné* (Hueck), à ces fibrilles ainsi réfléchies, et on appelle *espaces de Fontana* les espaces irréguliers qu'elles délimitent entre elles et qui sont en communication directe avec la chambre antérieure. Le ligament pectiné et les espaces de Fontana sont surtout développées chez les mammifères; chez l'homme, ils sont encore très nets pendant la période fœtale, mais à l'âge adulte les fibrilles se résorbent et les espaces qu'elles délimitent se fusionnent avec la chambre antérieure qui s'agrandit d'autant (Rochon-Duvigneaud 1892). De là vient que chez l'homme la chambre antérieure a une étendue plus grande que la cornée transparente et que sa partie périphérique se cache sous le bord opaque de la sclérotique. Cette portion périphérique de la chambre antérieure qui représente les espaces de Fontana du fœtus est en relation avec un petit canal, le *canal de Schlemm*, qui se trouve creusé dans le sclérotique, immédiatement en arrière du limbe scléro-cornéen; elle en est uniquement séparée par la membrane de Descemet devenue fibrillaire et réticulée, et la plupart des auteurs admettent, avec Schwalbe, qu'en travers des fentes de cette membrane, elle communique avec le canal. Ce canal de Schlemm, tantôt unique, tantôt subdivisé en canaux multiples, cloisonné intérieurement comme les sinus de la dure-mère (Rochon-Duvigneaud), se continue au dehors avec les veines de la sclérotique.

Telle est la disposition de l'angle irido-cornéen. Elle nous permet de comprendre comment l'humeur aqueuse incessamment sécrétée peut s'écouler par les espaces de Fontana dans le canal de Schlemm et, de là, dans les veines sclérales, qui l'amènent dans les veines musculaires. C'est là la grande voie de filtration. Accessoirement, l'humeur aqueuse pénètre dans les stomates décrits par Fuchs sur la face antérieure de l'iris et gagne ainsi les espaces lacunaires de l'iris, ceux de la région ciliaire, les gaines péri-vasculaires des vasa vorticosa et, finalement, l'espace de Tenon.

*E.* Contenu de la région : muscle ciliaire. — La partie moyenne de la région irido-ciliaire est occupée par un muscle à fibres lisses, le *muscle ciliaire*. On le

désigne encore sous le nom de *muscle de Brücke, muscle tenseur de la choroïde.* Vu en avant, il revêt la forme d'une bande ou plutôt d'un anneau aplati, d'une coloration blanc grisâtre, dont la largeur, d'après Warlomont, atteint 7 millimètres sur le côté temporal du globe de l'œil, 6 millimètres seulement sur le côté nasal. Son épaisseur augmente considérablement d'arrière en avant : elle mesure $0^{mm},2$ environ à sa partie postérieure, tandis qu'elle atteint, au voisinage de l'iris, $0^{mm},6$ et $0^{mm},8$.

Au point de vue de sa constitution anatomique, le muscle ciliaire se compose de deux sortes de fibres : des fibres radiées et des fibres circulaires. — Les *fibres radiées,* encore appelées *fibres antéro-postérieures* ou *fibres méridiennes*, sont de beaucoup les plus nombreuses. Elles prennent naissance, en avant, sur l'anneau tendineux de Döllinger, qui, comme on le sait, est une dépendance de la membrane de Descemet. De là, elles se portent en arrière, en divergeant, et s'anastomosent les unes avec les autres de façon à former un plexus à mailles fort irrégulières. Finalement, elles viennent se terminer, les superficielles sur le bord antérieur de la choroïde, les profondes dans le stroma conjonctif des procès ciliaires. — Les *fibres circulaires,* moins importantes que les précédentes, occupent la partie postéro-interne du muscle ciliaire. Elles marchent en sens équatorial (*fibres équatoriales* de certains auteurs), formant dans leur ensemble un petit muscle annulaire, parallèle à la grande circonférence de l'iris, c'est le *muscle de Rouget* ou *muscle de Müller.*

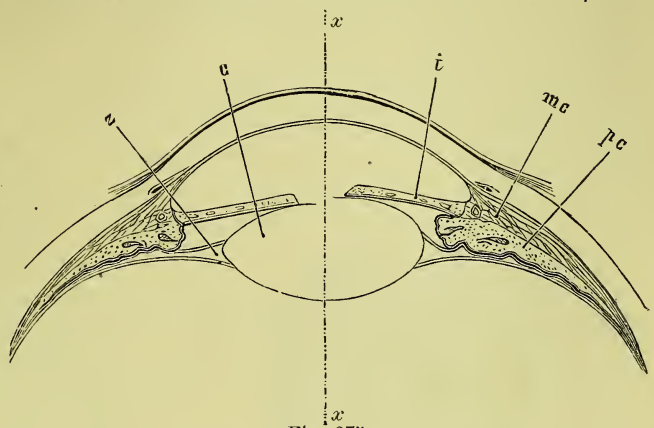


Fig. 275.

Mécanisme de l'accommodation oculaire. Dans la moitié gauche de la figure, le cristallin aplati est accommodé pour la vision des objets éloignés. Dans la moitié droite, le cristallin, par suite de la contraction du muscle ciliaire et du relâchement de la zonula, bombe fortement en avant en repoussant l'iris : il est accommodé pour la vision des objets rapprochés (T.).

*m c*, muscle ciliaire. — *p c*, procès ciliaires. — *i*, iris. — *c*, cristallin. *z*, zonula. — *xx*, axe antéro-postérieur.

Le muscle ciliaire est vascularisé par les artères ciliaires ; il est innervé par le plexus ciliaire, comme l'iris. Nous savons que le muscle ciliaire et les fibres de l'iris agissent simultanément ; ce que nous avons dit au sujet de l'innervation de l'iris (p. 369) s'applique donc en son entier au muscle ciliaire.

Physiologiquement, le muscle ciliaire est le muscle de l'accommodation ; c'est lui qui, en se contractant, détend la zone de Zinn et permet au cristallin d'obéir à son élasticité, c'est-à-dire de bomber davantage (fig. 275). Plus le sujet doit faire des efforts d'accommodation, plus le muscle ciliaire doit être puissant : et, de fait, il est plus développé chez l'hypermétrope que chez l'emmétrope, plus développé surtout que chez le myope. Lorsque les efforts d'accommodation deviennent trop fréquents le muscle est surmené : on peut observer alors, soit de la parésie du muscle (*asthénopie accommodative*), soit au contraire du spasme (*spasme de l'accommodation*).

*F.* Topographie oculo-ciliaire. — Il est très important, au point de vue des opérations qui se pratiquent sur le segment antérieur de l'œil, de connaître la situation

que les principaux éléments de la région ciliaire présentent par rapport à la surface extérieure du globe oculaire.

Si, sur cette surface extérieure, nous projetons (fig. 276 et fig. 277) la grande circonférence ou base de l'iris, l'angle irido-cornéen, le muscle ciliaire, voici ce que nous constatons :

1° La *base de l'iris* ne répond nullement au limbe scléro-cornéen : elle forme un anneau (coloré en violet sur notre figure) qui lui est concentrique et qui en est distant de 2 millimètres en moyenne, en haut et en bas, de 1 millimètre et demi en dedans et en dehors.

2° L'*angle irido-cornéen* se trouve compris entre la base de l'iris et le limbe scléro-cornéen ; il forme, lui aussi, un anneau (teinté en bleu sur notre figure) qui entoure la cornée et qui mesure 2 millimètres de largeur en haut et en bas, 1 millimètre et demi seulement en dedans et en dehors.

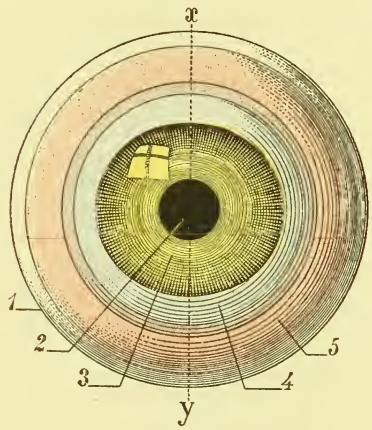


Fig. 276.

Projection sur la surface extérieure du globe de l'œil de l'angle irido-cornéen (*en bleu*), de la base de l'iris (*en violet*) ; du muscle ciliaire (*en rouge*).

1, globe oculaire, vu de face. — 2, orifice pupillaire. — 3, cornée. — 4, limbe scléro-cornéen. — 5, sclérotique. — *x y*, axe vertical de l'œil.

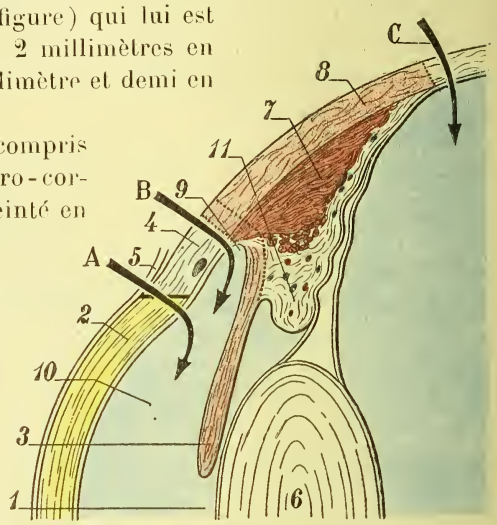


Fig. 277.

Coupe sagittale de l'œil faite suivant l'axe *x y*, de la figure 276 : on n'a représenté que le segment supérieur de la coupe considérablement agrandi.

Cette figure montre, en coupe, la projection sur la sclérotique de l'angle irido-cornéen (*en bleu clair*), de la base de l'iris (*en violet clair*), du muscle ciliaire (*en rose clair*), projection que la figure précédente montrait de face. Elle montre en outre les voies d'accès sur le globe.

1, orifice pupillaire. — 2, cornée. — 3, iris. — 4, limbe scléro-cornéen. — 5, conjonctive. — 6, cristallin. — 7, muscle ciliaire. — 8, sclérotique. — 9, angle irido-cornéen. — 10, chambre antérieure et humeur aqueuse. — 11, procès ciliaire.

A, voie d'accès par le limbe (paracentèse et cataracte). — B, voie d'accès par l'angle irido-cornéen (opération contre le glaucome). — C, voie d'accès en arrière de la zone ciliaire (sclérotomie postérieure).

3° Le *muscle ciliaire* est situé immédiatement en arrière de la base de l'iris, il forme à son tour un anneau (teinté en rouge sur notre figure) qui mesure une largeur moyenne de 6 millimètres, et dont le bord postérieur se trouve éloigné de 8 millimètres environ du limbe scléro-cornéen.

Connaissant la topographie des principaux éléments de la région ciliaire il nous est maintenant facile de comprendre les diverses voies d'accès que peut utiliser le chirurgien dans les interventions sur le globe oculaire (fig. 277). S'il s'agit de pratiquer une paracentèse de la chambre antérieure ou l'extraction du cristallin, l'écueil à éviter est la base de l'iris : l'opérateur devra alors inciser exactement au niveau du limbe (A). S'agit-il au contraire d'un cas de glaucome et faut-il faire une sclérotomie antérieure, une iridectomie, une section de l'angle irido-cornéen, l'incision devra porter immédiatement en avant de la base de l'iris, c'est-à-dire à

1 millimètre et demi en arrière du limbe (B). Enfin, s'il s'agit de pratiquer une sclérotomie postérieure, l'écueil à éviter étant le corps ciliaire et le cristallin, l'incision devra être placée à 8 millimètres au moins en arrière du limbe (C).

Les lésions traumatiques ou spontanées de la région irido-ciliaire sont parmi les plus graves du globe de l'œil. Elles peuvent, lorsqu'elles sont infectées (*cyclites*), produire une véritable lymphangite de l'œil, dont l'aboutissant ultime est souvent l'*ophthalmie sympathique* de l'autre œil (Snellen, Deutschmann). Cette complication, on le sait, est fréquente après les traumatismes, surtout après ceux qui sont produits par les armes de guerre (Nimier), beaucoup plus qu'après ceux observés dans la pratique civile (Nimier et Despagnet). Elles peuvent encore amener l'obstruction de l'importante voie d'écoulement des liquides intra-oculaires que nous venons de décrire et mettre obstacle à leur circulation. Il en résulte que les liquides ne pouvant plus s'écouler au dehors, s'accumulent dans la cavité oculaire, augmentent sa tension (d'où la dureté que, en pareil cas, l'œil présente quand on le palpe) et déterminent l'apparition d'accidents graves connus sous le nom de *glaucome*. C'est par ce mécanisme que les exsudats de l'iritis et de certaines kératites, la sclérose scléro-cornéenne, la luxation du cristallin, l'enclavement de l'iris dans une cicatrice cornéenne provoquent parfois le glaucome. Disons, à ce propos, que l'atropine en refoulant l'iris vers l'angle irido-cornéen et en fermant ainsi en partie la grande voie de filtration peut, lorsqu'il existe déjà une gêne à l'écoulement des liquides oculaires, provoquer une attaque de glaucome : aussi son emploi est-il absolument contre-indiqué lorsqu'il y a menace d'accidents glaucomateux.

**7° Exploration et voies d'accès sur le segment antérieur de l'œil.** — Le segment antérieur de l'œil est visible et facile à examiner à la lumière du jour. Toutefois, cet examen ne fournit, dans le plus grand nombre des cas, que des renseignements incomplets (c'est ainsi, par exemple, que des taies légères de la cornée, des opacités cristalliniennes peuvent être méconnues). Il est nécessaire de le compléter par l'examen de la cornée, de la chambre antérieure et du cristallin, à l'éclairage oblique ou à l'éclairage direct, examen qui se pratique dans la chambre noire.

On intervient sur le segment antérieur de l'œil en pénétrant dans la chambre antérieure, soit par le limbe scléro-cornéen, soit par l'angle irido-cornéen, immédiatement en avant de la grande circonférence de l'iris. Nous venons de voir en étudiant la topographie oculo-ciliaire dans quels cas l'une ou l'autre de ces deux voies d'accès devait être utilisée : il est donc inutile d'y revenir ici.

## *B*) — SEGMENT POSTÉRIEUR DE L'OEIL

Le segment postérieur de l'œil comprend tout d'abord les trois membranes enveloppantes, la *sclérotique*, la *choroïde* et la *rétine ;* puis tout l'espace qui sépare la rétine du cristallin et qui est occupé par le *corps vitré*.

**1° Sclérotique.** — La sclérotique est une membrane fibreuse, entièrement opaque, formant la tunique externe de l'œil ; sa portion antérieure se voit très nettement sous la conjonctive transparente, autour de la cornée : c'est elle que l'on désigne vulgairement sous le nom de « blanc de l'œil ». Son épaisseur, assez grande, varie de $0^{mm},5$ à 1 millimètre suivant les points.

a. *Forme extérieure.* — Blanc bleuâtre chez l'enfant, la sclérotique est d'un blanc nacré chez l'adulte, d'une coloration terne légèrement jaunâtre chez le vieillard. A l'état pathologique, elle est plus ou moins rouge : quand elle a été longtemps enflammée (*sclérite* et *épisclérite*), elle prend une teinte violacée ou ardoisée caractéristique.

α) *En avant*, la sclérotique présente une large ouverture (*ouverture antérieure*), dans laquelle vient se loger la cornée transparente. Nous rappellerons à ce sujet, qu'il y a continuité de tissu entre la cornée et la sclérotique, aussi certains auteurs donnent-ils encore à cette dernière le nom de *cornée opaque*.

β) *En arrière*, elle est traversée par les vaisseaux et nerfs ciliaires, par les veines choroïdiennes, enfin par le nerf optique (fig. 278). L'ouverture (*ouverture postérieure*) destinée à livrer passage au nerf optique, n'occupe pas exactement le pôle postérieur de l'œil : elle est située à 3 millimètres en dedans et à 1 millimètre au-dessous de ce pôle (voy. p. 385). Une coupe longitudinale de l'œil passant à ce niveau (fig. 282) nous montre nettement comment la sclérotique se comporte au point où elle est traversée par le nerf optique : au contact du tronc nerveux, les lamelles qui la constituent se divisent en deux couches ; les plus externes se réfléchissent en arrière et se confondent avec la gaine externe du nerf ; quant aux lamelles les plus internes, elles continuent leur trajet sans interruption, mais sont percées d'une série innombrable de petits trous par où passent les fibres du nerf optique. Cette partie de la sclérotique qui ferme l'orifice destiné à livrer passage au nerf optique, a reçu le nom de *lame criblée* (*lamina cribrosa*). Elle est souvent visible quand on examine la papille à l'ophthalmoscope et rappelle assez bien l'aspect d'une moelle de jonc. Parfois, cette lame criblée envoie des prolongements arciformes (Masselon) qui partent de la papille et y reviennent.

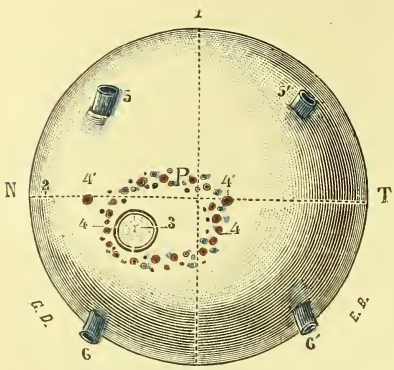


Fig. 278.

Le globe de l'œil vu par son hémisphère postérieur (*demi-schématique*) (T.).

P, pôle postérieur de l'œil. — N, côté interne ou nasal. — T, côté externe ou temporal.

1, méridien vertical. — 2, méridien horizontal. — 3, nerf optique. — 4, 4, vaisseaux et nerfs ciliaires. — 4', 4', les deux artères ciliaires longues. — 5, 5', les deux vasa vorticosa supérieurs. — 6, 6', les deux vasa vorticosa inférieurs.

b. *Rapports*. — La sclérotique répond par sa surface extérieure à la capsule de Tenon : elle en est séparée par l'*espace de Schwalbe* que nous décrirons plus loin. Par sa face intérieure, elle est en rapport avec la choroïde, qui lui est unie par un tissu lâche appelé *lamina fusca*, et, par l'intermédiaire de la choroïde, avec la rétine. Ces deux membranes la recouvrent intérieurement, et la rendent invisible, du moins à l'état normal, dans l'examen du fond de l'œil à l'ophthalmoscope.

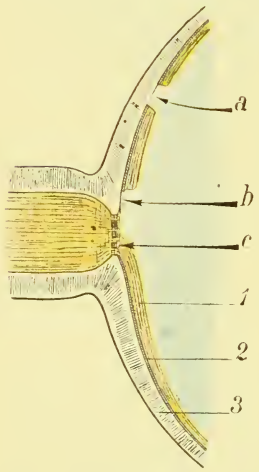


Fig. 279.

Coupe antéro-postérieure du segment postérieur de l'œil.

(Schéma destiné à montrer comment la sclérotique devient visible à l'examen du fond de l'œil dans certains cas de lésions oculaires).

1, rétine transparente. — 2, choroïde. — 3, sclérotique. — *a*, plaque d'atrophie choroïdo-rétinienne. — *b*, plaque d'atrophie choroïdo-rétinienne juxtapapillaire (staphylome ou sclero-choroïdite postérieure selon le degré). — *c*, lamina cribrosa de la papille.

Il n'en est plus de même lorsque la choroïde et la rétine ont été le siège d'une inflammation (*chorio-rétinite*) ; en pareil cas, elles s'atrophient et disparaissent plus ou moins au point lésé : la sclérotique devient alors visible et forme une tache blanche facilement reconnaissable (*staphylome postérieur*, *plaques d'atrophie choroïdienne*, fig. 279). La sclérotique est encore visible à l'examen du fond de l'œil, lorsque la fente choroïdo-rétinienne du fœtus ne s'est pas réunie ; dans cette malformation, que l'on désigne, on le sait, sous le nom de *coloboma*, la sclérotique forme seule la paroi du globe oculaire au niveau de la fente non soudée et elle apparaît à l'ophthalmoscope avec sa coloration blanc nacrée caractéristique.

c. *Structure*. — La sclérotique se compose essentiellement de faisceaux conjonctifs, entrecroisés dans tous les sens. Elle est très résistante, c'est même la seule paroi résistante du globe oculaire ; ses points de moindre résistance répondent à l'équateur de l'œil (Yvert).

Par contre, elle est peu extensible : de là les *plaies*, les *ruptures indirectes* que

l'on observe parfois, à son niveau, lorsque le globe oculaire est soumis à une pression brusque, à la suite d'un choc ou d'un coup de poing par exemple. Ce défaut d'élasticité de la sclérotique nous explique pourquoi elle ne se laisse pas distendre, lorsque la tension intra-oculaire augmente. Il nous explique encore pourquoi, dans ce cas, elle forme un plan solide, sur lequel les vaisseaux et nerfs ciliaires qui parcourent la lamina fusca sont comprimés, compression d'où résultent, d'une part, les douleurs atroces, et d'autre part la gêne circulatoire que l'on note dans le glaucome (voy. p. 364).

Les inflammations localisées de la sclérotique (*sclérite*, *épisclérite*) diminuent d'une façon très marquée la résistance de la membrane au point lésé. En ce point, la sclérotique amincie se laisse refouler de dedans en dehors (*staphylome antérieur*) et laisse transparaître la choroïde sous-jacente (d'où la teinte noirâtre que présentent les plaques de sclérite). Lorsque la membrane a été, dans toute son étendue, le siège d'un processus inflammatoire, elle se laisse distendre, et le globe oculaire, en son entier, devient plus ou moins volumineux : c'est à cette lésion qu'on donne le nom de *buphthalmie* ou d'*hydrophthalmie*.

d. *Vaisseaux et nerfs*. — Les vaisseaux et nerfs destinés à la sclérotique proviennent des vaisseaux et nerfs ciliaires (voy. p. 368).

**2° Choroïde**. — La choroïde est la tunique vasculaire de l'œil. Elle constitue, avec la zone ciliaire et l'iris déjà décrits plus haut, la *membrane irido-choroïdienne* ou *tractus uvéal*.

a. *Forme extérieure*. — La choroïde proprement dite commence sur le bord de la papille optique, où elle apparaît souvent, au travers des fibres rétiniennes, sous l'aspect d'un anneau noirâtre et s'étend, de là, jusqu'à l'ora serrata. L'ora serrata, on le sait, est cette ligne festonnée, située à quelques millimètres en avant de l'équateur de l'œil, suivant laquelle se fusionnent la portion choroïdienne et la portion ciliaire du tractus uvéal. Ainsi entendue, la choroïde s'interpose, dans toute son étendue, entre la sclérotique et la rétine, d'où le nom de tunique moyenne de l'œil qu'on lui donne quelquefois. Son épaisseur varie de $0^{mm},2$ à $0^{mm},4$, suivant les points. Elle est peu élastique et sa consistance est faible ; aussi se déchire-t-elle facilement, par contre-coup, à la suite d'un traumatisme intéressant le globe : le lieu d'élection des déchirures est entre le pôle postérieur de l'œil et son équateur, c'est-à-dire entre deux points où la membrane est fixée, en arrière par son adhérence au nerf optique, en avant par ses vasa vorticosa.

b. *Structure*. — La choroïde est constituée par un certain nombre de couches qui sont, en allant de dehors en dedans : 1° une *couche de gros vaisseaux*, formée d'artères et surtout de veines, dont la disposition en tourbillon (*vasa vorticosa*) est spéciale à cette membrane ; 2° une *couche de capillaires* (*couche chorio-capillaire* de Ruysch), anastomosés en un fin réseau ; 3° une *membrane vitrée*, à laquelle adhère intimement une couche épithéliale noirâtre, le *pigment rétinien*. Celui-ci, considéré pendant longtemps comme faisant partie de la choroïde, appartient à la rétine, ainsi que les recherches modernes histo-embryologiques l'ont démontré. Toutefois, au point de vue pathologique, il peut être rattaché à la choroïde, car c'est lui qui forme comme une bordure noire autour des lésions choroïdiennes (p. 383). Au milieu des couches précitées se disposent un très grand nombre de cellules chargées de granulations pigmentaires noires, ce qui, disons-le en passant, nous explique pourquoi les sarcomes relativement fréquents, développés aux dépens de la choroïde, sont presque toujours des mélano-sarcomes.

Certains auteurs, on le sait, donnent encore à la choroïde le nom de *membrane nourricière de l'œil*. Elle tient, en effet, sous sa dépendance la sécrétion des liquides intra-oculaires, grâce auxquels la nutrition des milieux transparents (cornée, cristallin, humeur vitrée) est assurée. Elle constitue, en outre, pour la rétine une véritable chambre chaude, éminemment favorable au fonctionnement des cônes et des bâtonnets. C'est aux très nombreux vaisseaux qu'elle renferme dans son épaisseur qu'elle est redevable de ce rôle. Mais cette grande richesse vasculaire présente, à l'état pathologique, un certain inconvénient : elle fait de la choroïde un lieu d'élection où se localisent fréquemment les affections qui ont pour le système circulatoire une affinité spéciale, en particulier la syphilis et l'artério-sclérose. Etant donné ce que nous venons de dire du rôle qu'elle joue dans la nutrition et le fonctionnement de l'œil tout entier, on s'explique pourquoi ses lésions (*choroïdites*) se compliquent presque toujours de troubles du corps vitré (*corps flottants*), et souvent aussi de *cataracte* et de *rétinite*.

b. *Rapports*. — La surface extérieure de la choroïde répond à la sclérotique : elle en est séparée par une couche de tissu conjonctif, la *lamina fusca*, que parcourent les vaisseaux et nerfs ciliaires. Par sa surface intérieure, elle est en rapport immédiat avec la rétine, sur laquelle elle se moule et qui la sépare du corps vitré.

c. *Image ophthalmoscopique*. — La choroïde est visible à l'examen ophthalmoscopique, la rétine qui la recouvre étant transparente, comme nous le verrons plus loin. Elle constitue le fond rouge que l'on aperçoit quand on pratique l'examen du fond de l'œil (fig. 280), fond rouge sur lequel se reconnaissent aisément les vaisseaux rétiniens : ces vaisseaux, toujours fort nets, peuvent être suivis jusqu'à la papille, où ils disparaissent. Il convient d'ajouter que les vaisseaux rétiniens (voy. p. 387) sont les seuls vaisseaux du fond de l'œil qui soient nettement visibles : les vaisseaux choroïdiens sont, d'ordinaire, à peine reconnaissables.

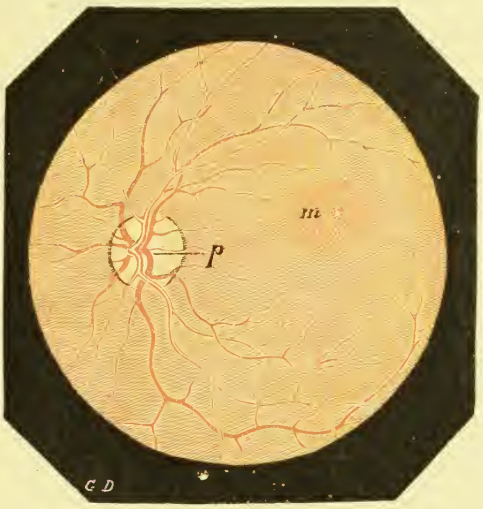


Fig. 280.

La choroïde et la rétine, vues à l'ophthalmoscope, œil gauche, image droite (en partie d'après Jæger) (T.).

*p*, papille optique. — *m*, macula lutea. — N, côté interne ou nasal. — T, côté externe ou temporal.

Le fond de l'œil ou, si l'on préfère, la choroïde étudiée en détail, à l'image droite par exemple, présente quelques modifications intéressantes à signaler suivant les sujets ou plus exactement suivant la quantité du pigment que la membrane renferme. Chez les albinos, où le pigment n'existe pas, et chez eux seulement, on aperçoit nettement, se détachant sur le fond rouge du fond de l'œil, les vaisseaux en tourbillon qui se distinguent facilement par leur forme des vaisseaux rétiniens. Chez les sujets blonds où le pigment est rare, on aperçoit parfois sur le rouge du fond de l'œil des « traînées » un peu plus rosées, qui représentent les vaisseaux choroïdiens. Enfin, chez les bruns, chez lesquels le pigment existe en grande quantité, on voit d'ordinaire, entre le quadrillage rosé que forment les vaisseaux de la choroïde, des taches brunâtres dues aux amas de pigment ; ces amas brunâtres donnent au fond de l'œil un aspect tigré, qu'il faut éviter de confondre avec un fond d'œil pathologique et en particulier avec celui de la choroïdite.

Les affections inflammatoires de la choroïde ou *choroïdites* se caractérisent par l'apparition de taches saillantes, d'abord jaunâtres (*choroïdite exsudative*) ou rouges (*hémorrhagies*), auxquelles

succèdent des plaques atrophiques blanches (p. 380) bordées de pigment noir (*scléro-choroïdite postérieure, choroïdites anciennes*). La rétine peut présenter des lésions semblables, car si les exsudats des rétinites sont souvent blancs, ils sont susceptibles de s'infiltrer aussi de pigment noir, ce qui les rend semblables d'aspect aux exsudats des choroïdites. Le diagnostic du siège topographique de la lésion peut n'être pas toujours facile. On y arrivera d'ordinaire, si l'on se rappelle que la rétine, et par conséquent les vaisseaux rétiniens, recouvrent la choroïde et passent au-devant d'elle. Il suffit donc de rechercher ce que deviennent les vaisseaux rétiniens qui passent au travers de la lésion choroïdienne ou rétinienne : s'ils continuent à être visibles, c'est qu'ils sont en avant de la tache, laquelle, par suite, ne peut siéger que sur la choroïde ; s'ils disparaissent, si on ne peut plus les distinguer, c'est que la tache les englobe, c'est donc qu'elle est située dans la rétine (fig. 281).

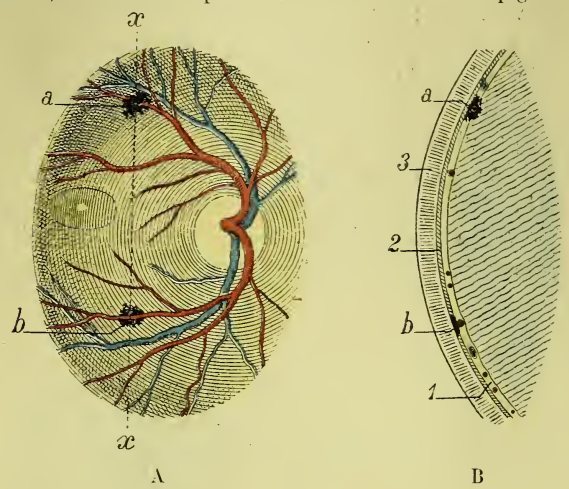


Fig. 281.

Schéma destiné à montrer les rapports différents qu'affectent les vaisseaux rétiniens avec les lésions du fond de l'œil : 1° dans le cas de rétinite ; 2° dans le cas de choroïdite.

A, image ophthalmoscopique du fond de l'œil : *a*, exsudat de rétinite. — *b*, plaque de choroïdite. — *x*, *x*, axe suivant lequel est faite la coupe représentée dans la figure B.

B, coupe du fond de l'œil faite suivant *xx* de la figure précédente : 1, rétine. — 2, choroïde. — 3, sclérotique. — *a*, exsudat rétinien entourant une artère. — *b*, plaque de choroïdite.

d. *Vaisseaux et nerfs*. — La choroïde, avons-nous dit plus haut, est une formation essentiellement vasculaire. — Les *artères* proviennent des ciliaires courtes postérieures, des ciliaires longues et des ciliaires antérieures. — Les *veines*, plus connues sous le nom de *vasa vorticosa* (*vaisseaux en tourbillon*), vont se jeter dans la veine ophthalmique (voy., pour plus de détails, les Traités d'anatomie descriptive). — Les *lymphatiques* sont représentés ici, comme dans tout le globe oculaire, par un système lacunaire (p. 389), tributaire de l'espace suprachoroïdien ou lamina fusca, et de l'espace supra-scléral ou de Tenon. — Les *nerfs* proviennent des ciliaires.

**3° Rétine**. — La rétine est la membrane interne de l'œil. Elle s'étend, en réalité, depuis le nerf optique, dont elle n'est que l'épanouissement, jusqu'à l'orifice pupillaire. Mais, à partir de l'ora serrata, elle est atrophiée, rudimentaire, plus ou moins fusionnée avec la zone ciliaire et la face postérieure de l'iris, ne jouant plus aucun rôle dans la vision.

a. *Dimensions*. — Du reste, même dans sa partie postérieure ou rétine proprement dite, la membrane nerveuse de l'œil est loin d'avoir une épaisseur uniforme. L'observation, en effet, démontre que cette épaisseur diminue graduellement en allant de la pupille vers l'ora serrata : en arrière, elle mesure $0^{mm},4$ ; elle descend à $0^{mm},2$ à la partie moyenne de la membrane et ne présente plus au voisinage de l'ora serrata que $0^{mm},1$.

b. *Forme extérieure*. — Comme la choroïde, dont elle revêt régulièrement la face intérieure, la rétine a la forme d'un segment de sphère creuse, dont la concavité regarde en avant. Elle est, comme on le sait, très délicate, très friable.

La rétine est transparente et incolore à l'état normal, parce que les fibres du nerf optique qui la constituent perdent leur enveloppe de myéline, au moment où elles pénètrent dans le globe oculaire. Il arrive parfois cependant que quelques fibres

conservent leur manchon opaque sur une partie plus ou moins grande de leur étendue. Elles forment alors des gerbes brillantes, d'un blanc nacré, qui partent de la papille : ces gerbes, visibles à l'ophthalmoscope, sont décrites sous le nom de *fibres opaques* ou *fibres à myéline* de la rétine.

En raison de sa transparence, la rétine normale est difficile à voir à l'examen ophthalmoscopique et nous rappellerons à ce sujet que le fond rouge que l'on aperçoit quand on regarde avec l'ophthalmoscope dans le fond de l'œil représente, non pas la rétine mais la choroïde. Toutefois, sur le fond rouge de l'œil (fig. 280), deux points de la partie postérieure de la rétine se distinguent du reste de la membrane par leur coloration particulière et constituent, dans l'examen ophthalmoscopique, deux repères de premier ordre. Ce sont : la *papille* et la *macula*. Ces deux régions ont

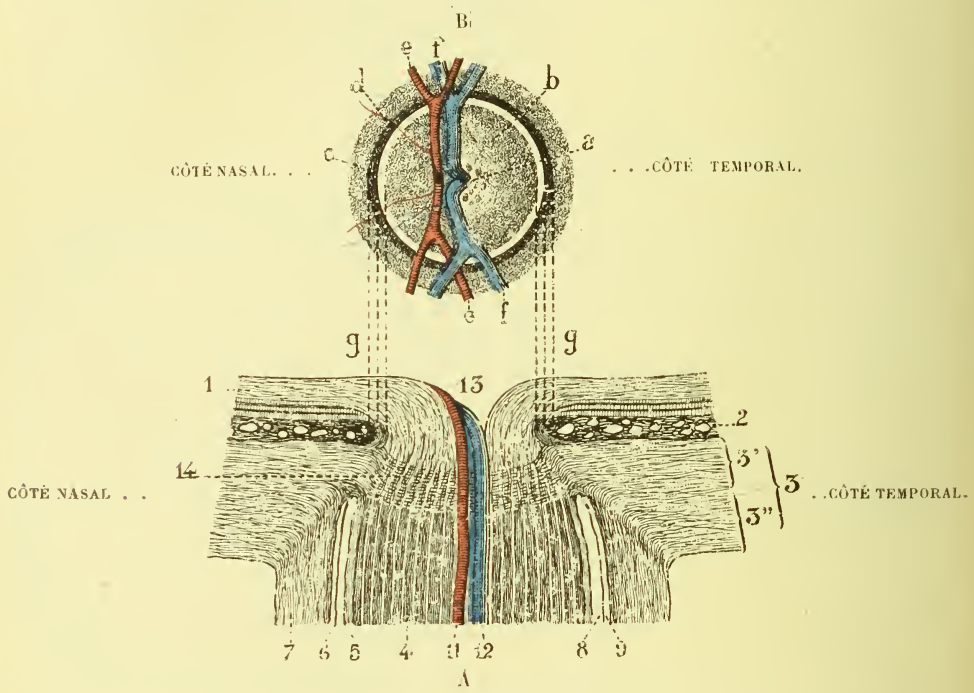


Fig. 282.
Terminaison antérieure du nerf optique (T.).

A, Portion sclérale du nerf optique, vue en coupe horizontale. — 1, rétine. — 2, choroïde. — 3, sclérotique, avec : 3', ses lamelles internes formant la lamina cribrosa ; 3", ses lamelles externes, se réfléchissant en arrière pour se continuer avec la gaine durale du nerf optique. — 4, nerf optique (les faisceaux noirs sont les faisceaux nerveux ; les espaces clairs sont les espaces interfasciculaires). — 5, gaine piale. — 6, gaine arachnoïdienne. — 7, gaine durale. — 8, espace sous-arachnoïdien. — 9, espace subdural. — 11, artère centrale de la rétine. — 12, veine centrale. — 13, excavation physiologique de la papille. — 14, lamina cribrosa.

B, Papille du nerf optique, vue a l'examen ophthalmoscopique. — *a*, excavation physiologique. — *b*, pointillé grisâtre, répondant à la lame criblée. — c, anneau clair, répondant à la sclérotique (anneau sclérotical). — *d*, anneau foncé, répondant à la choroïde (anneau choroïdien). — *e*, artères. — *f*, veines. — *g*, *g*, lignes de concordance entre les figures A et B.

une très grande importance au point de vue de la pathologie oculaire et doivent être systématiquement examinées chez tous les malades, parce que c'est à leur niveau que les lésions se localisent, avec une sorte de prédilection, dans les maladies du fond de l'œil. L'examen de la papille est encore susceptible de fournir des renseignements précieux dans les affections cérébrales qui s'accompagnent d'une augmentation de la pression intra-cranienne et d'une gêne de la circulation de retour de l'encéphale, notamment dans le cas de tumeur cérébrale. On sait, en

effet, que ces tumeurs (voy. p. 156), quel que soit leur siège, se compliquent 90 fois sur 100 en moyenne de stase papillaire bilatérale.

c. *Papille.* — La papille répond au point où le nerf optique se continue avec la rétine. C'est un petit disque (fig. 280, *p*), de coloration blanchâtre, opaque, légèrement excavé (malgré son nom qui éveille l'idée d'une saillie), dû vraisemblablement à la myéline que possèdent encore les fibres constitutives du nerf optique au moment où elles s'engagent dans les pertuis de la lamina cribrosa. Elle est située à 3 millimètres en dedans et à 1 millimètre au-dessous du pôle postérieur de l'œil : elle ne répond donc pas à l'axe antéro-postérieur du globe, mais se trouve placée un peu en dedans de cet axe ; aussi n'est-elle visible à l'ophthalmoscope que si l'on a soin de recommander au malade de regarder un peu en dedans (fig. 284, *œil rouge*).

En ce qui concerne ses dimensions, la papille mesure de $1^{mm},5$ à $1^{mm},8$ de diamètre chez l'adulte. Sa forme est ronde ou légèrement ovalaire. On n'oubliera pas que, lorsqu'on examine la papille à l'ophthalmoscope, sa forme et ses dimensions apparentes sont variables suivant que le sujet examiné a ou non un vice de réfraction, suivant aussi le mode d'examen : c'est ainsi qu'elle paraît plus grande chez l'hypermétrope que chez l'emmétrope, plus grande aussi chez l'emmétrope que chez le myope, beaucoup plus grande encore à l'examen par l'image droite que par l'image renversée, déformée en ovale enfin dans l'astigmatisme.

Dans le disque blanc qui constitue la papille on peut reconnaître, à l'image droite en particulier, quatre segments différents (fig. 282), qui sont, en allant du centre à la périphérie :

1° Au centre, une excavation blanche plus ou moins profonde, d'où émergent les vaisseaux

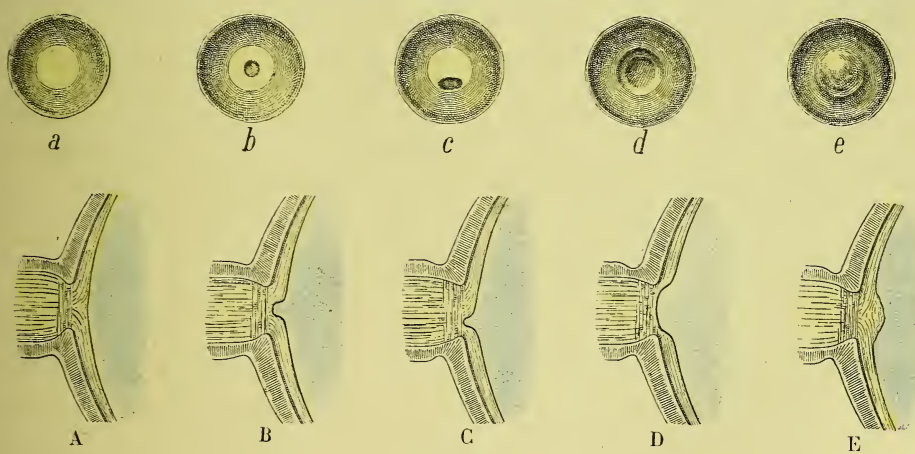


Fig. 283.

Schémas destinés à montrer les divers aspects de la papille à l'état normal et à l'état pathologique.

En A, B, C, D, E, la papille est représentée en coupe antéro-postérieure ; en *a*, *b*, *c*, *d*, *e*, elle est représentée vue de face. A, *a*, papille sans excavation marquée. — B, *b*, papille avec excavation physiologique centrale. — C, *c*, papille avec excavation physiologique paracentrale. — D, *d*, papille avec excavation pathologique (glaucome). — E, *e*, papille pathologique en saillie (œdème papillaire).

rétiniens et qui a parfois à l'ophthalmoscope l'aspect de la moelle de jonc (*lamina cribrosa*, p. 380). Cette *excavation physiologique* (fig. 283 B.*b*), centrale d'ordinaire, nous le répétons, peut occuper parfois la périphérie de la papille (C,*c*) ; elle se distingue de l'*excavation pathologique* du glaucome (D,*d*) en ce qu'elle n'intéresse pas toute la papille. Quand il y a de l'*œdème papillaire* (tumeurs et abcès du cerveau, méningites), l'excavation normale est remplacée par une saillie : la papille fait relief dans le corps vitré (E,*e*) ;

2° A la partie moyenne, c'est-à-dire entre le centre et la périphérie, une zone rosée dont la teinte est due aux capillaires de la papille. La vascularisation de cette zone est exagérée dans la névrite aiguë (*papillite*) symptomatique des tumeurs cérébrales, des méningites : la papille est alors rouge, congestionnée, floue ; au contraire, lorsqu'il existe de l'*atrophie papillaire*, les capillaires disparaissent et la papille devient blanche ou grise : elle est grise dans la *névrite parenchyma-*

*leuse* consécutive aux affections médullaires (tabes) ou aux paralysies nucléaires ; elle est blanche quand la névrite (*névrite interstitielle*) est consécutive à une lésion cérébrale ;

3° A la périphérie, un anneau blanchâtre qui n'est autre chose que l'extrémité de la gaine interne du nerf optique vue au travers des fibres nerveuses. Chez les myopes forts, cet anneau s'élargit beaucoup du côté temporal et forme, à ce niveau, un croissant blanc connu sous le nom de *staphylome postérieur ;*

4° En dehors de cet anneau, un liséré noirâtre ayant le plus souvent la forme d'un croissant ; ce liséré, qui fait parfois défaut, marque la séparation de la choroïde et du nerf optique (p. 381). Les bords de la papille sont d'ordinaire nets, le bord temporal est même souvent plus abrupt que le bord nasal. Quand il existe de la névrite optique, les bords de la papille sont flous.

d. *Macula.* — La papille constitue le « punctum cæcum » de la membrane nerveuse de l'œil ; la macula est au contraire le point le plus sensible de toute la rétine. C'est une petite tache jaunâtre (fig. 280, *m*), qui occupe exactement le pôle postérieur de l'œil : elle est donc située en dehors et un peu au-dessus de la papille, exactement à trois rayons, autrement dit à 1 diamètre et demi en dehors de la papille, sur le prolongement de son bord supérieur. Pour l'examiner, il faut que le sujet regarde le centre du miroir de l'ophthalmoscope (fig. 284, *œil noir*). C'est une petite tache jaunâtre, avons-nous dit, mesurant 1 à 2 millimètres ; il convient d'ajouter que son centre est plus brillant, plus facilement visible que la tache elle-même : il répond à une petite excavation appelée *fovea centralis* et, à l'ophthalmoscope, il apparaît comme un point très réfringent, en « grain de semoule ». Tandis que la papille est visible et facilement visible chez tous les sujets, la macula est parfois très difficile à distinguer du reste de la rétine ; la connaissance exacte de sa situation est alors un repère des plus utiles. Les lésions de la rétine sont très graves lorsqu'elles siègent dans la région maculaire, car elles entraînent la perte de la vision centrale et conduisent rapidement à la cécité. Par contre, tant que cette région reste indemne, le champ visuel peut se restreindre mais la perception des objets reste nette : il en est ainsi en particulier dans la rétinite pigmentaire et dans la névrite optique au début.

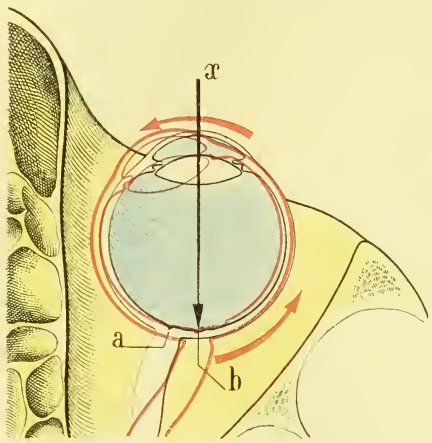


Fig. 284.

Coupe horizontale de l'œil et de l'orbite.

Schéma destiné à montrer quelle est la situation qu'occupent la papille et la macula par rapport à l'axe antéro-postérieur (lequel représente le regard du médecin examinant le fond de l'œil d'un sujet), suivant que l'œil regarde directement en avant ou bien en dedans.

L'œil dans le regard direct est dessiné *en noir*. — L'œil dans le regard en dedans est dessiné *en rouge*.

*a*, papille. — *b*, macula. — *x*, axe antéro-postérieur.

e. *Rapports.* — Par sa surface extérieure, la rétine est en rapport avec la lame vitrée de la choroïde, à laquelle sa couche pigmentaire est intimement unie. Il n'est donc pas exact de dire que les deux membranes, rétine et choroïde, n'adhèrent pas. Ce qui est vrai, c'est que la couche pigmentaire de la rétine se sépare très facilement des autres couches sous-jacentes ; et, à ce sujet, nous ferons remarquer que, dans l'affection dite *décollement de la rétine*, ce n'est pas entre la choroïde et la rétine (comme on le dit souvent) que s'effectue le décollement, mais bien entre la couche pigmentaire de la rétine et les couches sous-jacentes. Par sa surface interne, la rétine répond au corps vitré, sur lequel elle se moule, mais avec lequel elle ne présente que de très faibles adhérences, aucune adhérence, disent même certains auteurs. On admet cependant, en clinique, que, dans le décollement rétinien, c'est

le vitré altéré qui, en se rétractant, entraîne la rétine et la décolle. Il doit donc exister, entre les deux formations, quelques légères adhérences.

f. *Structure.* — Depuis Müller et Max Schultze, on décrit à la rétine dix couches superposées. Nous renvoyons pour leur étude aux Traités d'anatomie descriptive; nous rappellerons ici seulement que la tunique nerveuse de l'œil se compose essentiellement, comme le névraxe dont elle dérive, de deux ordres d'éléments : d'*éléments nerveux* proprement dits et d'*éléments de soutien*. Il existe de plus, tout à fait à sa partie extérieure, une couche de cellules pigmentaires entre lesquelles se disposent les segments externes des cônes et des bâtonnets.

L'inflammation peut frapper les divers éléments qui entrent dans la constitution de la rétine. Le plus souvent ce sont les couches externes, de préférence la couche pigmentaire, qui se trouvent atteintes; et voilà pourquoi nous voyons d'ordinaire, dans les affections rétiniennes, comme dans les affections choroïdiennes, du pigment accumulé autour des points lésés.

La structure de la rétine nous explique sa pathologie : épanouissement du nerf optique, elle est souvent atteinte consécutivement à des inflammations qui se propagent le long du nerf; amas de cellules et de fibres nerveuses, elle est facilement altérée par les toxines, microbiennes ou non, qui circulent dans le sang au cours de certaines infections et, également, au cours de certaines maladies générales, telles que la syphilis, le mal de Bright, la leucémie, le diabète, etc.; émanation directe du système nerveux central, elle peut être enfin, comme ce dernier, le point de départ de cette variété de tumeurs, spéciale au névraxe, *le gliome*.

g. *Vaisseaux.* — La tunique nerveuse de l'œil a une circulation bien spéciale. Voyons successivement les artères, les veines et les lymphatiques :

α) Les *artères* proviennent de l'*artère centrale de la rétine,* branche de l'ophthalmique. Cette artère, arrivée au centre de la papille, se divise en deux branches, l'une ascendante, l'autre descendante. Chacune de ces branches se subdivise à son tour en deux branches secondaires, l'une interne ou nasale (*nasale supérieure*, *nasale inférieure*), l'autre externe ou temporale (*temporale supérieure, temporale inférieure*), lesquelles se ramifient dans toute l'étendue de la rétine jusqu'à l'ora serrata. — Tel est le mode de division de l'artère centrale de la rétine le plus fréquemment observé; mais il y a de nombreuses variations individuelles (Magnus 1873). Comme la figure 285 le montre nettement, l'artère peut ne se diviser qu'au delà de la papille (division retardée) ; elle peut, au contraire, se diviser dans le tronc même du nerf optique (division anticipée) : dans ce cas, la branche ascendante et la branche descendante, parfois même, lorsque ces deux branches se sont elles-mêmes divisées dans le nerf optique, les nasales et temporales supérieures et inférieures sortent directement de la papille. — Quel que soit le type observé, les artères, comme les veines d'ailleurs, sont, en raison de la transparence de la rétine, parfaitement visibles à l'ophthalmoscope. Elles présentent un double contour, c'est-à-dire qu'elles paraissent formées de deux lignes franchement rouges séparées par une ligne blanche; cet aspect caractéristique permet de les distinguer des veines qui sont un peu plus volumineuses, d'une coloration rouge brique et qui ne présentent pas de double contour. A l'inverse de ce que l'on observe partout ailleurs, les artères ne « battent » jamais à l'état normal, tandis que les veines ont quelquefois des pulsations physiologiques; on ne voit battre les artères que dans les cas de glaucome. — Après avoir fourni des rameaux à la papille, les artères rétiniennes forment dans l'épaisseur de la membrane (sauf au niveau de la macula qui, on le sait, est à peu pres dépour-

vue de vaisseaux) deux réseaux unis l'un à l'autre par de nombreuses anastomoses.

Ces réseaux de la rétine sont presque indépendants des réseaux voisins. Cela nous explique pourquoi, lorsqu'un caillot pénètre dans l'artère centrale ou dans l'une de ses branches, la circulation ne peut se rétablir (*embolies de l'artère centrale de la rétine*); il en résulte, suivant l'importance de l'artère oblitérée, la perte totale ou partielle de la vision; cette perte de la vision est subite.

Les artères s'atrophient lorsque la rétine et le nerf optique sont lésés : c'est à

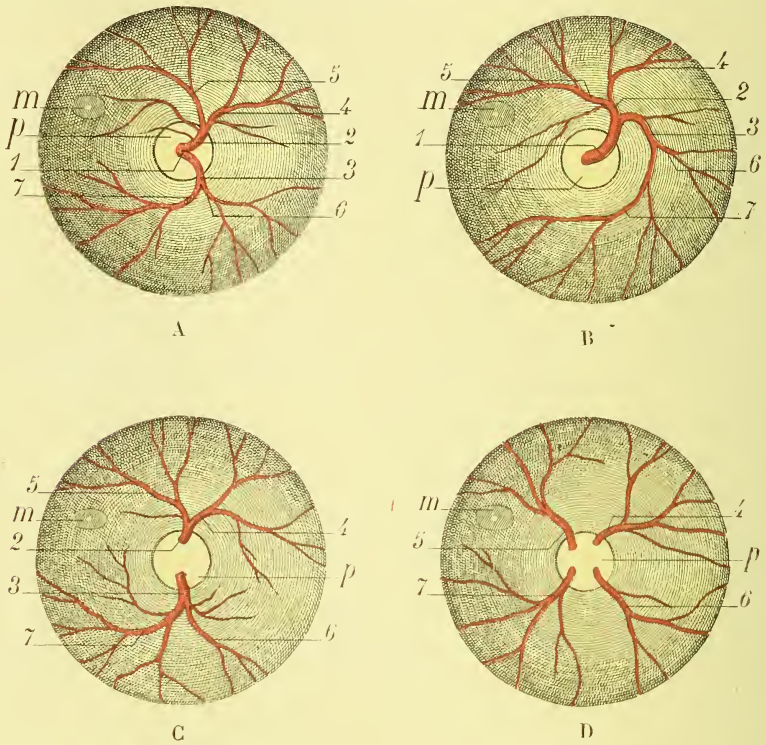


Fig. 285.

Les divers types de bifurcation de l'artère centrale de la rétine : A, bifurcation au niveau de la papille (disposition normale). — B, bifurcation retardée, au delà de la papille. — C, bifurcation anticipée, dans l'épaisseur même du nerf optique. — D, division encore plus anticipée de l'artère.

1, tronc de l'artère centrale. — 2, branche ascendante. — 3, branche descendante. — 4, nasale supérieure. — 5, temporale supérieure. — 6, nasale inférieure. — 7, temporale inférieure. — *p*, papille, — *m*, macula.

la disparition des capillaires étouffés par le tissu de sclérose qu'est dû l'aspect blanc nacré ou gris de la papille dans l'atrophie papillaire.

β) Les *veines* accompagnent les artères, suivant exactement le même trajet, mais en sens inverse. Elles aboutissent, après s'être réunies en un tronc unique, soit à la veine ophthalmique, soit (le plus souvent d'après Festal) directement au sinus caverneux. Nous avons signalé tout à l'heure les caractères qui permettent de distinguer, à l'examen ophthalmoscopique, les artères des veines. Nous ajouterons que ces dernières, plus volumineuses que les vaisseaux artériels, sont surtout dilatées quand il existe de la gêne à la circulation veineuse endo-cranienne : leur dilatation s'observe, en particulier, dans la névrite optique consécutive aux tumeurs cérébrales (voy. p. 156), aux méningites, et également dans les cas de tumeurs de la loge orbitaire ; la stase veineuse qui en est la conséquence ne tarde pas à se com-

pliquer d'un œdème qui apparaît tout d'abord au niveau de la papille (*œdème papillaire*), et s'étend ensuite aux parties avoisinantes de la rétine, déterminant à la longue l'atrophie des fibres nerveuses.

Les lésions des vaisseaux sont fréquentes dans les rétinites; elles entraînent la production *d'hémorrhagies de la rétine*. Après ces hémorrhagies, on peut voir des taches blanches couvrant les vaisseaux : elles répondent à la *rétinite proliférante* (Manz). Nous avons montré ailleurs (p. 383) le parti que l'on pouvait tirer de la situation du vaisseau rétinien par rapport à la lésion pour faire le diagnostic différentiel des affections de la choroïde et de la rétine. Nous n'y reviendrons pas ici.

γ) Les *voies lymphatiques* sont représentées, ici comme dans la tunique vasculaire de l'œil, par les gaines périvasculaires et par un système de lacunes qui occupent les interstices des éléments histologiques. La lymphe rétinienne, suivant le même trajet que le sang veineux, se porte vers la papille et, de là, se déverse dans les espaces lymphatiques du nerf optique.

**4° Corps vitré.** — Le corps vitré (fig. 286) est une masse transparente qui remplit tout l'espace compris entre la rétine et la face postérieure du cristallin. Sa consistance est caractéristique : elle est gélatineuse, ou mieux visqueuse. Aussi, le corps vitré s'échappe-t-il avec la plus grande facilité de la coque oculaire, lorsqu'il existe une plaie accidentelle ou opératoire suffisante pour lui donner issue au dehors. Cet accident n'est grave que si l'écoulement du vitré est abondant, s'il dépasse, par exemple, le tiers ou la moitié de la masse totale : on observe alors, comme conséquence ultérieure, l'atrophie du globe.

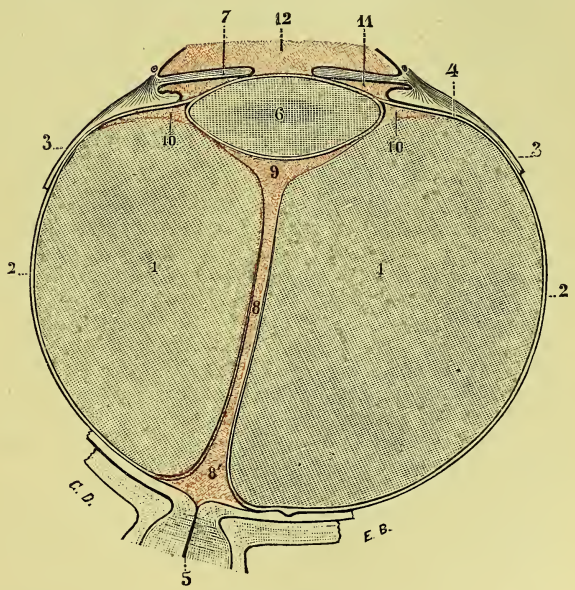


Fig. 286.
Le corps vitré et le canal hyoïdien, vus sur une coupe horizontale passant par le nerf optique (T.).

1, corps vitré. — 2, membrane hyaloïde. — 3, région de l'ora serrata. — 4, zone de Zinn ou zonula. — 5, nerf optique. — 6, cristallin. — 7, iris. — 8, canal hyaloïdien, avec 8', son extrémité postérieure évasée (*area Martegiani*). — 9, espace post-lenticulaire. — 10, canal de Petit. — 11, chambre postérieure de l'œil. — 12, chambre antérieure.

La consistance du corps vitré, de même que sa transparence, subissent d'importantes modifications à l'état pathologique; le corps vitré se ramollit en même temps qu'il se trouble, et dans son intérieur apparaissent une quantité plus ou moins considérable de corps opaques que, suivant leur forme, on appelle des *poussières*, des *filaments*, des *membranes*. Ces corps opaques, visibles à l'ophthalmoscope, sont encore appelés *corps flottants*, parce que, en raison de la fluidité du corps vitré, ils se déplacent dans les mouvements de l'œil (ce qui les distingue, soit dit en passant, des opacités cristalliniennes qui sont fixes). Ils expliquent la sensation de *mouches volantes* qu'accusent les malades.

Envisagé au point de vue de ses rapports, le corps vitré répond successivement, en allant d'arrière en avant :

1° A la rétine proprement dite et, par son intermédiaire, à la choroïde. Ces deux membranes, comme nous l'avons déjà dit, assurent sa nutrition : il en résulte que leurs lésions ont toujours un retentissement très marqué sur lui ; on peut même dire que la plupart des affections du corps vitré (*hyalitis*) sont consécutives aux choroïdites et aux rétinites;

2° A la portion ciliaire de la rétine à laquelle il adhère ;

3° A la face postérieure du cristallin, et, comme cette face est convexe, il est, à ce niveau, déprimé en cupule pour la recevoir; ce rapport intime avec le cristallin explique pourquoi on observe assez fréquemment l'issue du corps vitré dans le cours de l'opération de la cataracte, au moment où l'on extrait le cristallin opacifié.

Histologiquement, le corps vitré est constitué par une matière amorphe dérivée du tissu conjonctif, très riche en eau (*humeur vitrée*), parcourue constamment par des cellules lymphatiques. Cette substance est enveloppée d'une très mince membrane, l'*hyaloïde*, qui s'épaissit à partir de l'ora serrata pour former la zone de Zinn. On sait que cette zone de Zinn vient se fixer sur l'équateur cristallinien, en constituant l'*appareil suspenseur du cristallin ;* on sait aussi qu'elle délimite, tout autour de l'équateur cristallinien, un canal lymphatique, à coupe triangulaire, le *canal de Petit*. Il est à remarquer que la face postérieure de la lentille est directement au contact de l'humeur vitrée, sans interposition d'hyaloïde.

Le corps vitré, ainsi que nous l'avons déjà dit, est dépourvu de vaisseaux, soit sanguins, soit lymphatiques. Les nerfs, également, y font complètement défaut.

Le corps vitré est traversé d'arrière en avant par un canal central, de 2 millimètres de diamètre : c'est le *canal de Cloquet*, encore appelé *canal de Stilling* ou *canal hyaloïdien*. Ce canal part de la papille et vient se terminer à la face postérieure du cristallin : là il s'élargit en formant un vaste espace lymphatique (*espace post-lenticulaire* de Berger), qui entre en relation, au niveau de l'équateur cristallinien, avec le canal de Petit.

Le canal de Cloquet, chez l'adulte, ne renferme que de la lymphe ; chez le fœtus, il livre passage à une artère, l'*artère hyaloïdienne* ou *capsulaire*. Cette artère hyaloïdienne, branche de l'artère centrale de la rétine, va se ramifier tout autour du cristallin en formant à celui-ci une sorte de *capsule vasculaire*. Nous avons déjà vu, à propos de l'iris, et nous le rappellerons ici, que la capsule vasculaire du cristallin se confond à sa partie antérieure avec la *membrane pupillaire* ou *membrane de Wachendorff*. Ainsi se trouvent établies des connexions directes entre l'artère centrale de la rétine et les artères de l'iris.

L'artère hyaloïdienne, comme la capsule vasculaire du cristallin, disparaît avant la naissance. Elle peut persister, partiellement d'ordinaire, chez l'enfant et l'adulte, et elle se montre alors, à l'ophthalmoscope, sous l'aspect d'un filament ou, suivant la comparaison clinique, sous la forme d'un *petit serpent* qui se trouve fixé par sa tête, soit à la cristalloïde postérieure, soit, plus rarement, à la papille, et qui ondule dans le corps vitré lorsque l'œil se déplace.

**5° Exploration et voies d'accès du segment postérieur de l'œil.** — Le segment postérieur de l'œil ne peut être examiné qu'au moyen de l'ophthalmoscope, soit à l'image droite, soit à l'image renversée.

On intervient sur le segment postérieur, en passant au travers de la sclérotique (*sclérotomie postérieure*), ou bien après amputation du segment antérieur de l'œil (*exentération du globe*).

## § 6 — CAPSULE DE TENON

Le globe oculaire se trouve maintenu en place, suspendu en quelque sorte dans la cavité orbitaire, grâce à la présence, en arrière de lui, d'une membrane conjonc-

tive, disposée en sens frontal, qui, d'une part, recouvre toute la portion scléroticale de l'œil et, d'autre part, adhère intimement au pourtour de l'orbite. Cette membrane rétro-oculaire, que l'on désigne sous les noms divers de *capsule de Tenon*, d'*aponévrose orbitaire*, d'*aponévrose orbito-oculaire*, d'*aponévrose oculo-palpébrale*, a été décrite par Tenon en 1803. Depuis, elle a été l'objet de recherches fort nombreuses, parmi lesquelles nous citerons celles de Bonnet, d'Hélie, de Ferral, de Bogros, de Lenoir, de Richet, de Sappey, de Schwalbe, de Motais, de H. Virchow. Mais toutes ces recherches n'ont pu réussir à fixer l'anatomie de la capsule de Tenon qui, comme la plupart des formations fibreuses, est décrite différemment par les auteurs. C'est que la membrane en question est, en réalité, peu nette : celluleuse et confondue par places avec le tissu conjonctif ambiant, elle est au contraire, sur certains points, manifestement fibreuse, sur d'autres même musculeuse. Nous allons ici, en nous plaçant surtout au point de vue pratique, donner de la capsule de Tenon une description qui, en même temps qu'elle est la plus conforme à la réalité, nous paraît expliquer le mieux la physiologie, la pathologie et la chirurgie opératoire de cette formation.

**1° Étude descriptive.** — La capsule de Tenon, avons-nous dit plus haut, est une membrane disposée en sens frontal en arrière du globe oculaire, qu'elle isole ainsi de la partie postérieure de l'orbite. Libre dans la plus grande partie de son étendue, elle se fixe solidement, par sa circonférence, sur le pourtour de la base orbitaire.

a. *Schéma de Richet.* — Richet considère la capsule de Tenon comme une simple dépendance du périoste, qui tapisse d'arrière en avant les différentes parois de l'orbite et qui, arrivé à la base de cette cavité, se diviserait en deux lames : l'une, dit-il, se continue avec le périoste du squelette péri-orbitaire ; l'autre « converge vers le globe oculaire, s'adosse au ligament suspenseur des paupières, puis à la conjonctive et, parvenue sur le globe de l'œil, au point de réflexion de cette membrane, le tapisse dans ses trois quarts postérieurs jusqu'au nerf optique, sur le névrilème duquel elle se perd ». Telle est la disposition générale attribuée à la capsule de Tenon par Richet, dont nous adopterons le schéma, dans ses grandes lignes tout au moins, tout en faisant remarquer que le périoste orbitaire et la membrane de Tenon n'ont pas la même structure et, par conséquent, ne sauraient constituer une seule et unique membrane, bien qu'en continuité l'une avec l'autre. D'après ce schéma (fig. 287,A), la capsule de Tenon est une simple cloison vertico-transversale, divisant la cavité orbitaire en deux portions ou espaces : 1° un *espace antérieur* ou *précapsulaire*, qui renferme le globe oculaire ; 2° un *espace postérieur* ou *rétro-capsulaire*, qui contient les muscles, les vaisseaux et les nerfs. Dans sa portion centrale, elle répond au globe de l'œil ; dans sa portion périphérique, aux deux paupières supérieure et inférieure. On peut donc lui distinguer, topographiquement, deux portions : une *portion oculaire* et une *portion palpébrale*. Voilà un premier fait établi.

b. *Les rapports avec les muscles de l'œil.* — Mais la capsule de Tenon n'est pas aussi simple que le schéma précédent le laisserait supposer. Les muscles de l'œil, situés dans l'espace rétro-capsulaire, sont obligés, pour aller s'insérer sur la sclérotique, de traverser la capsule de Tenon. Or, au moment où ils la rencontrent, au lieu de la perforer, ils la dépriment et la refoulent devant eux en s'en coiffant comme d'un doigt de gant. Mais ce n'est pas tout : la capsule est refoulée, non pas seulement au niveau des tendons eux-mêmes, mais encore entre les tendons, dans

tout l'intervalle qui les sépare. Il en résulte la formation d'un repli capsulaire continu, qui vient s'insérer sur le globe oculaire au niveau du limbe scléro-cornéen ou, plus exactement, qui vient se confondre à ce niveau, après s'être considérablement aminci, avec le chorion de la conjonctive.

Ceci étant bien compris, si nous suivons la capsule de Tenon en allant de sa partie centrale vers sa circonférence (fig. 287, B), nous la voyons, tout d'abord, recouvrir, en se moulant exactement sur elle, la partie postérieure du globe oculaire ; puis, arrivée au point où les muscles la rencontrent, se partager en deux feuillets : un *feuillet externe* ou *palpébral*, qui vient se fixer sur le rebord de l'orbite et qui n'est autre que la portion palpébrale de la capsule ; un *feuillet interne* qui s'inflé-

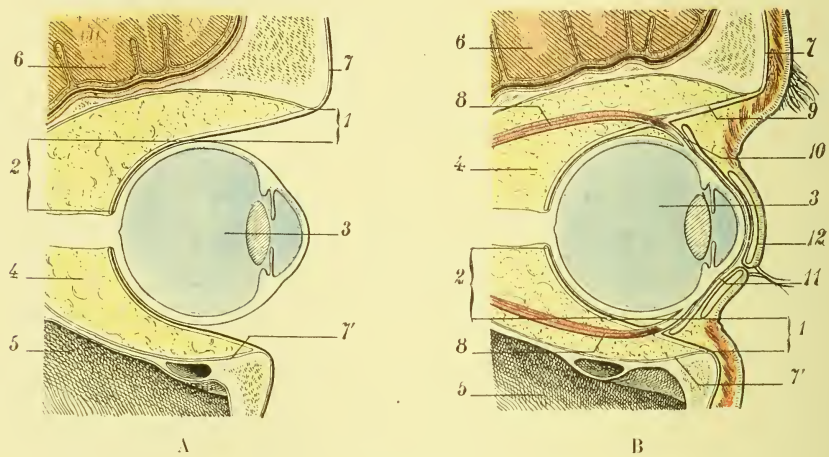


Fig. 287.

Schémas de l'aponévrose de Tenon : A, disposition de l'aponévrose, d'après Richet, sans tenir compte du refoulement dû aux muscles de l'œil. — B, disposition réelle de l'aponévrose, en tenant compte du refoulement produit par les muscles allant s'insérer sur le globe oculaire.

1, portion palpébrale de l'aponévrose de Tenon. — 2, sa portion oculaire. — 3, globe de l'œil occupant la loge précapsulaire de l'orbite. — 4, loge rétro-capsulaire de l'orbite occupée par la graisse, les muscles, les vaisseaux et nerfs orbitaires. — 5, sinus maxillaire. — 6, cerveau. — 7, 7', périoste. — 8, 8', muscles droits. — 9, feuillet palpébral de l'aponévrose renforcé en arrière par l'expansion fibreuse émanée du droit supérieur. — 10, feuillet sous-conjonctival avec le tendon du droit supérieur le renforçant. — 11, conjonctive. — 12, paupière supérieure.

chit en avant, comme les tendons qui le déterminent, et qui, en raison de sa situation au-dessous de la conjonctive, mérite le nom de *feuillet sous-conjonctival*.

c. *Feuillet sous-conjonctival.* — Le feuillet sous-conjonctival, situé entre la conjonctive et la sclérotique, continue à recouvrir le globe oculaire, qui se trouve ainsi enveloppé par la capsule de Tenon dans toute sa portion sclérotícale. Il est essentiellement formé par ce qu'en anatomie descriptive on désigne sous le nom de *gaines tendineuses* des muscles de l'œil, gaines tendineuses unies les unes aux autres par des expansions latérales, qui marchent en sens équatorial et qui, elles aussi, représentent des portions refoulées de la capsule de Tenon. Vu de face après énucléation du globe de l'œil (fig. 289), le feuillet sous-conjonctival présente des parties nettes, résistantes, répondant aux tendons des muscles de l'œil compris dans son épaisseur et, entre ces parties épaissies, des portions extrêmement minces, simplement celluleuses. Nous ferons remarquer que chaque gaine tendineuse adhère à son tendon d'une façon intime et que, d'autre part, au delà du tendon (fig. 293, p. 401), le feuillet sous-conjonctival s'insère immédiatement à la sclérotique et s'avance ainsi, en adhérant à la coque fibreuse de l'œil jusqu'à la cornée. Il résulte de cette disposition, et aussi de l'union latérale de tous les tendons

entre eux, que, lorsqu'on vient à pratiquer sur le vivant la section d'un tendon quelconque, celui du droit interne par exemple, le corps musculaire qui lui fait suite ne subit qu'un retrait limité, en raison même des adhérences multiples que nous venons de décrire et peut encore, par ses contractions, et toujours à cause de ces adhérences, agir sur le globe de l'œil. Nous verrons plus loin l'importance de cette disposition anatomique au point de vue de l'opération de la strabotomie.

d. *Feuillet palpébral, prolongements orbitaires.* — Le feuillet palpébral nous offre un aspect analogue : lui aussi, en des points correspondants à ceux du feuillet sous-conjonctival, nous présente des parties minces et des parties épaisses. Les parties minces, celluleuses plutôt que fibreuses, répondent aux intervalles qui séparent les muscles. Les parties épaisses ou renforcées, situées en regard des muscles eux-mêmes, doivent leur épaisseur et leur résistance à une expansion fibreuse (fig. 288,8) que les quatre muscles droits et le petit oblique, ou plutôt leur gaine, envoient au feuillet orbitaire au moment où ils atteignent la capsule. Cette expansion fibreuse s'accole dès son origine au feuillet palpébral de la capsule, se confond avec lui et, avec lui, vient se fixer sur le rebord de l'orbite. On la désigne indistinctement sous les noms d'*ailes ligamenteuses*, d'*ailerons ligamenteux*, de *tendons orbitaires*, de *tendons d'arrêt* des muscles de l'œil : tous ces termes sont synonymes.

Ces prolongements orbitaires des muscles de l'œil sont au nombre de cinq, savoir : le prolongement du droit interne, le prolongement du droit externe, le prolongement du droit supérieur, les prolongements du droit inférieur et du petit oblique plus ou moins fusionnés ensemble. Seul de tous les muscles de l'œil le grand oblique n'a pas de prolongement orbitaire. Ils se détachent de la gaine musculaire à une distance de l'insertion scléroticale du tendon qui varie de 16 à 20 millimètres. Leur disposition étant différente pour chaque muscle, ils méritent chacun une description particulière. — Le prolongement orbitaire du droit interne vient s'attacher à la paroi interne de l'orbite, sur la moitié supérieure de la crête de l'unguis, immédiatement en arrière du sac lacrymal et du tendon réfléchi de l'orbiculaire. Celui du droit externe se porte obliquement vers le côté externe de l'orbite et s'y attache solidement un peu au-dessus et en arrière du ligament externe des paupières. Ces deux prolongements des muscles droit interne et droit externe, nettement fibreux à leur origine sur la gaine conjonctive du muscle, se chargent peu à peu de fibres musculaires lisses, lesquelles dominent manifestement dans leur moitié externe. Leur prédominance est même telle, dans certains cas, que Sappey a cru devoir faire de l'ensemble de ces fibres musculaires deux petits muscles distincts, le *muscle orbitaire interne* et le *muscle orbitaire externe*. — Les deux prolongements orbitaires

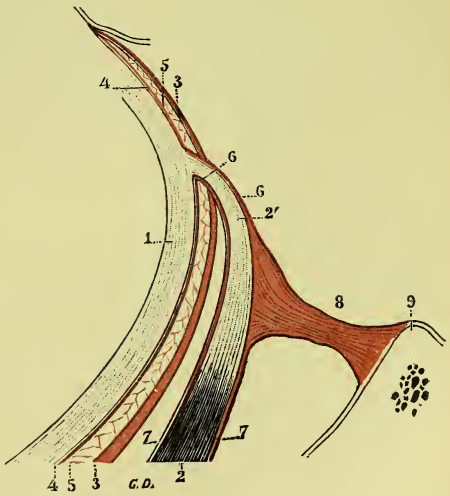


Fig. 288.

Schéma destiné à montrer, sur une coupe horizontale de l'œil, la capsule de Tenon et ses divers prolongements (T.).

1, sclérotique. — 2, muscle droit externe, avec 2' son tendon scléral. — 3, capsule de Tenon : la portion qui est en avant du tendon n'est autre que le feuillet sous-conjonctival. — 4, feuillet interne de la séreuse rétro-oculaire. — 5, cavité de la séreuse rétro-oculaire ou espace de Tenon. — 6, gaine du tendon. — 7, gaine musculaire. — 8, prolongement orbitaire de cette gaine. — 9, rebord orbitaire.

du muscle droit supérieur (ce muscle, en effet, au lieu d'un aileron médian, possède deux ailerons latéraux qui naissent, l'un du bord interne, l'autre du bord externe de sa gaine) vont s'insérer à l'angle interne et à l'angle externe de l'orbite (Motais). Ils envoient un grand nombre de fibres au cul-de-sac conjonctival et au cartilage tarse et se confondent en partie avec les expansions latérales que le tendon du releveur de la paupière supérieure envoie lui-même à l'angle interne et à l'angle externe de l'orbite : cela nous explique pourquoi le droit supérieur, en élevant le globe oculaire, élève en même temps la paupière supérieure. — D'après Motais, le prolongement orbitaire du droit inférieur et celui du petit oblique se réunissent pour former ce que cet auteur appelle l'*aileron inférieur*. Cet aileron se détache de la gaine du droit à 22 millimètres du fond de l'orbite : il rencontre bientôt le muscle petit oblique, se dédouble à son niveau en se confondant avec sa gaine et en l'entourant comme d'une cravate, puis se dirige obliquement d'arrière en avant et de dedans en dehors pour venir s'insérer à 4 ou 5 millimètres au-dessous du rebord orbitaire, à égale distance de l'aileron externe et de l'insertion orbitaire du petit oblique. Il envoie de nombreuses fibres au cul-de-sac conjonctival et au tarse de la paupière inférieure : de là vient que, dans le regard en bas, la paupière inférieure s'abaisse en même temps que le globe oculaire.

Toutes ces expansions jouent dans la mécanique oculaire un rôle important. Quand un muscle de l'œil, le droit externe par exemple, se contracte, son prolongement orbitaire est naturellement tendu. Or, cette tension amène un double résultat : tout d'abord, elle écarte le muscle contracté de l'équateur de l'œil et protège ainsi ce dernier contre les effets d'une compression latérale, qui ne serait probablement pas sans influence sur la fonction visuelle (on sait que, pour certains auteurs, cette compression, en déterminant l'allongement du globe oculaire jouerait un rôle efficace dans la pathogénie et dans le développement de la myopie). En second lieu, elle retient le muscle en avant et l'empêche ainsi de se raccourcir davantage, d'où le nom significatif de tendons ou, plus exactement, de *ligaments d'arrêt* que l'on donne à ces expansions orbitaires. On s'explique maintenant pourquoi de toutes les expansions, celles des deux muscles droit interne et droit externe sont de beaucoup les plus puissantes : c'est que ces deux muscles sont ceux qui fonctionnent le plus, faisant passer les axes visuels du parallélisme à la convergence et réciproquement; ce sont par conséquent ceux qui ont besoin des ligaments d'arrêt les plus résistants.

Le muscle grand oblique, avons-nous dit plus haut, seul de tous les muscles de l'œil n'a pas d'expansion orbitaire. Certains auteurs, cependant, et notamment Motais, considèrent comme un véritable aileron les cinq ou six brides fibreuses que le tendon de ce muscle envoie au tube fibreux de sa gaine, laquelle, comme on le sait, se fixe à l'anneau ostéo-cartilagineux formant la poulie de réflexion. Ces brides s'opposeraient au glissement exagéré du tendon, en s'arc-boutant contre l'orifice inférieur de la poulie.

**2° Étude synthétique.** — Envisagée dans son ensemble, la capsule de Tenon nous offre à considérer deux faces, l'une antérieure, l'autre postérieure.

a. *Face antérieure, séreuse rétro-oculaire.* — La face antérieure, que l'on a sous les yeux quand on a pratiqué l'énucléation du globe oculaire (fig. 289), se présente à nous sous l'aspect d'une membrane jaunâtre, convexe dans sa partie périphérique, excavée au contraire dans sa portion centrale, avec, dans le fond, la tranche blanchâtre du nerf optique sectionné. Tout autour de ce nerf, et sur une étendue de un centimètre environ, l'aponévrose est extrêment mince et laisse transparaître la graisse orbitaire sous-jacente : en ce point, elle livre passage aux vaisseaux et nerfs ciliaires. — La *partie convexe* répond aux paupières qui la recouvrent et la

masquent complètement : c'est la *portion palpébrale,* dont il a été question plus haut. A son union avec la partie concave, on voit flotter le feuillet sous-conjonctival, engainant les tendons dont on a détruit l'insertion sclérale pour énucléer le globe oculaire. — La *portion excavée,* lisse et brillante, a l'aspect d'une séreuse. Et, de fait, elle représente le feuillet postérieur ou externe d'une véritable synoviale, dont le feuillet antérieur ou interne, extrêmement mince, recouvre la sclérotique et lui adhère intimement. Une véritable séreuse, la *séreuse rétro-oculaire,* vue autrefois par Bogros, décrite à nouveau par Schwalbe sous le nom d'*espace supra-sclérotical,* sépare donc la capsule de Tenon du globe oculaire. Elle s'étend

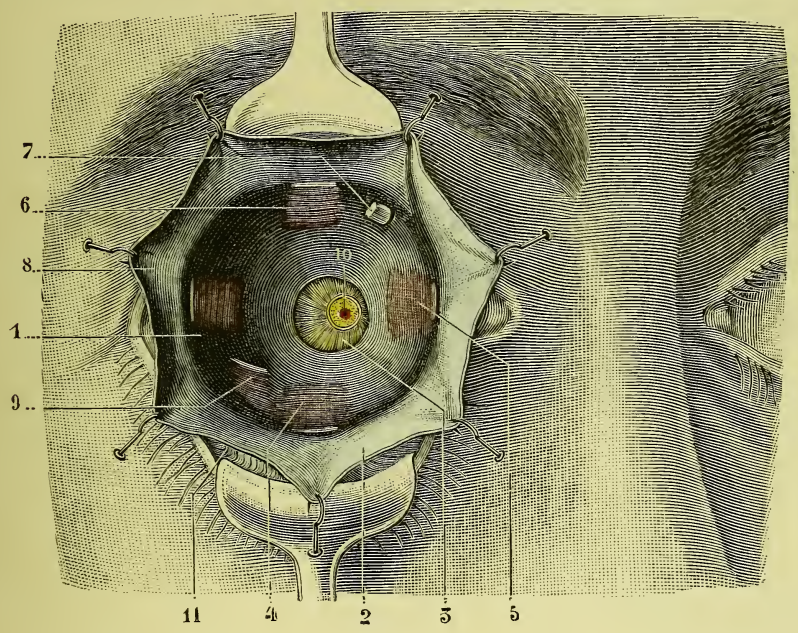


Fig. 289.

L'aponévrose de Tenon vue par sa face antérieure, après énucléation de l'œil droit.

La conjonctive bulbaire a été sectionnée tout autour de la cornée, les tendons des muscles de l'œil et le nerf optique coupés à leur attache sur le globe, l'œil enlevé. Les paupières ont été ensuite réclinées fortement en haut et en bas par deux écarteurs, la conjonctive bulbaire et le feuillet sous-conjonctival de l'aponévrose écartés largement avec des érignes.

1, aponévrose de Tenon. — 2, son feuillet sous-conjonctival uni à la conjonctive bulbaire. — 3, portion très amincie de l'aponévrose laissant voir la graisse orbitaire. — 4, muscle droit inférieur. — 5, droit interne. — 6, droit supérieur. — 7, tendon du grand oblique. — 8, droit externe. — 9, petit oblique. — 10, nerf optique avec, à son centre, l'artère centrale de la rétine. — 11, cul-de-sac conjonctival inférieur.

en avant, immédiatement au-dessous de la conjonctive oculaire, jusque sur le pourtour de la cornée ; toutefois, à partir de la ligne d'insertion scléroticale des muscles droits, elle devient peu nette en raison des adhérences que le feuillet sous-conjonctival présente, à partir de ce point, avec la sclérotique. En arrière, elle est en communication avec l'espace supra-vaginal du nerf optique, grâce à un système de fentes qui sont situées au niveau du point où le nerf précité traverse la capsule de Tenon. De nombreux tractus conjonctifs, à direction verticale ou oblique, placés dans la cavité séreuse elle-même, relient l'une à l'autre les deux parois de la séreuse : c'est une *séreuse cloisonnée.* Du reste, sur l'un et l'autre des deux feuillets (feuillet externe ou pariétal, feuillet interne ou viscéral), ainsi que sur les trabécules intermédiaires, s'étale une nappe continue de cellules endothéliales, caractéristiques des membranes séreuses.

La séreuse rétro-oculaire peut s'enflammer et cette inflammation a été appelée *ténonite* (O. Ferral, Panas). Dans sa cavité se développent alors des épanchements analogues à ceux que l'on voit apparaître dans les autres synoviales, au cours du rhumatisme par exemple, épanchements qui déterminent le refoulement du globe oculaire en avant. On observe encore, dans cette affection, un *chémosis*, c'est-à-dire un bourrelet œdémateux péricornéen, plus accusé en certains points qu'en d'autres, ce qui s'explique aisément si l'on se souvient que la séreuse se prolonge sous le feuillet sous-conjonctival de l'aponévrose de Tenon et que ce dernier est très mince, si mince que, pour certains auteurs, il fait défaut dans les intervalles des tendons.

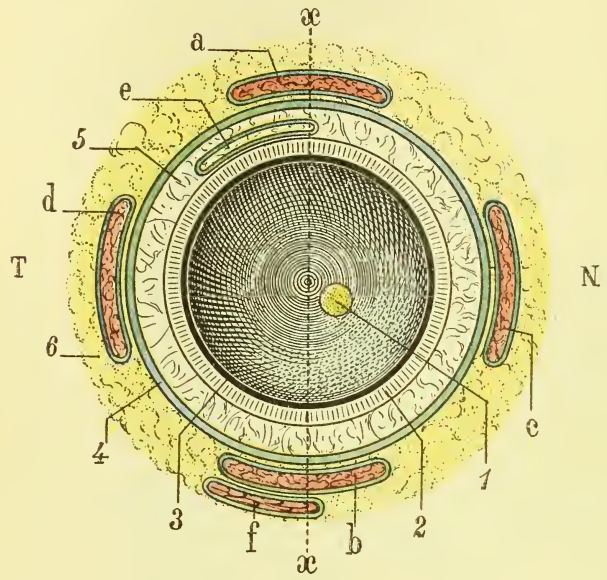


Fig. 290.

La capsule de Tenon et les muscles de l'œil vus sur une coupe équatoriale de l'œil (schématique).

*xx*, diamètre vertical. — N. côté interne ou nasal.
T, côté externe ou temporal.

1, nerf optique. — 2, sclérotique. — 3, choroïde et rétine. — 4, capsule de Tenon (en vert). — 5, espace de Tenon ou espace supra-sclérotical. — 6, tissu graisseux de l'orbite.

*a*, droit supérieur. — *b*, droit inférieur. — *c*, droit interne. — *d*, droit externe. — *e*, tendon du grand oblique. — *f*, petit oblique. — Tous ces muscles sont entourés d'une gaine conjonctive dépendant de la capsule de Tenon.

b. *Face postérieure*. — Vue par sa face postérieure, la capsule de Tenon se présente sous l'aspect d'un feuillet unique, mince, lamelleux au niveau de sa portion centrale, c'est-à-dire là où il répond à la partie postérieure du globe oculaire et où il est traversé par les vaisseaux et nerfs ciliaires. A partir du point où les muscles de l'œil la rencontrent, la capsule s'épaissit; elle devient blanche, résistante, aponévrotique, fournissant d'une part aux muscles des gaines qui enveloppent leur corps charnu (*gaines musculaires* fig. 250) et allant s'insérer d'autre part sur le pourtour de l'orbite. Tandis que la face antérieure est lisse et brillante, la face postérieure donne naissance à de très nombreux tractus fibreux qui cloisonnent l'espace rétro-capsulaire de l'orbite en une grande quantité de logettes où se trouvent contenus les pelotons adipeux qui comblent cet espace.

Les gaines, que la capsule envoie aux muscles, se détachent du pourtour même des boutonnières qui livrent passage à ces muscles et s'étalent sur eux, d'avant en arrière, en se dirigeant vers leurs insertions orbitaires. Epaisses et résistantes à leur origine, elles s'amincissent peu à peu au fur et à mesure qu'elles s'éloignent de la capsule de Tenon et dégénèrent bientôt en une simple toile celluleuse. Elles adhèrent intimement, par leur face profonde, avec les muscles qu'elles entourent. Ces gaines, qu'avec la plupart des auteurs nous considérons comme une partie accessoire de l'aponévrose de Tenon, représentent, pour Motais, sa partie essentielle. D'après le savant ophthalmologiste d'Angers « l'aponévrose orbitaire n'est que l'aponévrose commune du groupe musculaire de l'orbite, se dédoublant, comme toutes les aponévroses des groupes musculaires, pour former les gaines particulières des muscles, les enveloppes des glandes (glande lacrymale) et des viscères (œil) de la région..... La capsule fibreuse du globe, loin d'en être l'origine, n'en est qu'un diverticulum, important sans doute au point de vue physiologique, mais secondaire au point de vue anatomique. »

3° **Rôle de la capsule de Tenon**. — La capsule Tenon nous intéresse au triple point de vue physiologique, pathologique et opératoire :

a. *Au point de vue physiologique*. — La capsule de Tenon est pour le globe ocu-

laire, à la fois un puissant moyen de fixation, et un remarquable appareil de mobilisation. Son rôle dans la fixation de l'œil, rôle sur lequel nous avons déjà insisté à plusieurs reprises, notamment à propos des ailerons, résulte de son insertion au rebord orbitaire, et des adhérences qu'elle présente avec les tendons musculaires et le nerf optique, ainsi qu'avec les vaisseaux et nerfs au moment où ces organes la traversent pour aborder le globe oculaire. Son rôle dans la mobilisation de l'œil résulte de ce qu'elle constitue avec le globe de l'œil une sorte d' « articulation en noix », dans laquelle elle remplit le rôle d'une *cavité cotyloïde* et la séreuse rétro-oculaire celui d'une *synoviale*. Le globe, comme une véritable *tête articulaire*, peut tourner, rouler sur place, dans cette cavité cotyloïde. Nous reviendrons plus loin sur cette mécanique oculaire, en étudiant l'action des muscles (p. 402).

b. *Au point de vue pathologique*, la capsule de Tenon forme une cloison résistante qui, pendant un temps plus ou moins long, empêche les affections développées dans la loge postérieure ou rétrocapsulaire d'envahir la loge antérieure ou précapsulaire. Il est à remarquer, toutefois, que l'isolement des deux loges n'est pas absolu, car, comme nous l'avons fait remarquer plus haut, à côté de portions épaisses et résistantes, la capsule présente des portions très minces, presque celluleuses, au niveau desquelles les processus pathologiques développés dans l'une des deux loges peuvent se propager tôt ou tard à l'autre. C'est ainsi, par exemple, qu'un épanchement sanguin siégeant dans la loge rétrocapsulaire, tel qu'on l'observe dans certaines fractures du crâne, transsude peu à peu au travers des points faibles de la capsule et vient apparaître dans la loge antérieure, c'est-à-dire sous la conjonctive, au bout de quelques jours. Il en est de même des phlegmons qui se développent dans la loge postérieure ; maintenus un certain temps dans cette loge, ils détruisent bientôt l'aponévrose et envahissent la loge précapsulaire, mais, ajouterons-nous, après avoir souvent produit au préalable de graves désordres du côté des régions qui sont en communication avec la loge postérieure, le nerf optique et la cavité cranienne en particulier ; de là le conseil, dans le cas de phlegmon orbitaire, d'intervenir rapidement, avant que le pus n'ait rompu la barrière que lui oppose l'aponévrose de Tenon, car alors il pourrait être trop tard.

c. *Au point de vue opératoire*, la capsule de Tenon permet de pratiquer l'énucléation de l'œil sans ouvrir la loge postérieure, ce qui a, on le conçoit, une très grande importance quand on opère pour des phénomènes infectieux (*panophthalmie*). Elle permet en outre, si l'on a le soin de suturer en bourse le feuillet sous-conjonctival, d'obtenir un petit moignon sur lequel agissent encore les muscles de l'œil et qui est capable de mouvoir un œil artificiel. Ajoutons que, suivant le cas, le déplacement, la conservation ou au contraire la destruction incomplète des insertions scléroticales de son feuillet sous-conjonctival, permettent au chirurgien d'obtenir, dans la cure opératoire du strabisme, la correction de la déviation de l'œil.

## § 7 — LOGE RÉTRO-CAPSULAIRE DE L'ORBITE ET SON CONTENU

La loge rétro-capsulaire de l'orbite, encore appelée loge postérieure de l'orbite, n'est pas seulement située en arrière de l'œil : elle l'enveloppe également en haut, en bas et sur les côtés, en l'isolant des parois de l'orbite ; elle vient même effleurer le rebord orbitaire et se mettre en rapport avec le bord adhérent des paupières, dont elle est séparée par le feuillet palpébral de l'aponévrose de Tenon, plus ou moins

fusionné avec le ligament large des paupières. La loge rétro-capsulaire renferme les *muscles*, les *vaisseaux* et les *nerfs* destinés au globe oculaire. Tous ces organes sont plongés au milieu d'un tissu adipeux spécial, le *tissu graisseux de l'orbite*.

### A) — MUSCLES DE L'ORBITE

Les muscles de l'orbite sont au nombre de sept : le releveur de la paupière supérieure, les quatre droits et les deux obliques. Tous ces muscles ont la forme de

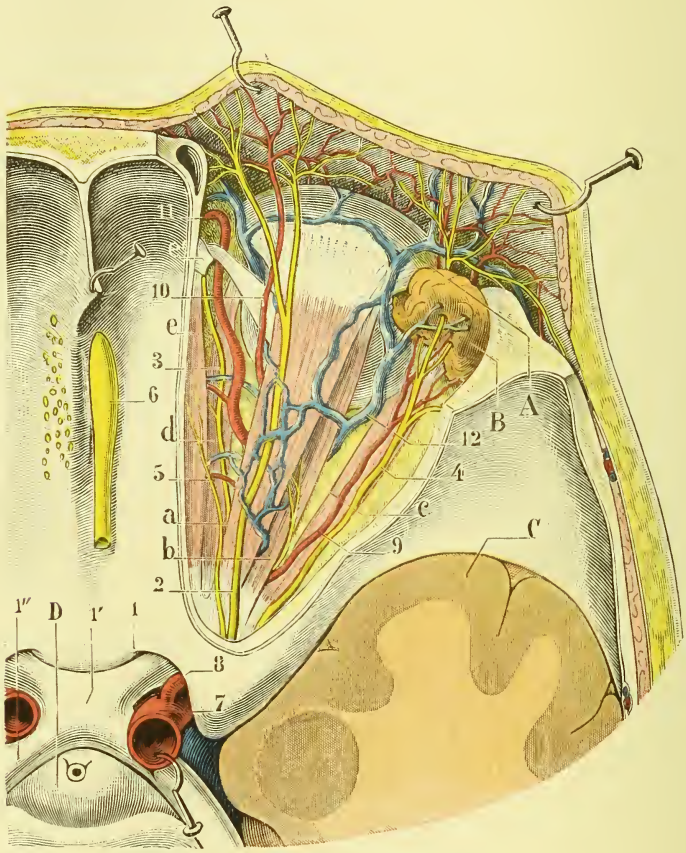


Fig. 291.

La région orbitaire, vue d'en haut après ablation de la voûte : premier plan.

A, globe oculaire. — B, glande lacrymale. — C, lobe temporal. — D, hypophyse.
*a*, releveur de la paupière supérieure avec son nerf le pénétrant par sa face profonde. — *b*, droit supérieur. — *c*, droit externe. — *d*, droit interne. — *e*, grand oblique, avec *e'* sa poulie de réflexion.
1, nerf optique, avec : 1' chiasma ; 1" bandelette optique. — 2, nerf frontal se bifurquant en frontal interne et frontal externe. — 3, nasal. — 4, lacrymal. — 5, pathétique. — 6, bulbe olfactif. — 7, carotide interne. — 8, artère ophthalmique. — 9, artère lacrymale. — 10, artère sus-orbitaire. - 11, artère nasale. — 12, veine ophthalmique.

minces languettes charnues, dont la longueur pour les muscles droits est de 4 centimètres environ. L'aponévrose de Tenon, nous le savons, leur fournit une gaine qui les enveloppe sur toute leur étendue, mais qui n'est épaisse et résistante qu'au voisinage du point où ils vont traverser cette aponévrose. Ils sont irrigués par des vaisseaux et innervés par des nerfs qui seront étudiés avec ceux de l'orbite.

1° **Releveur de la paupière supérieure**. — Le releveur de la paupière supérieure (fig. 291, a) s'insère, en arrière, sur la petite aile du sphénoïde immédiatement en

avant du trou optique, ainsi que sur la partie correspondante de la gaine fibreuse du nerf optique.

De là, il se dirige en avant, recouvrant le droit supérieur et appliqué contre la paroi supérieure de l'orbite, dont il est séparé par le nerf frontal. Son tendon, arrivé au rebord supérieur de l'orbite, se fusionne avec le ligament large ou septum orbitale (p. 339) et vient se terminer à la fois à la face profonde de la peau de la paupière et au bord supérieur du tarse.

Ce muscle, comme son nom l'indique, porte la paupière supérieure en haut et en arrière et, par conséquent, ouvre la fente palpébrale ; son antagoniste est le muscle orbiculaire des paupières. Nous avons signalé, en étudiant les paupières, le *ptosis* résultant de sa paralysie (p. 340), nous n'y reviendrons pas ici.

Le releveur de la paupière supérieure et le droit supérieur affectent des rapports intimes : ils parcourent ensemble, placés l'un au-dessus de l'autre, toute la longueur de la loge orbitaire; ils sont unis l'un à l'autre, en arrière par leurs gaines, en avant par leurs expansions orbitaires. Des connexions anatomiques aussi étroites entraînent une synergie fonctionnelle non moins remarquable, d'où résulte ce fait que, lorsque le droit supérieur se contracte pour porter l'œil en haut, le releveur de la paupière se contracte à son tour pour découvrir la pupille. Comme nous l'avons déjà dit plus haut, c'est en s'appuyant sur ces connexions anatomiques et physiologiques que Motais a, en 1901, imaginé un traitement opératoire rationnel du ptosis, traitement qui consiste à faire suppléer le releveur insuffisant ou paralysé par une partie du droit supérieur (voy. p. 340).

**2° Muscles droits.** — Les muscles droits sont au nombre de quatre : le supérieur, l'inférieur, l'interne, l'externe. Appliqués contre le globe, ils forment, dans leur ensemble, une sorte de pyramide musculaire creuse dans laquelle celui-ci se trouve contenu.

a. *Insertions postérieures.* — Ils s'insèrent en arrière sur le sommet de l'orbite, (fig. 292) c'est-à-dire sur le pourtour du trou optique et sur la partie la plus large de la fente sphénoïdale. Cette insertion au sphénoïde se fait en grande partie par l'intermédiaire du tendon de Zinn.

Celui-ci est un cordon fibreux, court mais très résistant, qui occupe la partie la plus large de la fente sphénoïdale et qui s'attache sur le corps du sphénoïde.

Presque immédiatement après son origine, il se divise en trois faisceaux divergents qui donnent naissance : l'interne au muscle droit interne, l'inférieur au droit inférieur, l'externe au droit externe. Quant au droit supérieur, il s'attache surtout au rebord supérieur du trou optique.

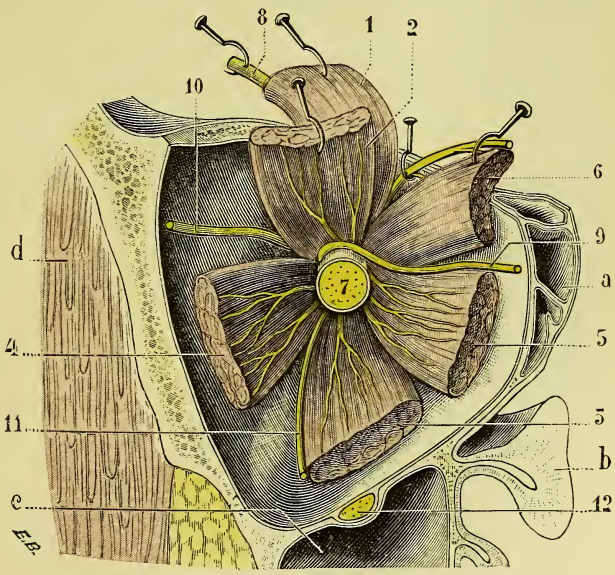


Fig. 292.

Les muscles de l'œil avec leurs nerfs, vus d'avant en arrière dans le fond de l'orbite.

1, releveur de la paupière supérieure. — 2, droit supérieur avec son nerf. — 3, droit inférieur avec son nerf. — 4, droit externe avec son nerf. — 5, droit interne avec son nerf. — 6, grand oblique avec 6' nerf pathétique. — 7, nerf optique. — 8, nerf frontal. — 9, nerf nasal. — 10, nerf lacrymal. — 11, rameau destiné au petit oblique. — 12, nerf sous-orbitaire.

*a*, cellules ethmoïdales. — *b*, cornet moyen des fosses nasales. — *c*, sinus maxillaire. — *d*, muscle temporal.

Le faisceau d'origine du droit externe, qui ferme en partie la fente sphénoïdale, présente un orifice, une espèce de boutonnière que l'on désigne sous le nom d'*anneau de Zinn* (fig. 300), et à travers laquelle passent le nerf moteur oculaire commun, le nerf moteur oculaire externe, le nerf nasal et la veine ophthalmique. Cette disposition anatomique, que nous rencontrons toutes les fois que des vaisseaux ou nerfs traversent un muscle (anneau du soléaire, anneau des adducteurs, orifices du diaphragme, etc.), a pour effet d'empêcher la compression de ces organes vasculo-nerveux.

b. *Insertions sclérales.* — Du fond de l'orbite, les muscles droits se dirigent d'avant en arrière. Ils traversent tout d'abord la loge rétro-capsulaire de l'orbite, se logent ensuite dans l'épaisseur du feuillet sous-conjonctival de l'aponévrose de Tenon en cheminant sous la conjonctive bulbaire sur une étendue qui varie de 10 millimètres (droit inférieur) à 20 millimètres (droit externe) et, finalement, viennent s'insérer sur la sclérotique à une distance de la circonférence de la cornée, qui est différente pour chaque muscle et qu'il est important de connaître en raison des interventions qui se pratiquent sur leur point d'attache.

D'après les mensurations de Tillaux, le droit interne est distant du bord cornéen de 5 millimètres, le droit inférieur de 6 millimètres, le droit externe de 7 millimètres, le droit supérieur de 8 millimètres. Ces chiffres, qui mesurent le milieu de l'insertion tendineuse à la circonférence cornéenne, sont suffisamment exacts et sont, de plus, faciles à retenir : ils nous montrent que les muscles précités s'attachent d'autant plus près de la cornée qu'ils fonctionnent davantage. C'est pour cela que le droit interne, muscle de la convergence nécessaire à la vision binoculaire, s'insère le plus près de la cornée, tandis que le droit supérieur, qui fonctionne beaucoup moins que les autres, en est le plus éloigné.

Le tendon d'insertion des muscles droits a une longueur de 4 à 8 millimètres (Merkel). Sa largeur est considérable : elle ne mesure pas moins de 9 à 10 millimètres en moyenne (Fuchs). Ce détail ne doit pas être oublié dans l'opération de la strabotomie, au moment où l'on charge le tendon sur un crochet pour en pratiquer la section, autrement on risque de ne charger qu'une partie du tendon et de faire ainsi une opération incomplète.

Ce n'est pas tout, le tendon des quatre muscles droits ne nous intéresse pas seulement par sa longueur et par sa largeur, il nous intéresse également par la direction de sa ligne d'insertion sclérale. Cette direction n'est pas quelconque ; elle est fixe quoique différente pour chaque muscle. C'est ainsi que, d'après Motais, à qui nous empruntons la figure 293 et les chiffres qui vont suivre, la ligne d'insertion du droit supérieur est irrégulièrement convexe en avant ; elle présente, de plus, une obliquité telle que, de ses deux extrémités, l'interne est la plus rapprochée de la cornée de 4 millimètres environ : de là le conseil, dans la ténotomie du muscle droit supérieur, d'introduire le crochet par le bord interne et de pousser l'instrument en dehors et en arrière. La ligne d'insertion du droit inférieur présente une disposition analogue quoique moins accusée : elle est irrégulièrement convexe en avant et oblique de dedans en dehors et d'avant en arrière ; son extrémité interne est la plus rapprochée de la cornée, de 1 millimètre environ ; dans la ténotomie du droit inférieur, il faudra donc, ici encore, introduire le crochet par le bord interne et le pousser obliquement de dedans en dehors et d'avant en arrière. La ligne d'insertion du droit interne est à peu près parallèle à l'équateur de l'œil ; elle présente seulement une très légère convexité en avant. La ligne d'insertion du droit externe décrit, elle aussi, une très légère courbe à convexité antérieure ; elle est, de plus, dans son

ensemble, très légèrement oblique en bas et en arrière : son extrémité supérieure est la plus rapprochée de la cornée, de un quart de millimètre environ. Cette légère obliquité n'est pas assez prononcée pour mettre obstacle à l'introduction du crochet par le bord inférieur, quand on pratique la ténotomie du muscle. — Ajoutons, pour terminer ce qui a trait à la ligne d'insertion sclérale des muscles droits, que le milieu de cette ligne n'est jamais en regard du méridien correspondant de la cornée ; il en résulte que le tendon empiète davantage sur l'un des deux quadrants de la sclérotique sur lesquels il s'attache (les deux méridiens vertical et horizontal de la cornée prolongés divisent le globe en quatre segments ou quadrants : un quadrant supéro-interne, un quadrant supéro-externe, un quadrant inféro-interne, un quadrant inféro-externe). C'est ainsi que le droit supérieur empiète sur le quadrant supéro-externe de 3 millimètres; le droit inférieur, sur le quadrant inféro-interne de 1 millimètre ; le droit externe sur le quadrant supéro-externe de 2 millimètres ; le droit interne sur le quadrant supéro-interne de 1 millimètre. Il faudra donc, dans la ténotomie, prolonger le coup de ciseaux donné au tendon du côté où ce dernier empiète, si l'on veut ne laisser échapper aucune fibre tendineuse.

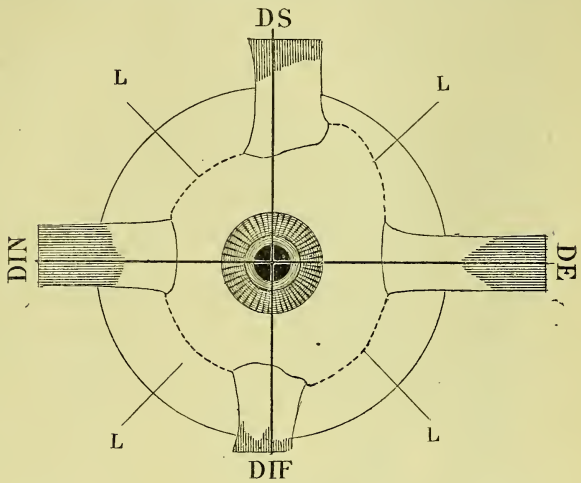

Fig. 293.
Schéma représentant les insertions scléroticales des muscles droits (d'après Motais).

DS, muscle droit supérieur. — DE, muscle droit externe. — DIN, muscle droit interne. — DIF, muscle droit inférieur. — L, ligne de jonction des extrémités tendineuses, sur laquelle le feuillet sous-conjonctival devient adhérent à la sclérotique. Cette ligne forme donc la limite antérieure de la cavité de Tenon.

Chaque muscle a la longueur exacte de sa *partie oculaire* située en avant de l'aileron. La forme et la longueur de la face superficielle du tendon sont figurées en blanc. Situation des tendons par rapport aux méridiens de la cornée.

Les tendons des droits, en refoulant devant eux la capsule de Tenon pour constituer le feuillet sous-conjonctival, adhèrent d'une façon intime à la gaine capsulaire, laquelle, à son tour, se fixe solidement sur la sclérotique péricornéenne (p. 392). Il en résulte que, si l'on sectionne le tendon au ras de la sclérotique, le muscle reste toujours fixé à la capsule et continue à agir par son intermédiaire sur le globe oculaire. Dans la *strabotomie,* opération destinée comme on le sait à corriger le strabisme, ces adhérences du tendon à la capsule et ces adhérences de la capsule à la sclérotique doivent être tantôt respectées, tantôt au contraire détruites, suivant que le chirurgien cherche à conserver plus ou moins l'action du muscle sur lequel porte l'intervention.

**3° Muscles obliques.** — Les muscles obliques sont au nombre de deux : le *grand oblique* ou *oblique supérieur* et le *petit oblique* ou *oblique inférieur*. Ainsi que leur nom l'indique, leur direction, au lieu d'être comme celle des muscles précédents, parallèle à l'axe antéro-postérieur du globe oculaire, le croise obliquement.

a. *Grand oblique.* — Le muscle grand oblique est le plus long de tous les muscles de l'orbite. — Il prend naissance, comme les muscles droits, sur le sommet de la pyramide orbitaire, s'attachant à la fois sur la gaine du nerf optique et sur la partie supérieure et interne du trou optique. — De là, il se dirige vers l'angle

supéro-interne de l'orbite, devient tendineux à ce niveau, pénètre dans l'anneau fibro-cartilagineux (*poulie de réflexion* du grand oblique) que nous avons vu exister en ce point (p. 333), puis se réfléchit brusquement en dehors et en arrière. Cette partie réfléchie, la seule intéressante au point de vue de l'action physiologique du muscle, est longue de 20 millimètres et large de 3, elle contourne la partie supérieure du globe en se plaçant sous le droit supérieur, entre ce muscle et le globe oculaire, et vient se fixer, en s'élargissant brusquement, sur la partie supéro-externe de l'hémisphère postérieur de l'œil. Sa ligne d'insertion sclérale, large de 11 millimètres environ, forme une courbe très accentuée, à convexité dirigée en dehors, dont l'extrémité postérieure, est à 10 millimètres du nerf optique et l'extrémité antérieure à 14 ou 15 millimètres de la cornée (Motais). — Dans sa poulie de réflexion le tendon est entouré d'une gaine synoviale qui, d'après certains auteurs, peut être le siège de certains kystes de l'angle interne de l'orbite.

b. *Petit oblique.* — Le muscle petit oblique est plus court que le précédent : il représente sa portion réfléchie. C'est le seul muscle qui ne se détache pas du fond de l'orbite. — Il s'insère sur le rebord externe de l'orifice supérieur du canal nasal, immédiatement en arrière et en dehors du sac lacrymal. — De là, il se dirige obliquement en dehors et en arrière, contourne la face inférieure du globe, en passant sous le droit inférieur, et vient s'attacher sur la partie inféro-externe de l'hémisphère postérieur de l'œil. Sa ligne d'insertion sclérale, large de 12 millimètres et oblique d'avant en arrière et de bas en haut, décrit une légère courbe concave en haut, dont l'extrémité postérieure arrive jusqu'à 7 millimètres du nerf optique et l'extrémité antérieure à 16 millimètres du bord de la cornée (Motais).

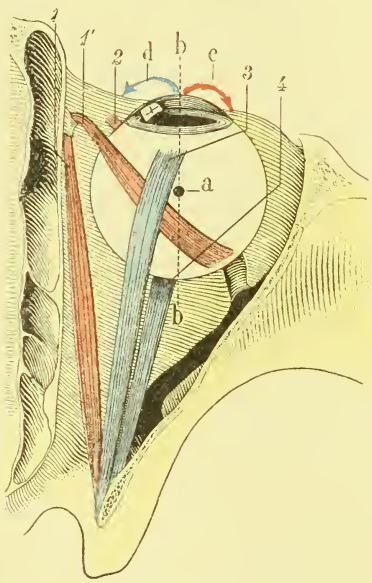


Fig. 294.
Globe de l'œil, vu après ablation de la moitié supérieure de l'orbite : schéma destiné à montrer l'action adductrice des muscles droits supérieur et inférieur et l'action abductrice des obliques.

1, portion directe du grand oblique avec 1', sa portion réfléchie. — 2, petit oblique. — 3, droit supérieur. — 4, droit inférieur.
*a*, centre de rotation de l'œil. — *b*, *b*, axe antéro-postérieur de l'œil. — *c*, sens suivant lequel se meut la cornée lorsque les deux obliques se contractent. — *d*, sens suivant lequel se porte la même cornée lorsque ce sont les deux droits supérieur et inférieur qui agissent.

**4° Action des muscles de l'œil.** — *L'œil ne possède que des mouvements de rotation sur place; de plus, pour qu'un seul muscle puisse agir, il faut que tous les autres se contractent simultanément.* Telles sont les deux lois générales de la mécanique oculaire, qu'il faut mettre tout d'abord en relief et que nous allons expliquer.

a. *Action générale des muscles moteurs de l'œil.* — Les muscles de l'œil forment deux groupes bien distincts de par leurs insertions : 1° les muscles droits, qui s'attachent au sommet de l'orbite ; 2° les obliques, qui s'insèrent à sa base (au point de vue de la mécanique oculaire, le grand oblique, on le sait, agit comme s'il s'insérait sur sa poulie de réflexion). Les muscles droits attirent le globe en arrière, les obliques l'attirent en avant : les premiers sont *rétracteurs*, les deuxièmes *protracteurs*. Nos deux groupes musculaires sont donc réciproquement antagonistes. Ils sont, de plus, de

puissance égale. Le groupe des obliques semble au premier abord moins puissant que celui formé par les droits ; mais il ne faut pas oublier que l'action de ces derniers est fortement limitée par les expansions, qui, partant du tendon ou de sa gaine et allant se fixer à l'orbite jouent, comme nous l'avons dit plus haut, le rôle de ligaments d'*arrêt*.

Si ces deux groupes musculaires antagonistes se contractaient isolément, l'œil aurait des mouvements de protraction et de rétraction. Or ces mouvements n'existent pas : chacun sait que l'œil n'avance ni ne recule dans l'orbite. De fait, le groupe des droits et le groupe des obliques se contractent toujours simultanément, et, comme ils sont à peu près de force égale, ils se neutralisent et se bornent à maintenir le globe oculaire en équilibre constant, à l'appliquer continuellement contre la capsule de Tenon. On comprend maintenant que, sur un œil ainsi fixé, l'action prédominante d'un muscle ne puisse avoir qu'un seul effet : faire pivoter le globe sur place, autour d'un point fixe ; ce point fixe ou *centre de rotation de l'œil* se trouve situé, d'après Donders, un peu en arrière du milieu du globe. Ainsi se trouve démontré ce que nous avions énoncé plus haut, savoir, que l'œil ne possède que des mouvements de rotation et que, au moment où un muscle se contracte, tous les autres doivent agir simultanément pour fixer le globe. On s'explique dès lors, pourquoi la paralysie d'un seul muscle entraîne non seulement la perte du mouvement qui est sous la dépendance du muscle lésé, mais encore une perturbation de tous les autres mouvements de l'œil.

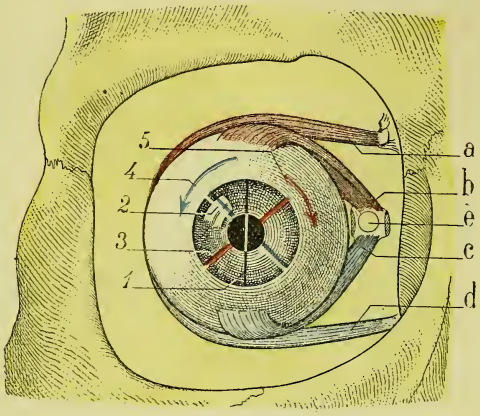


Fig. 295.

Schéma destiné à montrer, sur l'orbite droite, vue de face, l'action des muscles droits supérieur et inférieur et des obliques dans les mouvements de rotation de l'œil.

*a*, grand oblique ou oblique supérieur. — *b*, droit supérieur. — *c*, droit inférieur. — *d*, petit oblique ou oblique inférieur. — *e*, trou optique.

1, axe vertical de la cornée, l'œil étant au repos. — 2, déplacement subi par cet axe lorsque l'oblique et le droit inférieurs se contractent. — 3, déplacement subi par ce même axe lorsque l'oblique et le droit supérieurs se contractent. — 4, sens suivant lequel se déplace la cornée dans la contraction de l'oblique et du droit inférieurs. — 5, sens suivant lequel se déplace la cornée dans la contraction de l'oblique et du droit supérieurs.

(Sur ce schéma les divers muscles produisant un mouvement de rotation dans le même sens ont la même couleur ; de même, les flèches ou lignes indicatrices du mouvement de rotation ont la même couleur que les muscles qui produisent ce mouvement.)

Les mouvements que l'œil peut exécuter autour de son centre de rotation sont au nombre de huit. Ce sont, suivant que la pupille se porte en dedans ou en dehors, en haut ou en bas, obliquement en haut et en dehors ou obliquement en haut et en dedans, enfin obliquement en bas et en dehors ou obliquement en bas et en dedans : 1° des mouvements d'*adduction ;* 2° des mouvements d'*abduction ;* 3° des mouvements d'*élévation ;* 4° des mouvements d'*abaissement ;* 5° des mouvements de *rotation* (encore appelés *mouvements obliques* ou *diagonaux*) *en haut et en dehors ;* 6° des mouvements de *rotation en haut et en dedans ;* 7° des mouvements de *rotation en bas et en dehors ;* 8° des mouvements de *rotation en bas et en dedans*.

b. *Action isolée des droits et des obliques.* — Examinons maintenant l'action isolée ou, si l'on veut, l'action prédominante de chacun des muscles oculaires.

α) Le *droit interne* est abducteur : quand il se contracte, il porte la cornée en dehors. Le *droit externe* est adducteur : quand il se contracte, il porte la cornée

en dedans. Le droit interne et le droit externe sont donc réciproquement antagonistes.

β) Le *droit supérieur* est élévateur : il porte la cornée en haut. Le *droit inférieur* est abaisseur : il la porte en bas. Ces deux derniers muscles, quoique antagonistes, ont cependant une action synergique : ils sont l'un et l'autre adducteurs. La figure 294 nous l'explique facilement. Le plan d'action de ces muscles, en effet, n'est pas parallèle à l'axe antéro-postérieur du globe, mais il est, par rapport à lui, oblique interne ; il suit de là que, quand ils se contractent, ils portent la cornée en dedans en même temps qu'ils l'élèvent ou qu'ils l'abaissent. De plus, ainsi qu'il est facile de le comprendre en examinant la figure 295, le droit inférieur incline légèrement en dehors la partie supérieure du diamètre vertical de la cornée, tandis que le droit supérieur l'incline en dedans.

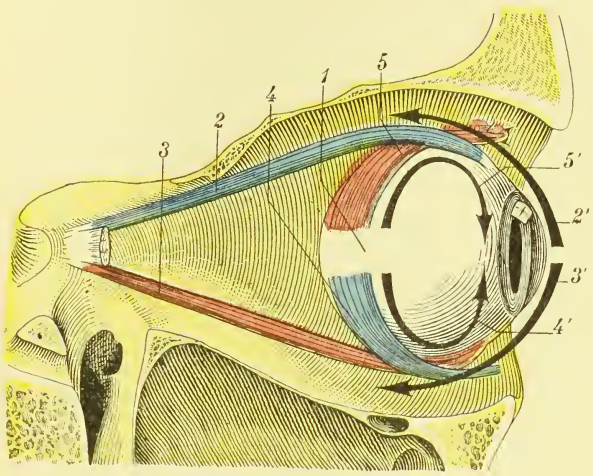


Fig. 296.

Globe oculaire vu au travers de la paroi orbitaire externe réséquée : schéma destiné à montrer l'action des muscles droits, supérieur et inférieur, et des muscles obliques de même nom.

1, globe oculaire. — 2, droit supérieur. — 2', sens suivant lequel se porte la cornée lorsque ce muscle se contracte. — 3, droit inférieur. — 3', sens d'action de ce muscle. — 4, oblique inférieur. — 4', sens d'action de ce muscle. — 5, oblique supérieur. — 5', sens d'action de ce muscle.

γ) Le *grand oblique* ou oblique supérieur dirige la cornée en bas ; le *petit oblique* ou oblique inférieur la dirige en haut (fig. 296). Antagonistes l'un par rapport à l'autre, comme les deux droits précédents, ils possèdent, comme ces derniers, un mouvement synergique ; ils sont en effet abducteurs : en même temps qu'ils élèvent ou abaissent la cornée ils la portent en dehors (fig. 294). Enfin, de même que les droits supérieur et inférieur, ils inclinent la partie supérieure du méridien vertical de la cornée : le grand oblique l'incline en dedans ; le petit oblique l'incline en dehors.

Dans ce mouvement de rotation, les obliques sont donc synergiques des droits de même nom, tandis que dans les mouvements d'élévation ou d'abaissement ils sont synergiques des droits de nom contraire.

c. *Résumé.* — Au total, l'action de chacun des muscles de l'œil peut être résumée comme suit :

α) Le *droit interne* est exclusivement adducteur ;

β) Le *droit externe* est exclusivement abducteur ;

γ) Le *droit supérieur* est principalement élévateur et, accessoirement, adducteur et rotateur en dedans ;

δ) Le *droit inférieur* est principalement abaisseur et, accessoirement, adducteur et rotateur en dehors ;

ε) Le *grand oblique* ou *oblique supérieur* est principalement rotateur en dedans et, accessoirement, abducteur ou abaisseur ;

ξ) Le *petit oblique* ou *oblique inférieur* est principalement rotateur en dehors et, accessoirement, abducteur et élévateur.

Si, maintenant, nous voulons connaître quels sont les muscles qui déterminent l'un ou l'autre des divers mouvements que l'œil peut exécuter, nous voyons que :

1° Le *mouvement d'adduction* est produit par la contraction du droit interne (la contraction simultanée des deux droits supérieur et inférieur produit bien, elle aussi, une légère adduction, mais cette adduction est négligeable en pratique) ;

2° Le *mouvement d'abduction* est produit par la contraction du droit externe (la légère abduction qui résulte de la contraction simultanée des deux obliques est, ici encore, négligeable en pratique) ;

3° Le *mouvement d'élévation* est produit par la contraction simultanée du droit supérieur et de l'oblique inférieur, ces deux muscles ajoutant d'une part leur action synergique d'élévation et se corrigeant d'autre part, l'un l'autre, dans leur action antagoniste, d'abduction pour le petit oblique, d'adduction pour le droit supérieur ;

4° Le *mouvement d'abaissement* résulte de la contraction simultanée du droit inférieur et du grand oblique ; comme dans le cas précédent, ces deux muscles ajoutent leur action synergique d'abaissement et corrigent l'un l'autre leur action antagoniste, d'adduction pour le droit inférieur, d'abduction pour le grand oblique ;

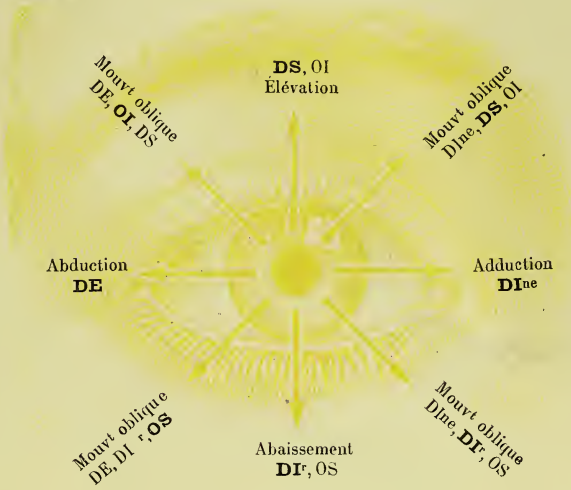


Fig. 297.
Schéma de l'action des muscles de l'œil.

Les flèches montrent le sens suivant lequel se déplace le centre de la cornée lorsque les muscles, dont le nom est indiqué en capitales, entrent en contraction. Les capitales en caractères gras indiquent les muscles dont l'action prédomine pour chaque mouvement.

**DE**, droit externe. — **DI**ne, droit interne. — **DI**r, droit inférieur. — **DS**, droit supérieur. — **OS**, oblique supérieur ou grand oblique. — **OI**, oblique inférieur ou petit oblique.

5° Le *mouvement de rotation en haut et en dehors* est la résultante du mouvement d'élévation et du mouvement d'abduction ; c'est dire qu'il est produit par la contraction simultanée des muscles droit supérieur et oblique inférieur d'une part, du muscle droit externe d'autre part ;

6° Le *mouvement de rotation en haut et en dedans*, résultante des mouvements d'élévation et d'adduction, est produit par la contraction simultanée des muscles droit supérieur et oblique inférieur d'une part, du muscle droit interne d'autre part ;

7° Le *mouvement de rotation en bas et en dehors*, résultante des mouvements d'abaissement et d'abduction, est produit par la contraction simultanée des muscles oblique supérieur et droit inférieur d'une part, du muscle droit externe d'autre part ;

8° Le *mouvement de rotation en bas et en dedans*, résultante des mouvements d'abaissement et d'adduction, est produit par la contraction simultanée des muscles oblique supérieur et droit inférieur d'une part, du muscle droit interne d'autre part.

Le schéma ci-dessus (fig. 297), dont nous empruntons l'idée à Tillaux, résume

clairement cette action complexe des muscles de l'œil dans les divers mouvements que peut exécuter le globe oculaire. Il nous montre, ainsi que nous venons de le dire, qu'un seul muscle concourt au mouvement d'adduction ou d'abduction, que deux muscles agissent dans les mouvements d'élévation ou d'abaissement, que trois muscles, enfin, concourent aux mouvements obliques. Le muscle à action prédominante dans chacun de ces mouvements est indiqué sur notre schéma en caractères gras. Le sens d'action de ce muscle est celui dans lequel il faut faire porter la cornée quand on veut, en clinique, explorer méthodiquement l'excursion du globe oculaire pour faire le diagnostic d'une paralysie musculaire.

Si nous avons tant insisté sur cette question de mécanique oculaire, c'est qu'elle est d'une importance capitale pour bien comprendre la symptomatologie des paralysies ou parésies des muscles de l'œil et pour arriver au diagnostic du muscle lésé, diagnostic souvent difficile, dans les cas notamment où le muscle est simplement parésié et le strabisme peu ou point apparent. Nous ne pouvons ici nous étendre longuement sur cette question : nous nous bornerons à rappeler que, dans la vision binoculaire normale, l'image d'un objet que l'on fixe se projetant sur chaque rétine en des points symétriques, le malade ne voit qu'une seule image. Si l'un des muscles d'un œil est parésié ou paralysé, cet œil ne pourra exécuter ou n'exécutera qu'incomplètement les mouvements nécessaires à la vision binoculaire : l'image se projettera sur sa rétine en un point différent de celui sur lequel elle se projette sur l'œil sain, et, de ce fait, le malade percevra deux images (*diplopie*). Ces deux images ont une situation réciproque et une inclinaison qui varient suivant le muscle atteint ; leur étude attentive permet d'arriver au diagnostic du muscle lésé.

Les muscles de l'œil peuvent être frappés de paralysie, soit après une lésion du muscle lui-même (par exemple une section), soit à la suite d'une lésion du nerf ou des centres nerveux qui tiennent sous leur dépendance la contractilité du muscle (p. 415). Le strabisme qui accompagne ces troubles de motilité porte le nom de *strabisme paralytique*.

A côté de cette forme de strabisme, il en existe une autre, due à une rétraction ou à une insuffisance du muscle : c'est le *strabisme fonctionnel*, plus intéressant que le précédent, au point de vue chirurgical tout au moins, car il est justiciable d'un traitement opératoire. Ce traitement varie suivant que le muscle est rétracté ou, au contraire, insuffisant. Quand le muscle est rétracté, (on peut encore dire qu'il est trop court, pour l'œil qu'il doit mouvoir) on sectionne ses insertions à la sclérotique (*ténotomie*, Dieffenbach, Bonnet) : de nouvelles adhérences se font bientôt en arrière de l'insertion primitive détruite, si bien que, par cette opération, l'insertion du muscle trop court se trouve en réalité reculée. Lorsque le muscle est insuffisant (cela revient à dire en somme qu'il est trop long pour l'œil qu'il doit mouvoir), on rapproche son insertion de la cornée, on l'avance en réalité, en suturant à la sclérotique ou mieux à la conjonctive, soit le tendon (*avancement musculaire*, J. Quéné), soit la capsule de Tenon adhérente au tendon (*avancement capsulaire*, de Wecker 1884). Souvent, l'avancement capsulaire du muscle insuffisant est combiné à la ténotomie du muscle antagoniste, lequel s'est plus ou moins rétracté consécutivement.

## B) — VAISSEAUX DE L'ORBITE

La loge rétro-capsulaire de l'orbite possède de très nombreux vaisseaux. Nous étudierons successivement les *artères* et les *veines* qu'elle renferme.

**1° Artères.** — L'orbite et son contenu sont vascularisés par une branche importante de la carotide interne, l'*ophthalmique*. Cette artère, on le sait, naît au niveau de l'apophyse clinoïde antérieure et pénètre dans l'orbite à travers le canal optique (fig. 298). Elle occupe tout d'abord, dans la cavité orbitaire, le côté externe du nerf optique. Puis, croisant transversalement ce nerf en passant au-dessus de lui, elle arrive à la paroi interne de l'orbite. S'infléchissant alors en avant, elle longe cette paroi interne d'arrière en avant jusqu'à la poulie du grand oblique, où elle se termine en donnant naissance à la *frontale* et à la *nasale*, deux branches qui sortent de l'orbite pour venir se distribuer, la première à la région du front, la seconde à la racine du nez. Rappelons que cette dernière s'anastomose constamment, dans l'angle interne de l'œil, avec l'artère angulaire, branche de la terminaison de la faciale.

Dans son trajet intra-orbitaire, l'ophthalmique fournit onze collatérales, que

nous nous contenterons d'énumérer parce qu'elles ont été déjà étudiées avec les organes ou formations auxquelles elles se distribuent. Ce sont : 1° la *lacrymale* et la *centrale de la rétine*, qui naissent de la portion de l'artère située en dehors du nerf optique ; 2° la *sus-orbitaire*, les *ciliaires courtes postérieures*, les *ciliaires longues postérieures*, la *musculaire supérieure* et la *musculaire inférieure*,

Fig. 298.

La région orbitaire vue d'en haut : deuxième plan.

Les muscles releveur de la paupière, droit supérieur, droit externe et grand oblique ont été sectionnés et érignés.

A, globe oculaire. — B, glande lacrymale avec ses vaisseaux. — C, peau du front érignée en avant.

*a*, releveur de la paupière supérieure. — *b*, droit supérieur avec son nerf. — *c*, droit externe avec son nerf. — *d*, droit interne avec son nerf. — *e*, grand oblique.

1, nerf optique. — 2, trijumeau, avec 2' ganglion de Gasser. — 3, nasal, avec 3' son filet ethmoïdal. — 4, lacrymal sectionné. — 5, frontal, sectionné et érigné. — 6, pathétique, sectionné et érigné. — 7, moteur oculaire commun. — 8, moteur oculaire externe. — 9, ganglion ophthalmique, avec ses racines et ses rameaux efférents (nerfs ciliaires). — 10, carotide interne. — 11, artère ophthalmique. — 12, artère lacrymale. — 13, artère sus-orbitaire. — 14, artère nasale. — 15, 15', artères ethmoïdales antérieure et postérieure. — 16, veine ophthalmique.

qui tirent leur origine de la portion transversale ou *crosse* de l'ophthalmique ; 3° enfin, l'*ethmoïdale antérieure*, l'*ethmoïdale postérieure*, la *palpébrale inférieure* et la *palpébrale supérieure*, qui naissent de la portion de l'artère située en dedans du nerf optique. Par l'intermédiaire de plusieurs de ces branches l'ophthalmique s'anastomose avec les artères de la face.

La richesse de l'orbite en artères est donc considérable, puisque dans cette région on ne compte pas moins de treize branches artérielles. Toutefois, ces vaisseaux (abstraction faite du tronc lui-même) sont de faible calibre, et l'hémorragie qui succède à leur section (par exemple dans l'énucléation totale du globe, dans le curettage de l'orbite pratiqué pour certains cancers, etc.) cède d'ordinaire au tamponnement de la cavité orbitaire.

**2° Veines.** — Le sang apporté à l'orbite par l'artère ophthalmique et ses branches retourne au sinus caverneux par les *veines ophthalmiques*. Ces veines, au nombre de

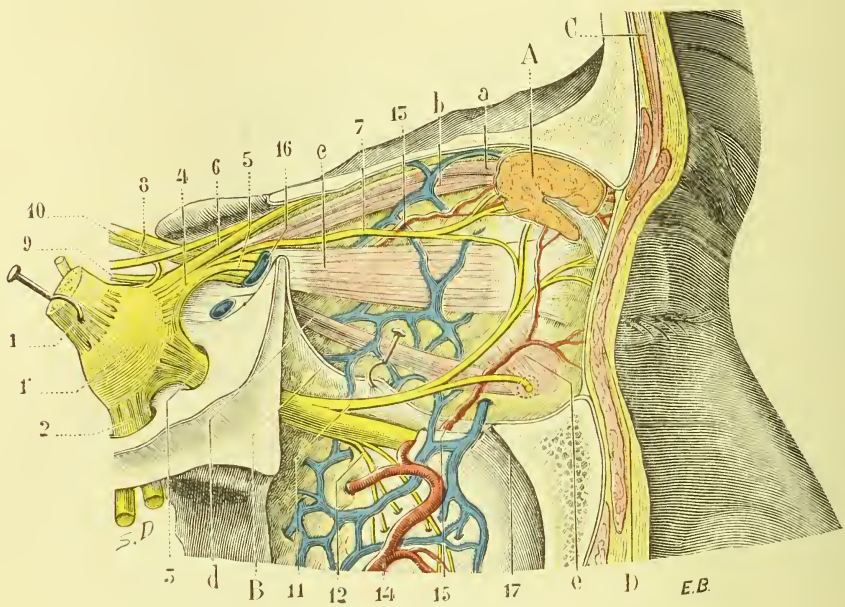


Fig. 299.

La région orbitaire, vue externe : premier plan (la paroi externe de l'orbite a été enlevée).

A, glande lacrymale. — B, périoste orbitaire, érigné. — C, coupe de la peau du front, avec le muscle frontal et le muscle sourcilier. — D, coupe des paupières avec le muscle orbiculaire.

*a*, releveur de la paupière supérieure. — *b*, droit supérieur. — *c*, droit externe. — *d*, droit inférieur. — *e*, petit oblique.

1, trijumeau, avec 1' ganglion de Gasser. — 2, nerf maxillaire inférieur s'engageant dans le trou ovale. — 3, nerf maxillaire supérieur s'engageant dans le trou grand rond. — 4, nerf ophthalmique, avec : 5, nerf nasal ; 6, nerf frontal ; 7, nerf lacrymal. — 8, pathétique. — 9, moteur oculaire externe. — 10, moteur oculaire commun. — 11, rameau orbitaire du maxillaire supérieur. — 12, nerfs dentaires postérieurs. — 13, artère lacrymale. — 14, artère maxillaire interne. — 15, branche sous-orbitaire, envoyant un rameau à la partie antéro-externe de l'orbite. — 16, veine ophthalmique. — 17, anastomoses, à travers la fente sphéno-maxillaire, entre les veines de l'orbite et les veines de la fosse zygomatique.

deux pour chaque orbite, se distinguent en inférieure et en supérieure ; cette dernière, qui est la plus volumineuse, accompagne le tronc artériel. Les veines ophthalmiques communiquent largement, sur tout le pourtour de la base de l'orbite, avec les veines de la face ; d'autre part, elles s'anastomosent largement avec les veines des fosses nasales ainsi qu'avec les plexus ptérygoïdiens (fig. 299). Les recherches de Merkel et celles de Festal tendent à établir qu'il existe, sur les confins de ces différents systèmes, des valvules permettant au sang de la veine ophthalmique de se déverser dans le système de la veine faciale, mais s'opposant au fait inverse, c'est-à-dire empêchant le sang de la veine faciale de remonter dans la veine ophthalmique.

L'observation clinique nous montre, que si cette barrière valvulaire existe, elle n'empêche nullement les microbes, dans le cas de phlébite de la veine faciale par exemple, de pénétrer dans la veine ophthalmique et, de là, dans le sinus caverneux :

c'est ainsi du moins que l'on explique les très graves accidents cérébraux (phlébite des sinus, méningite) que l'on observe parfois au cours de l'évolution de certains anthrax de la lèvre supérieure et du nez, ou encore des érysipèles de la face. Faisons remarquer toutefois que ces accidents cérébraux peuvent encore reconnaître pour cause une infection propagée par les lymphatiques ou bien une sinusite méconnue de la cavité sphénoïdale (voy. p. 453).

Les veines ophthalmiques peuvent être le siège de *varices* (Dupont 1865, Yvert 1881) ; elles forment alors, au niveau de la paupière supérieure le plus souvent, une tumeur mollasse dont les dimensions se modifient notablement suivant que le sujet fait effort ou non, suivant que la circulation veineuse de la tête est gênée ou au contraire favorisée.

Les veines ophthalmiques, avons-nous dit plus haut, viennent aboutir au sinus caverneux; en réalité, ce dernier peut être considéré comme constitué en grande partie par elles, d'où le nom de *sinus ophthalmique* que lui donnent encore quelques auteurs. Cette continuité entre ces deux vaisseaux veineux nous explique la formation de la tumeur pulsatile et soufflante (*exophthalmos pulsatile*) que l'on observe en pleine cavité orbitaire dans le cas d'anévrysme carotido-caverneux. Cet anévrysme, on le sait, résulte d'une communication spontanée ou traumatique du sinus caverneux avec l'artère carotide interne ; comme tous les anévrysmes artérioso-veineux, il s'acccompagne d'une dilatation précoce des veines adjacentes, c'est-à-dire, dans le cas particulier, des veines ophthalmiques.

## C) — NERFS DE L'ORBITE

Les nerfs contenus dans l'orbite sont, on le sait, fort nombreux et de signification physiologique différente. On y rencontre : 1° un nerf de sensibilité spéciale, le *nerf optique ;* 2° trois nerfs moteurs, le *moteur oculaire commun,* le *moteur oculaire externe.* le *pathétique ;* 3° un nerf de sensibilité générale, l'*ophthalmique de Willis ;* 4° enfin, un petit ganglion nerveux, le *ganglion ophthalmique,* avec ses racines et ses branches. La richesse de la loge rétrocapsulaire en branches nerveuses nous explique la fréquence de leur lésion dans les traumatismes qui portent sur cette région. Elle nous explique également la fréquence des symptômes de compression ou de paralysie nerveuse que l'on note au cours de l'évolution des tumeurs orbitaires. Les fonctions si importantes que remplissent la plupart de ces nerfs dans l'appareil de la vision, les troubles complexes qui résultent de leur lésion, la difficulté du diagnostic de ces lésions et de leur siège, donnent à l'étude anatomique des nerfs de l'orbite un intérêt de premier ordre.

**1° Nerf optique, voie optique.** — Le nerf optique s'étend du globe oculaire au chiasma. Ces limites, vraies au point de vue anatomique pur, ne le sont pas au point de vue de la physiologie et de la pathologie. Les fibres du nerf, en effet, après s'être entrecroisées partiellement dans le chiasma avec celles du nerf du côté opposé, se continuent dans la bandelette optique, le corps genouillé externe, le tubercule quadrijumeau antérieur, le pulvinar, le centre ovale, pour aboutir enfin à l'écorce du lobe occipital, qui constitue le centre *cortical de la vision.* Dans ce long trajet, les fibres optiques nous présentent un certain nombre de *relais ganglionnaires :* ce sont, disons-le par anticipation, le corps genouillé externe, le tubercule quadrijumeau antérieur, le pulvinar. Nous décrirons séparément : 1° le *nerf optique,* proprement dit ; 2° la *voie optique sous-cérébrale* et *intra-cérébrale.* Bien que cette

dernière, au point de vue anatomo-topographique strict, n'appartienne pas à la région orbitaire nous croyons devoir l'y rattacher. Nous pourrons ainsi présenter une étude plus complète et plus claire de l'anatomie médico-chirurgicale de la voie optique.

*A*. Nerf optique proprement dit. — Le nerf optique, nerf de la deuxième paire, est un cordon blanc qui mesure environ 5 centimètres de long sur 3 millimètres de diamètre.

a. *Trajet et rapports*. — Si nous suivons le nerf optique depuis son émergence du globe oculaire jusqu'à sa terminaison, nous voyons qu'il parcourt tout d'abord l'orbite, puis le canal optique et pénètre ensuite dans le crâne :

α) Il traverse l'orbite (fig. 300) un peu obliquement d'avant en arrière et de

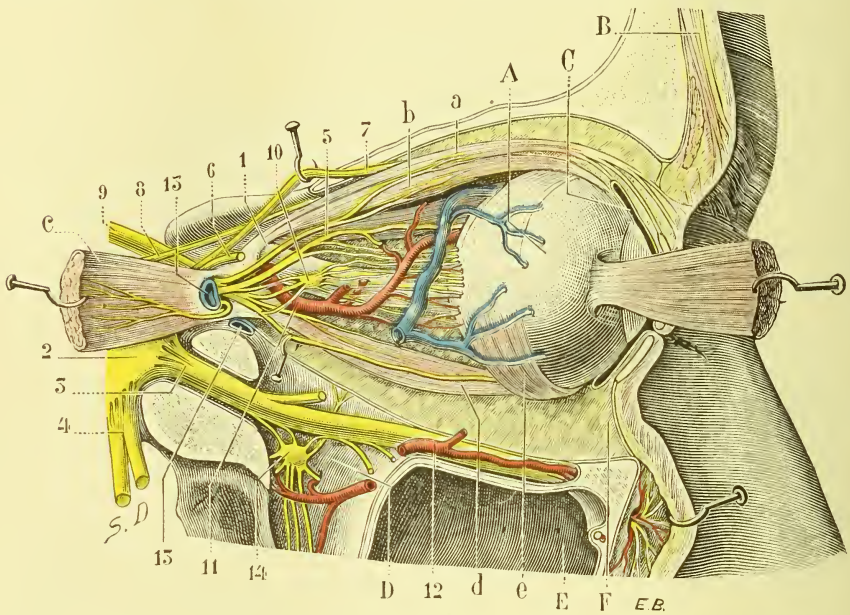


Fig. 300.

La région orbitaire, vue externe : deuxième plan (le muscle droit externe a été sectionné et érigné).

A, globe oculaire. — B, coupe de la peau du front, avec les muscles frontal et sourcilier. — C, conjonctive. — D, fosse ptérygo-maxillaire. — E, sinus maxillaire. - F, graisse orbitaire.

*a*, releveur de la paupière supérieure. — *b*, droit supérieur, avec son nerf. — *c*, droit externe, sectionné et érigné, avec son nerf. — *d*, droit inférieur avec son nerf. — *e*, petit oblique avec son nerf.

1, nerf optique. — 2, ganglion de Gasser. — 3, nerf maxillaire supérieur. — 4, nerf maxillaire inférieur. — 5, nasal. — 6, lacrymal sectionné. — 7, frontal. — 8, pathétique. — 9, moteur oculaire commun. — 10, ganglion ophthalmique, avec ses deux racines (sensitive et motrice) et ses branches efférentes (nerfs ciliaires). — 11, artère ophthalmique. — 12, artère sous-orbitaire. — 13, 13', veines ophthalmiques supérieure et inférieure. — 14, ganglion de Meckel avec ses racines et ses branches efférentes.

dehors en dedans sur une longueur de 3 centimètres environ. Dans son trajet intra-orbitaire, le nerf optique est entouré de toutes parts par le tissu cellulo-adipeux de l'orbite ; il affecte avec les muscles, avec l'artère ophthalmique, le ganglion ophthalmique, les nerfs et les vaisseaux ciliaires des rapports que nous connaissons. De ces différents rapports, le plus intéressant à retenir est celui qu'il présente avec l'artère et la veine centrales de la rétine.

On sait que cette artère, *artère nourricière de la rétine*, pénètre dans l'épaisseur du nerf à 10 millimètres environ en arrière du pôle postérieur de l'œil et chemine ensuite, intra-nerveuse, jusqu'à la papille. Cette disposition nous explique pourquoi les lésions du nerf optique (fig. 301) ont, dès le début, une symptomatologie objective

différente, suivant qu'elles siègent sur la portion bulbaire du nerf, c'est-à-dire sur celle qui renferme les vaisseaux centraux (*névrite bulbaire*), ou sur celle qui est située plus en arrière, sur la portion rétrobulbaire (*névrite rétro-bulbaire*) : dans le premier cas, les vaisseaux nourriciers étant lésés en même temps que le nerf, il se produit très rapidement des lésions de la rétine et surtout de la papille visibles à l'ophthalmoscope; dans le deuxième cas, la papille et la rétine continuant à être nourries par leurs vaisseaux, ces lésions sont beaucoup plus lentes à se manifester et, pendant un certain temps, il n'existe que des symptômes subjectifs.

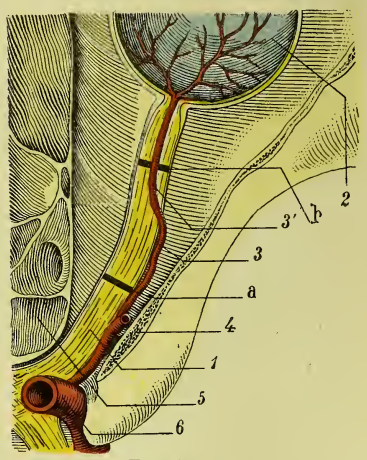


Fig. 301.

Schéma destiné à montrer, sur une coupe horizontale de l'orbite, les deux portions, extra-nerveuse et intra-nerveuse, de l'artère centrale de la rétine et le siège des lésions dans le cas de névrite bulbaire et de névrite rétro-bulbaire.

1. nerf optique. — 2, globe de l'œil. — 3, artère centrale de la rétine : sa portion extra-nerveuse. — 3', sa portion intra-nerveuse. — 4, paroi externe de l'orbite. — 5, cellules ethmoïdales. — 6, carotide interne.

*a*, siège possible des lésions du nerf optique dans le cas de névrite bulbaire. — *b*, siège possible des lésions dans le cas de névrite rétro-bulbaire.

β) En quittant l'orbite, le nerf optique pénètre dans le canal de même nom et le traverse. Nous avons signalé plus haut (p. 334 et p. 452) les rapports intéressants au point de vue pathologique qu'il présente à ce niveau avec la paroi osseuse du canal d'une part, avec le sinus sphénoïdal, d'autre part; nous n'y reviendrons pas.

γ) Au sortir du canal optique, il débouche dans le crâne et s'applique alors sur la tente de l'hypophyse et la partie externe de la gouttière optique. Dans ce trajet intra-cranien, il est entouré par la pie-mère et placé dans les espaces sous-arachnoïdiens : aussi est-il souvent lésé dans les méningites de la base, en particulier dans les méningites tuberculeuses.

b. *Structure.* — Le nerf optique est essentiellement constitué par des fibres nerveuses longitudinales, accolées et parallèles, d'où l'aspect *en moelle de jonc* que présentent ses coupes transversales (fig. 302). A ces fibres nerveuses, véritables conducteurs optiques, se joint, comme tissu de soutien, une certaine quantité de névroglie : ceci n'a rien que de très naturel, puisque le nerf optique est morphologiquement une dépendance du névraxe.

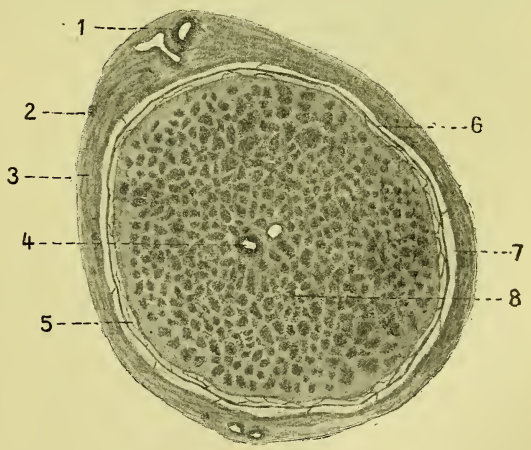


Fig. 302.

Coupe transversale du nerf optique, sur un homme de 25 ans (gr. 12/1, d'après Tourneux).

1, vaisseaux ciliaires. — 2, nerf ciliaire. — 3, gaine durale. — 4, artère centrale de la rétine, à côté de la veine. — 5, espaces sous-arachnoïdiens. — 6, gaine arachnoïdienne. — 7, espace subdural (cavité arachnoïdienne). — 8, faisceaux du nerf optique.

Du reste, le nerf optique est entouré par les enveloppes du cerveau, qui l'accompagnent jusqu'au globe de l'œil et qui lui forment trois gaines concentriques, savoir : 1° une *gaine externe* ou *durale*, relativement épaisse, franchement fibreuse; 2° une *gaine moyenne* ou

*arachnoïdienne,* extrêmement mince ; 3° une *gaine interne* ou *piale,* également très mince et très délicate, reposant directement sur le nerf optique et continuant son névrilème proprement dit. Il n'est pas sans intérêt de faire remarquer que la gaine externe adhère au périoste du canal orbitaire, surtout à la partie supérieure du trou optique : une périostite de cet orifice peut donc se transmettre facilement au nerf optique et provoquer une névrite qui, par son évolution clinique, rentre dans la variété des névrites rétro-bulbaires signalées plus haut (DE WECKER).

Entre les gaines précitées se trouvent deux espaces cloisonnés, qui représentent l'*espace arachnoïdien* et l'*espace sous-arachnoïdien* du cerveau et dans lesquels circule la lymphe. D'après certains auteurs, c'est à un œdème, à une distension de ces espaces par les sécrétions méningées, que serait dû l'*œdème de la papille,* la « Stauungspapille » des Allemands, que l'on observe dans les méningites et surtout dans les tumeurs du cerveau. D'après ABADIE, des épanchements sanguins peuvent également s'y collecter et amener consécutivement la cécité ; ces épanchements, rappelons-le en passant, s'observent parfois à la suite d'un traumatisme portant sur les régions frontale ou sourcilière et sont dus à une fracture des parois du canal optique.

*B.* VOIE OPTIQUE SOUS-CÉRÉBRALE ET INTRA-CÉRÉBRALE. — La physiologie et la pathologie nous enseignent que, malgré son homogénéité apparente, le nerf optique renferme deux ordres de fibres et par conséquent deux faisceaux (fig. 303) : un *faisceau croisé* et un *faisceau direct,* ainsi nommés parce que le premier s'entrecroise dans le chiasma, tandis que le deuxième reste du côté où il prend origine et conserve cette situation jusqu'à sa terminaison dans les centres. Le faisceau direct, dont l'existence paraît liée à la vision binoculaire, est le plus petit ; il est constitué par les fibres qui se distribuent au tiers externe, à ce qu'on appelle le *segment temporal* de la rétine. Le faisceau croisé, plus considérable que le précédent, est formé par les fibres qui émanent du *segment nasal* de la rétine. SAMELSOHN en 1882, puis VOSSIUS, BUNGE, UTHOF et THOMSEN, ont décrit un troisième faisceau, appelé *faisceau maculaire,* qui, comme son nom l'indique, provient de la macula : il s'entrecroise partiellement, lui aussi, dans le chiasma.

a. *Les fibres optiques dans le chiasma.* — En atteignant le chiasma, dont nous connaissons les rapports avec le sinus sphénoïdal et surtout avec la glande pinéale, les trois faisceaux fondamentaux du nerf optique, jusque-là accolés, se séparent. Ils se comportent comme suit (fig. 303) : le faisceau direct longe le bord externe du chiasma et passe dans la bandelette optique correspondante ; le faisceau croisé s'entrecroise avec le faisceau homonyme du côté opposé et se jette alors, lui aussi, dans la bandelette optique, mais dans la bandelette optique du côté opposé à l'œil dont il émane. Quant au faisceau maculaire, il présente des fibres directes et des fibres entrecroisées : des fibres directes qui se mêlent à celles du faisceau direct ; des fibres entrecroisées, qui se jettent dans le faisceau croisé et avec lui traversent la ligne médiane pour se rendre à la bandelette du côté opposé. Le nerf optique subit donc dans le chiasma une décussation partielle seulement. Nous montrerons plus loin l'importance de cette demi-décussation au point de vue pathologique.

b. *Les fibres optiques dans la bandelette optique et les centres ganglionnaires.* — Au delà du chiasma les fibres optiques forment un nouveau cordon, celui-ci aplati de haut en bas : c'est la *bandelette optique.* Cette bandelette optique, arrivée à la partie postérieure de la couche optique, se divise en deux branches : une branche externe qui se rend au corps genouillé externe ; une branche interne.

qui aboutit au corps genouillé interne. La bandelette est constituée par des fibres nerveuses ou fibres optiques qui appartiennent, non plus à un seul œil comme le nerf optique, mais aux deux yeux. Ces fibres suivent la branche externe de la bandelette et se comportent de la manière suivante : les unes (*fibres directes*) se rendent directement de la bandelette à l'écorce cérébrale (Gudden) ; les autres (*fibres interrompues*) se terminent dans les trois centres ganglionnaires formés par le *corps genouillé externe*, le *pulvinar*, le *tubercule quadrijumeau antérieur*. Outre les fibres optiques, d'origine rétinienne, la bandelette optique nous présente sur son côté interne d'autres fibres qui n'ont rien à voir avec la conduction des impressions visuelles et qui, partant d'un corps genouillé interne, se rendent en passant par le chiasma au corps genouillé interne du côté opposé. Ces fibres commissurales, dont l'ensemble constitue la *commissure de Gudden*, paraissent être en rapport avec la voie auditive.

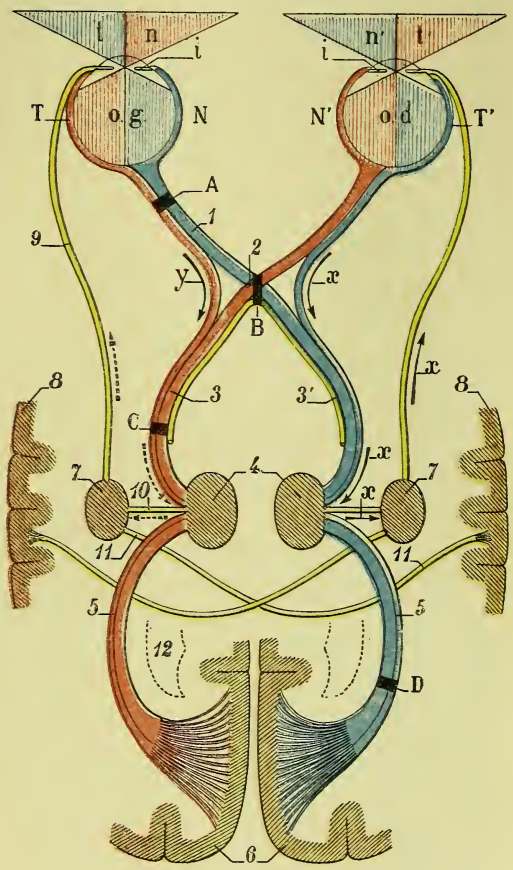


Fig. 303.
Schéma de la voie optique.

*o. d.*, œil droit. — *o. g.*, œil gauche. — *i*, iris. — *t*, *t'*, partie externe ou temporale du champ visuel. — *n*, *n'*. sa partie interne ou nasale. — T, T', portion temporale de la rétine. — N, N', sa portion nasale.

1, nerf optique avec ses deux faisceaux direct (*en bleu*) et croisé (*en rouge*). — 2, chiasma. — 3, bandelette optique avec 3', faisceau de Gudden. — 4, centres ganglionnaires optiques (couche optique, tubercules quadrijumeaux). — 5, radiations optiques. — 6, centre cortical visuel (région interne du lobe occipital). — 7, centre ganglionnaire du moteur oculaire commun. — 8, centre cortical des nerfs de l'iris, et du muscle ciliaire. — 9, nerf moteur oculaire commun. — 10, fibres d'union entre le centre ganglionnaire optique et celui du moteur oculaire commun. — 11, fibres d'union entre le centre ganglionnaire du moteur oculaire commun et le centre cortical des nerfs de l'iris. — 12, corne postérieure du ventricule latéral.

(Pour le reste de la légende, voir le texte, p. 414.)

c. *Les fibres optiques dans le centre ovale, centre cortical visuel.* — Les fibres issues des trois centres ganglionnaires optiques que nous venons de signaler, unies aux fibres qui de la bandelette se rendent directement à l'écorce, se dirigent toutes vers la partie postérieure de la capsule interne, en constituant par leur ensemble le *faisceau optique intracérébral* (*radiations optiques de* Gratiolet). Ce faisceau longe d'avant en arrière la paroi externe du prolongement occipital du ventricule latéral et vient se terminer dans l'écorce de toute la face interne du lobe occipital et, aussi, de sa face inférieure (Vialet). Cette région de l'écorce cérébrale, au niveau de laquelle les impressions visuelles deviennent « conscientes », est appelée le *centre cortical de la vision*, la *sphère visuelle*, la *rétine cérébrale*. Elle comprend la scissure calcarine, ainsi que les circonvolutions qui sont situées au-dessus et au-dessous de cette scissure, c'est-à-dire le cunéus dans toute son étendue, le lobe lingual, le lobule fusiforme et le pôle occipital.

d. *Fibres d'union de la voie optique.* — Le centre cortical de la vision est mis

en relation, par des faisceaux d'association divers, avec d'autres centres corticaux. — C'est ainsi qu'il est uni à la pointe du lobe temporal, c'est-à-dire au centre de la mémoire auditive des mots : l'interruption, par un processus pathologique quelconque, de cette voie d'association donne lieu à la *cécité verbale pure* (Déjerine et Vialet). Il est encore en relation avec le centre du langage articulé, avec le centre visuel des mots : les lésions de ces divers centres ou, ce qui revient au même, des conducteurs qui unissent ces centres au centre visuel, expliquent les diverses variétes d'aphasie (voy. p. 108). — De son côté, le centre ganglionnaire optique, constitué par le tubercule quadrijumeau antérieur, est mis en relation par des fibres d'union avec les centres ganglionnaires des nerfs moteurs de l'œil et de l'iris et aussi avec le noyau de l'acoustique. Les tubercules quadrijumeaux antérieurs deviennent ainsi le centre ganglionnaire de la voie optique et de la voie auditive réflexes. C'est grâce à ce centre que l'iris se contracte, sans que la volonté intervienne, dans les cas où une lumière intense impressionne la rétine (disons cependant que, d'après Mendel, ce centre réflexe oculo-pupillaire aurait plutôt pour siège le ganglion de l'habenula qui se confond en dedans avec la glande pinéale). C'est grâce à lui que, lorsqu'un bruit frappe notre oreille, les yeux se dirigent vers le point de l'espace d'où émane ce bruit.

Déductions pathologiques. — Une lésion destructive d'un point quelconque de la voie optique, empêche les impressions lumineuses qui se forment sur la rétine d'arriver au centre cortical et de devenir conscientes. Il en résulte que le sujet ne possède plus la faculté de voir. Lorsque la perte de la vision n'est que partielle, elle est appelée, suivant le degré, *amblyopie* ou *amaurose;* lorsqu'elle est totale, elle est désignée sous le nom de *cécité*. La connaissance du trajet parcouru par les fibres optiques, de la rétine au centre visuel, va nous permettre d'expliquer les diverses formes d'amblyopie ou de cécité observées en clinique.

Au point de vue de la pathologie oculaire, les conducteurs optiques, en allant de la rétine au centre visuel, doivent être divisés en trois segments : un segment préchiasmatique, un segment chiasmatique, un segment rétrochiasmatique.

1° Le *segment préchiasmatique* (fig, 303, 1), étendu de la rétine au chiasma, correspond au nerf optique; il comprend la portion de la voie optique où toutes les fibres destinées à un seul œil sont réunies. Toutes les lésions (A) de ce segment entraînent, suivant leur étendue, l'amblyopie ou la cécité complète de l'œil d'où il émane;

2° Le *segment chiasmatique* (fig. 303, 2), répond à la portion antéro-médiane du chiasma, là où se fait l'entrecroisement des faisceaux croisés provenant des deux yeux. Les destructions localisées (B) de cette région entraîneront une *hémianopsie bilatérale hétéronyme :* le segment nasal de chaque rétine (N,N') sera paralysé : cette variété d'amblyopie est encore appelée *hémianopsie temporale* parce que le malade ne voit pas les objets situés dans la partie externe ou temporale de son champ visuel (*t,t'*) : en effet, comme notre figure le montre nettement, ces objets viennent former leur image sur la moitié nasale de la rétine, de même que les objets situés dans la moitié interne ou nasale du champ visuel viennent se peindre sur la moitié externe de cette même rétine. Les rapports de ce segment limité du chiasma avec le corps pituitaire, nous expliquent pourquoi c'est dans l'*acromégalie* (affection dans laquelle le corps pituitaire est habituellement lésé) que l'hémianopsie hétéronyme bilatérale a été surtout observée (Schultze, Boltz, Packard, Darier) ;

3° Le *segment rétrochiasmatique* (fig. 303, 3 et 5) est très étendu : il va du chiasma au centre visuel. Il est constitué par des fibres optiques destinées aux deux yeux. Toutes les lésions (C, D) de ce long segment qui comprend successivement la bandelette optique, le corps genouillé externe, le tubercule quadrijumeau antérieur, les radiations optiques et le centre cortical, toutes ces lésions, disons-nous, produiront la paralysie d'une moitié des deux rétines, la moitié externe ou temporale dans l'une (celle qui répond au côté lésé), la moitié interne ou nasale dans l'autre (celle du côté opposé à la lésion) ; c'est l'*hémianopsie homonyme bilatérale.* — Ce long segment rétrochiasmatique peut être lui-même subdivisé en deux portions : 1° une portion située en avant des centres ganglionnaires, c'est la *portion préganglionnaire* (fig. 303, 3), elle répond à la bandelette optique ; 2° une portion située en arrière du tubercule quadrijumeau antérieur, c'est la *portion rétroganglionnaire* (fig. 303, 5), elle répond aux radiations optiques et au centre cortical. Les lésions (D) de cette dernière portion des voies optiques se traduiront, comme celles de la portion préganglionnaire (C), par de l'*hémianopsie homonyme*, mais elles s'en distingueront en ce que la projection d'un faisceau de rayons lumineux sur la partie paralysée de la rétine entraînera la contraction de la pupille : le réflexe irien à la lumière est donc conservé dans les lésions rétroganglionnaires, tandis qu'il est aboli dans les lésions préganglionnaires. — Cette *réaction hémio-*

*pique de la pupille* (Heddœus, Wernicke) qui permet de préciser le diagnostic du siège d'une lésion portant sur les voies optiques rétro-chiasmatiques, s'explique facilement si l'on se rappelle que au niveau des tubercules quadrijumeaux les voies optiques sont en relation avec les centres ganglionnaires des nerfs moteurs de l'œil (fig. 303, 7). Les lésions situées en arrière des tubercules quadrijumeaux (D) laissent intacte cette voie réflexe (*x, x, x, x*); celles qui siègent à leur niveau ou en avant d'eux (C) l'interrompent (*y, y*).

Nous ferons remarquer, en terminant, que les diverses variétés d'amblyopie que nous venons d'indiquer ne peuvent s'observer que dans le cas de lésions unilatérales des voies optiques. Lorsque les lésions siègent des deux côtés à la fois, quelles que soient leurs localisations, toutes les voies optiques des deux yeux étant interrompues, la cécité est complète. En pareil cas le diagnostic du siège anatomique de la lésion est, semble-t-il, impossible à résoudre. Cela est vrai si l'on ne tient compte que du symptôme optique; mais, si l'on explore le réflexe irien à la lumière, sa conservation ou son absence permettent, ici encore, d'arriver à une localisation relative : le réflexe est-il conservé, la lésion siège en arrière des centres ganglionnaires ; a-t-il disparu, elle est au niveau de ces centres ou en avant d'eux, c'est-à-dire dans les bandelettes optiques, le chiasma ou les nerfs optiques (Grasset).

**2° Nerfs moteurs.** — Les nerfs moteurs contenus dans la région orbitaire sont : le moteur oculaire commun, le moteur oculaire externe, le pathétique. Comme nous l'avons fait pour le nerf optique, nous étudierons successivement les nerfs moteurs : 1° dans leur trajet extra-cérébral ; 2° dans leur trajet intra-cérébral.

*A.* Nerfs moteurs dans leur trajet extra-cérébral. — Les nerfs moteurs de l'œil, suivis de l'orbite où ils se terminent, jusqu'au névraxe où ils prennent naissance, occupent tout d'abord la cavité orbitaire, en sortent par la fente sphénoïdale et pénètrent dans le crâne.

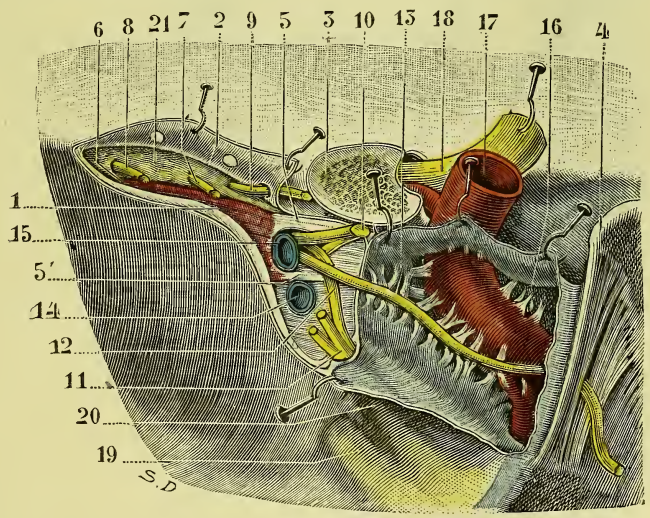


Fig. 304.
La fente sphénoïdale et les organes qui la traversent.

La fente sphénoïdale est vue par l'intérieur du crâne. Le périoste et la dure-mère qui la ferment ont été incisés et les lambeaux réclinés. Le sinus caverneux a été ouvert.

1, bord inférieur de la fente sphénoïdale. — 2, bord supérieur. — 3, apophyse clinoïde antérieure sectionnée à sa base. — 4, apophyse clinoïde postérieure. — 5, 5', anneau de Zinn. — 6, muscle droit externe. — 7, nerf lacrymal. — 8, nerf frontal. — 9, pathétique. — 10, moteur oculaire commun. — 11, tronc commun au lacrymal et au frontal. — 12, nasal. — 13, moteur oculaire externe. — 14, veine ophthalmique inférieure. — 15, veine ophthalmique supérieure. — 16, sinus caverneux. — 17, carotide interne. — 18, nerf optique. — 19, nerf maxillaire supérieur. — 20, ophthalmique de Willis. — 21, graisse de l'orbite.

a. *Dans la cavité orbitaire.* — Dans la cavité orbitaire, ils cheminent isolément dans le tissu cellulo-adipeux qui remplit cette cavité. — Le moteur oculaire commun (s'il n'est pas déjà divisé, ce qui est loin d'être rare), se partage en deux branches ; une branche supérieure qui se distribue au droit supérieur et au releveur de la paupière ; une branche inférieure qui innerve les droits inférieur et interne ainsi que le petit oblique. Rappelons que le rameau destiné à ce dernier muscle fournit la racine motrice du ganglion ophthalmique. D'après Mathias Duval, le rameau destiné au droit interne proviendrait non seulement du moteur oculaire commun du même côté, mais aussi du moteur oculaire externe du côté opposé. Cette double innervation serait en rapport avec les *mouvements conjugués des yeux;* on sait, en effet, que lorsqu'on

regarde en dehors, c'est le muscle droit interne qui se contracte d'un côté, le muscle droit externe de l'autre. — Le pathétique se distribue au grand oblique, le moteur oculaire externe au droit externe.

b. *Dans la fente sphénoïdale.* — Les nerfs moteurs précités, suivis d'avant en arrière, sortent de l'orbite par la fente sphénoïdale (fig. 304). Quelques-uns d'entre eux sont, à ce niveau, au contact du périoste, d'où leur lésion fréquente dans les périostoses syphilitiques. — Le moteur oculaire externe et le moteur oculaire commun (le plus souvent divisé en deux branches, comme on le sait), traversent la partie la plus large de la fente occupée par l'anneau de Zinn. Les deux branches du moteur oculaire commun ne sont séparées du canal optique et du nerf optique que par l'apophyse clinoïde antérieure, il en résulte, comme nous avons déjà eu l'occasion de le faire remarquer (p. 335), qu'elles sont fréquemment blessées en même temps que le nerf optique dans les fractures de l'étage antérieur du crâne, lesquelles, comme on le sait, intéressent le plus souvent l'apophyse clinoïde antérieure. — Quant au pathétique, il passe en dehors des nerfs précédents, dans la partie étroite de la fente, avec les rameaux frontaux et lacrymaux de l'ophthalmique. En contact lui aussi avec la paroi osseuse de la fente, il est cependant plus rarement intéressé que le moteur commun dans les fractures de l'étage antérieur du crâne, ce qui tient à ce fait que, le plus souvent, le trait de fracture siège au niveau de la partie large de la fente.

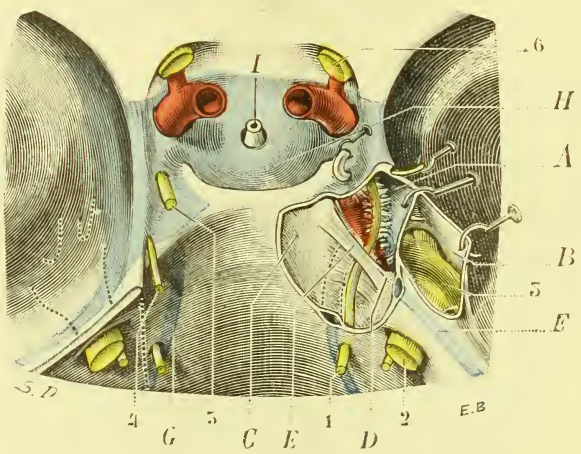


Fig. 305.

Rapports du nerf moteur oculaire externe et du trijumeau avec le sommet du rocher et le sinus caverneux.

(La dure-mère qui recouvre le sommet du rocher et la lame quadrilatère a été enlevée du côté droit : on a ainsi ouvert le sinus caverneux et la loge du ganglion de Gasser.)

*A*, sinus caverneux. — *B*, loge de Meckel ou loge du ganglion de Gasser. — *C*, lame quadrilatère. — *D*, sommet du rocher. — *E*, ligament sphéno-pétreux. — *F*, sinus pétreux supérieur. — *G*, sinus pétreux inférieur. — *H*, sinus coronaire. — *I*, tige du corps pituitaire.

1, nerf moteur oculaire externe. — 2, trijumeau. — 3, ganglion de Gasser. — 4, pathétique. — 5, moteur oculaire commun. — 6, nerf optique.

c. *Dans la cavité cranienne.* — Arrivés dans la cavité cranienne, les nerfs moteurs de l'œil s'engagent tout d'abord dans l'épaisseur de la paroi externe du sinus caverneux et la parcourent d'avant en arrière, dans l'ordre suivant (fig. 60, p. 82) : le moteur oculaire commun est le plus élevé ; au-dessus de lui cependant est le pathétique, mais celui-ci le croise bientôt et lui devient inférieur ; au-dessous, et plus ou moins saillant dans la cavité du sinus, est le moteur oculaire externe ; enfin, tout à fait en bas, l'ophthalmique de Willis et le maxillaire supérieur.

Puis, entourés par la pie-mère, ils cheminent un certain temps dans l'espace sous-arachnoïdien (de là leur lésion fréquente dans les méningites de la base), et viennent s'implanter sur le névraxe : le nerf moteur oculaire commun (troisième paire), au niveau du bord interne des pédoncules cérébraux ; le pathétique (quatrième paire), au niveau de la partie antérieure de la valvule de Vieussens ; le moteur oculaire externe (sixième paire), entre le bord inférieur de la protubérance et la pyramide antérieure du bulbe.

Dans leur trajet intra-cranien, un seul de ces nerfs, le moteur oculaire externe, affecte avec le squelette des rapports immédiats au moment où il contourne le sommet du rocher et la partie la plus interne de son bord supérieur (fig. 305). Ce rapport, comme nous avons déjà eu l'occasion de le faire remarquer (voy. *Crâne*, p. 12), explique la fréquence des paralysies du moteur oculaire externe dans les fractures du sommet du rocher, paralysies consécutives soit à une déchirure du nerf par le fragment osseux, soit à une compression par le cal (Panas, Felizet, Gangolphe, Ferron, Th. de Lyon, 1901).

*B.* Nerfs moteurs dans leur trajet cérébral. — Les fibres constitutives des nerfs moteurs de l'œil prennent leur origine dans des centres corticaux, sur le siège exact desquels on discute encore. Sur leur trajet se trouvent des relais ganglionnaires décrits sous le nom de *noyaux d'origine* des nerfs moteurs.

a. *Noyaux d'origine.* — Les noyaux d'origine, eux, sont bien connus. Ils s'échelonnent d'avant en arrière, des deux côtés de la ligne médiane, dans le pédoncule cérébral, la calotte pédonculaire, le plancher du quatrième ventricule. Les fibres nerveuses les abordent, les unes directement, les autres après s'être entrecroisées sur la ligne médiane avec celles du côté opposé ; celles du pathétique, on le sait, s'entrecroisent en totalité au-dessous du frein de la valvule de Vieussens.—Le *noyau du moteur oculaire commun* se trouve situé dans l'étage supérieur du pédoncule cérébral, au-dessous des tubercules quadrijumeaux. Hensen et Volckers (1878), puis Staar (1888), et récemment Bernheimer (1897), ont pu y reconnaître des centres secondaires, commandant à un groupe musculaire déterminé (voy. les Traités d'anatomie descriptive). — Le *noyau d'origine du pathétique* continue en arrière celui du moteur oculaire commun. Il est situé dans la calotte pédonculaire, un peu au-dessous et en dehors de l'aqueduc de Sylvius. — Le *noyau du moteur oculaire externe* se trouve placé sous le plancher du quatrième ventricule, au niveau de l'éminentia teres. Il présente des rapports intimes avec le noyau du facial et, surtout, avec la portion intra-bulbaire de ce nerf, qui le contourne sur son côté interne en formant le *fasciculus teres*. — Tous ces noyaux moteurs représentent le prolongement des cornes antérieures de la moelle épinière. Cela nous explique les relations étroites qui existent entre la *polioencéphalite supérieure* (paralysie nucléaire des noyaux moteurs de l'œil), la *polioencéphalite inférieure* (paralysie labio-glosso-laryngée) et la *poliomyélite antérieure* (atrophie musculaire progressive). Cela nous explique aussi pourquoi on voit souvent ces diverses affections se produire successivement chez le même sujet, les groupes ganglionnaires se prenant les uns après les autres.

b. *Relations avec les autres centres ganglionnaires et avec l'écorce.* — Les noyaux d'origine des nerfs moteurs de l'œil sont en relation entre eux d'une part, avec les centres ganglionnaires optiques et acoustiques d'autre part (p. 414 et 322). — Des fibres mettent encore leurs cellules en relation avec les cellules de l'écorce (*centres corticaux des muscles de l'œil*). Les centres corticaux de l'appareil moteur de l'œil sont encore peu connus. Un seul est admis par la plupart des neurologistes, c'est le *centre des mouvements conjugués des yeux*, que Grasset et Landouzy localisent vers le pli courbe.

Se basant sur cette localisation, Grasset donne du trajet des voies motrices de l'œil un schéma (fig. 306) qui « est moins une hypothèse que l'expression graphique des faits anatomo-cliniques actuellement connus ». La destruction du pli courbe, dit-il, entraîne la déviation conjuguée des yeux du côté opposé à la lésion ; si l'on admet que c'est le centre cortical seul qui fait l'unité d'un nerf, on doit donc admettre qu'il existe un *nerf hémi-oculomoteur* ou *rotateur du globe oculaire* (dextrogyre ou lévogyre) qui aboutit, à la périphérie, au droit externe d'un côté et au droit

interne de l'autre côté. « Dans l'écorce du lobe pariétal (droit pour l'hémi-oculomoteur lévogyre, gauche pour l'hémi-oculomoteur dextrogyre) est le neurone supérieur A de l'hémi-oculomoteur. Après avoir traversé le centre ovale, la région capsulaire et le pédoncule, ce nerf hémi-oculomoteur traverse la ligne médiane en croisant l'hémi-oculomoteur de l'autre côté, et rencontre son neurone mésocéphalique ou inférieur B : là, l'hémi-oculomoteur se dissocie, envoie ses fibres aux noyaux mésocéphaliques C (origine réelle) de l'oculomoteur externe et de l'oculomoteur commun. De ces neurones partent le nerf du droit externe du même côté et le nerf du droit interne du côté opposé. »

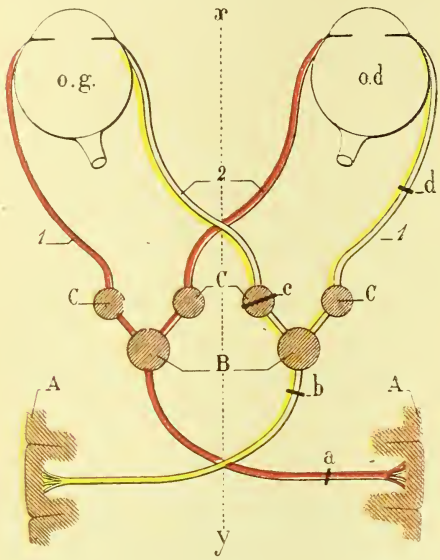


Fig. 306.

Schéma du trajet extra et intra-cérébral des nerfs hémi-oculomoteurs ou rotateurs du globe oculaire (imité de Grasset).

*o. g.*, œil gauche. — *o. d.*, œil droit. — *x y*, ligne médiane. — 1, nerf moteur oculaire externe. — 2, rameau du moteur oculaire commun destiné au droit interne.

(Le reste de la légende est dans le texte.)

Avec ce graphique, on comprend qu'une lésion de l'hémi-oculomoteur dans l'hémisphère, en *a* par exemple, produise la déviation conjuguée des yeux de telle sorte que le malade regarde l'hémisphère lésé s'il y a paralysie, c'est-à-dire destruction du nerf, et ses membres convulsés s'il y a convulsion c'est-à-dire irritation du nerf. — Si la lésion siège dans le mésocéphale, en *b*, après le croisement des hémi-oculomoteurs, on aura les mêmes symptômes mais en sens contraire. — Si la lésion siège en *c* ou en *d*, c'est-à-dire au niveau des noyaux d'origine ou vers la périphérie, on aura des paralysies ou des contractures non conjuguées.

En plus du centre des mouvements de latéralité des yeux, Grasset, se basant sur des faits cliniques, admet encore l'existence de *centres corticaux isolés pour les nerfs directeurs du regard en haut* (droit supérieur et petit oblique) et pour les *nerfs directeurs du regard en bas* (droit inférieur et grand oblique). Le siège de ces centres n'est pas encore connu.

Nous rappellerons que ce même auteur décrit également un *centre cortical des mouvements de protection du globe* (releveur de la paupière et orbiculaire) et un *centre des mouvements de l'accommodation*, centres dont il a été déjà question à propos des paupières (p. 343) et de l'iris (p. 369).

Les paralysies associées qui affectent plusieurs nerfs ou tous les nerfs musculaires de l'œil portent le nom d'*ophthalmoplégies*. L'ophthalmoplégie est dite externe ou extérieure quand elle porte sur les muscles droits ou les obliques : elle est dite interne ou intérieure quand elle atteint le muscle ciliaire et l'iris (p. 369) ; elle peut être mixte, ou encore totale. Suivant le siège de la lésion, elle sera *sus-nucléaire* ou *corticale*, *nucléaire*, *sous-nucléaire* ou *périphérique* : les observations établissent que de ces différentes variétés, c'est la nucléaire qui est la plus fréquente.

**3° Nerfs sensitifs.** — Les nerfs sensitifs de l'orbite proviennent de l'ophthalmique de Willis, troisième branche du trijumeau. Au nombre de trois, le *lacrymal*, le *frontal* et le *nasal*, ils ont, au point de vue médico-chirurgical, une importance bien moindre que les nerfs précédemment étudiés. Ils parcourent la cavité orbitaire dans toute sa longueur et pénètrent dans le crâne en passant par la fente sphénoïdale (fig. 304, p. 415) : le lacrymal et le frontal par sa partie externe, le nasal par l'anneau de Zinn. Arrivés à l'extrémité antérieure du sinus caverneux, ils se réunissent en un tronc commun, l'ophthalmique de Willis, lequel accompagne les nerfs moteurs dans leur traversée du conduit veineux et vient se terminer dans le ganglion de Gasser. Nous étudierons brièvement chacun de ces nerfs, renvoyant pour les détails aux Traités d'anatomie descriptive.

a. *Lacrymal.* — Le nerf lacrymal longe d'arrière en avant la paroi externe de l'orbite et se distribue à la glande lacrymale. Il envoie aussi, comme nous l'avons déjà vu, quelques fins rameaux aux paupières et à la peau des joues.

b. *Frontal.* — Le nerf frontal chemine avec ses vaisseaux satellites le long de la paroi supérieure de l'orbite, entre le releveur de la paupière et le périoste. Un peu en arrière du rebord de l'orbite, il se divise en deux branches : 1° le *frontal*

*externe* ou *sus-orbitaire*, qui sort par le trou sus-orbitaire (rappelons que ce trou est situé à trois centimètres du milieu de la racine du nez) ; 2° le *frontal interne*, qui s'échappe de l'orbite entre ce dernier nerf et la poulie du grand oblique. Par ces deux branches, le frontal se distribue à la peau du front, à la paupière supérieure et à la racine du nez. Pour le réséquer, dans le cas de névralgie, on met à découvert le nerf sus-orbitaire par une incision faite au ras du bord supérieur de l'orbite et on suit ce nerf d'avant en arrière, dans la cavité orbitaire, jusqu'à ce qu'on arrive au tronc lui-même.

c. *Nasal.* — Le nasal, branche interne de l'ophthalmique, chemine d'arrière en avant le long de la paroi interne de l'orbite. Il se divise en deux branches : 1° le *nasal interne*, qui fournit les nerfs ethmoïdaux destinés aux fosses nasales, ce qui expliquerait, pour quelques auteurs, les phénomènes oculaires dits réflexes que l'on observe parfois au cours des affections des fosses nasales ; 2° le *nasal externe*, qui se divise, à 5 ou 6 millimètres en arrière du bord interne de l'orbite, en plusieurs rameaux pour se distribuer à la peau du nez, de la paupière supérieure et à l'appareil excréteur des larmes. Badal a conseillé, dans le cas de glaucome, de pratiquer la résection ou l'arrachement de ce nerf par une incision faite le long du rebord orbitaire interne ; le nerf doit être cherché assez loin dans l'orbite. Cette opération est à peu près abandonnée aujourd'hui. Le nerf nasal fournit encore la racine sensitive du ganglion ophthalmique et un ou deux nerfs ciliaires, les *longs nerfs ciliaires*, qui vont au globe oculaire : c'est pour agir sur ces nerfs ciliaires que Badal a proposé l'opération précitée.

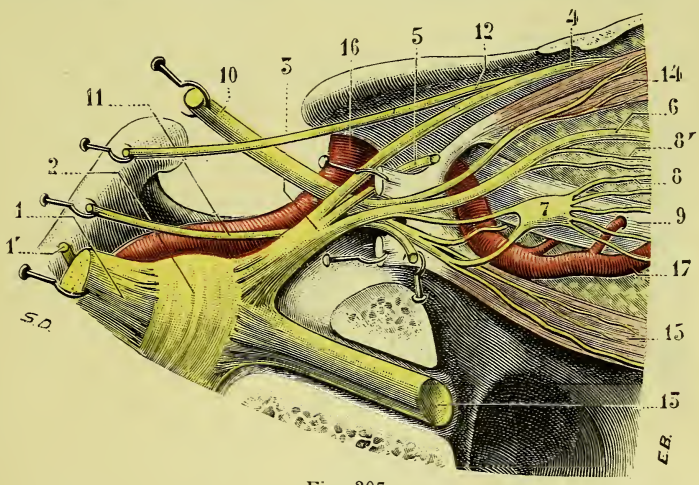


Fig. 307.

Le ganglion ophthalmique, dans ses rapports avec les nerfs voisins (agrandissement d'une partie de la figure 300).

1, trijumeau, avec 1' sa racine motrice. — 2, ganglion de Gasser. — 3, ophthalmique, avec : 4, frontal. — 5, lacrymal. — 6, nasal. — 7, ganglion ophthalmique, avec sa racine longue (sensitive) provenant du nasal, sa racine courte (motrice) provenant du rameau que le moteur oculaire commun envoie au petit oblique. — 8, nerfs ciliaires provenant du ganglion. — 8', longs nerfs ciliaires provenant directement du nasal. — 9, nerf optique. — 10, nerf moteur oculaire commun. — 11, nerf moteur oculaire externe. — 12, nerf pathétique. — 13, nerf maxillaire inférieur. — 14, droit supérieur avec son nerf. — 15, droit inférieur avec son nerf. — 16, artère carotide interne. — 17, artère ophthalmique.

**4° Ganglion ophthalmique.** — C'est un petit renflement jaunâtre, de 1 à 2 millimètres, situé sur le côté externe du nerf optique (fig. 307) à l'union de son tiers postérieur avec ses deux tiers antérieurs. Sa racine sensitive vient du nasal ; sa racine motrice, du rameau de l'oculo-moteur commun qui va au petit oblique ; sa racine sympathique, enfin, lui arrive par l'intermédiaire du nasal. De ce ganglion partent huit ou dix filets nerveux, les *nerfs ciliaires*, lesquels perforent la sclérotique autour du nerf optique et pénètrent dans le globe oculaire pour se distribuer finalement à la sclérotique, à la choroïde, à l'iris, au muscle ciliaire et à la cornée (p. 364).

**5° L'orbite et son contenu étudiés sur des coupes frontales.** — Nous avons, dans

les paragraphes qui précèdent, décrit successivement les différents organes et formations que renferme la cavité orbitaire. Il convient maintenant, en manière de synthèse, de pratiquer sur l'orbite congelée un certain nombre de coupes frontales. L'examen de ces coupes, mieux que toute description détaillée, fixera l'anatomiste sur les rapports réciproques des organes orbitaires, en même temps qu'il éclairera le chirurgien sur les voies qu'il doit suivre dans ses interventions sur le globe oculaire ou ses annexes. Nous représentons ici, dans les deux figures 308 et 308 *bis*, six coupes frontales de l'orbite gauche indiquées par les lettres A, B, C, etc., en allant d'arrière en avant, autrement dit du sommet de l'orbite vers sa base. Les deux premières, représentant des surfaces relativement petites, ont été agrandies de la moitié; les quatre autres ont été dessinées grandeur nature. Étudions-les une à une et dans l'ordre même où elles sont disposées :

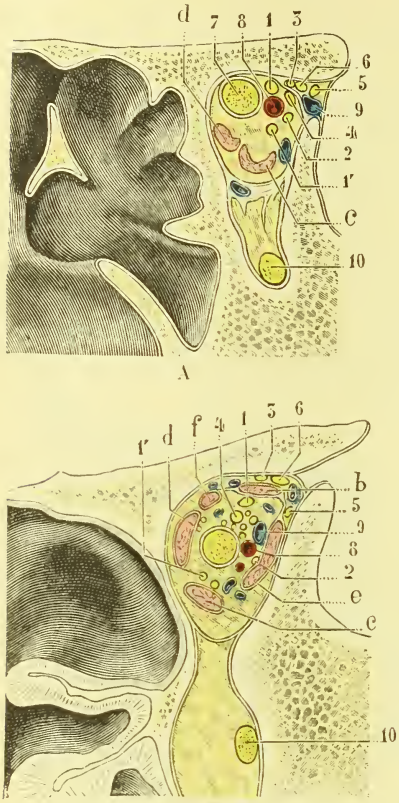


Fig. 308.

Coupes frontales de l'orbite gauche, segment postérieur de la coupe : A, coupe passant par le sommet de l'orbite. — B, coupe passant un peu en avant de la précédente.

(Ces deux coupes sont agrandies de la moitié; pour explication, voyez le texte et la légende de la figure suivante.)

α) La *coupe A* est pratiquée au sommet même de l'orbite, tout près de la fente sphénoïdale. La cavité orbitaire, on le voit, a la forme d'un ovale à grand axe vertical et à grosse extrémité supérieure. Elle est parfaitement close sur tout son pourtour excepté sur deux points : 1° en haut et en dehors, où la fente sphénoïdale la met en communication avec l'étage moyen de la base du crâne ; 2° en bas, où, par la fente sphéno-maxillaire, elle communique largement avec la fosse pterygo-maxillaire. — Nous remarquons tout d'abord, au milieu de la graisse orbitaire, le nerf optique, entouré de sa gaine fibreuse : il est régulièrement circulaire et se trouve très rapproché de la paroi supérieure de la cavité orbitaire. — Deux muscles seulement sont apparents : le droit inférieur et le droit interne. Les autres sont encore mal différenciés et réduits à leurs tendons d'origine. — L'artère ophthalmique occupe le côté externe du nerf optique, tout comme dans le canal optique; la veine ophthalmique, beaucoup plus externe, se trouve située à la partie supéro-externe de la région, en pleine fente sphénoïdale. — Cette coupe *A* nous présente six nerfs, divisés en deux groupes, chacun de trois : 1° un groupe superficiel, situé contre la paroi supérieure de l'orbite, ce sont, en allant de dedans en dehors, le pathétique, le frontal et le lacrymal ; 2° un groupe profond, situé au-dessous du tendon d'origine du muscle droit supérieur, ce sont le nasal, le moteur oculaire externe et le moteur oculaire commun, ce dernier déjà divisé en ses deux branches de bifurcation supérieure et inférieure. Rappelons que, de ces deux groupes nerveux, le premier pénètre dans l'orbite par la partie la plus élevée de la fente sphénoïdale; le second s'y rend en traversant l'anneau de Zinn.

β) La *coupe B* est pratiquée parallèlement à la précédente, un peu en avant d'elle. La cavité orbitaire est plus grande et, d'autre part, elle présente une forme un peu différente : c'est un triangle aux angles fortement arrondis, avec une face supérieure, une face interne et une face externe. — Le nerf optique est descendu : il occupe maintenant le milieu de la cavité, un peu plus rapproché de la paroi interne que de la paroi externe. — Les muscles droits sont maintenant très nets, formant par leur ensemble une sorte de canal au centre duquel chemine le nerf optique. — L'artère ophthalmique est encore placée sur le côté externe du nerf optique : en dehors d'elle, se voit une première collatérale, qui est la lacrymale ; au-dessous d'elle, se voit une deuxième collatérale, la musculaire inférieure. La veine ophthalmique est, comme tout à l'heure, placée en dehors et un peu au-dessus de l'artère : puis, elle s'est légèrement rapprochée d'elle. — Quant aux nerfs moteurs et sensitifs, ils ont peu changé de place et il est très facile de les reconnaître.

γ) La *coupe C* passe immédiatement en avant du ganglion ophthalmique. Elle diffère peu de la précédente. Nous signalerons seulement : 1° la différenciation, très nette maintenant, des six muscles qui prennent naissance dans le fond de l'orbite, les quatre droits disposés comme tout à l'heure, le grand oblique longeant le bord supérieur du droit interne, le releveur de la paupière supérieure situé au-dessus du droit supé-

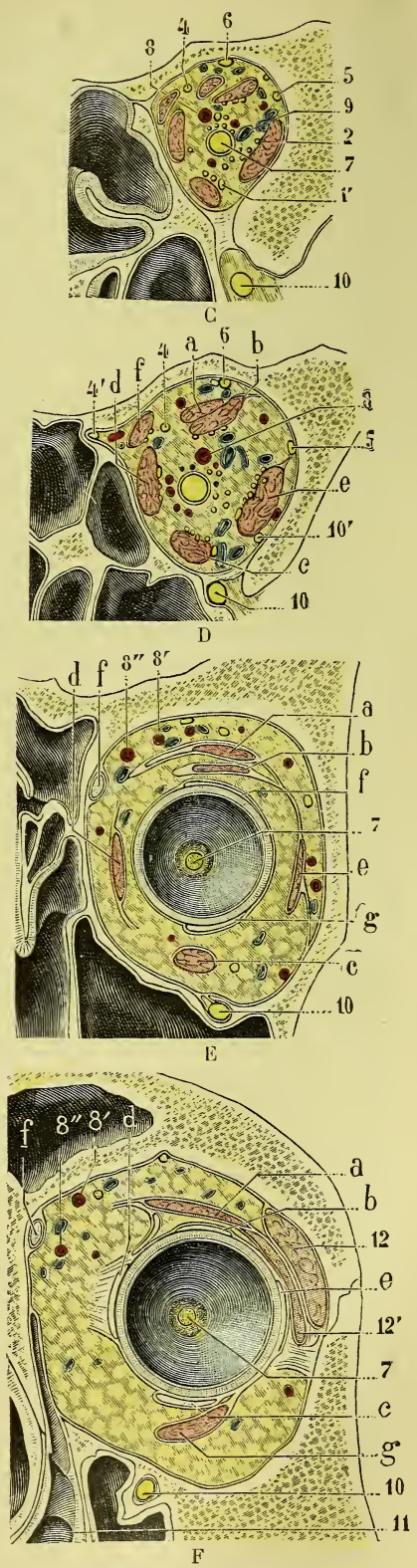


Fig. 308 *bis*.

Coupes frontales de l'orbite, suite de la figure 308 : C, coupe passant immédiatement en avant du ganglion ophthalmique. — D, coupe passant un peu en arrière du globe oculaire. — E, coupe passant par l'hémisphère postérieur de l'œil. — F, coupe passant par l'hémisphère antérieur (ces quatre coupes sont dessinées grandeur nature).

1, 1', moteur oculaire commun. — 2, moteur oculaire externe. — 3, pathétique. — 4, nasal, avec 4' (sur la fig. D), nasal interne s'engageant dans le conduit orbitaire interne antérieur. — 5, lacrymal. — 6, frontal. — 7, nerf optique. — 8, artère ophthalmique, avec 8' et 8'' artères sus-orbitaire et nasale. — 9, veine ophthalmique. — 10, nerf maxillaire supérieur, avec 10' son rameau orbitaire. — 11, canal nasal. — 12, 12', portion orbitaire et portion palpébrale de la glande lacrymale.

*a*, releveur de la paupière supérieure. — *b*, droit supérieur. — *c*, droit inférieur. — *d*, droit interne. — *e*, droit externe. — *f*, grand oblique. — *g*, petit oblique.

rieur (à remarquer que le releveur ne recouvre pas tout le droit supérieur, mais seulement son côté interne) ; 2° la situation nouvelle de l'artère ophthalmique, qui, ayant croisé le nerf optique, est venue se placer sur son côté supéro-interne ; 3° l'apparition de plusieurs branches collatérales de l'ophthalmique (musculaires, centrale de la rétine, ciliaires longues et ciliaires courtes) ; 4° la présence, sur le pourtour du nerf optique, de tout petits filets nerveux, qui sont les nerfs ciliaires.

δ) La *coupe D* passe un peu en arrière du globe de l'œil. — L'orbite a encore sa forme triangulaire aux angles fortement arrondis. Elle communique toujours en bas, par la fente sphéno-maxillaire, avec la fosse ptérygo-maxillaire. Dans cette fosse se voit, comme précédemment, le nerf maxillaire supérieur, s'engageant ici dans la gouttière sous-orbitaire. — Les muscles n'ont pas varié ou n'ont que peu varié dans leur forme et leur situation. — Le nerf frontal est, comme dans les coupes A, B, et C, directement appliqué contre la paroi supérieure de l'orbite. Le nerf nasal s'est divisé en nasal externe et nasal interne : le nasal externe, qui va poursuivre son trajet en avant, est situé sur la face interne du muscle grand oblique ; quant au nasal interne, on le voit, à la partie supéro-interne de la coupe, s'engager en compagnie de l'artère ethmoïdale antérieure, dans le conduit orbitaire interne antérieur. — A propos de branches nerveuses, remarquons : 1° sur le bord externe du droit inférieur, la présence d'un rameau nerveux, c'est le rameau que la branche inférieure du moteur oculaire commun envoie au petit oblique ; 2° sur la face externe du muscle droit externe, la présence d'un nerf assez volumineux, c'est le rameau orbitaire du maxillaire supérieur, qui a pénétré dans l'orbite par la fente sphénoïdale et qui va, un peu plus loin, s'anastomoser avec le nerf lacrymal.

ε) La *coupe E* passe par l'hémisphère postérieur de l'œil, un peu en arrière de l'équateur. — L'orbite, beaucoup plus haute et beaucoup plus large que dans la coupe précédente, revêt maintenant une forme quadrilatère, avec paroi supérieure, paroi externe, paroi interne, paroi inférieure. Sur cette paroi inférieure se voit la gouttière sous-orbitaire, avec, dans cette gouttière, le nerf maxillaire supérieur, séparé du contenu de l'orbite par une simple lame fibreuse. — Le globe oculaire, ayant pris la place du nerf optique, occupe, comme on le voit, la partie moyenne de la cavité orbitaire, un peu plus rapproché de la paroi interne que de la paroi externe, un peu plus rapproché aussi de la paroi inférieure que de la paroi supérieure. Il est entouré, sur tout son pourtour, par la capsule de Tenon. Nous voyons dans le fond du globe oculaire le point de terminaison du nerf optique et nous constatons que ce point se trouve situé un peu en dedans du pôle postérieur de l'œil. — Des muscles de l'œil, les muscles droits sont généralement plus larges, mais moins épais : ils vont, un peu plus en avant, se transformer en tendons. Le releveur de la paupière s'est particulièrement élargi et l'on voit très nettement les expansions fibreuses qui partent de ses bords. Le grand oblique n'existe plus en tant que muscle ; il est représenté maintenant par son tendon terminal : on voit ce tendon dans l'angle supéro-interne de l'orbite et on le retrouve, fortement élargi, au-dessus du globe de l'œil allant chercher son insertion sur le côté supéro-externe de l'hémisphère postérieur. Au-dessous de lui, sur le côté inféro-externe du globe oculaire, se voit le tendon du petit oblique qui, comme on le sait, s'insère lui aussi sur l'hémisphère postérieur de l'œil.

ζ) La *coupe F*, la dernière de notre série, passe un peu en avant de l'équateur : elle répond, par conséquent, à l'hémisphère antérieur de l'œil. — La cavité orbitaire s'est encore agrandie ; mais elle a conservé sa forme quadrilatère. A sa partie inférieure, la gouttière sous-orbitaire est remplacée par le canal de même nom, et

de ce fait, le nerf maxillaire supérieur suit désormais un chemin couvert, entre la cavité orbitaire, qui est au-dessus, et le sinus maxillaire qui est au-dessous. — Les expansions latérales du releveur de la paupière se sont accentuées. Les quatre muscles droits sont maintenant remplacés par des tendons et l'on voit nettement les tendons du droit externe et du droit interne jeter vers la base de l'orbite leurs prolongements dits *orbitaires*. Le grand oblique occupe la même situation que tout à l'heure, se préparant à traverser sa poulie de réflexion. Quant au petit oblique, il nous apparaît au-dessous du tendon du droit inférieur, se portant obliquement en dehors et en haut vers son insertion oculaire. — La coupe F nous présente, en outre, deux éléments nouveaux : 1° à sa partie inféro-interne, la gouttière lacrymale, continuée en bas par le canal nasal ; 2° à sa partie supéro-externe, la glande lacrymale, que l'expansion externe du releveur divise en deux portions, portion externe ou supérieure située en pleine cavité orbitaire (c'est la *portion orbitaire*), portion interne ou inférieure répondant à la paupière (c'est la *portion palpébrale*).

### *D*) — TISSU ADIPEUX DE L'ORBITE

Toutes les formations que nous venons de décrire dans la loge rétrocapsulaire de l'orbite sont entourées et séparées les unes des autres par du tissu graisseux semi-fluide, plus ou moins cloisonné par les tractus fibreux qui émanent de la face profonde de la capsule de Tenon, des gaines musculaires et du périoste.

La graisse orbitaire est destinée à faciliter les mouvements du globe oculaire ; elle persiste même chez les sujets les plus amaigris. En pareil cas, cependant, comme aussi dans les infections générales très graves (péritonite, choléra, etc), elle subit une certaine réduction de volume à laquelle est dû l'aspect tout spécial que présentent les malades, dont les yeux paraissent enfoncés dans l'orbite. L'inflammation de ce tissu, qu'elle succède à une infection directe, à une plaie par exemple, ou bien qu'elle se produise par l'intermédiaire des veines ou des lymphatiques, constitue le *phlegmon de l'orbite*.

C'est là, on le sait, une affection grave, susceptible de se compliquer de phlébite des sinus et de méningite fatalement mortelles. D'ordinaire, cependant, le phlegmon de l'orbite n'envahit pas la cavité cranienne, mais il laisse toujours après lui, en raison même de la disparition d'une partie du tissu graisseux, un enfoncement très marqué du globe oculaire dans la cavité orbitaire et, souvent, une diminution plus ou moins accusée de la mobilité de l'œil, parfois même une atrophie du nerf optique. Le phlegmon de l'orbite est presque toujours suppuré ; il peut, cependant, se terminer par induration (phlegmon chronique) et simuler alors une tumeur maligne de l'orbite ; on connaît l'exemple, partout cité, du feld-maréchal Radetzky que Jæger croyait atteint d'une tumeur maligne et qui guérit par une simple incision.

## ARTICLE III

## APPAREIL DE L'OLFACTION

L'appareil de l'olfaction comprend à la fois les fosses nasales et les différentes cavités qui, sous le nom de *cavités annexes*, se développent autour d'elles. Ces

cavités annexes sont : les cellules ethmoïdales, les sinus frontaux, les sinus sphénoïdaux et les sinus maxillaires. L'anatomie comparée et l'embryologie nous enseignent qu'elles ne sont que des diverticules des fosses nasales ; l'observation clinique, à son tour, nous montre que leur pathologie n'est autre que celle des fosses nasales elles-mêmes. Elles font donc nettement partie de l'appareil de l'olfaction et forment, avec les fosses nasales proprement dites, un tout unique dont les divers segments ne sauraient être isolés les uns des autres. Voilà pourquoi nous les avons réunies dans le présent article. Nous décrirons successivement en deux paragraphes distincts :

1° Les *fosses nasales proprement dites ;*

2° Les *cavités annexes des fosses nasales.*

## § 1 — FOSSES NASALES PROPREMENT DITES

Les fosses nasales se présentent sous l'aspect de deux longs couloirs, à direction antéro-postérieure, situés à droite et à gauche de la ligne médiane, dans le massif osseux de la face. Sur le sujet revêtu de ses parties molles, elles débordent en avant le plan facial : le relief qu'elles forment ainsi à l'extérieur constitue le *nez*, région que nous avons déjà étudiée plus haut (p. 168); nous n'y reviendrons pas ici. Comme on le sait, chacune des deux fosses nasales s'ouvre à l'extérieur par un large orifice ou plus exactement par un véritable canal, la *narine;* d'autre part, elle débouche dans le pharynx par un deuxième orifice, la *choane*.

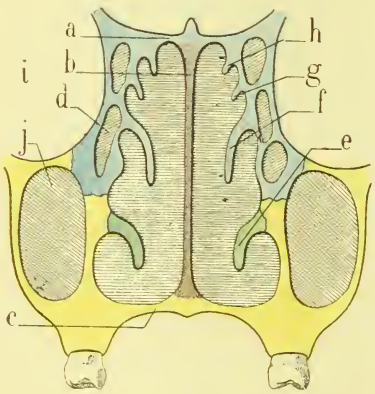


Fig. 309.

Coupe frontale des fosses nasales : Schéma destiné à montrer la constitution du squelette nasal (d'après Sieur et Jacob).

(*En bleu*, portion des fosses nasales formée par l'ethmoïde ; *en rouge*, portion formée par le maxillaire supérieur ; *en violet*, portion répondant au cornet inférieur et au vomer.)

*a*, lame criblée. — *b*, cloison. — *c*, voûte palatine. — *d*, cellules ethmoïdales. — *e*, cornet inférieur. — *f*, cornet moyen. — *g*, cornet supérieur. — *h*, quatrième cornet. — *i*, cavité orbitaire. — *j*, sinus maxillaire.

### A) — CONSIDÉRATIONS GÉNÉRALES

Les fosses nasales se trouvent situées : 1° au-dessous du crâne ; 2° au-dessus de la cavité buccale ; 3° en dedans des orbites et des maxillaires supérieurs ; 4° en avant de la cavité pharyngienne, avec laquelle elles se continuent.

Envisagées au point de vue de leur constitution anatomique, les fosses nasales se composent essentiellement d'une charpente ostéo-cartilagineuse que tapisse intérieurement la muqueuse pituitaire. — La *charpente*, dans la partie antérieure de la région, est formée par des lames cartilagineuses (voy. *Région nasale*); dans le reste de son étendue, elle est osseuse. Deux os, le maxillaire supérieur et l'ethmoïde (fig. 309), constituent la plus grande partie de cette charpente osseuse. Le maxillaire supérieur (et accessoirement le palatin et le cornet inférieur) forme par son apophyse horizontale le plancher et, par sa face interne, la moitié inférieure de la paroi externe. L'ethmoïde, par la face interne de ses masses latérales, constitue la moitié supérieure de la paroi externe ; par sa lame criblée (que complètent en avant les os propres du nez et en arrière le corps du sphénoïde), il forme la voûte nasale;

par sa lame perpendiculaire, enfin, il prend part à la formation de la moitié supérieure de la cloison. Cette dernière est constituée dans sa moitié inférieure par le vomer. — La *pituitaire* ou *membrane de Schneider* tapisse très exactement le squelette ostéo-cartilagineux; en outre, elle pénètre dans les cavités sinusales, en s'amincissant, et les revêt en totalité. Cette membrane est fortement unie, par sa face profonde, au périoste ou au périchondre du squelette sous-jacent. Il en résulte que toute inflammation chronique de la muqueuse retentit à la longue sur le tissu osseux, amenant soit de l'*ostéite raréfiante,* comme dans l'ozène par exemple, soit de l'*ostéite condensante* comme cela s'observe dans les *ostéomes* des fosses nasales. La pituitaire offre, en certains points, une richesse vasculaire telle que sa structure rappelle celle du tissu érectile. Elle renferme également de nombreuses glandes acineuses qui sécrètent le mucus nasal.

La muqueuse pituitaire joue un rôle des plus importants dans la respiration. A son contact, l'air inspiré s'échauffe, s'humidifie; grâce aux nombreux diverticules que présentent les fosses nasales, il se débarrasse, en les traversant, de la plupart des germes qu'il apporte avec lui et que les sécrétions glandulaires détruisent sur place ou entraînent au dehors. On comprend dès lors, sans que nous insistions davantage, pourquoi les affections des fosses nasales, en empêchant le malade de respirer par le nez et en laissant ainsi arriver dans les poumons un air sec, froid et riche en germes, retentissent plus ou moins sur l'appareil respiratoire.

## *B*) — ÉTUDE DESCRIPTIVE DES FOSSES NASALES

Les fosses nasales, avons-nous dit plus haut, ont la forme de longs couloirs à direction antéro-postérieure. Vues sur une coupe frontale (fig. 309), elles paraissent aplaties dans le sens transversal, autrement dit elles sont plus hautes que larges; d'autre part, elles sont plus larges à leur partie inférieure qu'à leur partie supérieure. Nous pouvons leur considérer : 1° un *orifice antérieur* ou *narine ;* 2° un *orifice postérieur* ou *choane ;* 3° une *paroi interne* à peu près lisse, appelée *cloison*, parce qu'elle sépare l'une de l'autre les deux fosses nasales droite et gauche; 4° une *paroi externe,* très irrégulière, avec ses *cornets* et ses *méats ;* 5° une *paroi inférieure,* encore appelée *base* ou *plancher ;* 6° une *paroi supérieure,* fort étroite, constituant le *sommet* ou *voûte*. Examinons successivement chacun de ces éléments.

### 1° — Orifice antérieur, narines

Les fosses nasales s'ouvrent à l'extérieur par un véritable canal, les *narines,* que l'on désigne encore, en raison de sa situation, sous le nom significatif de *vestibule des fosses nasales.* Les narines se trouvent donc placées à l'entrée des fosses nasales. Elles se distinguent nettement des fosses nasales proprement dites par leur revêtement intérieur, qui est formé par la peau, tandis que les fosses nasales proprement dites sont tapissées par une muqueuse.

**1° Dimensions.** — Chaque narine forme un petit canal aplati transversalement, mesurant en moyenne : 25 millimètres dans le sens antéro-postérieur (longueur); 16 à 18 millimètres dans le sens transversal (largeur); 14 à 16 millimètres dans le sens vertical (hauteur). Sa paroi interne répond à la cloison; sa paroi externe, à l'aile du nez (fig. 310).

**2° Configuration extérieure et rapports.** — La cavité de la narine se prolonge dans le lobule du nez sous la forme d'une excavation en cul-de-sac que l'on désigne

quelquefois, en raison de sa forme et de sa situation, sous le nom de *ventricule du lobe du nez*. Ce cul-de-sac, surtout accusé chez les sujets à nez long et aquilin (H. Bergeat), reste inaccessible à la vue, alors même qu'on relève le bout du nez, ou qu'on examine la narine au spéculum. Aussi les lésions dont il est le siège (furoncules, eczéma, syphilides) risquent-elles d'être méconnues. Pour en pratiquer l'examen, il faut se servir d'un petit miroir, que l'on place au-dessous de l'orifice extérieur de la narine en l'inclinant un peu en avant et en haut.

Chaque narine communique, d'une part, avec la fosse nasale correspondante par un orifice fort étroit, en forme de fente dirigée d'avant en arrière. Elle s'ouvre, d'autre part, à l'extérieur par un orifice ovalaire à grosse extrémité postérieure,

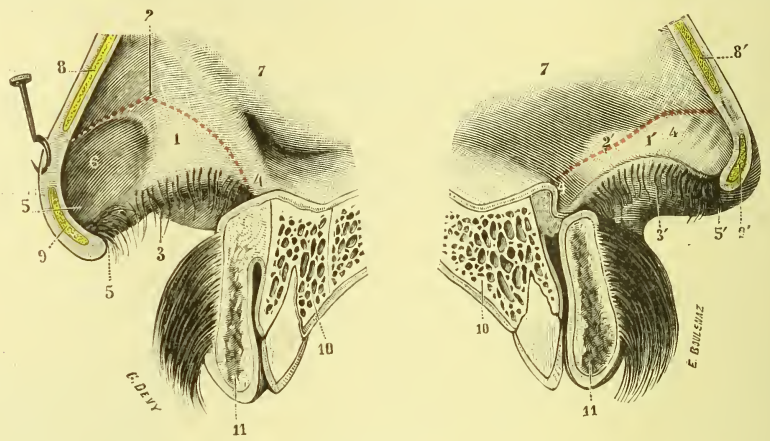


Fig. 310.

Narines, paroi externe (côté droit). Narines, paroi interne (côté droit) (T.).

1, 1', paroi externe et paroi interne de la narine droite. — 2, 2', bord supérieur de ces deux parois, formant l'orifice supérieur des narines et établissant les limites respectives du revêtement cutané et de la muqueuse. — 3, 3', bord inférieur de ces deux mêmes parois, formant l'orifice inférieur des narines. — 4, 4', extrémité postérieure des narines. — 5, 5', leur extrémité antérieure ou ventricule du lobe du nez. — 6, 6', saillie formée par le cartilage de l'aile du nez. — 7, 7, muqueuse des fosses nasales. — 8, 8', coupe du cartilage latéral droit. — 9, 9', coupe du cartilage de l'aile du côté droit. — 10, 10, coupe du maxillaire supérieur du côté droit. — 11, 11, coupe de la lèvre supérieure.

mesurant en moyenne 20 millimètres de long sur 7 à 8 de large : il est séparé de celui de l'autre côté par la *sous-cloison*. Cet orifice, on le sait, varie beaucoup, dans sa forme et dans ses dimensions, suivant les sujets et surtout suivant les races. En pathologie, il peut être déformé, rétréci, parfois même oblitéré à la suite de rétractions cicatricielles et, alors, rien n'est plus difficile que d'obtenir par autoplastie une ouverture narinale définitive (Nélaton).

**3° Structure.** — Nous savons que la charpente des narines est constituée par le cartilage de l'aile du nez (voy. p. 173), qui maintient la cavité narinale béante et l'empêche de s'affaisser pendant l'inspiration.

Ce fibro-cartilage est tapissé par la peau qui pénètre de dehors en dedans par l'orifice inférieur et va, en se modifiant peu à peu, se continuer avec la pituitaire au niveau de l'orifice supérieur des narines. Aussi la membrane qui revêt les narines est-elle sèche, grisâtre, bien différente d'aspect de la pituitaire qui est, au contraire, humide et rouge. Dans sa moitié inférieure seulement, elle renferme de nombreuses glandes sébacées et donne implantation à de longs poils raides, les *vibrisses*, qui forment à l'entrée des fosses nasales un feutrage destiné à tamiser l'air inspiré et à arrêter les poussières et les corps étrangers.

Sa pathologie est à peu près identique à celle de la peau des lèvres ; on y observe,

en effet, des furoncles (très douloureux parce que la membrane de revêtement est intimement adhérente au cartilage), du sycosis, de l'eczéma, etc.

## 2° — Paroi interne, cloison

La cloison des fosses nasales ou *septum nasal* est une lame ostéo-cartilagineuse, placée de champ, qui descend de la voûte nasale et vient s'insérer sur le plancher. Elle a la forme d'un rectangle irrégulier (fig. 313). Son bord supérieur est soudé à la lame criblée de l'ethmoïde, c'est-à-dire à la base du crâne. Son bord inférieur est uni à la voûte palatine. Son bord antérieur répond au dos du nez. Son bord postérieur, enfin, soudé au corps du sphénoïde en haut, est libre en bas et forme le bord interne de l'orifice choanal.

**1° Dimensions.** — La longueur du septum nasal au niveau du plancher est de 7 à 8 centimètres ; sa hauteur varie de 4 centimètres à 4$^{cm}$5 ; son épaisseur est de 2 à 3 millimètres au niveau de la lame perpendiculaire et du vomer, de 3 à 7 millimètres au niveau de sa portion cartilagineuse. Elle présente son maximum d'épaisseur au niveau de l'articulation du cartilage et de la lame perpendiculaire : en ce point, appelé *tubercule de la cloison*, le septum fait saillie à la façon d'une lentille biconvexe dans les deux fosses nasales et les rétrécit d'autant.

**2° Configuration extérieure et rapports.** — La cloison est lisse et verticale dans le jeune âge. Chez l'adulte, au contraire, elle est presque toujours plus ou moins

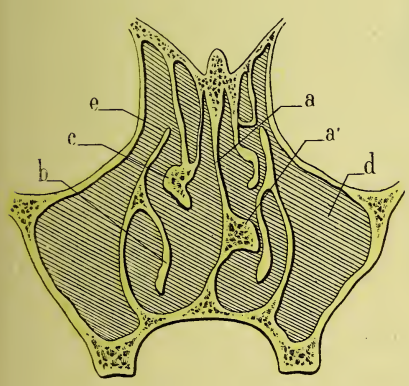


Fig. 311.

Éperon de la cloison, vu sur une coupe frontale des fosses nasales (d'après Sieur et Jacob).

*a*, cloison nasale. — *a'*, éperon refoulant le cornet inférieur du côté gauche. — *b*, cornet inférieur. — *c*, cornet moyen. — *d*, sinus maxillaire. — *e*, orifice faisant communiquer le sinus maxillaire avec le méat moyen.

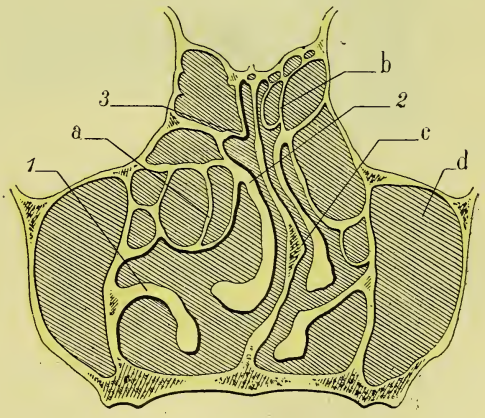


Fig. 312.

Hypertrophie de l'ethmoïde et déviation consécutive de la cloison nasale vue sur une coupe frontale (d'après Sieur et Jacob).

*a*, ethmoïde hypertrophié refoulant la cloison du côté opposé. — *b*, ethmoïde normal. — *c*, cloison nasale déviée. — *d*, sinus maxillaire.
1, cornet inférieur. — 2, cornet moyen. — 3, cornet supérieur.

déformée. Ces déformations : 1° ou bien sont localisées à une partie de la cloison, à l'articulation du vomer et du cartilage dans l'immense majorité des cas, ce sont les *crêtes* ou *les éperons de la cloison* (fig. 311) ; 2° ou bien elles intéressent la cloison tout entière, lui donnant la forme d'un **C**, ou d'une **S**, ou d'un **V** couché horizontalement (**<**), ce sont les *déviations* (fig. 312). Un très grand nombre de ces déformations ne donnent lieu à aucun symptôme.

La portion antérieure de la cloison est en rapport immédiat avec les narines : elle est par suite exposée à des traumatismes répétés et à des causes d'infection multiples. Aussi, est-ce à ce niveau que siègent de préférence le chancre nasal, les ulcérations ou les tumeurs tuberculeuses, les ulcères de l'épistaxis, l'ulcère perforant d'Hajek, les abcès de la cloison, enfin les tumeurs malignes.

Sa portion postérieure est en rapport avec les cornets et les méats de la paroi externe. Ses lésions sont assez rares.

3° Structure. — La cloison des fosses nasales est constituée par une lame ostéo-cartilagineuse que la pituitaire revêt sur ses deux faces. Occupons-nous d'abord de la pituitaire.

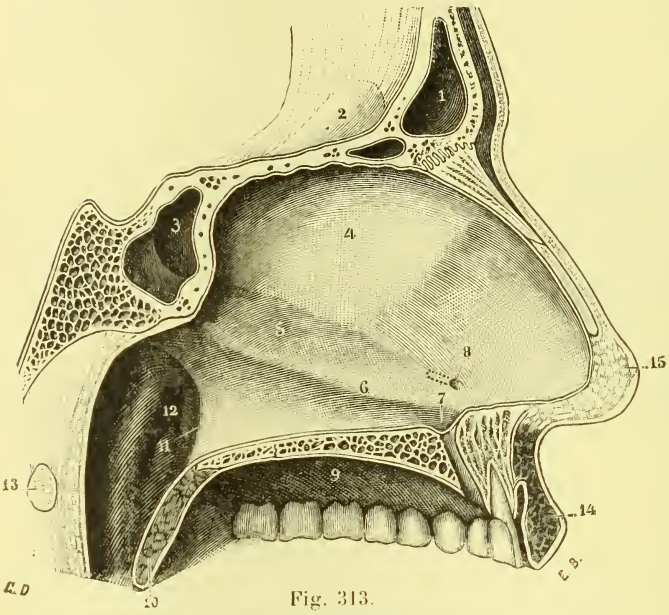


Fig. 313.
Paroi interne des fosses nasales (côté droit) (T.).

1, sinus frontal. — 2, apophyse crista galli. — 3, sinus sphénoïdal. — 4, paroi interne de la fosse nasale droite. — 5, gouttière répondant à une saillie du côté opposé. — 6, crête à direction oblique, développée sur le bord vomérien du cartilage quadrangulaire. — 7, cul-de-sac naso-palatin. — 8, orifice de l'organe de Jacobson. — 9, voûte palatine. — 10, voile du palais. — 11, bord postérieur du vomer. — 12, trompe d'Eustache. — 13, arc antérieur de l'atlas. — 14, lèvre supérieure. — 15, lobule du nez.

*A*. Revêtement muqueux. — La pituitaire donne à la cloison l'aspect rouge qu'elle présente à l'état normal. Sa richesse vasculaire, nous le savons, est considérable. En un point situé au niveau de la partie antérieure du cartilage, à un centimètre environ au-dessus de l'épine nasale antérieure, on rencontre très souvent (4 fois sur 8, d'après les recherches de Sieur et Jacob) une petite tache angiomateuse (*varices de la cloison*). C'est sur cette tache vasculaire que siègent les petits ulcères variqueux, cause des épistaxis à répétition qui, non traitées, anémient rapidement les malades et que quelques cautérisations suffisent à guérir d'ordinaire. La pituitaire présente une épaisseur qui est en moyenne de 2 millimètres ; elle s'hypertrophie, ici comme dans les autres parties des fosses nasales, lorsqu'elle est enflammée. Elle est peu adhérente aux os ; elle adhère, au contraire, intimement au cartilage.

Près du bord postérieur de la cloison, la pituitaire présente parfois (4 fois sur 110 sujets adultes examinés) une série de plis parallèles, vestiges d'un appareil érectile très développé chez certains animaux. — Elle nous offre encore à considérer, à 2 centimètres de la narine et à 1 cent. 5 au-dessus du plancher, un petit orifice (fig. 313,8) difficilement visible chez l'adulte et auquel fait suite, creusé dans l'épaisseur de la muqueuse, un canal long de 2 à 12 millimètres : c'est *l'organe de Jacobson*, vestige, chez l'homme, d'un appareil qui existe normalement chez les ruminants. L'organe de Jacobson peut être le siège de kystes (Sieur et Jacob) ; d'autre part, des poussières charriées par l'air de la respiration peuvent s'y introduire et amener des abcès et, consécutivement, des perforations du cartilage (Hajek, Potiquet, Raugé).

*B*. Lame ostéo-cartilagineuse. — La lame ostéo-cartilagineuse, sous-jacente à la pituitaire, est constituée par trois pièces unies deux à deux (fig. 314). Ce sont : en haut et en arrière, la *lame perpendiculaire de l'ethmoïde ;* en bas et en arrière,

le *vomer;* en avant, le *cartilage quadrangulaire* et la branche interne des *cartilages de l'aile du nez.*

a. *Lame perpendiculaire de l'ethmoïde.* — La lame perpendiculaire de l'ethmoïde, en forme de carré irrégulier, fait corps en haut avec la lame criblée, en arrière avec le corps du sphénoïde et s'articule, en avant, avec les os propres du nez. Elle est extrêmement mince et souvent déhiscente. Elle est très fragile et, par suite, très fréquemment fracturée dans les traumatismes du nez; mais comme il n'y a pas de déplacement des fragments, que la fissure porte sur une région profonde, non mobile et qui, au point de vue physiologique, sert peu pour la respiration nasale, on comprend pourquoi ces fractures passent bien souvent inaperçues.

b. *Vomer.* — Le vomer a la forme d'un soc de charrue à pointe tournée en avant. Il est, lui aussi, d'une très grande fragilité et d'une extrême minceur. Protégé par sa situation profonde, il se trouve rarement atteint par un traumatisme direct; de fait, ses fractures sont, le plus souvent, indirectes et consécutives à une fracture des maxillaires supérieurs, avec lesquels il s'articule. Le vomer est un des sièges d'élection de l'ostéite syphilitique : de là la fréquence de sa perforation. Sa partie la plus antérieure, ou bec du vomer, se confond avec l'épine nasale antérieure et inférieure. Elle est formée par l'*os sous-vomérien* (Rambaud et Renault), os primitivement indépendant chez le nouveau-né, mais qui se soude vers l'âge de quinze à dix-huit ans au vomer et le complète. Cet os sous-vomérien, ainsi que l'épine nasale, sont fréquemment hypertrophiés, en totalité ou en partie, et cette hypertrophie paraît jouer un grand rôle dans la formation des crêtes et des éperons de la cloison qui siègent à l'entrée des fosses nasales et qui semblent faire corps avec le plancher (Sieur et Jacob). Ajoutons que le bord supérieur du vomer est creusé d'une gouttière pour loger le bord correspondant du cartilage quadrangulaire.

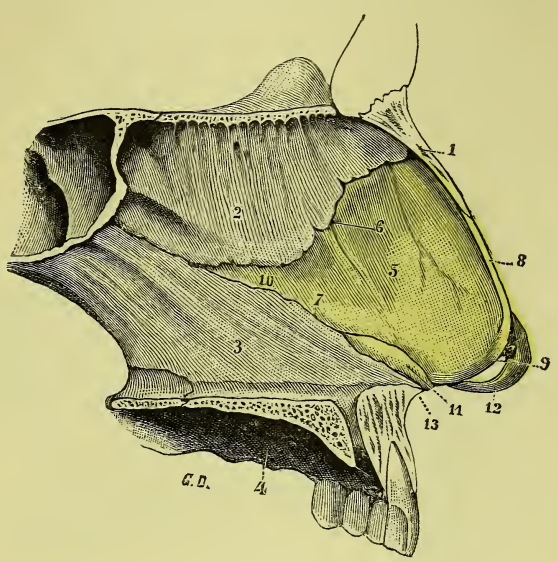


Fig. 314.
Squelette de la cloison nasale, vu sur une coupe sagittale de la fosse nasale droite (**T.**).

1, os propre du nez. — 2, lame perpendiculaire de l'ethmoïde. — 3, vomer. — 4, maxillaire supérieur. — 5, cartilage de la cloison, avec : 6, son bord postéro-supérieur ou ethmoïdal ; 7, son bord postéro-inférieur ou vomérien ; 8, son bord antéro-supérieur ; 9, son bord antéro-inférieur. — 10, prolongement dit caudal que le cartilage de la cloison envoie entre le vomer et l'ethmoïde. — 11, cartilage vomérien de Huschke. — 12, branche interne du cartilage de l'aile du nez (côté gauche). — 13, épine nasale antérieure et inférieure.

c. *Cartilage quadrangulaire.* — Le cartilage quadrangulaire ou cartilage de la cloison a la forme d'un carré irrégulier, dont les dimensions sont d'autant plus grandes que celles du vomer et de la lame perpendiculaire sont plus réduites. Au niveau de son angle postéro-inférieur, il envoie un prolongement qui s'insinue entre le vomer et la lame perpendiculaire, s'étendant parfois jusqu'au sphénoïde : c'est le *prolongement caudal.* Le cartilage quadrangulaire est, chez l'adulte, le vestige de la cloison du fœtus qui, on le sait, est à cet âge entièrement cartilagineuse. Par son bord inférieur, il repose dans la gouttière du vomer ; par son bord posté-

rieur, il s'articule avec le bord antérieur de la lame perpendiculaire ; par son bord supérieur, il forme une partie du dos du nez ; par son bord antérieur, enfin, il prend part à la formation de la sous-cloison.

Des quatre bords du cartilage, deux, le bord ethmoïdal et surtout le bord vomérien, présentent une certaine importance. A leur niveau, en effet, les cellules cartilagineuses sont en voie de prolifération active. Il en résulte que ces bords représentent un « cartilage de conjugaison », la zone d'accroissement de la cloison (Sieur et Jacob). Aussi, est-ce presque exclusivement en ces points — c'est-à-dire sur le bord vomérien du cartilage et quelquefois sur son bord ethmoïdal — que l'on voit se développer les *crêtes et les éperons* de la cloison, de même que les exostoses dites des adolescents se développent uniquement au niveau du cartilage de conjugaison des os longs. Ces crêtes ou éperons qui sont, nous le répétons, à la cloison ce que les exostoses de croissance sont aux os longs, sont très fréquents. Ils peuvent siéger sur un point quelconque de l'articulation chondro-vomérienne (fig. 313.6), soit en avant, soit au milieu, soit en arrière. Les éperons antérieurs, placés près de la narine, gênent rapidement la respiration. Les autres opposent à l'arrivée de l'air un obstacle moindre ; mais, par contre, ils compriment facilement les cornets et donnent naissance à des phénomènes réflexes parfois graves (asthme, coryza spasmodique, hystérie, etc).

d. *Cartilage de l'aile du nez.* — La branche interne de chacun des deux cartilages de l'aile du nez s'adosse sur la ligne médiane, en partie au cartilage quadrangulaire, en partie à la branche similaire du cartilage du côté opposé. Elle est logée dans la sous-cloison et forme ,comme nous l'avons vu plus haut, le squelette de la paroi interne de la narine.

## 3° — Paroi externe

La paroi externe des fosses nasales (fig. 315) a, comme la cloison, la forme d'un quadrilatère orienté suivant un plan antéro-postérieur. En arrière, elle est séparée de la paroi latérale du pharynx par un sillon vertical que nous appellerons *sillon pharyngo-nasal* et que délimitent, d'une part, la saillie des queues des cornets, et, d'autre part, la saillie du bourrelet antérieur de l'orifice de la trompe. Dans la paroi externe des fosses nasales, on peut, avec Sieur et Jacob, distinguer : 1° une portion postérieure accidentée, occupée par les cornets et les méats, c'est la *portion turbinale ;* 2° une portion antérieure, lisse et unie, située en avant des cornets, c'est la *portion préturbinale*. Nous décrirons tout d'abord cette dernière.

**1° Portion préturbinale.** — La portion lisse de la paroi externe des fosses nasales correspond à la face interne du nez. Elle a la forme d'un triangle rectangle, dont l'hypoténuse serait formée par le dos du nez et le petit côté par le bord externe de la narine. Au point de vue médico-chirurgical, elle ne présente qu'une importance secondaire et, pour éviter des redites inutiles, nous renvoyons le lecteur à la région nasale que nous avons décrite plus haut (voy. p. 168).

**2° Portion turbinale.** — La partie de la paroi externe, sur laquelle sont implantés les cornets et creusés les méats, a une forme à peu près carrée. Elle constitue le segment le plus important des fosses nasales. D'une part, en effet, les replis et les saillies qu'elle présente, les nombreuses cavités qui viennent s'y ouvrir, rendent sa description délicate ; d'autre part, elle joue dans la pathologie nasale un rôle considérable.

*A.* Cornets et méats en général. — La portion turbinale de la paroi externe des fosses nasales présente des saillies en forme d'auvents, superposées les unes au-dessus des autres. Ces saillies, appelées *cornets,* descendent obliquement de la paroi externe et délimitent en dehors d'elles des cavités infundibuliformes, qui sont for-

mées aux dépens de la grande cavité de la fosse nasale et qui communiquent largement avec elle : ce sont les *méats*.

α) Les *cornets* sont au nombre de quatre ; on en trouve rarement trois (5 fois seulement sur 300 fosses nasales examinées par Sieur et Jacob), plus rarement encore cinq. On peut les appeler, en allant de bas en haut : *cornet inférieur, deuxième cornet* (*cornet moyen* des classiques), *troisième cornet* (*cornet supérieur* des classiques), *quatrième cornet*. Disons tout de suite que plus ils sont élevés, plus est petit leur diamètre vertical et aussi leur diamètre antéro-postérieur : le premier, qui est le plus grand, est aussi celui qui se rapproche le plus de l'orifice antérieur des fosses nasales ; le quatrième, qui est le plus petit, est celui qui s'en rapproche le moins. Une ligne oblique en haut et en arrière, partant de l'épine nasale antérieure et inférieure et aboutissant à l'angle qui résulte de la jonction de l'ethmoïde au sphénoïde, représente approximativement leur limite antérieure. Leur limite postérieure répond à peu près au sillon pharyngo-nasal. Les cornets ont leur grosse extrémité ou *tête* située en avant, leur petite extrémité ou *queue* dirigée en arrière.

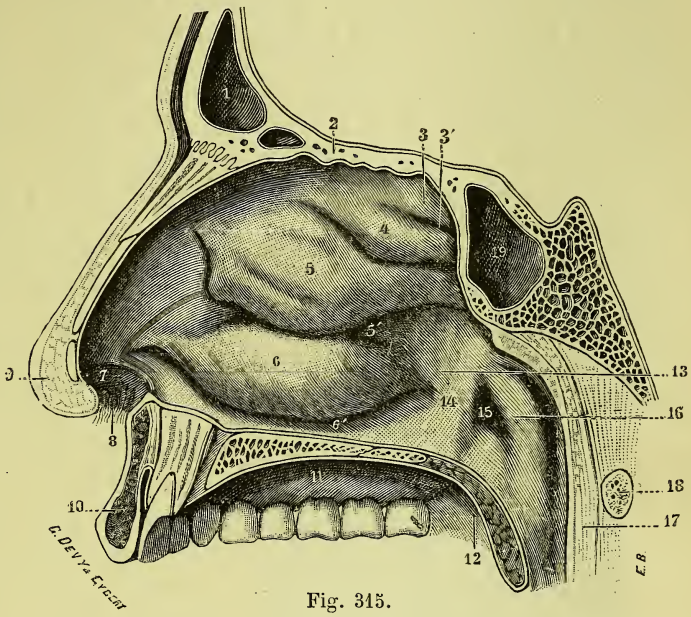


Fig. 315.

Paroi externe des fosses nasales (côté droit) (T.).

1, sinus frontal. — 2, lame criblée de l'ethmoïde. — 3, quatrième cornet avec 3' quatrième méat. — 4, cornet supérieur, avec 4', méat supérieur. — 5, cornet moyen, avec 5', méat moyen. — 6, cornet inférieur, avec 6', méat inférieur. — 7, vestibule des fosses nasales ou narines. — 8, vibrisses. — 9, lobule du nez. — 10, lèvre supérieure. — 11, voûte palatine. — 12, voile du palais. — 13, gouttière naso-pharyngienne ou sillon pharyngo-nasal. — 14, repli salpingo-palatin. — 15, orifice pharyngien de la trompe d'Eustache. — 16, repli salpingo-pharyngien. — 17, paroi postérieure du pharynx. — 18, arc antérieur de l'atlas. — 19, sinus sphénoïdal. — 20, fossette de Rosenmüller.

β) Les *méats*, qu'ils délimitent, sont également au nombre de quatre : ils se distinguent, comme les cornets, en *méat inférieur, méat moyen* ou *deuxième méat, troisième méat* ou *méat supérieur* et *quatrième méat*. Chaque cornet forme avec le méat correspondant une région qu'il convient, au point de vue anatomique comme au point de vue clinique et opératoire, d'envisager isolément.

*B*. Cornet et méat inférieurs. — Nous examinerons successivement : 1° leur conformation extérieure et leurs rapports ; 2° leur structure.

a. *Configuration et rapports*. — Le *cornet inférieur* a, à l'état normal, la forme d'un triangle à base antérieure, à sommet postérieur ; lorsque son extrémité postérieure est hypertrophiée, il prend l'aspect d'un cylindre accolé à la paroi nasale. Sa longueur est de 4 à 5 centimètres ; sa largeur varie, suivant les points, de 5 à 12 millimètres. Son bord inférieur, épais, affleure presque le plancher nasal, dont il est distant de 4 à 5 millimètres en moyenne. Son extrémité antérieure ou *tête* est insérée par son bord antérieur sur la paroi nasale ; elle arrive jusqu'à 2 centi-

mètres du milieu de l'orifice narinal. Son extrémité postérieure ou *queue* est située à 1 centimètre en avant de l'orifice de la trompe, qu'elle obstrue plus ou moins lorsqu'elle est augmentée de volume ; de là, les symptômes observés du côté de l'oreille moyenne chez les malades atteints d'*hypertrophie de la queue du cornet inférieur*.

Le *méat inférieur*, que délimite la face concave du cornet inférieur avec la paroi externe de la fosse nasale, revêt la forme d'un entonnoir dont le sommet répond au bord d'insertion du cornet. Cette cavité infundibuliforme est plus ou moins large suivant que le cornet est plus ou moins écarté de la paroi, suivant aussi le degré d'excavation de cette paroi : en moyenne, sa largeur est de 7 millimètres ; sa plus grande hauteur est de 18 à 20 millimètres. Sa base, largement ouverte dans la cavité nasale, regarde le plancher. Elle est parfois rétrécie lorsque le bord inférieur du cornet est enroulé sur lui-même. On ne peut avoir accès dans la cavité méatique que de bas en haut et, souvent, il est nécessaire de se donner du jour en réséquant une portion du cornet (*turbinotomie*).

La paroi externe du méat est en rapport avec le sinus maxillaire, qui peut, comme nous le verrons plus loin (p. 462), être ponctionné et même drainé par cette voie. Sur cette paroi s'ouvre, à un niveau variable suivant les sujets, le canal nasal. Nous avons signalé plus haut, en étudiant les voies lacrymales (p. 357) cette ouverture du canal nasal ; nous n'y reviendrons pas.

b. *Structure*. — Envisagé au point de vue de sa structure, le cornet inférieur se compose, comme le septum nasal, d'une lame squelettique tapissée sur ses deux faces par la muqueuse pituitaire. — La *pituitaire* qui revêt à la fois le cornet et le méat inférieur est, surtout au niveau de la face convexe du cornet et en particulier au niveau de la tête et de la queue, très riche en tissu érectile (fig. 316) : de là le gonflement rapide que présente cette muqueuse, lorsqu'elle est enflammée ; de là aussi sa tendance à subir la dégénérescence polypoïde lorsque l'inflammation devient chronique. Les saillies verruqueuses et l'hypertrophie que l'on observe en pareil cas amènent, suivant qu'elles siègent sur la tête ou sur la queue, soit des troubles d'obstruction nasale, soit des troubles du côté de l'oreille, soit enfin des phénomènes réflexes, qui obligent le chirurgien à pratiquer l'extirpation de ces productions polypoïdes. — Le *squelette* du cornet et du méat inférieurs est constitué : 1° pour le cornet, par un os indépendant, le *cornet inférieur ;* 2° pour le méat, par la face interne du maxillaire supérieur et par la face interne du palatin. Un point de cette paroi osseuse du méat est particulièrement mince ; il est situé à 2 centimètres en arrière de l'extrémité antérieure du cornet, immédiatement au-dessous de son bord adhérent, et répond à l'apophyse auriculaire du cornet inférieur : c'est en ce point qu'il convient de pratiquer la ponction du sinus maxillaire par le méat inférieur.

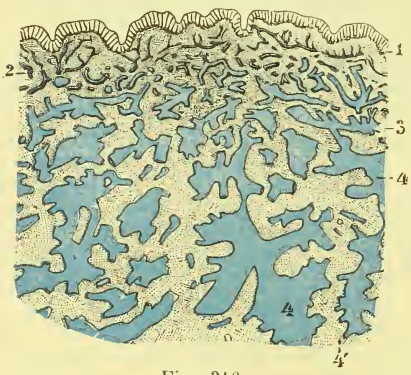


Fig. 316.
Coupe transversale du cornet inférieur pour montrer le tissu érectile et ses lacunes vasculaires (d'après Zuckerkandl) (T.).

1, épithélium. — 2, veines superficielles. — 3, chorion muqueux. — 4, 4', lacunes vasculaires.

*C*. Cornet et méat moyens (deuxième cornet et deuxième méat). — Cette partie des fosses nasales constitue une des régions de l'appareil de l'olfaction les plus intéres-

santes à étudier au point de vue anatomo-chirurgical ; mais c'est aussi l'une des plus difficiles à décrire.

a. *Configuration extérieure et rapports.* — Le *cornet moyen,* comme le précédent, a une forme triangulaire à base antérieure. Il mesure en moyenne 45 millimètres de long sur 10 millimètres de large. — Sa face interne est convexe. — Son extrémité antérieure ou tête ne s'insère pas sur la paroi nasale. Elle est libre et forme une saillie plus ou moins arrondie, que l'on désigne sous le nom d'*opercule,* parce qu'il est possible de l'écarter en dedans avec un stylet (à la façon d'un *couvercle* qu'on soulève) et de mettre ainsi à découvert la partie antérieure du méat. Elle est séparée, en effet, de la paroi nasale par une fente, plus ou moins large suivant l'état de la muqueuse (de 1 à 3 millimètres), longue de 6 à 8 millimètres et visible nettement par la rhinoscopie antérieure. Cette fente, par laquelle on peut faire pénétrer des instruments dans le méat, est distante de 35 millimètres en moyenne de la narine. — Le bord inférieur ou bord libre du cornet est épais, enroulé sur lui-même. Cet enroulement du bord libre entraîne, du côté de la face méatique du cornet, la formation d'un certain nombre de logettes, qui favorisent la rétention du pus lorsque la muqueuse est enflammée. L'une de ces logettes, située au niveau de la tête du cornet, prend quelquefois (5 fois sur 100 d'après Sieur et Jacob) un développement considérable et transforme alors l'extrémité antérieure du cornet en une grosse masse pneumatique (fig. 317), qui peut comprimer les régions avoisinantes. Cette vésicule osseuse a été décrite par Santorini. Zuckerkandl lui donne le nom de *cornet bulleux* (*concha bullosa*). — L'extrémité postérieure ou queue du cornet affleure l'angle supéro-externe de l'orifice postérieur de la fosse nasale ou choane ; elle est distante de 12 à 14 millimètres de l'orifice de la trompe, au-dessus duquel elle est située. Comme celle du cornet inférieur, elle subit souvent la dégénérescence polypoïde (hypertrophie de la queue du cornet moyen) et forme, alors, une tumeur mamelonnée, grise ou violacée, dont l'ablation s'impose en raison des troubles qu'elle détermine. — Par sa face externe, concave, le cornet moyen s'applique sur les saillies et les gouttières du méat moyen. Il les cache à la vue et met souvent obstacle à leur exploration : aussi la résection du cornet peut-elle devenir un des temps préliminaires de l'exploration et, surtout, du traitement des affections du méat moyen.

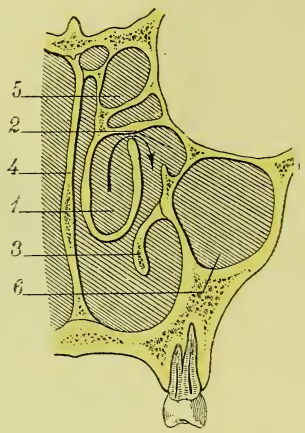


Fig. 317.
Cornet moyen bulleux, vu sur une coupe frontale des fosses nasales.

1, extrémité antérieure du cornet moyen transformée en une bulle dont la cavité s'ouvre dans le méat moyen par un orifice où s'engage la flèche. — 2, méat moyen. — 3, cornet intérieur. — 4, cloison des fosses nasales. — 5, cellules ethmoïdales. — 6, sinus maxillaire.

Le *méat moyen* a la forme d'un entonnoir aplati transversalement : la face concave du cornet forme la paroi interne ; la paroi externe des fosses nasales constitue l'autre paroi. La paroi externe ou nasale de l'entonnoir méatique est très importante. Elle est en rapport, tout à fait en bas, avec le sinus maxillaire ; dans le reste de son étendue, elle répond à la paroi interne de l'orbite et au sac lacrymal. Lisse, dans son segment antérieur et dans son segment postérieur, elle nous présente dans son segment moyen les détails suivants (fig. 318) :

1° Deux saillies longitudinales, obliquement dirigées de bas en haut et d'arrière en avant : l'une est lamelliforme, c'est l'*unciforme ;* l'autre, située au-dessus et en

arrière de la précédente, est arrondie, c'est la *bulle*, décrite par Zuck. Le relief qu'elles font sur la paroi nasale est plus ou moins marqué suivant les sujets : il est en rapport avec le développement des cellules ethmoïdales qui les pénètrent :

2° Deux gouttières : la gouttière de l'unciforme et la gouttière de la bulle. — La *gouttière de l'unciforme* (*gouttière de l'infundibulum, hiatus semi-lunaire* des auteurs), délimitée par l'unciforme en bas et la bulle en haut, est longue de 20 millimètres, large de 2 à 3 millimètres, profonde de 8 à 10 millimètres,. Dans sa cavité viennent déboucher : en avant et en haut, souvent le sinus frontal et

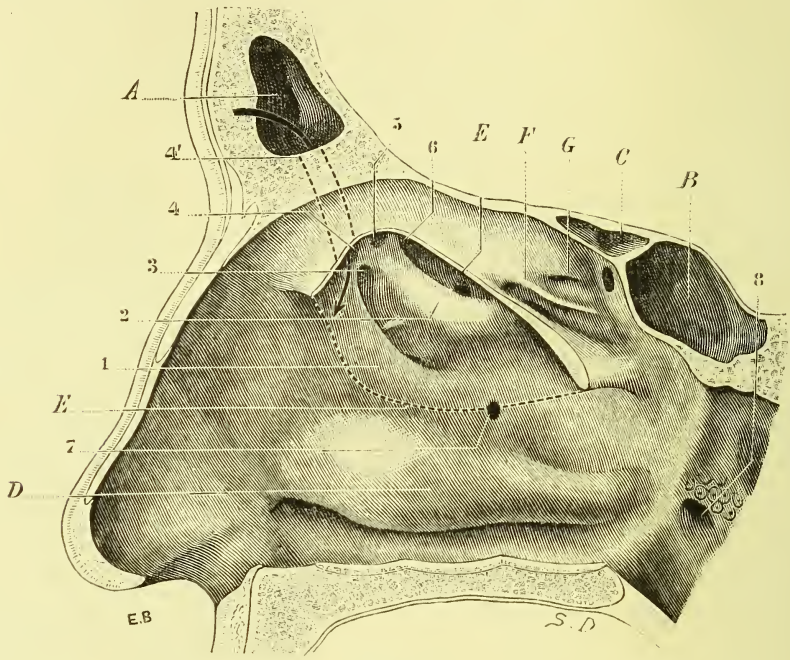


Fig. 318.
Paroi externe du méat moyen.

(On a réséqué une portion du cornet moyen ; le bord inférieur du segment abrasé est indiqué par une ligne pointillée).

*A*, sinus frontal. — *B*, sinus sphénoïdal. — *C*, cellule ethmoïdale postérieure. — *D*, cornet inférieur. — *E*, tranche de la section faite au cornet moyen. — *E*¹, bord inférieur du cornet moyen, en pointillé. — *F*, cornet supérieur ou troisième cornet. — *G*, quatrième cornet.

1, unciforme. — 2, bulle ethmoïdale. — 3, diverticule antéro-externe ou extrémité antérieure de la gouttière de l'unciforme. — 4, diverticule antéro-interne, dans lequel s'ouvre le canal fronto-nasal, dont le trajet est indiqué en pointillé (4'). — 5, diverticule postéro-interne. — 6, diverticule postéro-externe ou extrémité antérieure de la gouttière de la bulle. — 7, orifice de Giraldès. — 8, orifice pharyngien de la trompe d'Eustache.

toujours une, deux ou trois cellules ethmoïdales ; en arrière et en bas, le sinus maxillaire. Faisons remarquer, en passant, que, par suite de la faible largeur de la gouttière, il suffira d'un léger gonflement de la muqueuse pour l'obstruer, pour gêner l'écoulement des liquides sécrétés par le sinus et pour favoriser l'infection de sa cavité. — La *gouttière de la bulle* est une rigole longue de 10 à 12 millimètres, large de 2 millimètres, que délimitent entre eux le bord d'insertion du cornet moyen et la bulle. Dans son fond s'ouvrent une ou deux cellules ethmoïdales.

L'unciforme et la bulle, suivis d'arrière en avant, convergent l'un vers l'autre en se rapprochant du sommet du méat moyen (fig. 318). A ce niveau, la bulle s'unit d'une part à l'unciforme, d'autre part au cornet moyen, par deux petites cloisons, qui sont orientées parallèlement à la paroi nasale et qui ferment l'extrémité antérieure des gouttières de l'unciforme et de la bulle. Il résulte de cette union de la bulle avec le cornet et avec l'unciforme que le sommet du méat moyen se trouve divisé en trois diverticules, dont deux, externes, ne sont autre chose que l'extrémité supérieure des deux gouttières, dont le troisième, interne, en forme de cul-de-sac, représente la moitié interne du sommet de l'entonnoir méatique. Ce cul-de-sac est lui-même,

dans la plupart des cas, divisé en deux par une cloison transversale allant du sommet de la bulle au cornet et dirigée perpendiculairement aux autres cloisons précitées. De telle sorte, qu'en dernière analyse, le sommet du deuxième méat présente quatre diverticules: deux externes (antéro-externe et postéro-externe, si on les envisage l'un par rapport à l'autre), deux internes (antéro-interne et postéro-interne), ceux-ci étant placés immédiatement en dedans des précédents et se trouvant, par suite, plus rapprochés de la cloison des fosses nasales. C'est dans ces diverticules, plus ou moins développés suivant les sujets, ainsi que dans les gouttières de l'unciforme et de la bulle qui prolongent en bas et en arrière les deux diverticules externes, que viennent s'ouvrir d'une façon variable, le sinus frontal (p. 32), les cellules ethmoïdales antérieures (p. 447), enfin le sinus maxillaire (p. 464). La disposition de cette partie de la paroi externe du méat moyen en gouttières étroites et profondes, la multiplicité des cellules qui s'y ouvrent, favorisent la stagnation des sécrétions pathologiques et, par conséquent, le passage à l'état chronique des inflammations des fosses nasales ou *rhinites*. On s'explique ainsi la place considérable qu'occupent les lésions du méat moyen dans la pathologie des fosses nasales.

b. *Structure.* — Nous trouvons encore ici un plan squelettique tapissé par une muqueuse. — La *pituitaire*, qui revêt le cornet et le méat moyens, a une coloration rouge sur le vivant. Elle est moins riche en tissu érectile que sur le cornet et le méat inférieurs : on n'en trouve guère que sur la tête, le bord inférieur et la queue du cornet; aussi est-ce en ces points que siègent les hypertrophies de la muqueuse. Au niveau du méat, elle est plus mince et moins vasculaire; en ce point, et lorsqu'elle est chroniquement enflammée, elle donne naissance à des productions exubérantes et de coloration pâle, d'aspect œdémateux, que l'on désigne sous le nom de *polypes* et qui sont souvent symptomatiques d'ostéite. — Le *squelette* sous-jacent à la pituitaire est constitué : 1° au niveau du cornet, par une lamelle émanée des masses latérales de l'ethmoïde ; 2° au niveau de la paroi externe du méat et, en allant d'avant en arrière, par la branche montante du maxillaire supérieur, par l'ethmoïde et par le palatin. Cette paroi osseuse est déhiscente dans le segment qui répond à l'extrémité postérieure de la gouttière de l'unciforme (en arrière et au dessous d'elle). En ce point, la paroi du méat, uniquement constituée par la muqueuse nasale et la muqueuse du sinus maxillaire accolées l'une à l'autre, présente, chez les sujets âgés surtout, une ou plusieurs perforations décrites sous le nom d'*orifices de Giraldès* ou encore d'*orifices accessoires du sinus maxillaire* (fig. 318,7). Ces orifices accessoires font communiquer directement le sinus avec la fosse nasale.

*D.* Cornet et méat supérieurs (troisième cornet et troisième méat). — Le troisième cornet et le troisième méat présentent, au point de vue médico-chirurgical, une importance bien moindre que les cornets et méats précédemment décrits.

a. *Conformation extérieure et rapports.* — Le *cornet supérieur* est petit ; il ne mesure que 25 millimètres de long et 3 à 4 millimètres de large. Son extrémité postérieure vient au contact du bord supérieur de la choane et est, le plus souvent, visible à la rhinoscopie postérieure. Par contre, son extrémité antérieure n'est pas visible sur le vivant à la rhinoscopie antérieure. Il est presque horizontalement dirigé et très rapproché de la cloison. — Le *méat supérieur*, par suite de la direction horizontale du cornet, est largement ouvert dans la fosse nasale. Il est en rapport avec les cellules ethmoïdales postérieures (qui viennent déboucher dans sa partie antérieure) et avec l'orbite.

b. *Structure.* — Le cornet et le méat supérieurs sont constitués par les masses latérales de l'ethmoïde. La pituitaire, qui les revêt est mince et ne possède plus de tissu érectile. Par contre, sur la face interne du cornet, elle présente une tache jaunâtre (*tache olfactive*), de 15 millimètres d'étendue environ, où l'on trouve, comme on le sait, des cellules spéciales (*cellules olfactives*) dans lesquelles viennent se terminer les filets du nerf olfactif.

*E*. Quatrième cornet et quatrième méat. — Le *quatrième cornet* est une simple crête mesurant 6 à 7 millimètres de long et 2 ou 3 millimètres de haut. — Le *quatrième méat* est une petite excavation, longue de 8 à 9 millimètres et large de 2 millimètres. A sa partie antérieure débouche, 35 ou 40 fois sur 100, une cellule ethmoïdale postérieure.

Au-dessus et en arrière du quatrième cornet, la paroi externe de la fosse nasale va s'unir à la portion descendante de la voûte constituée par le corps du sphénoïde. A ce niveau, se forme une excavation limitée qui porte le nom de *recessus ethmoïdo-sphénoïdal* (fig. 327, p. 448). Nous la retrouverons plus loin, à propos de la voûte des fosses nasales, dont elle n'est qu'une dépendance.

## 4° — Paroi supérieure ou voûte

La paroi supérieure ou voûte des fosses nasales sépare, à leur partie supérieure, la paroi externe et la paroi interne. Elle ferme les fosses nasales du côté de la cavité cranienne.

**1° Configuration extérieure.** — C'est moins une paroi qu'une longue et étroite gouttière, à direction antéro-postérieure, décrivant dans son ensemble une sorte

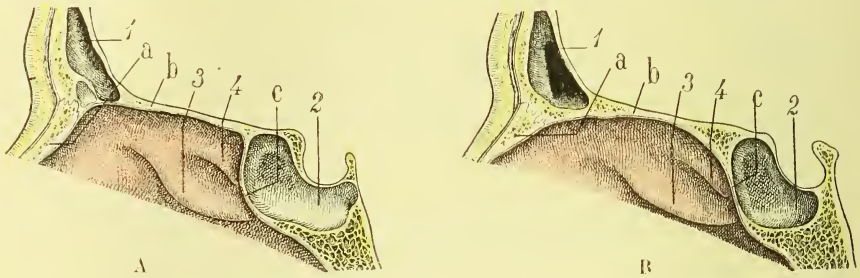


Fig. 319.

Les deux types de voûte des fosses nasales : A, voûte à angles accentués : B, voûte à angles arrondis ; (coupes sagittales de fosses nasales droites).

1, sinus frontal. — 2, sinus sphénoïdal. — 3, cornet supérieur. — 4, quatrième cornet. *a*, portion nasale de la voûte. — *b*, portion fronto-ethmoïdale. — *c*, portion sphénoïdale.

de courbe à concavité inférieure. Sa longueur est très variable, car elle dépend des dimensions du nez d'une part, du développement du sinus sphénoïdal d'autre part. Sa largeur est de 3 à 4 millimètres en moyenne dans sa partie antérieure ou nasale, de 2 à 3 millimètres dans sa partie supérieure ou ethmoïdale, de 5 millimètres dans sa partie postérieure.

La voûte des fosses nasales s'étend, en avant, jusqu'aux narines. En arrière, elle se continue, sans ligne de démarcation nette, avec la voûte du pharynx. La pituitaire, qui la recouvre, est mince et très adhérente : elle ne renferme pas de tissu érectile.

Topographiquement, la voûte nasale se divise en trois portions (fig. 319) qui sont, en allant d'avant en arrière : une portion antérieure ou *nasale ;* une portion supérieure ou *fronto-ethmoïdale ;* une portion postérieure ou *sphénoïdale*. Ces trois portions s'unissent souvent l'une à l'autre par des angles arrondis, (fig. 319, B) de telle sorte que la voûte, comme nous l'avons déjà dit plus haut, représente dans son ensemble une longue courbe à concavité inférieure. D'autres fois, au contraire, et en particulier chez les sujets à nez épaté et à gros sinus sphénoïdaux, les angles de réunion sont très marqués et la voûte, avec ses trois portions (antérieure, supérieure et postérieure) représente assez bien les trois côtés d'un trapèze (fig. 319, A).

**2° Rapports.** — La voûte des fosses nasales présente des rapports importants que nous examinerons séparément pour chacune de ses trois portions.

a. *Portion nasale.* — La portion antérieure ou nasale de la voûte est oblique de bas en haut et d'avant en arrière. Elle répond au dos du nez ou, plus exactement, aux os propres du nez, dont la largeur et surtout la longueur sont très variables. Ceux-ci cachent au chirurgien la partie la plus étroite et la plus dangereuse des fosses nasales; aussi leur résection est-elle considérée, à bon droit, comme la « clef » de toutes les opérations larges portant sur la partie élevée des fosses nasales (Picqué et Toubert, 1903).

b. *Portion fronto-ethmoïdale.* — La portion horizontale ou fronto-ethmoïdale forme la portion la plus élevée de la voûte nasale (fig. 320). Elle est constituée, en

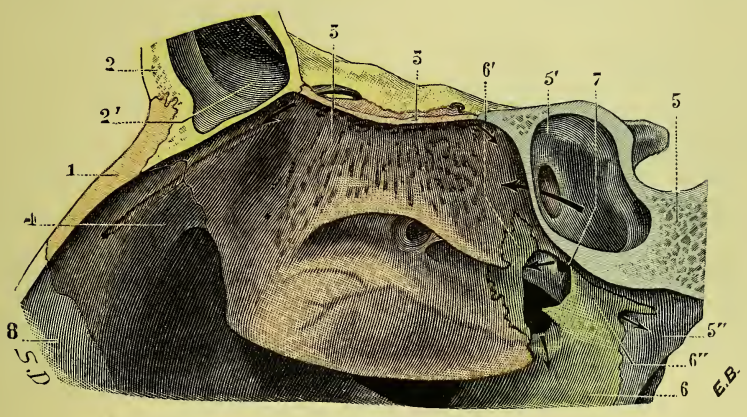


Fig. 320.

La voûte des fosses nasales vue sur une coupe verticale et antéro-postérieure, passant un peu à droite de la ligne médiane.

1, os propre du nez. — 2, frontal, avec 2' son sinus. — 3, masses latérales de l'ethmoïde, avec 3' lame criblée. — 4, maxillaire supérieur. — 5, corps du sphénoïde, avec : 5' son sinus ; 5'', son apophyse ptérygoïde. — 6, palatin, avec : 6' son apophyse orbitaire ; 6'' son apophyse sphénoïdale (une flèche est placée dans le conduit ptérygo-palatin). — 7, trou sphéno-palatin. — 8, cartilage latéral du nez.

allant d'avant en arrière : tout d'abord, par l'épine du frontal; puis, par un segment du bord inférieur de cet os, large de 10 à 12 millimètres environ ; enfin, par la lame criblée de l'ethmoïde. — Au niveau du frontal, la voûte nasale est en rapport avec le plancher du sinus frontal ; mais nous savons (p. 31) que ces rapports sont très variables dans leur étendue et qu'ils ne peuvent être utilisés par le chirurgien pour aborder le sinus frontal par la voie nasale. — Au niveau de la lame criblée, la cavité nasale n'est séparée de la cavité cranienne que par une mince paroi osseuse, d'autant plus fragile qu'elle est percée de nombreux trous pour laisser passer les filets olfactifs. En raison de l'orientation de l'orifice piriforme, c'est vers la lame criblée que se dirigent les instruments introduits par la narine : d'où le danger des interventions hautes par voie endo-nasale. Cette lame criblée se brise facilement dans les traumatismes de la partie antérieure du crâne : de là, les épistaxis abondantes et les écoulements de liquide céphalo-rachidien par le nez que l'on observe dans les fractures de l'étage antérieur du crâne, fractures graves, si l'on songe qu'elles sont ouvertes dans un milieu aussi riche en microbes que le sont les fosses nasales. Les microbes n'ont même pas besoin d'une fêlure de la lame criblée pour pénétrer dans le crâne et l'on peut voir, dans l'érysipèle par exemple, l'inflammation de la pituitaire se propager aux méninges par les trous de la lame criblée (Gasser, 1900).

c. *Portion sphénoïdale.* — La portion postérieure ou sphénoïdale de la voûte est verticale le plus souvent, quelquefois oblique de haut en bas et d'avant en arrière. Constitué par la face antérieure du corps du sphénoïde, c'est-à-dire par la paroi antérieure du sinus sphénoïdal, ce segment de la voûte nasale nous offre à considérer, à 5 millimètres en moyenne au-dessous de son angle de réunion avec la portion ethmoïdale, l'*orifice du sinus sphénoïdal.* A ce niveau, la voûte présente une petite excavation longue de 22 millimètres, large de 5 à 6 millimètres et profonde de 3 à 4 millimètres, creusée en partie également aux dépens du segment de la paroi externe des fosses nasales qui est en regard de l'orifice sinusal et qui est situé immédiatement au-dessus et en arrière du quatrième cornet : c'est le *recessus ethmoïdo-sphénoïdal* (fig. 327, p. 448). C'est dans cette excavation que se cache l'orifice du sinus, aussi n'est-il guère visible à la rhinoscopie antérieure, dans les conditions normales tout au moins ; il devient plus accessible lorsqu'on a réséqué le deuxième cornet.

La situation de l'orifice du sinus sphénoïdal sur la voûte nasale, la forme en gouttière et la régularité de cette dernière opposée aux accidents et aux déformations si fréquentes des parois interne et externe des fosses nasales, ont conduit l'un de nous (Jacob) à rechercher si, en suivant sur toute sa longueur la voûte nasale avec un instrument mousse de calibre approprié (une mince sonde d'Itard par exemple), le cathétérisme du sinus sphénoïdal ne serait pas plus facile que par la voie classique. Jacob a démontré (1899) que, sur le cadavre et sur le vivant, on était, par ce moyen, à peu près certain de pénétrer dans le sinus, et cela sans léser la voûte nasale et en particulier la lame criblée sur laquelle et parallèlement à laquelle glisse la portion convexe du bec de la sonde. — Quand les os propres du nez ont été réséqués, une sonde cannelée glissée le long de la lame criblée se dirige latalement vers le sinus sphénoïdal, dont l'accès devient ainsi des plus faciles (Picqué et Torbert). — Faisons remarquer encore que la situation de l'orifice sinusal sur la portion de la voûte nasale qui se continue, en bas et en arrière, avec la voûte du pharynx explique pourquoi les sécrétions, dans le cas de sinusite sphénoïdale, s'écoulent par le pharynx et non par les fosses nasales.

## 5° — Paroi inférieure ou plancher

Le plancher des fosses nasales est une cloison horizontale séparant la cavité buccale de la cavité nasale. Il est constitué par les lames horizontales du maxillaire supérieur et du palatin.

**1° Configuration extérieure.** — Le plancher (fig. 150,20 ; p. 210), comme la voûte, revêt la forme d'une gouttière dirigée d'avant en arrière ; mais il est beaucoup plus court et beaucoup plus large. Sa longueur est de 6 centimètres. Étroit en avant, où il mesure 5 millimètres, il s'élargit ensuite et mesure, à 3 centimètres de la narine, 17 millimètres : il se rétrécit de nouveau à son extrémité postérieure, où il mesure 12 millimètres seulement. La pituitaire, sur le plancher nasal, est facilement décollable ; elle ne renferme pas de tissu érectile.

**2° Rapports.** — Le plancher nasal est en rapport, en arrière, avec le voile du palais qui le continue. A la rhinoscopie antérieure, on peut apercevoir la convexité du voile du palais prolongeant le plan de la paroi inférieure des fosses nasales, et les mouvements de cet organe sont un repère que peut utiliser le clinicien. En suivant avec un instrument mousse le plancher nasal, on pénètre dans le pharynx directement et sans rencontrer aucun obstacle ; aussi est-ce la voie choisie pour pratiquer le cathétérisme de la trompe d'Eustache. — Dans sa partie antérieure, il est en rapport avec le bord alvéolaire du maxillaire et avec les dents qui y sont implantées. — En dehors, il répond au sinus maxillaire. — En bas, il sépare la cavité buccale de la cavité nasale. Nous avons déjà signalé l'importance de ces rela-

tions au point de vue de la pathologie de la région ; nous n'y reviendrons pas ici et nous renvoyons, pour éviter des redites inutiles, à l'étude des trois régions dentaire (p. 236), palatine (p. 222) et du sinus maxillaire (p. 457).

### 6° — Orifice postérieur, choanes

Les choanes sont deux larges orifices par lesquels les fosses nasales s'ouvrent dans le pharynx (fig. 191,2 ; p. 262).

De forme ovalaire à grand axe vertical et à petit axe transversal, elles mesurent en moyenne, chez l'adulte, 20 millimètres dans le diamètre vertical, 12 millimètres dans le diamètre transversal : elles sont un peu plus petites chez la femme que chez l'homme. Vues par réflexion dans le miroir rhino-pharyngien (rhinoscopie postérieure, fig. 321), les choanes paraissent presque circulaires, au lieu d'ovalaires. Elles peuvent être rétrécies, parfois même oblitérées plus ou moins complètement, à la suite des affections ulcéreuses du pharynx nasal (gangrène, tuberculose, syphilis, brûlures).

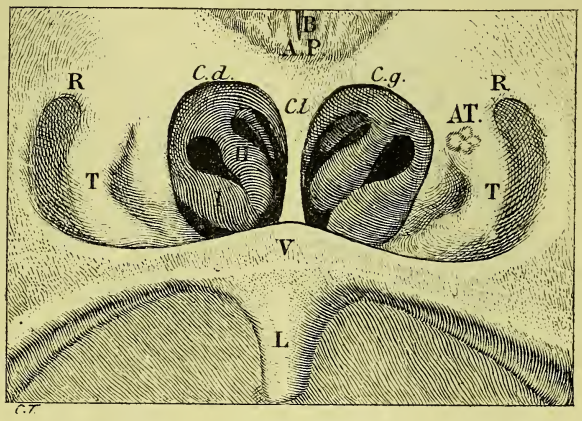


Fig. 321.

Image rhinoscopique postérieure du naso-pharynx normal (d'après Chavasse et Toubert).

*C.d.*, choane droite. — *C.g.*, choane gauche. — *Cl.*, cloison. — A.P., amygdale pharyngée. — A.T., amygdale tubaire. — V, voile du palais. — L, luette. — R, fossette de Rosenmüller. — T, orifice tubaire. — I, queue du cornet inférieur. — II, queue du cornet moyen.

Délimitées en dehors par le sillon pharyngo-nasal, en dedans par le bord postérieur de la cloison, les choanes se continuent sans ligne de démarcation nette, en haut avec la voûte du pharynx, en bas avec le voile du palais. Ces orifices sont en rapport : en haut, avec la paroi inférieure des sinus sphénoïdaux ; en avant, avec les queues du cornet inférieur et du cornet moyen ; en arrière, avec le pharynx nasal. On s'explique, dès lors, pourquoi l'hydropisie du sinus sphénoïdal, et surtout les hypertrophies des queues des cornets, les végétations adénoïdes, les tumeurs du pharynx (polypes naso-pharyngiens), peuvent, en obstruant les choanes, mettre obstacle à la respiration nasale au même titre que les affections intranasales.

## C) — VUE D'ENSEMBLE DES FOSSES NASALES

**1° Dimensions.** — Les fosses nasales sont, à l'état normal, des cavités très irrégulières. Si leur longueur, qui est de 70 millimètres en moyenne, si leur hauteur, qui mesure 45 millimètres, sont relativement fixes, leur largeur par contre varie beaucoup suivant qu'on la considère entre la cloison et la face convexe des cornets ou bien entre la cloison et la paroi méatique. Dans le premier cas, elle est environ de 2 à 3 millimètres ; dans le deuxième cas, elle oscille entre 8 et 16 millimètres. Elle varie beaucoup également d'une fosse nasale à l'autre, ce qui s'explique sans

peine, si l'on se rappelle la fréquence des déviations et des déformations de la cloison. D'une façon générale, on peut dire que la cavité nasale est plus large dans sa partie moyenne qu'en avant et en arrière, qu'elle est beaucoup plus large également dans sa moitié inférieure que dans sa moitié supérieure.

A l'état pathologique on observe, parfois, un agrandissement des fosses nasales (fig. 322, C). Il en est ainsi en particulier dans la *rhinite atrophique* ou *ozène*, affection dans laquelle on peut voir les cornets réduits à de simples crêtes à peine saillantes et les fosses nasales transformées en deux longues et vastes cavités, où l'air inspiré ne peut ni s'humidifier ni se débarrasser des poussières et des

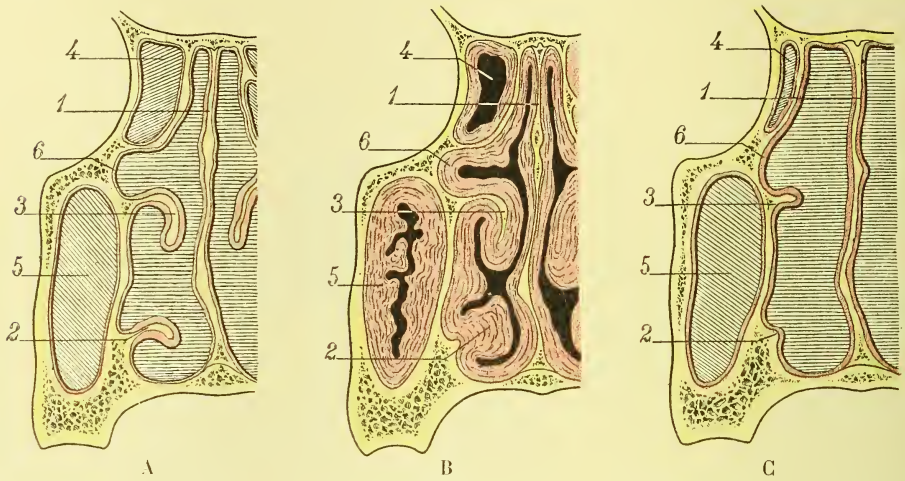


Fig. 322.

La cavité des fosses nasales à l'état normal et à l'état pathologique : A, cavité nasale de dimensions normales ; B, cavité nasale rétrécie par suite de l'hypertrophie de la muqueuse (*rhinite hypertrophique* et *sinusite maxillaire*) ; C, cavité nasale agrandie par suite de l'atrophie des cornets et de la muqueuse (*ozène*).

1, cloison des fosses nasales. — 2, cornet inférieur. — 3, cornet moyen. — 4, cellule ethmoïdale. — 5, sinus maxillaire. — 6, muqueuse.

germes qu'il a entraînés. Mais ce qu'on observe dans la plupart des maladies des fosses nasales, c'est un rétrécissement ou une obstruction de la cavité (fig. 322, B). Cette obstruction est produite souvent par la turgescence de la muqueuse dans les inflammations aiguës ou chroniques (*rhinites hypertrophiques*) ; dans d'autres cas, elle résulte de malformations des parois (cornet bulleux, hypertrophie de l'ethmoïde, déviations et crêtes de la cloison). Que la cavité nasale soit trop agrandie ou bien au contraire rétrécie, les fosses nasales ne peuvent plus, suivant l'expression de François-Franck, remplir leur rôle « de sentinelle respiratoire » et il en résulte, pour l'appareil pulmonaire, une menace constante d'infection.

**2° Division topographique.** — Au point de vue de la physiologie, comme au point de vue de l'anatomie médico-chirurgicale, la cavité nasale peut être divisée en deux étages : 1° un *étage inférieur* ou *respiratoire;* 2° un *étage supérieur* ou *olfactif*. La fente olfactive, c'est-à-dire la fente que forme avec la cloison le bord libre du cornet moyen, la fente olfactive, disons-nous, constitue la limite qui sépare artificiellement ces deux étages.

α) L'*étage inférieur* ou *respiratoire* des fosses nasales comprend le cornet inférieur, le méat inférieur, le bord libre du cornet moyen et le méat moyen. Il est parcouru normalement par le courant inspiratoire. A ce niveau, la cavité nasale est relativement large, assez facilement explorable et accessible au chirurgien par les voies naturelles. Ses lésions ont une symptomatologie bruyante (troubles respiratoires) qui attire rapidement l'attention du malade et du médecin.

β) L'*étage supérieur* ou *olfactif*, région la plus étroite des fosses nasales, répond aux troisième et quatrième cornets ainsi qu'aux méats correspondants. Situé au-dessus de la fente olfactive, au delà de laquelle on ne peut, dans les conditions

habituelles, faire pénétrer les rayons lumineux, il est inaccessible à l'examen rhinoscopique. Pour arriver jusqu'à lui, le chirurgien est obligé de se créer une voie artificielle, presque toujours insuffisante. L'air ne le parcourt que lorsque l'olfaction s'exerce, c'est-à-dire pendant le reniflement : aussi, la respiration n'étant pas troublée, les affections qui se développent sur ce segment des fosses nasales restent méconnues pendant un temps plus ou moins long et peuvent facilement se propager aux régions avoisinantes.

### D. — VAISSEAUX ET NERFS

**1° Artères.** — Les artères des fosses nasales proviennent principalement : 1° des *artères ethmoïdales antérieures* et des *artères ethmoïdales postérieures,* branches de l'ophthalmique; 2° de la *sphéno-palatine,* branche terminale de la maxillaire interne. La *nasale postérieure,* rameau de la palatine supérieure, la *sous-orbitaire,* la *ptérygo-palatine,* enfin la *faciale* (par l'artère de la sous-cloison) envoient quelques rameaux accessoires.

**2° Veines.** — Les veines qui proviennent des fosses nasales suivent trois voies différentes et forment ainsi trois groupes, qui sont : 1° un *groupe de veines antérieures,* qui s'échappent des fosses nasales par les narines et viennent se jeter dans la veine faciale ; 2° un *groupe de veines postérieures,* constitué par les veines sphéno-palatines, qui aboutissent au plexus veineux maxillaire interne ; 3° un *groupe de veines supérieures,* formé par les veines ethmoïdales, qui viennent s'ouvrir dans la veine ophthalmique (beaucoup d'auteurs admettent que l'une de ces veines vient se jeter dans le sinus longitudinal supérieur au travers du trou borgne).

La circulation veineuse des fosses nasales est particulièrement développée. Nous avons déja dit que, en certains points (cornet inférieur et cornet moyen), les réseaux sanguins de la pituitaire se trouvent même transformés en un espèce de tissu caverneux spécial, bien étudié par Toynbee, Zuckerkandl, Pilliet, et dont l'épaisseur atteint 2, 3 et même 4 millimètres. Nous avons montré le rôle que ce tissu érectile joue dans la physiologie et dans la pathologie des fosses nasales ; nous n'y reviendrons donc pas ici. Nous ferons remarquer seulement que les veines nasales présentent de nombreuses relations avec la veine ophthalmique et que c'est dans ces relations que, pour certains auteurs (Ziem), il faudrait chercher l'explication des troubles oculaires dits réflexes que l'on observe au cours des affections des fosses nasales. Nous ajouterons que, par l'intermédiaire de la veine ophthalmique ou même directement par la veine du trou borgne, la circulation intranasale est en rapport intime avec la circulation intracranienne. On comprend, dès lors, comment il se fait qu'une épistaxis amène un soulagement considérable lorsque la pression intracranienne est augmentée, et comment on a pu conseiller de respecter ces hémorrhagies, dites « salutaires » chez les sujets d'un certain âge et d'un tempérament apoplectique. On comprend aussi que, en certains cas, l'infection nasale puisse se propager par l'intermédiaire des veines ethmoïdales, aux sinus craniens et aux méninges.

**3° Lymphatiques.** — Les lymphatiques des fosses nasales, décrits par Simon en 1851, par Panas en 1860, ensuite par Sappey, ont été étudiés de nouveau tout récemment par Most (1901). D'après les recherches de cet auteur, les lymphatiques des fosses nasales aboutissent principalement : 1° aux ganglions rétro-pharyngiens qui, on le sait, sont placés en arrière du pharynx, à l'union de sa face postérieure et de ses faces latérales, à la hauteur des masses latérales de l'atlas ; 2° aux ganglions supérieurs de la chaîne carotidienne, à la hauteur de la grande corne de l'os hyoïde. Accessoirement, quelques troncs lymphatiques qui émanent de la partie antérieure de la muqueuse se jettent dans les ganglions sous-maxillaires ; c'est également à ces ganglions sous-maxillaires que se rendent les lymphatiques de la narine.

Schwalbe, Axel Key et Retzius ont signalé dans la pituitaire tout un système de canaux lymphatiques qui se continueraient, d'une part, au travers des trous de la lame criblée, soit avec la cavité arachnoïdienne, soit avec les espaces sous-arachnoïdiens et qui, d'autre part, viendraient s'ouvrir à la surface libre de la muqueuse. Ces milliers d'orifices pourraient donc réellement déverser « les humeurs du cerveau » dans les fosses nasales comme le croyaient les anciens. Ils pourraient surtout propager très facilement au cerveau les inflammations nasales. Ce point particulier de l'anatomie des fosses nasales appelle de nouvelles recherches.

4° **Nerfs.** — Les nerfs des fosses nasales sont de deux ordres : des nerfs de sensibilité générale et des nerfs de sensibilité spéciale.

a. *Nerfs de sensibilité générale.* — Les nerfs de sensibilité générale émanent du trijumeau par l'intermédiaire des branches suivantes : 1° le *nasal interne,* branche de l'ophthalmique de Willis; ce rameau innerve également, par anastomose ou directement, l'œil et ses annexes : de là les troubles oculaires réflexes (amblyopie, asthénopie accommodative, etc.), que l'on observe parfois dans les affections des fosses nasales; nous avons dit plus haut et nous croyons devoir le rappeler ici que, pour Ziem, ces troubles réflexes seraient dus, non pas aux relations nerveuses qui existent entre l'orbite et les fosses nasales, mais aux relations vasculaires ; 2° le *sphéno-palatin,* branche du ganglion de Meckel ; 3° le *nasal postérieur,* branche du palatin antérieur ; 4° le *ptérygo-palatin,* branche du ganglion de Meckel. Tous ces filets nerveux donnent aux fosses nasales leur sensibilité exquise. Leur excitation anormale, consécutive aux lésions de la muqueuse le plus souvent, produit les accidents qui caractérisent l'asthme des foins ou coryza spasmodique.

b. *Nerf olfactif, voie olfactive.* — Le nerf olfactif est, comme son nom l'indique, le nerf de l'olfaction; c'est lui qui donne aux fosses nasales leur sensibilité spéciale. Ce nerf, ses centres ganglionnaires, son centre cortical ainsi que les fibres qui unissent ces divers centres entre eux et avec les autres centres, tout cet ensemble constitue la *voie olfactive* ou *appareil nerveux de l'olfaction* (fig. 323).

Cet appareil, si développé chez les animaux osmatiques, est rudimentaire chez l'homme. Nous serons d'autant plus brefs dans sa description que le rôle qu'il joue dans la pathologie est également peu considérable. On peut distinguer dans la voie olfactive deux parties : 1° une partie périphérique ou extracranienne; 2° une partie centrale ou intracranienne, subdivisée elle-même en un segment extra-encéphalique et en un segment intra-encéphalique.

α) *La partie extracranienne* de la voie olfactive est constituée par les filets du nerf olfactif qui, nés des cellules olfactives de la pituitaire, traversent les trous de la lame criblée et viennent se terminer à la face inférieure du bulbe olfactif. Les cellules olfactives de la pituitaire, on le sait, forment une sorte de ganglion étalé en surface, ganglion qui est pour le nerf olfactif ce que sont les cellules bipolaires de la rétine pour le nerf optique, ce qu'est le ganglion spinal pour la racine sensitive d'un nerf rachidien, etc. La portion de la pituitaire dans laquelle se trouvent ces cellules et qui porte le nom de *tache olfactive* mesure à peine 1 centimètre et demi d'étendue. En dehors, elle occupe, comme nous l'avons déjà dit plus haut, la face convexe du cornet supérieur : en dedans, elle occupe également sur la partie supérieure de la cloison, une surface de 15 millimètres d'étendue, limitée en bas par un plan passant par le bord inférieur du cornet supérieur (Brünn). Une lésion de la partie supérieure de la muqueuse nasale se traduira donc par la disparition de l'odorat, c'est-à-dire par de l'*anosmie.* De même, une lésion des filets du nerf olfactif eux-mêmes, lésion consécutive le plus souvent à une fissure du crâne irradiée à la lame criblée, s'accompagnera également d'anosmie (fractures de l'étage antérieur du crâne).

β) La *partie intracranienne* de la voie olfactive est constituée par le bulbe olfactif, auquel fait suite la bandelette olfactive, laquelle, à son tour, se résout à son extrémité postérieure en un certain nombre de faisceaux que l'on désigne improprement sous le nom de *racines de l'olfactif* et qui se rendent à l'écorce cérébrale. Le bulbe olfactif, la bandelette olfactive, l'origine des racines, sont situés à la face inférieure de l'hémisphère cérébral où nous les avons déjà étudiés en décrivant le cerveau (voy. p. 91 et 95) ; ces formations sont donc *extra-encéphaliques.* Les racines, elles, sont *intra-encéphaliques :* après s'être interrompues dans des masses grises, dites *centres ganglionnaires,* elles aboutissent en définitive aux *centres corticaux.*

γ) Les *centres ganglionnaires* ou neurones de relais interposés sur le trajet de la voie olfactive sont : 1° le *bulbe olfactif* ou premier neurone de relais, auquel se rendent les prolongements cylindraxiles (qui forment les filets olfactifs) des cellules olfactives de la pituitaire ; 2° le *tubercule olfactif,* situé à la limite postérieure du lobe orbitaire. Ce tubercule, ou deuxième neurone de relais de la voie olfactive, reçoit les prolongements cylindraxiles émanés des cellules du bulbe

olfactif (ces prolongements constituent la bandelette olfactive). Les prolongements cylindraxiles que le tubercule olfactif émet à son tour et qui forment les *racines blanches interne* et *externe*, la *racine grise* ou *moyenne* et la *racine supérieure*, pénètrent dans le cerveau et vont se terminer dans l'écorce cérébrale, après s'être entrecroisés partiellement dans la commissure blanche antérieure avec ceux du côté opposé et avoir, ainsi, formé un *chiasma olfactif* analogue au chiasma optique. Cet entrecroisement des conducteurs olfactifs dans le chiasma nous explique, disons-le en passant, ces faits d'anosmie unilatérale et croisée qui sont parfois la conséquence d'une lésion, également unilatérale, siégeant dans l'hémisphère du côté opposé.

δ) Les portions de l'écorce auxquelles aboutissent les fibres olfactives constituent les *centres corticaux* de l'olfaction. Ces centres sont encore assez mal connus. On admet assez généralement : 1° que la racine blanche externe se rend à la circonvolution du corps calleux ; 2° que la racine supérieure aboutit au lobe orbitaire ; 3° enfin, que la racine moyenne se rend au lobe temporal.

ε) Quant aux *connexions des centres corticaux* entre eux et à celles des centres ganglionnaires avec les centres bulbo-médullaires, qui expliqueraient les mouvements réflexes se produisant dans les muscles moteurs de la tête et du nez sous l'influence d'une impression olfactive, ces connexions, disons-nous, bien qu'indéniables, ne sont pas encore parfaitement connues.

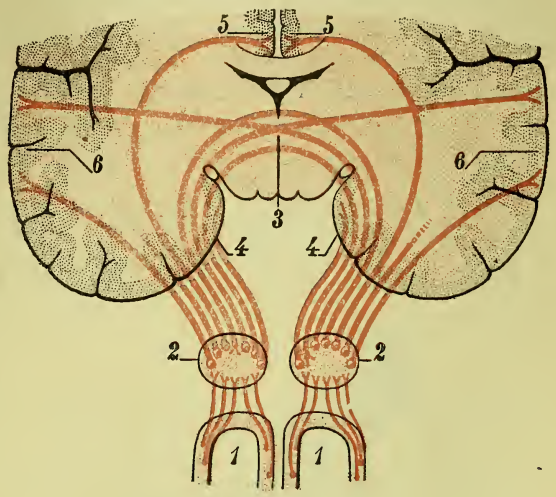


Fig. 323.
Voie olfactive, vue en coupe frontale.

1, 1, fosses nasales, avec, à leur partie supérieure, la lame criblée de l'ethmoïde. — 2, bulbe olfactif. — 3, commissure blanche antérieure où se trouve le chiasma olfactif. — 4, circonvolutions de l'hippocampe (centre hippocampique). — 5, circonvolutions du corps calleux (centre calleux). — 6, circonvolutions temporales (centre temporal). Le quatrième centre ou centre orbitaire ne peut être vu sur cette coupe frontale.

## *E*) — EXPLORATION ET VOIES D'ACCÈS

Les fosses nasales, en raison de leur disposition irrégulière qui les a fait comparer à des couloirs anfractueux, sont d'une exploration et d'un abord difficiles.

**1° Exploration.** — L'exploration de la portion supérieure ou olfactive des fosses nasales est impossible en clinique.

Quant à l'examen de la portion inférieure, celle que nous avons appelée portion respiratoire et qui se trouve située au-dessous de la fente olfactive, il se pratique : 1° par l'orifice antérieur des fosses nasales, au moyen d'un spéculum permettant de projeter dans la cavité nasale les rayons qui émanent d'une lumière artificielle ; ce mode d'exploration du segment antérieur des fosses nasales porte le nom de *rhinoscopie antérieure ;* 2° par le naso-pharynx, au moyen d'un miroir qui, placé dans cette cavité, éclaire d'une part l'orifice postérieur des fosses nasales par réflexion et, d'autre part, en renvoie l'image à l'observateur ; cette exploration est appelée *rhinoscopie postérieure*.

Qu'il s'agisse de rhinoscopie antérieure ou de rhinoscopie postérieure, la région du méat inférieur et celle du méat moyen échappent d'ordinaire à l'examen, cachées qu'elles sont par les cornets correspondants. Dans les cas pathologiques où le chirurgien doit en pratiquer l'exploration, la résection du cornet ou *turbinotomie* est le plus souvent indiquée.

**2° Voies d'accès.** — La voie antérieure (*narine*) et la voie postérieure (*naso-pharynx*), utilisées pour l'examen clinique des fosses nasales, sont également les voies

d'accès que suit le chirurgien pour intervenir. Toutefois, cette *voie naturelle* ne convient que pour les affections bénignes de la portion respiratoire de la cavité nasale. Lorsqu'il est nécessaire de découvrir la portion olfactive, ou bien quand on intervient pour une affection maligne pour laquelle un grand jour sur la cavité nasale est nécessaire, l'opérateur se crée une *voie artificielle* par une opération préliminaire appelée *rhinotomie* (voy. p. 169 et 173).

## § 2 — CAVITÉS ANNEXES DES FOSSES NASALES

Les cavités annexes des fosses nasales sont au nombre de huit, quatre de chaque côté. Ce sont (fig. 324) : 1° les *cellules ethmoïdales ;* 2° le *sinus sphénoïdal ;* 3° le *sinus frontal ;* 4° le *sinus maxillaire.* Paires et symétriques, ces diverses cavités acquièrent parfois des dimensions considérables. Elles communiquent chacune avec la fosse nasale correspondante sans avoir jamais entre elles de rapports directs, à moins d'une anomalie, anomalie qui est du reste fort rare.

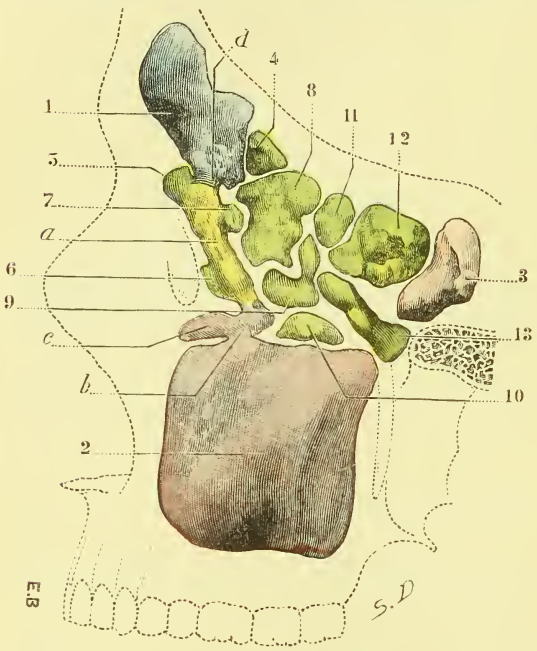


Fig. 324.
Moulage des cavités annexes des fosses nasales (d'après Sieur et Jacob.)

1, sinus frontal. — 2, sinus maxillaire. — 3, sinus sphénoïdal. — 4, 5, 6, 7, 8, 9, 10, 11, 12, 13, cellules ethmoïdales (4, 5, 6, 7, cellules de la gouttière de l'unciforme ; 8, 9, 10, cellules de la gouttière de la bulle ; 11, 12, 13, cellules postérieures). — *a*, gouttière de l'unciforme. — *b*, canal maxillaire. — *c*, prolongement orbitaire du sinus maxillaire. — *d*, canal fronto-nasal.

Les cavités annexes des fosses nasales sont des diverticules plus ou moins irréguliers des fosses nasales, auxquelles elles se trouvent rattachées par un orifice étroit. Ce sont des réceptacles où les microbes pathogènes peuvent se cacher et échapper aux topiques antiseptiques ou à l'action bactéricide du mucus nasal normal. C'est ce qui nous explique pourquoi l'on voit si fréquemment, en clinique, l'infection primitivement étendue à toute la pituitaire disparaître peu à peu de la cavité nasale proprement dite, mais persister dans les cavités annexes, pourquoi, en un mot, l'ethmoïdite et les sinusites sont presque toujours consécutives à des coryzas répétés. Les maladies des cavités annexes ont, dans la pathologie nasale, une importance que de nombreux travaux publiés de tous côtés dans ces dernières années ont bien mis en lumière. Aussi, en raison de l'intérêt pratique qui s'y rattache, convient-il de donner à l'étude anatomo-topographique de ces cavités une place plus grande qu'on ne l'avait fait jusqu'ici.

### A) — CELLULES ETHMOÏDALES

Les cellules ethmoïdales sont des cavités anfractueuses creusées dans l'épaisseur des masses latérales de l'ethmoïde et s'ouvrant dans les méats moyen et supérieur des fosses nasales. Leur ensemble constitue le *labyrinthe ethmoïdal.*

1° **Situation et limites.** — Elles sont limitées : 1° en dedans, par la cavité nasale, dont elles forment en partie la paroi externe ; 2° en dehors, par l'orbite, dont elles constituent la paroi interne ; 3° en haut, par l'os frontal en avant, les petites ailes

du sphénoïde en arrière ; ces deux os les séparent du sinus frontal et de la cavité cranienne ; 4° en bas, enfin, par le maxillaire supérieur en avant, par l'apophyse orbitaire du palatin et le corps du sphénoïde en arrière : ces os les séparent des deux sinus sphénoïdal et maxillaire.

Les cellules ethmoïdales se trouvent donc situées au-dessus du sinus maxillaire, au-dessous du sinus frontal, en avant du sinus sphénoïdal. Elles forment, comme on le voit, une sorte de trait d'union entre les diverses cavités annexes des fosses nasales.

Il convient d'ajouter que les cellules ethmoïdales ne sont pas toujours limitées aux masses latérales de l'ethmoïde, mais qu'elles peuvent envahir plus ou moins les os qui s'articulent avec ces masses latérales : les prolongements ainsi formés (prolongements frontaux, sphénoïdaux, palatins, maxillaires) ont, au point de vue pathologique, une certaine importance.

**2° Architecture et structure.** — Les masses latérales de l'ethmoïde sont constituées par la juxtaposition de petites cavités ou cellules, dont on compare classiquement la disposition à celle des loges d'un nid de guêpes, et qui sont séparées les unes des autres par de très minces cloisons osseuses. L'extrême irrégularité, la variabilité de forme et de disposition que présentent ces cellules expliquent le nom de *labyrinthe ethmoïdal* que, avec juste raison, Zuckerkandl a donné à leur ensemble. Si la forme des cellules est très irrégulière, la plupart d'entre elles, cependant, affectent d'une façon générale la forme d'un infundibulum, dont la base, dirigée en haut, répond à l'orbite, dont le sommet, dirigé en bas, répond aux méats : du reste, c'est dans ces méats qu'elles viennent s'ouvrir, tantôt isolément, tantôt après s'être abouchées avec une ou deux cellules voisines. Leurs orifices d'abouchement sont ronds ou ovalaires; ils mesurent 2 à 3 millimètres de diamètre au niveau des cellules antérieures, 4, 5 et même parfois 6 millimètres au niveau des cellules postérieures.

Les parois des cellules, et aussi les cloisons qui les séparent, sont formées par un tissu compacte, qui est toujours d'une extrême minceur, qui parfois même manque par places (*déhiscences de la paroi interne de l'orbite*, p. 332) et que l'inflammation altère rapidement. De là, la très grande fréquence, la constance allions-nous dire, de l'*ostéite cellulaire* dans l'ethmoïdite chronique.

La muqueuse qui revêt ces cellules ethmoïdales n'est qu'un prolongement de la pituitaire et c'est par elle que ses vaisseaux et ses nerfs lui arrivent, continuant les vaisseaux et nerfs des fosses nasales proprement dites. Elle est, à l'état normal, très mince et peu adhérente au squelette. Elle renferme quelques glandes acineuses qui peuvent devenir le siège de kystes appelés *mucocèles*. Sous l'influence de l'inflammation chronique, elle s'épaissit et donne naissance à des productions sessiles ou pédiculées (*polypes*). La couche profonde de cette muqueuse joue à l'égard du squelette sous-jacent le rôle de périoste : elle peut être le point de départ, ici comme dans les fosses nasales et comme dans les autres cavités annexes, d'*ostéomes* à développement lent, mais finissant par envahir les régions voisines (orbite, cavité cranienne, fosses nasales, etc.) et produisant alors, des accidents redoutables.

**3° Nombre et dimensions.** — Le nombre et les dimensions des cellules ethmoïdales sont très variables, non seulement d'un sujet à l'autre, mais, sur le même sujet, d'un ethmoïde à celui du côté opposé. En moyenne, on trouve de 7 à 9 cellules (Ranglaret, Sieur et Jacob) ; le plus petit nombre que nous ayons rencontré a été de 5, le plus grand de 14. D'une façon générale, moins il y a de cellules, plus

grandes elles sont. Quelques-unes (*petites cellules*) peuvent contenir une ou deux gouttes d'eau ; d'autres (*grandes cellules*), 2 à 3 centimètres cubes. Le contenu total du labyrinthe ethmoïdal serait de 8 à 10 centimètres cubes.

A côté de ce type, *type moyen*, de labyrinthe ethmoïdal, on peut observer un type de *labyrinthe hypertrophique* et un type de *labyrinthe atrophique*. — L'hypertrophie peut porter sur tout le labyrinthe ou sur une partie seulement. Lorsque les cellules ethmoïdales sont hypertrophiées en totalité, on les voit faire une saillie plus ou moins considérable, ou bien sur la paroi interne de l'orbite, refoulant le globe oculaire et amenant du strabisme (voy. p. 331), ou bien dans la fosse nasale correspondante, obstruant cette dernière, refoulant et déviant la cloison du côté opposé (fig. 312, p. 427). Lorsque l'hypertrophie est localisée, c'est en général sur la partie antéro-supérieure de l'unciforme (*agger nasi*) ou, le plus souvent, sur la bulle ethmoïdale qu'elle siège; cette dernière saillie peut alors acquérir des dimensions triples ou quadruples et produire des accidents de sténose nasale, pour lesquels le chirurgien est parfois obligé d'intervenir. — Au lieu de s'hypertrophier les cellules ethmoïdales peuvent s'atrophier, et cela, dans des proportions fort variables. Ce processus d'atrophie est un des symptômes caractéristiques de l'*ozène*.

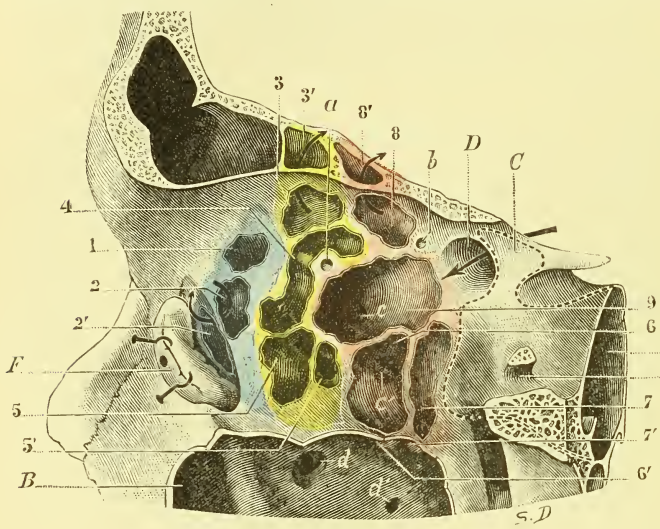


Fig. 325.
Cellules ethmoïdales vues après effondrement de leur paroi externe ou orbitaire.

(Coupe antéro-postérieure de l'orbite. Segment interne de la coupe; les cellules de la gouttière de l'unciforme sont colorées en bleu; les cellules de la gouttière de la bulle en jaune ; les cellules postérieures en rouge.)

*A*, sinus frontal. — *B*, sinus maxillaire. — *C*, sinus sphénoïdal (ses limites antérieures sont représentées en pointillé, avec *C'*, prolongement (en pointillé) que ce sinus sphénoïdal envoie dans les petites ailes du sphénoïde. — *D*, trou optique. — *E*, canal ou trou grand rond. — *F*, sac lacrymal écarté en avant.
1, 2, 2', cellules ethmoïdales de la gouttière de l'unciforme. — 3, 4, 5, cellules de la gouttière de la bulle (3', prolongement que la cellule 3 envoie dans la voûte orbitaire). — 6, 7, 8, 9, cellules ethmoïdales postérieures, avec 6', 7', saillie que forment les cellules 6 et 7 dans le sinus maxillaire; 8', prolongement que la cellule 8 envoie dans l'épaisseur de la voûte.
*a*, trou ethmoïdal antérieur. — *b*, trou ethmoïdal postérieur. — *c*, *c'*, orifices des cellules dans le méat supérieur. — *d*, orifice du sinus maxillaire. — *d'*, orifice de Giraldès.

**4° Classification.** — En tenant compte, d'une part de leur abouchement dans les méats et, d'autre part, de leur situation sur la paroi interne de l'orbite, nous pouvons diviser les cellules ethmoïdales en deux groupes :

1° Les *cellules ethmoïdales antérieures*, qui viennent s'ouvrir dans le méat moyen, et dont la base répond à la moitié antérieure de la paroi interne de l'orbite;

2° Les *cellules ethmoïdales postérieures*, dont les orifices débouchent dans le méat supérieur (et parfois dans le quatrième méat) et dont la base occupe la moitié postérieure de la paroi interne de l'orbite.

Ces deux groupes, antérieur et postérieur, sont presque toujours indépendants l'un de l'autre ; trois fois seulement, d'après nos recherches portant sur 50 sujets, ils communiquaient entre eux par des orifices percés dans les cloisons. Cette communication, rare heureusement, permettrait à l'infection de se généraliser à toutes les cavités ethmoïdales : en pareil cas, l'ethmoïdite au lieu d'être antérieure ou postérieure comme on l'observe généralement, serait totale d'emblée.

**5° Configuration et rapports.** — Nous examinerons tout d'abord, au double point de vue de leur configuration et de leurs rapports, les deux groupes de cellules

ethmoïdales. Nous indiquerons ensuite, en manière de conclusion, quels sont les rapports généraux du labyrinthe ethmoïdal.

*A*. Cellules antérieures. — Le nombre des cellules antérieures varie de 2 à 8 ; elles sont assez petites et sont souvent en communication les unes avec les autres. Examinées par la paroi interne de l'orbite (fig. 325), elles répondent à la portion de cette paroi qui est située en avant de la verticale abaissée du trou ethmoïdal antérieur (Ranglaret, voy. p. 332). Examinées par la fosse nasale, elles offrent à considérer leurs orifices, qui tous occupent exclusivement les gouttières et le sommet du méat moyen, méat dont nous connaissons la disposition compliquée. Suivant leur point d'abouchement dans le méat moyen, on peut subdiviser les cellules antérieures en trois groupes secondaires (Sieur et Jacob), savoir : 1° *cellules internes ;* 2° *cellules de la gouttière de l'unciforme ;* 3° *cellules de la gouttière de la bulle.*

a. *Cellules internes.* — Les cellules internes, au nombre de deux, occupent les deux diverticules internes (antéro-interne et postéro-interne), qui résultent du cloisonnement du sommet du méat (voy. p. 434), et débouchent largement dans le méat, immédiatement en dedans de l'extrémité des gouttières, entre celle-ci et le bord adhérent du cornet. Lorsque le sinus frontal vient s'ouvrir dans l'un de ces deux diverticules, au lieu de s'ouvrir dans la gouttière de l'unciforme ou dans la gouttière de la bulle, il n'existe plus, on le conçoit, qu'une seule cellule interne. Le plus souvent, les cellules internes ne présentent qu'un faible développement : ce sont de simples culs-de-sac peu profonds. Dans quelques cas, cependant (8 à 9 fois sur 100, d'après Sieur et Jacob), elles deviennent des cellules types, pénètrent en haut et en avant dans l'épaisseur de la cloison des sinus frontaux et viennent alors faire saillie dans la cavité sinusale (fig. 326).

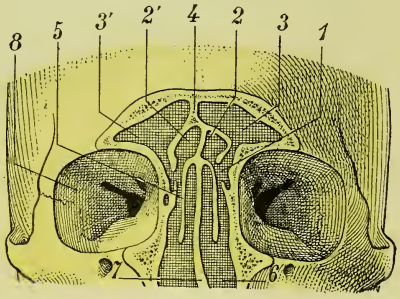


Fig. 326.
Coupe frontale des fosses nasales passant par le sommet du méat moyen et destinée à montrer les cellules ethmoïdales internes.

1, sommet du méat moyen gauche. — 2, cellule interne gauche et 2' cellule interne droite très développées. — 3, 3', sinus frontaux. — 4, cloison intersinusale. — 5, cornet moyen droit. — 6, fosse nasale gauche. — 7, cloison nasale. — 8, orbite droite.

b. *Cellules de la gouttière de l'unciforme.* — Ces cellules, qui sont au nombre de 2 à 5, s'ouvrent dans la gouttière de l'unciforme. Lorsque le sinus frontal ne débouche pas dans l'extrémité supérieure de la gouttière (fig. 327), celle-ci se termine assez souvent par une cellule qui fait plus ou moins saillie dans le canal naso-frontal et vient *bomber* sur le plancher du sinus frontal. Les cellules qui débouchent dans la gouttière de l'unciforme, sont en rapport immédiat avec l'orifice du sinus maxillaire (qui débouche également dans la partie postérieure de la gouttière) et, souvent, avec l'orifice du sinus frontal. On conçoit, dès lors, que ces cellules soient toujours lésées dans les sinusites frontales ou maxillaires ; cette *cellulite antérieure* se traduit par un signe facile à constater en clinique : la douleur à la pression sur l'unguis (*signe de Grünwald*). Les cellules de la gouttière de l'unciforme encadrent en haut, en dedans et en arrière, le sac lacrymal (fig. 325) ; leur base, lorsqu'elles sont bien développées, forme même la presque totalité de la gouttière osseuse, dans laquelle repose le réservoir des larmes. Nous avons signalé l'importance de ces rapports en étudiant les voies lacrymales (p. 356) ; nous n'y reviendrons pas ici.

c. *Cellules de la gouttière de la bulle.* — Ces cellules sont ainsi appelées parce qu'elles viennent s'ouvrir dans la gouttière de la bulle. On en compte de 1 à 3. L'une d'entre elles, dont l'orifice occupe l'extrémité supérieure de la gouttière, est d'ordinaire assez volumineuse. Elle s'étend souvent dans l'épaisseur de la voûte orbitaire, en arrière du sinus frontal, dont elle remplace la

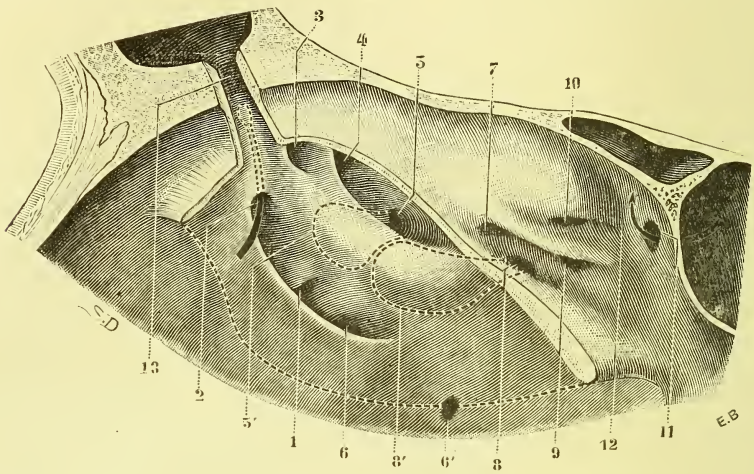


Fig. 327.

Région du méat moyen, ses gouttières, ses saillies, ses orifices cellulaires.

1, 2, cellules ethmoïdales s'ouvrant dans la gouttière de l'unciforme. — 3, diverticule ethmoïdal postéro-interne. — 4, 5, cellules s'ouvrant dans la gouttière de la bulle (la cellule 4 est formée aux dépens du diverticule ethmoïdal postéro-externe). — 5', contour pointillé de la cellule qui s'ouvre en 5 dans la gouttière de la bulle. — 6, orifice du sinus maxillaire. — 6', orifice de Giraldès. — 7, 8, 9, cellules ethmoïdales postérieures, débouchant dans le troisième méat. — 8', contour pointillé de la cellule postérieure qui occupe, comme on le voit, la base de la bulle et qui vient s'ouvrir dans le troisième méat. — 10, cellule postérieure, débouchant dans le quatrième méat. — 11, orifice du sinus sphénoïdal. — 12, recessus ethmoïdo-sphénoïdal. — 13, canal fronto-nasal, ouvert par abrasion de sa paroi interne (dans son fond, fait saillie une cellule ethmoïdale qui vient déboucher dans la gouttière de l'unciforme, en 2).

portion orbitaire lorsque le sinus est atrophié. Disons, dès maintenant, que les rapports étendus qu'elle affecte, en pareil cas, avec le cerveau favorisent, en cas d'ethmoïdite, les complications cérébrales; nous y reviendrons plus loin.

Par leur développement, les cellules de la gouttière de la bulle, contribuent à former le relief de la bulle, mais elles ne constituent pas exclusivement cette saillie. En effet, une cellule qui débouche dans le méat supérieur (fig. 327,8), une cellule postérieure par conséquent, prend part, elle aussi, à la formation de la bulle. Toutes les cellules de la bulle ne sont donc pas des cellules antérieures : aussi, le terme de *cellules de la bulle*, sous lequel les auteurs désignent les cellules qui débouchent dans le méat moyen n'est pas exact et doit être remplacé par celui, un peu plus long mais plus juste, de *cellules de la gouttière de la bulle.*

On a voulu faire des cellules de la gouttière de la bulle, sous le nom de *cellules moyennes*, un groupe distinct des cellules antérieures et des cellules postérieures. C'est à tort selon nous, car, si ces cellules sont assez souvent indépendantes des cellules de la gouttière de l'unciforme, souvent aussi elles communiquent avec elles. La clinique, de son côté, nous enseigne que dans les ethmoïdites antérieures toujours, ou presque toujours, l'infection est étendue à tout le groupe antérieur.

*B.* Cellules postérieures. — Les cellules ethmoïdales postérieures sont, d'une façon générale, moins nombreuses que les cellules antérieures : on en compte 3 ou 4 en moyenne. Elles sont, par contre, plus volumineuses. Comme les cellules antérieures, elles communiquent assez souvent entre elles. Envisagées par la face interne de l'orbite (fig. 325), elles répondent par leur base à la portion de cette paroi qui est située en arrière de la verticale abaissée du trou ethmoïdal antérieur. Examinées par la fosse nasale, elles nous présentent leurs orifices. Ces orifices, plus larges d'ordinaire que les orifices des cellules antérieures, occupent la partie antérieure

du méat supérieur, méat bien moins irrégulier que le méat moyen et dans lequel ne s'ouvre aucune autre cavité sinusale. C'est là, sans doute, la raison pour laquelle les *cellulites postérieures* sont beaucoup moins fréquentes que les *cellulites antérieures*. En plus des orifices ouverts dans le méat supérieur, on rencontre, dans un tiers des cas environ, l'ouverture d'une cellule dans la partie antérieure du quatrième méat. Les cellules postérieures se subdivisent donc naturellement en *cellules du méat supérieur* (constantes), et *cellule du quatrième méat* (non constante).

a. *Cellules du méat supérieur ou troisième méat.* — Elles sont en moyenne au nombre de trois. — L'une d'entre elles, la plus antérieure du groupe d'ordinaire, se prolonge souvent, elle aussi, dans l'épaisseur de la voûte orbitaire, formant parfois la saillie convexe qui limite en dehors la gouttière olfactive. — Une autre de ces cellules, la plus postérieure habituellement (parfois la cellule précédente), s'étend jusqu'à la paroi antérieure du sinus sphénoïdal, avec lequel elle entre en rapport immédiat; certains chirurgiens se basant sur ce rapport ont conseillé d'aborder le sinus sphénoïdal par l'orbite, en pénétrant tout d'abord dans les cellules ethmoïdales postérieures et en effondrant ensuite la cloison qui les sépare de la cavité sinusale. Cette même cellule (ou bien encore la cellule précédente) présente, dans les deux tiers des cas, et en particulier lorsque le sinus sphénoïdal est peu développé, des rapports intimes avec la portion antéro-interne du canal optique, ainsi qu'avec le nerf qui le parcourt. Le nerf n'étant parfois séparé de la cavité cellulaire que par une très mince lamelle osseuse, on conçoit que, dans le cas d'ethmoïdite postérieure, l'inflammation de la muqueuse puisse se propager au nerf et provoquer une névrite optique. En plus des rapports qu'elle affecte avec le sinus sphénoïdal et avec le canal optique, cette même cellule postérieure se prolonge assez souvent jusque dans la portion orbitaire de l'os palatin et vient alors faire une saillie plus ou moins marquée dans le sinus maxillaire, au niveau de son angle postéro-supérieur (voy. p. 450). — Enfin la troisième de ces cellules n'est autre que celle que nous avons déjà signalée plus haut, en étudiant les cellules de la gouttière de la bulle : elle s'étend dans la base de la bulle du méat moyen, dont elle détermine le relief.

b. *Cellule du quatrième méat.* — La cellule du quatrième méat forme, quand elle existe, la cellule la plus postérieure de tout le labyrinthe ethmoïdal. Elle affecte alors avec le sinus sphénoïdal, avec le canal optique et avec le sinus maxillaire, les rapports que présente d'ordinaire avec ces cavités la cellule postérieure du troisième méat.

*C.* Vue d'ensemble des rapports du labyrinthe ethmoïdal. — Vues sur une coupe frontale (fig. 328), les cellules ethmoïdales revêtent dans leur ensemble la forme d'un triangle, qui par son côté interne contribue à former la paroi externe des fosses nasales, par son côté externe la paroi interne de l'orbite, par sa base l'étage antérieur du crâne, dont le sommet, enfin, répond à l'angle supéro-interne du sinus maxillaire. Ces cellules présentent donc des rapports plus ou moins intimes : 1° avec la cavité des fosses nasales ; 2° avec la cavité orbitaire et son contenu ; 3° avec la cavité cranienne et le cerveau ; 4° avec le sinus maxillaire. Nous nous sommes déjà, au cours de notre description, longuement occupés des rapports qu'elles affectent avec les fosses nasales et la cavité orbitaire ; nous n'y reviendrons pas et nous n'étudierons ici que les relations qu'elles ont avec le cerveau et le sinus maxillaire.

a. *Rapports avec le cerveau.* — Les rapports des cellules ethmoïdales avec la cavité cranienne sont d'autant plus étendus que le sinus frontal et le sinus sphé-

noïdal sont moins grands, et que les prolongements envoyés par les cellules, dans l'épaisseur de la voûte orbitaire, sont plus considérables. D'avant en arrière, les dimensions de la *paroi cranienne du labyrinthe* sont de 20 millimètres en moyenne ; transversalement, elles atteignent 12 millimètres. Le tissu osseux qui sépare la cavité cellulaire de la cavité cranienne est résistant et compacte, sauf au niveau des cellules qui font saillie en dehors de l'apophyse crista galli et qui délimitent, avec cette apophyse, la gouttière sur laquelle repose le bulbe olfactif ; en ce point, la paroi est mince, papyracée, parfois même déhiscente. Ces rapports des cellules ethmoïdales avec la cavité cranienne nous expliquent les accidents cérébraux qui peuvent compliquer les ethmoïdites (méningite, abcès du cerveau, abcès sous-dure-mériens, phlébites) ; ils sont heureusement rares (R. Dreyfus, 1896). Ils nous

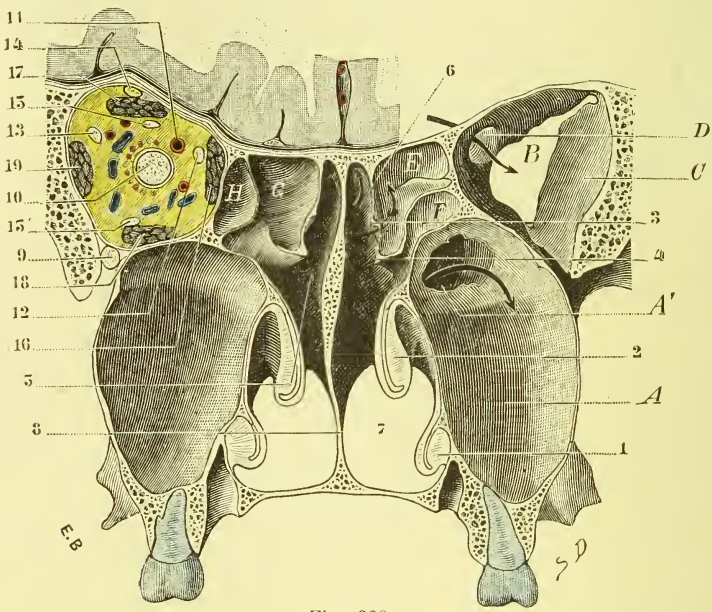


Fig. 328.

Rapports des cellules ethmoïdales postérieures.

Segment postérieur d'une coupe frontale passant à deux centimètres en avant de la coupe représentée figure 331. A gauche, le cerveau et le contenu de l'orbite ont été conservés. Ils ont été enlevés à droite pour montrer les rapports des cellules avec le canal optique, la fente sphénoïdale, etc. Cette figure et la figure 331 se complètent l'une l'autre.

*A*, paroi postérieure du sinus maxillaire gauche, avec *A'*, ouverture artificielle faite au niveau de son angle postéro-supérieur, au point où il est en contact avec le sinus sphénoïdal correspondant (voir fig. 331). — *B*, fente sphénoïdale. — *C*, paroi externe de l'orbite. — *D*, canal optique. — *E*, *F*, *G*, *H*, cellules ethmoïdales postérieures.

1, cornet inférieur. — 2, cornet moyen. — 3, quatrième cornet. — 4, cornet supérieur. — 5, portion sphénoïdale de la voûte nasale. — 6, orifice du sinus sphénoïdal. — 7, orifice choanal. — 8, cloison des fosses nasales. — 9, nerf maxillaire supérieur. — 10, nerf optique. — 11, artère ophthalmique — 12, nerf nasal. — 13, nerf lacrymal. — 14, nerf frontal. — 15, 15', branche supérieure et branche inférieure du moteur oculaire commun. — 16, muscles grand oblique et droit interne. — 17, muscles releveur de la paupière supérieure et droit supérieur. — 18, droit inférieur. — 19, droit externe.

expliquent encore pourquoi les cellules ethmoïdales sont souvent intéressées dans les fractures de l'étage antérieur du crâne, par la fissure irradiée de la voûte à la base ; on conçoit le danger qui résulte de cette communication des espaces méningés avec des cavités aussi riches en germes, que le sont les fosses nasales et les cellules ethmoïdales.

b. *Rapports avec le sinus maxillaire.* — L'arête inférieure du prisme ethmoïdal s'interpose entre la paroi interne ou nasale et la paroi supérieure ou orbitaire du sinus maxillaire : elle vient se mettre en rapport avec la cavité sinusale sur une étendue variable, mais toujours très petite. Pratiquement, ce n'est que vers

l'angle postérieur du sinus que ces rapports existent véritablement : en ce point, les cellules et le sinus sont en rapport sur une longueur moyenne de 10 à 13 millimètres et une largeur qui varie de 8 millimètres à 11 millimètres. Laurent (1899) a proposé d'utiliser ces rapports pour aborder les cellules ethmoïdales par le sinus maxillaire et pour les drainer par cette voie.

**6° Exploration et voies d'accès.** — L'exploration du labyrinthe ethmoïdal est des plus difficiles à pratiquer sur le vivant. Le méat moyen, dans lequel s'ouvrent les cellules antérieures est seul explorable à la rhinoscopie antérieure après résection préalable de la tête du cornet moyen. Cette exploration doit être faite à la vue et avec le stylet. Dans les conditions normales, l'examen direct des cellules ethmoïdales postérieures ne peut être pratiqué.

Les voies d'accès qui permettent au chirurgien d'intervenir sur les cellules ethmoïdales sont au nombre de quatre. Ce sont : 1° la *voie orbitaire* (Knapp), 2° la *voie endo-nasale* (Grünwald) ; 3° la *voie trans-maxillaire* (Laurent) ; 4° la *voie faciale,* après section temporaire ou résection définitive des os propres du nez (Moure, Picqué et Toubert).

## *B*) — SINUS SPHÉNOÏDAUX

Les sinus sphénoïdaux sont deux cavités en forme de cube irrégulier, creusées dans le corps du sphénoïde, à droite et à gauche de la ligne médiane, et séparées l'une de l'autre par une cloison antéro-postérieure. Ils sont donc situés en arrière des fosses nasales (dans lesquelles ils débouchent), en avant de la surface basilaire du crâne, au-dessus du pharynx nasal. Ils font saillie dans l'étage moyen de la base du crâne et séparent, l'une de l'autre, les deux fosses sphénoïdales droite et gauche.

**1° Cloison intersinusale.** — La cloison qui isole les deux sinus sphénoïdaux l'un de l'autre, *cloison intersinusale*, est constituée par une mince lamelle de tissu osseux compacte, qui semble prolonger dans l'intérieur du sphénoïde le septum nasal. Médiane à son origine, c'est-à-dire au point où elle paraît se continuer avec la cloison des fosses nasales, elle se dévie bientôt d'ordinaire, d'un côté ou de l'autre, augmentant ainsi les dimensions de l'un des sinus au détriment de son voisin.

**2° Dimensions et capacité.** — Les sinus sphénoïdaux, comme les sinus frontaux, commencent à se développer sitôt après la naissance, mais ils n'acquièrent leur complet développement que vers l'âge de vingt à vingt-cinq ans (Sieur et Jacob). Envisagés chez l'adulte, ils nous présentent des dimensions essentiellement variables, non seulement d'un sujet à l'autre, mais aussi, chez le même sujet, d'un sinus à l'autre. Il est rare, en effet, que les deux sinus soient égaux ; la différence qui existe entre eux est parfois peu considérable ; mais, dans un grand nombre des cas, l'un des sinus occupe à lui seul la presque totalité du corps du sphénoïde, tandis que celui du côté opposé, plus ou moins atrophié, est refoulé en dehors ou en bas. Au point de vue de leurs dimensions, les sinus sphénoïdaux se répartissent en trois types (fig. 329) : 1° sinus de dimensions moyennes ; 2° grands sinus ; 3 petits sinus.

a. *Sinus de dimensions moyennes.* — Les sinus de dimensions moyennes (fig. 329,B) sont contenus dans les limites du corps du sphénoïde ; ils ne s'étendent ni dans les ailes, ni dans la surface basilaire de cet os. Leur capacité est d'environ 5 à 6 centimètres cubes.

b. *Grands sinus.* — Au contraire des précédents, les grands sinus (fig. 329,C), dont la capacité peut atteindre 9 centimètres cubes, envoient de tous côtés (en avant, latéralement, en arrière), des prolongements qui, en augmentant l'étendue des rapports que présente le sinus sphénoïdal avec les organes voisins, rendent

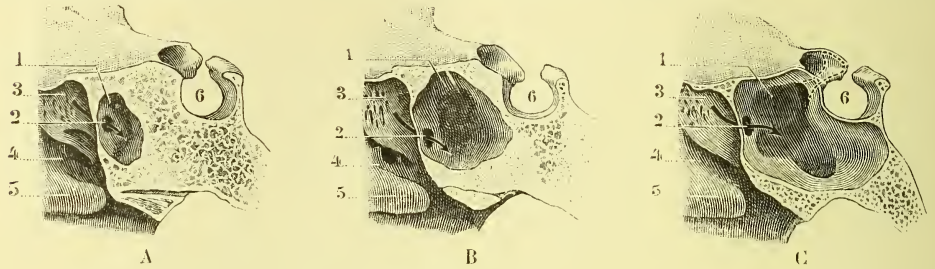


Fig. 329.

Variétés du sinus sphénoïdal : A, sinus petit ; B, sinus de dimensions moyennes ; C, sinus de grandes dimensions.

1, sinus sphénoïdal. — 2, son orifice de communication avec les fosses nasales. — 3, cornet supérieur. 4, méat supérieur. — 5, cornet moyen. — 6, selle turcique.

plus graves et plus importantes les complications qui s'observent au cours des sinusites.

Ces prolongements peuvent être au nombre de cinq (Sieur et Jacob). Ce sont : le prolongement antérieur, le prolongement palatin, le prolongement ptérygoïdien, le prolongement alaire, enfin le prolongement postérieur.

α) Le *prolongement antérieur* pourrait être encore appelé, en raison de sa situation, *prolongement du canal optique.* Il occupe, en effet, la racine des petites ailes et des apophyses clinoïdes antérieures et entoure ainsi, sur une grande partie de son étendue, le canal optique dont il met le contenu, c'est-à-dire le nerf optique, en contact intime avec la cavité sinusale. Ce prolongement, que l'on rencontre aussi étendu 1 fois sur 12 environ, diminue beaucoup, on le conçoit aisément, la solidité des apophyses clinoïdes et l'on s'explique que, en pareil cas, ces dernières ainsi que le canal optique, puissent se fracturer sous l'influence d'un traumatisme peu considérable (chute sur le sourcil et cécité consécutive, voy. p. 334). Quant au rôle qu'il peut jouer dans la pathogénie des névrites optiques qui surviennent au cours des sinusites sphénoïdales, nous l'avons déjà indiqué en étudiant l'orbite (voy. p. 334).

β) Le *prolongement palatin*, naît de l'extrémité antérieure et inférieure du sinus. Il se dirige obliquement en avant, en bas et en dehors, forme le plafond de la fosse ptérygo-maxillaire (p. 214) et vient se mettre en contact, sur une étendue de 6 à 8 millimètres, avec l'angle supérieur et postérieur du sinus maxillaire (fig. 328). Lorsque ce prolongement existe, les deux cavités sinusales (cavité sphénoïdale et cavité maxillaire) ne sont séparées l'une de l'autre que par une mince lamelle osseuse, qu'il suffit de faire sauter pour les mettre en communication. On pourrait donc être tenté d'aborder le sinus sphénoïdal en passant par l'angle postéro-supérieur du sinus maxillaire ; mais il ne faut pas oublier que ces deux cavités n'affectent les rapports précités que 1 fois sur 4 seulement et que, même en pareil cas, en raison de l'exiguïté de ces rapports, on risque de pénétrer dans l'orbite ou dans le crâne ou bien encore dans la fosse ptérygo-maxillaire. Cette opération ne pourrait être tentée que chez des malades atteints d'un empyème ethmoïdo-sphéno-maxillaire, chez lesquels l'inflammation a détruit la plupart des cloisons qui séparent les unes des autres ces diverses cavités (Jansen, 1897).

γ) Le *prolongement ptérygoïdien* occupe la base de l'apophyse ptérygoïde (fig. 331). On ne le rencontre que 1 fois sur 6 environ, il est donc moins fréquent que le prolongement palatin. Il met le canal grand rond et le canal vidien en saillie dans l'intérieur du sinus et expose ainsi les nerfs qui les parcourent et qui ne sont séparés de la cavité sinusale que par une paroi osseuse très mince, parfois même déhiscente, à être atteints, en cas de sinusite, par l'inflammation de la muqueuse.

δ) Le *prolongement alaire*, coexiste toujours avec le précédent. Il n'est en effet, qu'un prolongement ptérygoïdien particulièrement développé, lequel, en même temps qu'il creuse en bas la base de l'apophyse ptérygoïde, s'étend également plus ou moins loin en dehors, dans l'épaisseur de la base des grandes ailes du sphénoïde : de là le nom de prolongement alaire sous lequel nous le désignons. Ce prolongement alaire n'atteint pas ordinairement le trou ovale et, par suite, le nerf maxillaire inférieur, dont il reste distant de 8 à 10 millimètres environ. Mais, comme l'un de nous (Jacob) l'a signalé récemment (1900), il arrive dans certains cas jusqu'au trou ovale (1 fois sur 6), s'insinue même parfois (1 fois sur 15 en moyenne) entre lui et le trou grand rond et affecte alors, avec le plafond des loges zygomatique et ptérygo-maxillaire (fig. 330), des rapports qui

exposent l'opérateur pratiquant la résection du ganglion de Gasser par la voie temporo-sphénoïdale (voy. p. 212), à léser le sinus sphénoïdal. Quant aux conséquences cliniques qui résultent de relations aussi intimes entre le nerf maxillaire inférieur et le sinus, nous les connaissons : elles sont les mêmes que celles qui résultent des rapports de ce même sinus sphénoïdal avec l'ophthalmique de Willis et les autres nerfs de l'orbite au niveau de la fente sphénoïdale, avec le nerf maxillaire supérieur au niveau du trou grand rond et du plafond de la fosse ptérygo-maxillaire; en un mot, c'est la possibilité de voir la névrite du trijumeau venir compliquer une sinusite sphénoïdale même légère. L'examen des cavités annexes des fosses nasales s'impose donc chez tout malade atteint de névralgie rebelle du trijumeau.

ε) Le *prolongement postérieur* ou *basilaire* est assez rare. Il étend, lorsqu'il existe, la cavité du sinus sphénoïdal jusqu'à l'apophyse basilaire de l'occipital et met ainsi le sinus en rapport immédiat, d'une part avec la protubérance, d'autre part avec l'origine des méninges vertébrales.

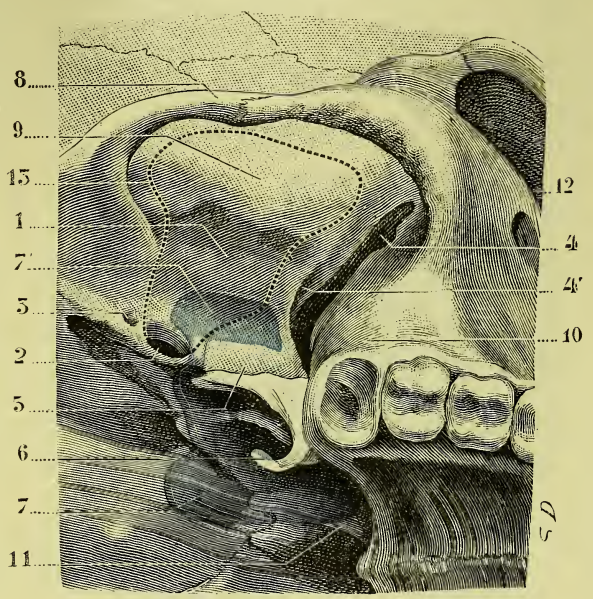


Fig. 330.

Rapports du sinus sphénoïdal anormalement développé avec le plafond de la fosse zygomatique.

(Le crâne est vu d'en dessous et un peu en dehors.)

1, plafond de la fosse zygomatique. — 2, trou ovale. — 3, trou sphéno-épineux. — 4, fente ptérygo-maxillaire. — 4', trou grand rond. — 5, apophyse ptérygoïde. — 6, crochet de l'aile interne de la ptérygoïde. — 7, projection du sinus sphénoïdal droit sur le plafond du pharynx. — 7', projection du prolongement alaire de ce sinus : le prolongement s'avance entre le trou ovale et le trou grand rond dans l'épaisseur de la grande aile du sphénoïde; il serait fatalement ouvert dans les procédés de résection du ganglion de Gasser utilisant la trépanation de la fosse temporale et du plafond zygomatique (tracé en pointillé) pour aborder le ganglion. — 8, arcade zygomatique. — 9, fosse temporale. — 10, tubérosité du maxillaire supérieur. — 11, cloison des fosses nasales. — 12, orbite. — 13, tracé pointillé de la portion du squelette à enlever dans les procédés de résection du ganglion de Gasser par la voie temporo-sphénoïdale.

c. *Petits sinus*. — Les petits sinus (fig. 329, A) s'observent plus rarement que les sinus moyens et que les grands sinus. Représentés parfois par une simple excavation située derrière l'orifice sphénoïdal et que remplit facilement une goutte d'eau, ils offrent ordinairement les dimensions d'un gros pois et occupent la moitié antérieure du corps du sphénoïde. On voit souvent en pareil cas une cellule ethmoïdale postérieure venir s'interposer entre le sinus et la selle turcique, se mettre en rapport avec le canal optique et même avec la carotide interne et suppléer ainsi, en quelque sorte, le sinus atrophié.

**3° Cavité sinusale et son revêtement**. — La cavité du sinus sphénoïdal est, particulièrement dans les grands sinus, fort irrégulière. Elle présente çà et là des cloisons incomplètes, qui favorisent, dans une certaine mesure, la rétention des produits sécrétés par les glandes de la muqueuse sinusale. Cette muqueuse ne diffère en rien, ni comme structure, ni comme vascularisation ou innervation, de celle qui revêt les autres cavités sinusales ; aussi, pour éviter des redites inutiles, nous renvoyons à la description de la muqueuse des cellules ethmoïdales (p. 445), du sinus frontal (p. 29), du sinus maxillaire (p. 459). Nous ferons remarquer toutefois que, parmi les veines qui en émanent, un certain nombre perforent les parois latérales, supérieure et postérieure du sinus et vont se jeter directement (Sieur et Jacob) dans le sinus coronaire, dans le sinus caverneux et même dans le sinus occipital trans-

verse qui sont appliqués contre ces parois. L'infection peut, en cas de sinusite sphénoïdale, suivre cette voie veineuse et se propager ainsi aux réseaux veineux intra-craniens.

**4° Parois et rapports.** — Le sinus sphénoïdal, nous l'avons déjà dit, affecte la forme d'un cube irrégulier. Il fait saillie dans la cavité cranienne, avec laquelle il est en rapport immédiat par trois de ses faces, ce qui, disons-le en passant, nous explique la fréquence, parfois méconnue, des complications cérébrales consécutives aux sinusites sphénoïdales (Toubert). Il nous offre à étudier six parois : 1° une paroi interne ; 2° une paroi externe ; 3° une paroi supérieure; 4° une paroi inférieure ; 5° une paroi postérieure; 6° enfin, une paroi antérieure.

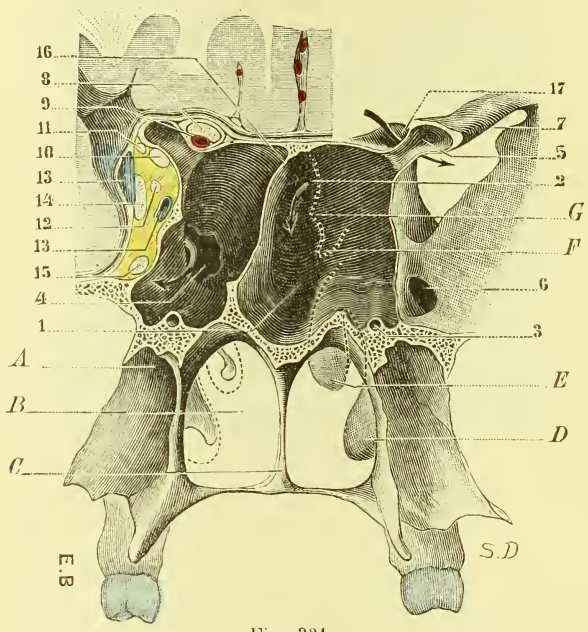


Fig. 331.
Sinus sphénoïdal et ses rapports.

(La figure représente le segment antérieur d'une coupe frontale passant immédiatement en arrière du bord postérieur de la cloison nasale et de la fente sphénoïdale, c'est-à-dire du sommet de l'orbite. Du côté gauche le cerveau, le nerf optique et les organes qui passent par la fente sphénoïdale ont été conservés ; ils ont été enlevés, à droite, pour montrer les rapports du sinus avec le canal optique, la fente sphénoïdale, le trou grand rond, etc.)

A, fosse ptérygoïde. — B, choane. — C, bord postérieur de la cloison des fosses nasales. — D, cornet inférieur. — E, F, G, cornets moyen, supérieur et quatrième cornet, vus en pointillé au travers de la paroi antérieure du sinus sphénoïdal (voir la fig. 328).

1, sinus sphénoïdal droit, avec son prolongement ptérygoïdien creusant la base de l'apophyse ptérygoïde. — 2, orifice du sinus sphénoïdal. — 3, canal vidien soulevant le fond du prolongement ptérygoïdien du sinus. — 4, ouverture artificielle pratiquée au niveau du point où le sinus sphénoïdal et le sinus maxillaire correspondant sont au contact (comparer avec la fig. 328). — 5, prolongement du sinus sphénoïdal dans la clinoïde antérieure. — 6, trou grand rond. — 7, fente sphénoïdale. — 8, nerf optique. — 9, artère ophthalmique. — 10, nerf moteur oculaire commun. — 11, nerf pathétique. — 12, nerf moteur oculaire externe. — 13, veine ophthalmique. — 14, nerf ophthalmique de Willis. — 15, nerf maxillaire supérieur. — 16, cloison intersinusale. — 17, canal optique.

a. *Paroi interne.* — La paroi interne, commune aux deux sinus sphénoïdaux, n'est autre que la cloison intersinusale ci-dessus décrite (voy. p. 451).

b. *Paroi externe.* — La paroi externe du sinus sphénoïdal, d'autant plus mince (déhiscente même parfois) que le sinus est plus développé, est excavée en gouttière. On peut la diviser, avec Bertemés (1900), en deux segments : un segment postérieur ou segment cranien et un segment antérieur ou segment orbitaire. — Le *segment postérieur ou cranien* de la paroi externe du sinus loge, normalement, le sinus caverneux et les organes vasculo-nerveux (voy. p. 82) qui sont contenus dans sa cavité ; il n'est même pas rare de voir la carotide interne refouler la paroi sinusale et faire un relief plus ou moins accusé dans l'intérieur du sinus sphénoïdal. Les rapports réciproques, que présentent le sinus caverneux et le sinus sphénoïdal, nous expliquent la fréquence relative de la thrombose du sinus caverneux, observée au cours de la sinusite sphénoïdale. Lorsque le sinus est très développé, le segment cranien de sa paroi externe se met en rapport avec les trous grand rond et ovale. — Le *segment antérieur ou orbitaire* de la paroi externe du sinus présente une étendue qui varie, suivant les sujets, de quelques millimètres

à 12 millimètres. Il est en rapport avec le canal optique et avec la partie interne de la grosse extrémité de la fente sphénoïdale, ainsi qu'avec les organes qui sont contenus dans le canal et dans la fente (voy. fig. 331). Quand le sinus offre un grand développement, le segment orbitaire (par l'intermédiaire du prolongement palatin) vient former en bas le plafond de la fosse ptérygo-maxillaire et se mettre en rapport avec le nerf maxillaire supérieur, le ganglion de Meckel, etc. (voy. p. 214).

c. *Paroi supérieure.* — La paroi supérieure du sinus sphénoïdal répond à la selle turcique. Épaisse quand le sinus est petit, mince dans le cas contraire, elle est en rapport avec le corps pituitaire qui peut, lorsqu'il est le siège de tumeurs, l'effondrer et pénétrer dans le sinus (p. 95). Elle est encore en rapport avec le sinus coronaire, avec le chiasma optique qui repose sur la partie antérieure du corps pituitaire, enfin, en avant, avec la bandelette olfactive et la partie antéro-interne du lobe frontal.

d. *Paroi inférieure.* — La paroi inférieure ou plancher du sinus est en rapport avec la choane et avec la partie antérieure de la voûte du pharynx, sur une longueur qui varie de 3 à 10 millimètres (Sieur et Jacob). L'épaisseur de cette paroi est, en général, assez considérable. De plus, le tissu osseux qui la constitue est très dur, ce qui, joint à la variabilité des rapports qu'elle présente avec la voûte pharyngienne, explique pourquoi l'idée d'aborder le sinus sphénoïdal par la voie naso-pharyngienne émise par Schech, a été abandonnée par la plupart des chirurgiens.

e. *Paroi postérieure.* — Sur un sinus de dimensions normales, la paroi postérieure répond à un plan frontal passant par le milieu du corps du sphénoïde. Elle se trouve donc séparée de la surface basilaire par une épaisseur de tissu osseux de 16 millimètres environ et, de ce fait, n'affecte avec le sinus occipital transverse et avec la protubérance que des rapports relativement éloignés. Il n'en est plus de même dans les cas où la cavité sinusale est très développée et possède un prolongement basilaire ; dans ces cas, la paroi postérieure peut ne mesurer que 2 ou 3 millimètres d'épaisseur et même moins et le sinus, comme nous l'avons déjà signalé, vient alors se mettre en rapport immédiat avec l'étage postérieur de la cavité cranienne et son contenu.

f. *Paroi antérieure.* — La paroi antérieure du sinus sphénoïdal nous offre à considérer deux segments absolument distincts : un segment externe ou *segment ethmoïdal,* et un segment interne ou *segment nasal ;* la ligne pointillée que l'on voit représentée (fig. 331) sur la paroi antérieure du sinus sphénoïdal du côté droit, indique exactement leurs limites réciproques. — Le *segment ethmoïdal* est recouvert par la partie postérieure du labyrinthe ethmoïdal. La cloison, qui sépare les cellules ethmoïdales postérieures de la cavité sinusale, mesure, en largeur, 5 à 6 millimètres en moyenne et, en hauteur, 8 à 10 millimètres. Elle est très mince, d'où la possibilité de voir une ethmoïdite postérieure se propager au sinus et réciproquement ; d'où, encore, la possibilité de pénétrer dans le sinus par l'orbite, après effondrement des cellules ethmoïdales postérieures. C'est la voie suivie par Bergh, en 1886, pour aborder le sinus sphénoïdal : elle est connue sous le nom de *voie orbito-ethmoïdale.* — Le *segment nasal* est, par opposition au précédent qui est recouvert par les cellulles ethmoïdales postérieures, le segment libre de la paroi antérieure du sinus sphénoïdal. Il constitue, en effet, la portion postérieure de la voûte des fosses nasales (p. 438). Il mesure, en moyenne, 5 millimètres de largeur et 16 à 18 millimètres de hauteur. A son niveau, la paroi osseuse est très mince et très fragile. Au voisinage de l'orifice du sinus, elle fait

même défaut et n'est représentée que par les deux muqueuses, nasale et sphénoïdale, accolées. On s'explique par suite pourquoi, dans le cathétérisme du sinus sphénoïdal, on a pu conseiller de pratiquer le cathétérisme forcé (c'est-à-dire de passer au travers de la paroi antérieure du sinus) au lieu de chercher à pénétrer par l'orifice naturel, en raison de la difficulté que l'on a à le trouver.

Les rapports que présente la paroi antérieure du sinus sphénoïdal avec la fosse nasale correspondante sont utilisés par les chirurgiens pour ouvrir largement le sinus par la *voie nasale*. Mais, en raison de l'étroitesse et de la profondeur de la cavité nasale, la voie naturelle est toujours insuffisante et les opérateurs sont obligés de se donner du jour. Pour cela, les uns pratiquent la résection du cornet moyen (Zuckerkandl, Schoeffer, Hajek, etc.) ; d'autres, avec Furet et Luc, ouvrent le sinus maxillaire par la *voie jugale*, en résèquent toute la paroi interne (c'est-à-dire qu'ils enlèvent la plus grande partie des cornets et méats inférieurs et moyens) et, par cette large brèche, arrivent aisément sur la paroi antérieure du sinus. Ce procédé, que l'on peut appeler *procédé transmaxillaire*, ne peut être considéré comme le procédé de choix que dans les polysinusites unilatérales et encore, dans ces cas, l'opération gagne en facilité à être faite par la *voie facio-ethmoïdale* préconisée par Picqué et Toubert, laquelle consiste à réséquer l'os propre du nez pour aborder successivement le labyrinthe ethmoïdal, le sinus sphénoïdal et le sinus maxillaire.

**4° Orifice sinusal.** — L'orifice, par lequel le sinus sphénoïdal débouche dans la

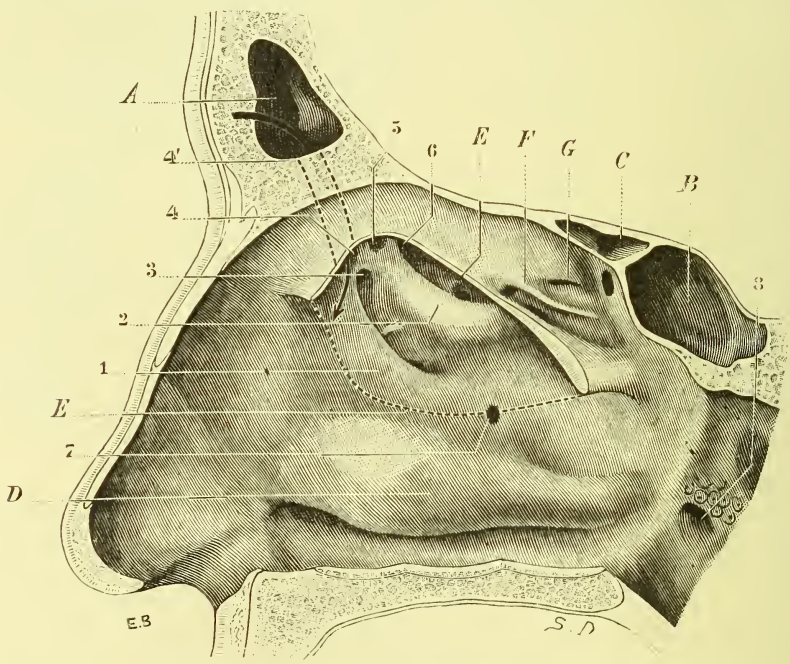


Fig. 332.
Paroi externe des fosses nasales.

(On a réséqué une portion du cornet moyen ; le bord inférieur du segment abrasé est indiqué par une ligne pointillée.)

*A*, sinus frontal. — *B*, sinus sphénoïdal avec, sur sa paroi antérieure, son orifice. — *C*, cellule ethmoïdale postérieure. — *D*, cornet inférieur. — *E*, tranche de la section faite au cornet moyen. — *E'*, bord inférieur du cornet moyen, en pointillé. — *F*, cornet supérieur ou troisième cornet. — *G*, quatrième cornet.

1, unciforme. — 2, bulle ethmoïdale. — 3, diverticule antéro-externe. — 4, diverticule antéro-interne, dans lequel s'ouvre le canal fronto-nasal, dont le trajet est indiqué en pointillé (4'). — 5, diverticule postéro-interne. — 6, diverticule postéro-externe. — 7, orifice de Giraldès. — 8, orifice pharyngien de la trompe d'Eustache.

fosse nasale, siège sur le segment nasal de la paroi antérieure du sinus, autrement dit, sur le segment postérieur de la voûte nasale, à 4 millimètres en moyenne au-dessous de l'angle ethmoïdo-sphénoïdal (voy. p. 438). Arrondi, le plus souvent ovalaire, bordé par des lèvres muqueuses parfois accolées (ce qui le fait ressembler alors au méat urinaire), il mesure, en moyenne, 2 à 3 millimètres de haut sur 1 à

2 millimètres de large. Il est situé beaucoup plus près du toit du sinus que de son plancher, ce qui nous explique pourquoi, lorsque le sujet est couché, les sécrétions sinusales s'écoulent difficilement, tandis qu'elles sortent au contraire abondamment et avec la plus grande facilité, lorsqu'il se lève et qu'il penche la tête en avant.

L'orifice du sinus sphénoïdal n'est pas accessible à la vue, dans les conditions normales. Il se cache, en effet, dans l'excavation formée, en arrière du quatrième cornet, entre la paroi externe et la voûte des fosses nasales, excavation que nous avons décrite plus haut sous le nom de *recessus ethmoïdo-sphénoïdal* (p. 438). Une ligne droite menée par l'épine nasale antérieure et passant par la fente olfactive, en un point qui répond au milieu du bord libre du cornet moyen, cette ligne, disons-nous, aboutit à l'orifice sinusal. C'est suivant cette ligne que la sonde doit être dirigée pour pratiquer le cathétérisme du sinus (Zuckerkandl). Malheureusement, les déformations de la cloison mettent souvent un obstacle absolu au passage de la sonde et obligent le chirurgien à réséquer préalablement le cornet moyen pour se donner du jour. Nous avons déjà dit plus haut (p. 438) qu'en suivant scrupuleusement la voûte nasale, la sonde pénétrait facilement, même dans les cas où il existe des déformations nasales, dans l'orifice du sinus.

**5° Exploration et voies d'accès.** — Le sinus sphénoïdal ne peut être exploré que par le *cathétérisme* de son orifice. Caché en effet, comme nous venons de le voir, à la partie supérieure et postérieure des fosses nasales, il échappe complètement à tout autre mode d'examen.

Les *voies d'accès* qui permettent au chirurgien d'intervenir sur le sinus sphénoïdal pour en pratiquer l'ouverture, le curettage et le drainage, nous sont connues. Nous rappellerons qu'elles sont au nombre de quatre. Ce sont : la *voie nasale*, la voie *orbito-ethmoïdale*, la voie *facio-ethmoïdale*, enfin la *voie trans-maxillaire*.

## C) — SINUS FRONTAL

Les sinus frontaux sont deux cavités en forme de prisme triangulaire, à sommet supérieur et à base inférieure, creusées dans l'épaisseur de la portion du frontal qui forme le squelette de la *région sourcilière*. C'est avec cette dernière région, à laquelle ils donnent son intérêt anatomique, clinique et opératoire, que nous avons décrit les sinus frontaux (p. 27). Nous y renvoyons le lecteur.

## D) — SINUS MAXILLAIRE

Les sinus maxillaires, encore appelés *antres d'Highmore*, sont deux cavités, paires et symétriques, qui occupent la partie centrale des deux maxillaires supérieurs et qui contribuent à donner à cet os les dimensions et la forme qui le caractérisent chez l'adulte. Ils débouchent dans le méat moyen par un orifice appelé *ostium maxillaire*. Ils existent, très réduits il est vrai, dès la naissance (à l'inverse des sinus frontaux et sphénoïdaux qui n'apparaissent que plus tard), mais ils n'acquièrent tout leur développement qu'après l'évolution des dents. L'existence de ces cavités dans l'épaisseur de la mâchoire supérieure la rendent perméable en partie aux rayons émanés d'une source lumineuse placée dans la bouche. C'est sur cette propriété du maxillaire supérieur de se laisser, à l'état normal et dans certaines conditions, traverser par des rayons lumineux, que Heryng a basé son mode d'exploration des sinus, connu en rhinologie sous le nom de *transillumination des sinus*. Cet auteur a démontré, en effet, que, à l'état pathologique, lorsque la cavité sinusale est remplie par un épanchement purulent ou des fongosités, la translucidité normale du maxillaire supérieur diminue ou fait même complètement défaut du côté lésé.

**1° Dimensions.** — Les dimensions du sinus maxillaire sont très variables, suivant l'âge, suivant le sexe, suivant les sujets, et souvent aussi (quoique d'une façon moins constante que pour le sinus frontal), sur le même sujet, d'un sinus à l'autre. Il est plus développé chez l'adulte que chez l'enfant; plus grand également chez l'homme que chez la femme. Sa capacité moyenne est de 11 à 12 centimètres cubes et l'on conçoit que des corps étrangers d'un certain volume puissent s'y loger et y rester méconnus, un certain temps tout au moins. Elle peut atteindre parfois 25 centimètres cubes; par contre, chez certains sujets, elle peut se réduire à 2 centimètres cubes (Sieur et Jacob).

Il existe donc à côté de sinus de dimensions moyennes, de grands sinus et de petits sinus. — Les *grands sinus* (fig. 333,B), résultent d'une résorption osseuse exagérée : la cavité sinusale se con-

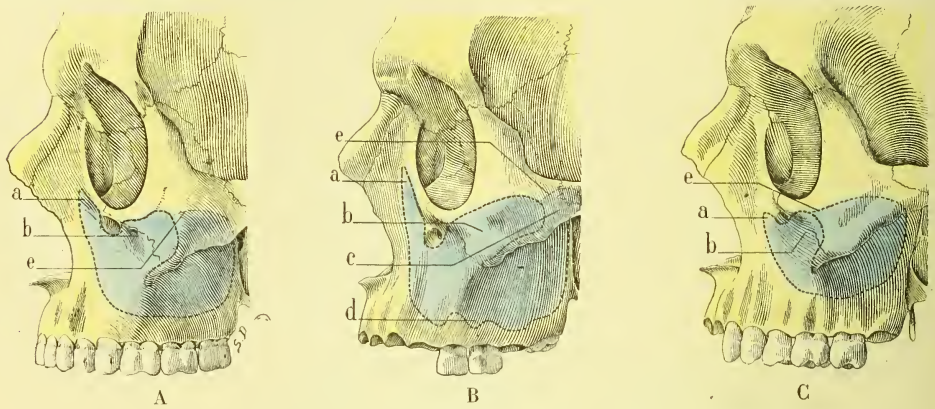


Fig. 333.

Les trois types de sinus maxillaire : A, sinus de dimensions moyennes ; B, grand sinus ; C, petit sinus.

*a*, prolongement dans l'apophyse montante du maxillaire supérieur. — *b*, prolongement malaire. — *c*, prolongement palatin supérieur. — *d*, prolongement alvéolaire. — *e*, limite (en pointillé) de la portion du sinus maxillaire qui est cachée à la vue par l'os malaire.

tinue dans les os voisins par des prolongements qui, à peine ébauchés dans les sinus d'un développement ordinaire (fig. 333,A), sont, au contraire, très marqués dans le cas particulier. Ces prolongements sont au nombre de cinq, savoir : 1° en haut, en avant et en dedans, le *prolongement orbitaire*, creusé dans la branche montante du maxillaire supérieur, en avant du canal lacrymo-nasal et dans l'épaisseur même du rebord interne de l'orbite ; 2° dans l'angle antéro-externe, le *prolongement malaire* ou *zygomatique*, qui envahit parfois la moitié interne de l'os malaire ; 3° en bas, au niveau du bord alvéolaire, le *prolongement alvéolaire*, creusé aux dépens du tissu osseux dans lequel sont implantées les dents, d'où il résulte des rapports plus intimes entre la cavité sinusale et les racines des dents (p. 463) ; 4°, en bas et en dedans, le *prolongement palatin inférieur*, dédoublant plus ou moins loin les deux lames osseuses qui constituent la voûte palatine, s'étendant parfois jusqu'à quelques millimètres de la suture médio-palatine ; 5° enfin, en haut et en arrière, le *prolongement palatin supérieur*, développé dans l'angle postéro-supérieur du sinus, aux dépens de la partie supérieure de l'os palatin : il étend la cavité sinusale jusqu'au contact de la partie antéro-inférieure du sinus sphénoïdal et des cellules ethmoïdales postérieures. Tous ces prolongements, augmentant les rapports du sinus maxillaire avec les régions ou les

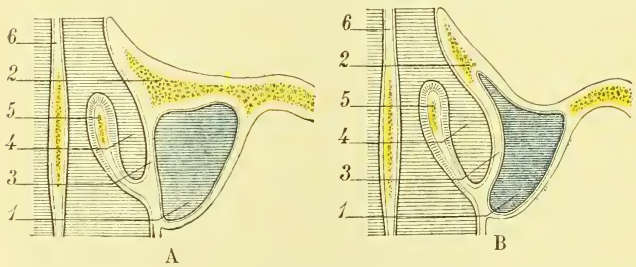


Fig. 334.

Les deux variétés de petits sinus maxillaires : Segment de coupe horizontale de la région naso-maxillaire, passant par le cornet inférieur.

A, type de rétrécissement du sinus par épaississement considérable de la paroi antérieure de la cavité sinusale. — B, type de rétrécissement du sinus par excavation exagérée de la paroi antérieure et de la paroi méatique.

1, sinus maxillaire. — 2, paroi antérieure. — 3, paroi méatique. — 4, méat inférieur. — 5, cornet inférieur. — 6, cloison des fosses nasales.

cavités avoisinantes, favorisent, on le conçoit aisément, l'extension de l'inflammation primitivement localisée au sinus. — Les *petits sinus* (fig. 334) peuvent résulter de deux causes : 1° ou bien ils sont dus à une résorption incomplète du tissu spongieux du maxillaire supérieur et, dans ce cas, les parois sinusales sont épaisses (fig. 334,A) et les dents n'affectent que des rapports éloignés avec la cavité du sinus; 2° ou bien ils sont dus à une excavation très marquée de la paroi externe des fosses nasales d'une part et de la fosse canine de l'autre (fig. 334,B) ; ces deux parois se dirigeant ainsi l'une vers l'autre, transforment la moitié antérieure du sinus en un étroit sillon ; dans ce cas, à l'inverse du précédent, les parois peuvent être minces et les rapports des racines des dents avec la cavité sinusale assez intimes. L'examen de la fosse nasale, en montrant un méat inférieur fortement excavé, peut donc fournir quelques présomptions sur les dimensions du sinus correspondant.

Des recherches anatomiques et cliniques de Mahu (1903) il résulte que les sinus, même les plus petits, ont une capacité qui ne s'abaisse pas au-dessous de 2 centimètres cubes, même quand le sinus est plein de pus, si ce pus provient d'un autre sinus auquel le sinus maxillaire sert simplement de réservoir. Au contraire, lorsque le pus contenu dans le sinus maxillaire est sécrété par les parois mêmes de ce sinus, celles-ci sont épaissies au point que la capacité du sinus est considérablement réduite et oscille entre un tiers de centimètre cube et zéro. La capacité sinusale est mesurable cliniquement par l'injection suivie d'aspiration du liquide dans une seringue graduée.

**2° Cavité sinusale et son revêtement.** — La cavité du sinus maxillaire est, dans la grande majorité des cas, une cavité unique. Zuckerkandl et Gruber (5 fois sur 200 sujets), l'ont trouvée divisée en deux parties par une cloison osseuse complète. Sur 150 sujets examinés, Sieur et Jacob n'ont rencontré qu'un seul cas de sinus cloisonné, et encore la cloison était-elle incomplète. Mais s'il est rare de tomber sur des sinus à cloisons complètes, il est très fréquent au contraire d'observer, ici comme dans les sinus frontaux et dans les sinus sphénoïdaux, des cloisons incomplètes, osseuses le plus souvent, parfois fibro-muqueuses. Ces cloisons, qui siègent de préférence au niveau des angles antéro-postérieur et postéro-supérieur, et surtout au niveau du plancher, circonscrivent des sortes de logettes, dans lesquelles, lorsque le sinus est infecté, l'inflammation tend à se cantonner. Le chirurgien doit les cureter avec soin, lorsqu'il intervient, pour éviter une récidive rapide. Comme le sinus frontal, les cellules ethmoïdales et le sinus sphénoïdal, le sinus maxillaire ne renferme que de l'air à l'état normal. Quant à son contenu à l'état pathologique, nous renvoyons, pour éviter des redites, à ce que nous avons dit plus haut (p. 29) en décrivant le sinus frontal.

La *muqueuse de l'antre*, comme celle des autres cavités annexes des fosses nasales, est une émanation de la pituitaire. Peu épaisse à l'état normal, elle devient fongueuse lorsqu'elle est enflammée et acquiert, alors, une épaisseur qui peut parfois être supérieure à 1 centimètre. Elle renferme des glandes à mucus, aux dépens desquelles se forment ces petits kystes que l'on trouve si souvent à la surface intérieure du sinus. Il n'est pas rare de rencontrer dans son épaisseur, au niveau de sa portion juxta-périostique, de petites aiguilles osseuses qui, d'après Dolbeau, seraient le point de départ des *ostéomes du sinus maxillaire*. La muqueuse du sinus maxillaire peut donner naissance à des tumeurs malignes qui nécessitent la résection hâtive du maxillaire supérieur ; le plus souvent, malgré une large et précoce intervention, elles récidivent rapidement.

Les *artères* qui vascularisent la muqueuse du sinus proviennent, d'une part des artères de la pituitaire (sphéno-palatine), d'autre part des artères de la face (buccale, palatine, alvéolaire, faciale). Ces dernières, appliquées sur la face externe des parois de l'antre, envoient au travers des minces parois osseuses un certain nombre de ramuscules qui se terminent à la face profonde de la muqueuse. — Les *veines* accompagnent les branches artérielles ; elles aboutissent au plexus ptérygo-maxillaire d'une part et, d'autre part, par l'intermédiaire de la veine faciale, à la veine ophthalmique. — Les *lymphatiques* sont assez mal connus ; ils se confondent avec

ceux de la pituitaire (p. 441). — De nombreux *filets nerveux* provenant du sous-orbitaire et du ganglion sphéno-palatin, se distribuent à la muqueuse du sinus.

**3° Forme et rapports du sinus maxillaire.** — Envisagé au point de vue de sa forme, le sinus maxillaire peut être comparé à une pyramide quadrangulaire, à base interne et à sommet dirigé en dehors. Nous pouvons, en conséquence, lui considérer : 1° quatre *parois* ou *faces;* 2° une *base;* 3° un *sommet;* 4° quatre *bords*.

A. Parois. — Les parois (fig. 335 et 337) se distinguent, d'après leur situation, en antérieure, postérieure, supérieure et inférieure. La paroi postérieure et la paroi inférieure (paroi externe de quelques auteurs) n'étant séparées l'une de l'autre que par un bord arrondi et mousse, très peu accusé, peuvent être comprises dans une seule et même description sous le nom de paroi postéro-inférieure.

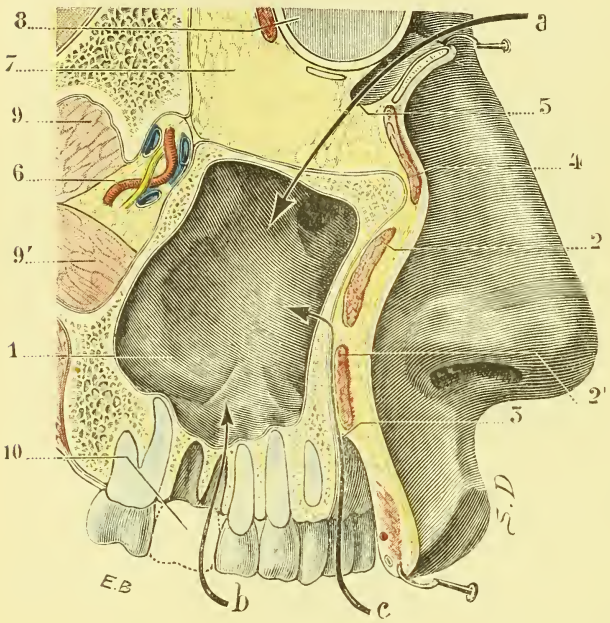


Fig. 335.
Rapports du sinus maxillaire et voies d'accès sur sa cavité.

Coupe latéro-sagittale droite de la face. Sujet congelé. Segment interne de la coupe.

1, sinus maxillaire droit. — 2, grand zygomatique. — 2', releveur de la lèvre supérieure. — 3, cul-de-sac labio-gingival supérieur. — 4, orbiculaire des paupières. — 5, cul-de-sac conjonctival inférieur. — 6, artère maxillaire interne. — 7, orbite. — 8, globe oculaire. — 9 et 9', les deux faisceaux du ptérygoïdien externe. — 10, première grosse molaire arrachée.
*a*, voie d'accès orbitaire. — *b*, voie d'accès alvéolaire. — *c*, voie d'accès par le sillon gingivo-labial.

a. *Paroi antérieure.* — La paroi antérieure est encore appelée *paroi jugale*, en raison des rapports qu'elle affecte avec la joue. Quelles que soient les dimensions de la cavité sinusale, elle remonte en haut jusqu'au rebord orbitaire. Par contre, ses limites, en bas et en avant, varient suivant la capacité du sinus : aussi est-il, toujours prudent, lorsqu'on veut ouvrir l'antre par la résection de cette paroi (premier temps du procédé de Caldwell-Luc), d'amorcer la trépanation dans son segment supérieur, plutôt qu'en bas. Sa limite inférieure se trouve représentée, d'ordinaire, par une ligne qui, suivie de dedans en dehors, se dirige tout d'abord obliquement en bas et en dehors en longeant le sillon naso-génien jusqu'à la racine de la canine ou, mieux, de la première prémolaire; à partir de cette dent, elle reste parallèle au rebord alvéolaire jusqu'à la deuxième grosse molaire. Vue extérieurement, la paroi jugale du sinus est plus ou moins excavée, d'où le nom de *fosse canine* qui lui est encore donné par les auteurs; cette excavation est d'autant plus profonde que le sinus est plus petit. En haut et à 7 ou 8 millimètres au-dessous du rebord orbitaire, elle présente le *trou sous-orbitaire*, par où sort le nerf de même nom. Recouverte par les parties molles de la joue, elle est facilement abordable, soit au travers de ces parties molles, soit par le cul-de-sac gingivo-labial (fig. 335, *c*) lequel, en affleurant son bord inférieur, permet de trépaner la paroi antérieure de

l'antre très largement et de reconstituer cette paroi par rabattement et suture de la muqueuse décollée, sans laisser de cicatrices apparentes (Caldwell-Luc). La faible épaisseur de la paroi jugale, qui est de 1 millimètre en moyenne, rend cette trépanation très facile et très rapide.

b. *Paroi postéro-inférieure.* — La paroi postéro-inférieure du sinus maxillaire est convexe : elle forme la paroi antéro-interne de la fosse zygomatique. Son épaisseur est de 2 millimètres environ.

c. *Paroi supérieure.* — La paroi supérieure ou *paroi orbitaire,* très mince, encore plus mince que la paroi jugale, constitue le plancher de l'orbite. Elle n'est pas exactement horizontale, mais légèrement inclinée en dehors, de façon à former avec la paroi interne ou nasale du sinus un angle dièdre aigu, dont le sommet est occupé en partie, disons-le tout de suite, par le canal maxillaire. La paroi orbitaire est creusée d'un conduit, le *conduit sous-orbitaire,* qui loge le nerf sous-orbitaire; ce conduit fait un relief très accusé dans la cavité sinusale. Les rapports du nerf sous-orbitaire avec la muqueuse du sinus, dont il n'est séparé que par une lamelle toujours papyracée, souvent déhiscente par places, les rapports identiques des rameaux nerveux qui en émanent et qui, sous le nom de nerfs dentaires antérieurs, se placent dans l'épaisseur de la paroi jugale, ces rapports, disons-nous, expliquent la fréquence des névralgies du sous-orbitaire, notamment des névralgies dentaires dans les inflammations de l'antre d'Highmore. Hajek fait même remarquer que c'est surtout dans les inflammations des grands sinus qu'on les observe, parce que les canalicules osseux qui logent ces filets nerveux sont, en pareil cas, en rapport plus immédiat avec la muqueuse malade. Ajoutons que, dans le cas de tumeur maligne du sinus maxillaire, ces mêmes nerfs, et en particulier les rameaux cutanés du sous-orbitaire, sont rapidement détruits : il en résulte alors une anesthésie plus ou moins complète de la joue. L'apparition de cette anesthésie au cours de l'évolution d'une affection de la région maxillaire, dont le diagnostic reste hésitant, sera donc en faveur de la malignité de la lésion.

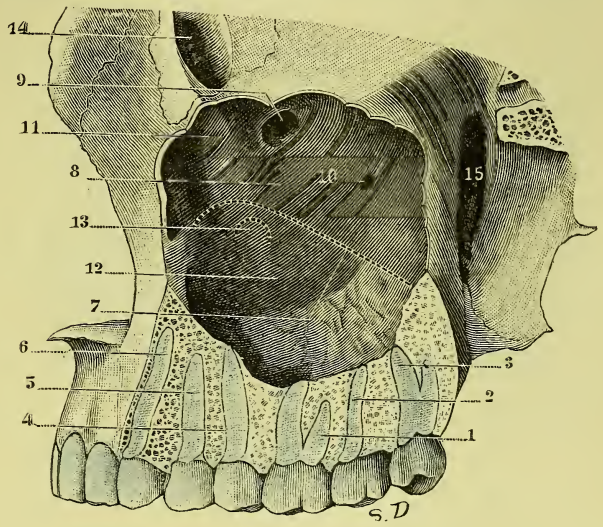


Fig. 336.
Rapports du sinus maxillaire avec les dents et avec la paroi externe des fosses nasales.

(En pointillé la ligne d'insertion du cornet inférieur et l'orifice du canal lacrymo-nasal.)

1, première molaire. — 2, deuxième molaire. — 3, troisième molaire. — 4, deuxième prémolaire. — 5, première prémolaire. — 6, canine. — 7, bord d'insertion du cornet inférieur, — 8, paroi du sinus répondant au méat moyen. — 9, orifice vrai du sinus maxillaire. — 10, orifice de Giraldès. — 11, saillie du canal lacrymo-nasal. — 12, paroi du sinus répondant au méat inférieur. — 13, portion de la paroi du sinus répondant à l'orifice du canal lacrymo-nasal dans le méat inférieur. — 14, gouttière lacrymo-nasale de l'orbite. — 15, fosse ptérygo-maxillaire.

*B.* Base. — La base du sinus maxillaire, décrite encore sous le nom de *paroi interne* ou *paroi nasale,* est formée par une partie de la paroi externe des fosses nasales. L'insertion du cornet inférieur la divise en deux segments (fig. 336 et 337),

l'un et l'autre de forme triangulaire : 1° un segment antéro-inférieur, qui répond au méat inférieur; 2° un segment postéro-supérieur, plus petit, qui répond au méat moyen et qui se termine en avant et en haut par l'ostium maxillaire (Sieur et Jacob).

α) Au niveau du *segment postéro-supérieur*, la paroi du sinus, formée par la portion inférieure de la paroi externe du méat moyen, est, comme nous l'avons vu en étudiant le squelette des fosses nasales, exclusivement muqueuse en certains points. En ces points, elle présente fréquemment (1 fois sur 5 en moyenne) un ou plusieurs orifices, décrits sous le nom *d'orifices de Giraldès* ou *orifices accessoires* du sinus : comme l'orifice principal, ils font communiquer la cavité du sinus avec la fosse nasale. Les orifices créés par le chirurgien pour le drainage du sinus maxillaire par le méat moyen (fig. 337,C), même au moyen d'une brèche assez large (Rethi), ne peuvent, pas plus que les orifices naturels, répondre au point déclive du sinus.

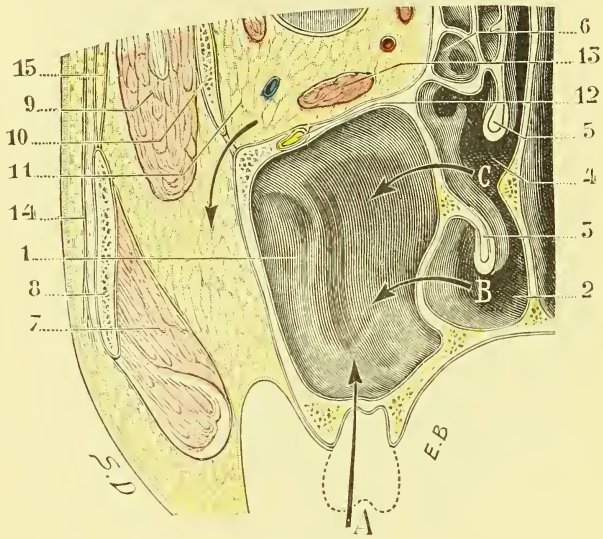


Fig. 337.
Rapports du sinus maxillaire et voies d'accès sur sa cavité.

(Coupe frontale de la face. Sujet congelé. Segment postérieur de la coupe.)

1, sinus maxillaire droit. — 2, méat inférieur. — 3, cornet inférieur. — 4, méat moyen. — 5, cornet moyen. — 6, cellules ethmoïdales. — 7, masséter. — 8, os malaire. — 9, muscle temporal. — 10, paroi externe de l'orbite. — 11, orbite (une flèche passant par la fente sphéno-maxillaire montre la voie que peuvent suivre les affections orbitaires pour envahir la fosse zygomatique et réciproquement). — 12, nerf sous-orbitaire. — 13, muscle droit inférieur. — 14, aponévrose épicranienne. — 15, aponévrose temporale et ses deux feuillets.

A, voie d'accès alvéolaire. — B, voie d'accès par le méat inférieur. — C, voie d'accès par le méat moyen.

β) Le *segment antéro-inférieur* de la base du sinus maxillaire est en général assez étendu. Il est constitué par la paroi externe du méat inférieur, c'est-à-dire en allant d'avant en arrière : 1° par l'embouchure du canal lacrymo-nasal; 2° par l'apophyse auriculaire du cornet inférieur; 3° enfin, par le palatin. C'est ce segment inféro-antérieur, ou si l'on préfère la paroi externe du méat inférieur, que l'on effondre (fig, 337,B), lorsqu'on ponctionne le sinus, soit pour l'explorer (ponction exploratrice, Schmidt, Lichtwitz), soit pour le drainer largement, cette voie de drainage étant tantôt employée seule (Claoué), tantôt constituant le temps final de la trépanation du sinus après suppression préalable de sa paroi osseuse antérieure (Caldwell-Luc). La brèche doit être pratiquée à 2 centimètres au moins en arrière de la tête du cornet inférieur pour éviter de léser le canal lacrymo-nasal et pour opérer sur la partie la plus mince de la paroi; en ce point, la hauteur du méat mesure encore 16 à 18 millimètres (Sieur et Jacob).

*C.* Sommet. — Le sommet du sinus répond à la moitié interne de l'os malaire, dans lequel il se prolonge plus ou moins suivant les dimensions de la cavité sinusale. Il est fortement tronqué. Dans certains cas, même, il représente la partie la plus large du sinus.

*D.* Bords. — Les bords du sinus maxillaire, disons-le tout de suite, ne répondent pas aux arêtes de la pyramide à laquelle nous l'avons comparé, mais plutôt au pourtour de sa base, et voilà pourquoi, cette base étant quadrangulaire, nous décrirons quatre bords. Nous les distinguerons, en antérieur, postérieur, supérieur et inférieur :

a. *Bord antérieur.* — Le bord antérieur, dirigé verticalement, résulte de la jonction de la paroi jugale avec la paroi nasale du sinus ; lorsque ces deux parois sont fortement excavées, le bord antérieur du sinus se trouve transformé en une fente étroite, qu'il est indispensable de bien explorer, quand on intervient pour une sinusite.

b. *Bord postérieur.* — Le bord postérieur, fort large, est uni en bas au palatin et à l'apophyse ptérygoïde ; il en est séparé, en haut, par une cavité en forme de fente, la fente ptérygo-maxillaire, que nous avons étudiée plus haut (p. 213). Rappelons qu'à ce niveau, le sinus est en rapport, par l'intermédiaire de la mince lame qui le sépare de la fosse précitée, avec le ganglion de Meckel et avec le nerf maxillaire supérieur : certains chirurgiens (Carnochan), s'appuyant sur ces relations, ont conseillé, dans le cas où il est indiqué de réséquer le nerf et son ganglion, d'aborder ces derniers en passant au travers du sinus (*voie transmaxillaire*, fig. 158, p. 219). Rappelons encore que les nerfs dentaires postérieurs se trouvent logés dans l'épaisseur du bord postérieur du sinus.

c. *Bord supérieur.* — Le bord supérieur, que forment le plancher de l'orbite et la paroi nasale en s'unissant l'un à l'autre, est en rapport avec l'extrémité inférieure des cellules ethmoïdales, qui font parfois, en arrière surtout, une saillie plus ou moins accusée dans la cavité sinusale (fig. 325, 6' et 7').

d. *Bord inférieur.* — Le bord inférieur, que l'on décrit encore sous le nom de *plancher de l'antre*, parce qu'il en constitue la partie la plus déclive, le bas fond en quelque sorte, descend en général un peu au-dessous d'un plan horizontal passant par le plancher des fosses nasales. Il répond à la partie postérieure du bord alvéolaire du maxillaire supérieur et est en rapport avec les petites et grosses molaires qui y sont implantées (fig. 336). Les deux premières grosses molaires et la deuxième prémolaire sont tout particulièrement en relation intime avec le sinus. D'ordinaire, leurs racines font sur le plancher une saillie plus ou moins marquée ; elles ne sont séparées de la cavité sinusale que par une mince couche de tissu spongieux, qui parfois même fait défaut par places, auquel cas une ou plusieurs racines sont à nu dans le sinus. Ces rapports des dents précitées avec le sinus maxillaire ont un grand intérêt pratique. Ils expliquent pourquoi la carie dentaire peut se compliquer de sinusite maxillaire, pourquoi l'extirpation d'une de ces dents entraîne quelquefois l'ouverture accidentelle du sinus, pourquoi enfin cette ouverture a été pratiquée de parti pris et conseillée par les chirurgiens, pour donner issue au pus contenu dans la cavité sinusale et drainer cette dernière (*méthode de* Cooper ; *ponction alvéolaire du sinus maxillaire*, fig. 337,A).

*E.* Canal et orifice maxillaires. — Le sinus maxillaire s'ouvre dans la gouttière de l'unciforme (p. 434) par un court canal, en grande partie muqueux, appelé *canal maxillaire*. Ce canal a une longueur de 6 à 8 millimètres en moyenne, mais elle peut atteindre en certains cas 10 et 15 millimètres (Sieur et Jacob) ; sa largeur est de 3 à 5 millimètres. Sa direction est presque perpendiculaire à celle de la gouttière de l'unciforme (fig. 324,*b*) ; il est, en effet, dirigé de bas en haut, d'avant en arrière et de dehors en dedans. Le canal maxillaire débouche dans le sinus sur

la partie antérieure et supérieure de la paroi interne, immédiatement en arrière de la saillie que forme le canal lacrymo-nasal. L'orifice par lequel il s'ouvre dans la cavité sinusale mesure 3 à 5 millimètres de diamètre : de forme tantôt arrondie, tantôt ovalaire, cet orifice fait souvent saillie dans le sinus, en raison des replis plus ou moins nombreux de la muqueuse qui l'entourent. Le canal maxillaire débouche, d'autre part, à l'extrémité postérieure de la gouttière de l'unciforme (fig. 338) et tout au fond de cette gouttière, à 45 millimètres environ de la narine. Or, si nous nous souvenons que la gouttière de l'unciforme a une profondeur de 8 à 10 millimètres et une largeur de 2 à 3 millimètres, qu'elle est plus ou moins cachée par la bulle ethmoïdale et recouverte par le cornet moyen, il nous sera facile de comprendre pourquoi le cathétérisme du canal maxillaire est à peu près impossible (Zuckerkandl) et pourquoi, en pratique, il est préférable de ponctionner le sinus par le méat inférieur, lorsqu'on veut s'assurer s'il est ou non le siège d'un épanchement. Nous ferons remarquer, en terminant, que la situation du canal maxillaire à la partie supérieure et antérieure du sinus favorise la rétention des liquides dans la cavité sinusale, quelle que soit la position de la tête et, par suite, facilite son infection. Cette prédisposition du sinus maxillaire à l'inflammation est encore augmentée par ce fait, déjà signalé plus haut, à savoir que, s'ouvrant dans le point le plus déclive de la gouttière de l'unciforme, il est en quelque sorte le « collecteur » de toutes les sécrétions qui s'y déversent et en particulier des sécrétions ethmoïdo-frontales. De fait, dans les cas de sinusite frontale et d'ethmoïdite antérieure, on trouve à peu près toujours du pus dans sa cavité. Dans ces cas, tantôt le sinus maxillaire sert uniquement de réservoir, mais n'est point malade : il s'agit d'un « empyème », facilement curable ; tantôt le sinus est malade et il s'agit d'une « vraie sinusite » maxillaire, dont la cure est autrement difficile. Rappelons à ce propos que la recherche de la capacité du sinus, faite suivant la méthode de Mahu (p. 459), permettrait de distinguer l'empyème de la vraie sinusite.

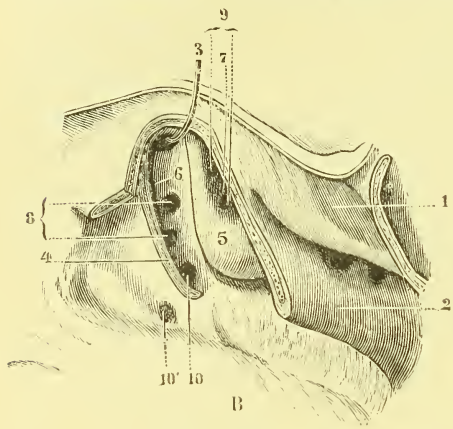


Fig. 338.
Gouttière de l'unciforme, côté droit, l'unciforme étant réséqué (T.).

1, cornet supérieur. — 2, cornet moyen, en grande partie réséqué. — 3, orifice du sinus frontal. — 4, unciforme réséqué à son insertion sur la paroi — 5, bulla ethmoidalis. — 6, gouttière de l'unciforme ou sulcus infra-bullaris. — 7, gouttière de la bulle. — 8, orifices des cellules ethmoïdales de la gouttière de l'unciforme. 9, orifices des cellules ethmoïdales de la gouttière de la bulle — 10, orifice du sinus maxillaire, avec 10', orifice accessoire de ce sinus.

**4° Exploration et voies d'accès.** — Le sinus maxillaire, comme nous l'avons dit plus haut, peut être exploré : 1° par le procédé dit de la *transillumination* (*méthode d'Heryng*); 2° exceptionnellement, par le cathétérisme de l'orifice maxillaire, dans la gouttière de l'unciforme ; 3° par la ponction de la paroi externe du méat inférieur.

La cavité sinusale est accessible par trois voies (fig. 335 et 337) : par la voie buccale, par la voie nasale, par la voie orbitaire. — En suivant la *voie buccale*, on peut pénétrer dans le sinus : 1° par l'alvéole des grosses molaires ; 2° par la paroi antérieure, soit qu'on pratique seulement la résection partielle de cette paroi ou bien la résection totale de Luc-Caldwel. — En suivant la *voie nasale*, on peut atteindre le sinus, soit par le méat inférieur (*ponction* de Lichtwitz, *résection limitee* de Luc, *résection*

*étendue* de Claoué), soit par le méat moyen (*résection partielle* de Rethi). — Quant à la *voie orbitaire*, elle a été suivie par Rochet (Th. de Lyon, Vandenbosche) dans un cas d'épiphora rebelle. Rochet a effondré la portion de la paroi orbitaire du sinus répondant au cul-de-sac conjonctival inférieur : par cette voie, les larmes ont pu s'écouler dans la cavité sinusale et, de là, dans les fosses nasales.

## ARTICLE IV

# APPAREIL DU GOUT

## (LANGUE)

Les éléments nerveux destinés à être impressionnés par les saveurs se trouvent disséminés à la surface extérieure de la langue, qui, de ce fait, peut être considérée comme représentant l'organe du goût. Mais la langue n'est pas seulement l'organe du goût : en raison de sa structure essentiellement musculeuse, elle joue encore un rôle important dans la mastication, dans la déglutition, dans la succion, enfin dans l'articulation des sons. Ce sont même les troubles de ces dernières fonctions, plus encore que les troubles du goût, qui donnent aux maladies de la langue leur physionomie clinique.

### *A*) — CONSIDÉRATIONS GÉNÉRALES

A l'état normal et au repos, la langue occupe la cavité buccale qu'elle remplit à peu près complètement. Incluse dans l'espace parabolique que circonscrivent les arcades dentaires, elle fait corps, ainsi que nous l'avons vu, avec le plancher de la bouche, dont elle n'est, du reste, qu'une portion modifiée (voy. p. 228).

Elle est située au-dessous de la région palatine, au-dessus des deux régions sus-hyoïdienne et sublinguale, immédiatement en avant de la région pharyngienne qu'elle contribue à former.

Lorsque la langue se contracte, elle pénètre entre les arcades dentaires et peut sortir hors de la cavité buccale. On conçoit que, dans ces conditions, elle puisse être mordue, parfois même sectionnée complètement par les dents. Dans certaines affections, elle présente des dimensions telles, qu'elle ne peut plus être contenue dans la bouche. Elle proémine alors, d'une part, vers le pharynx et fait saillie, d'autre part, à l'extérieur à travers l'orifice buccal. Il en est ainsi en particulier dans les *glossites aiguës* et dans cette maladie congénitale que l'on nomme la *macroglossie*. Dans ce dernier cas, elle acquiert des dimensions colossales, pendant hors de la bouche, luxant et déviant les dents, amenant même l'atrophie du maxillaire inférieur par l'obstacle qu'elle apporte au développement de cet os.

### *B*) — FORME EXTÉRIEURE ET RAPPORTS

La langue, avons-nous dit, peut être considérée (et c'est d'ailleurs exact au point de vue embryologique) comme une masse musculaire née des arcs osseux qui soutiennent la gouttière du plancher buccal, masse musculaire qui, soulevant la muqueuse buccale et s'en coiffant, fait saillie à la fois dans la bouche et dans le

pharynx. Elle présente deux portions (fig. 346, p. 478) : 1° une portion visible dans la cavité bucco-pharyngienne, c'est la *langue proprement dite* ou encore la *portion mobile de la langue ;* 2° une portion cachée dans l'épaisseur du plancher de la bouche, non recouverte par la muqueuse, c'est la *racine de la langue* ou bien encore la *portion fixe de la langue*. Nous étudierons séparément ces deux portions de la langue et nous commencerons par la portion fixe ou racine.

## 1° — Portion fixe ou racine de la langue

La racine de la langue est constituée en grande partie par l'origine des muscles hyo-glosses et génio-glosses. Comme nous l'avons déjà vu (p. 231), elle forme la paroi interne de la loge sublinguale. On peut la considérer comme le segment d'insertion de la langue. Par sa racine, en effet, la langue s'attache :

α) *Aux apophyses géni du maxillaire inférieur*, au-dessus des mylo-hyoïdiens et des génio-hyoïdiens. Ce point de fixation de la langue au maxillaire inférieur l'empêche de basculer en arrière et de tomber sur l'orifice supérieur du larynx; aussi, lorsque, dans une opération sur l'os de la mâchoire (résection) ou dans une amputation de la langue, ce point d'attache a été détruit, voit-on se produire des accidents graves de suffocation. Il suffit d'ordinaire pour les éviter, dans l'amputation de la langue par exemple, de passer un fil dans le moignon restant et de le fixer au pansement ou aux dents : on donne ainsi un point d'attache artificiel à la langue. On évitera, de même, la bascule en arrière de la langue après la résection de la mâchoire inférieure, si l'on fait porter le trait de scie, non pas sur la portion médiane de l'os, mais en dehors d'elle, de façon à ne pas intéresser les apophyses géni et, par conséquent, à respecter les muscles génio-glosses ;

β) *Au corps et à la grande corne de l'os hyoïde :* grâce à cette insertion de la langue sur l'os hyoïde, il est possible, en la tirant hors de la bouche, d'attirer en haut l'appareil hyoïdien et, en même temps et par son intermédiaire, le larynx (c'est pourquoi, signalons-le en passant, la traction de la langue est le temps préparatoire de l'examen laryngoscopique). Laborde a montré que l'excitation laryngée, qui résulte de cette manœuvre, est susceptible de réveiller le réflexe respiratoire, lorsque ce dernier est inhibé. C'est sur cette propriété qu'est basée sa *méthode des tractions rythmées de la langue*, pour rappeler à la vie les sujets qui sont en état de mort apparente.

La langue est encore maintenue en position par les muscles des piliers antérieurs du voile du palais, qui viennent se perdre dans son épaisseur et dont la section, au ras de la langue, permet d'attirer au dehors de la bouche une grande portion de cet organe et d'en pratiquer l'extirpation par les voies naturelles. En plus des muscles du pilier antérieur, nous citerons encore, parmi les moyens de fixité de la base de la langue, les muscles pharyngo-glosses et aussi la muqueuse buccale, laquelle se continue directement avec la muqueuse pharyngienne.

## 2° — Portion mobile de la langue

La portion mobile ou mieux la portion libre de la langue est, en anatomie médico-chirurgicale, de beaucoup la plus importante. Elle est constituée par deux segments (fig. 346) : un *segment buccal* et un *segment pharyngien* ou *base de la langue*. L'isthme du gosier et le V lingual leur servent de limite respective. Ces

deux segments, bien qu'étant en continuité directe l'un avec l'autre, n'en présentent pas moins, aux points de vue anatomique, physiologique, pathologique et opératoire, des différences telles, qu'il convient de les décrire séparément.

Le segment buccal, en effet, est exclusivement gustatif. Visible dès que le sujet ouvre la bouche, ses lésions échappent difficilement à l'examen et sont aisément abordables par la cavité buccale. Au contraire, le segment pharyngien ou base de la langue ne présente aucun corpuscule du goût et par conséquent ne joue aucun rôle dans la gustation; mais il est occupé par une véritable amygdale, *l'amygdale linguale*, dont la pathologie ne ressemble en rien à celle du reste de la langue. Il fait saillie dans cette partie de la cavité pharyngienne que nous avons décrite plus haut sous le nom de *oro-pharynx;* il en résulte qu'il n'est explorable qu'au moyen du laryngoscope et que, pour l'aborder, le chirurgien doit souvent se créer une voie artificielle. Il convient donc, et nous ne saurions trop insister sur ce point, de distinguer nettement le segment buccal du segment pharyngien ou base de la langue.

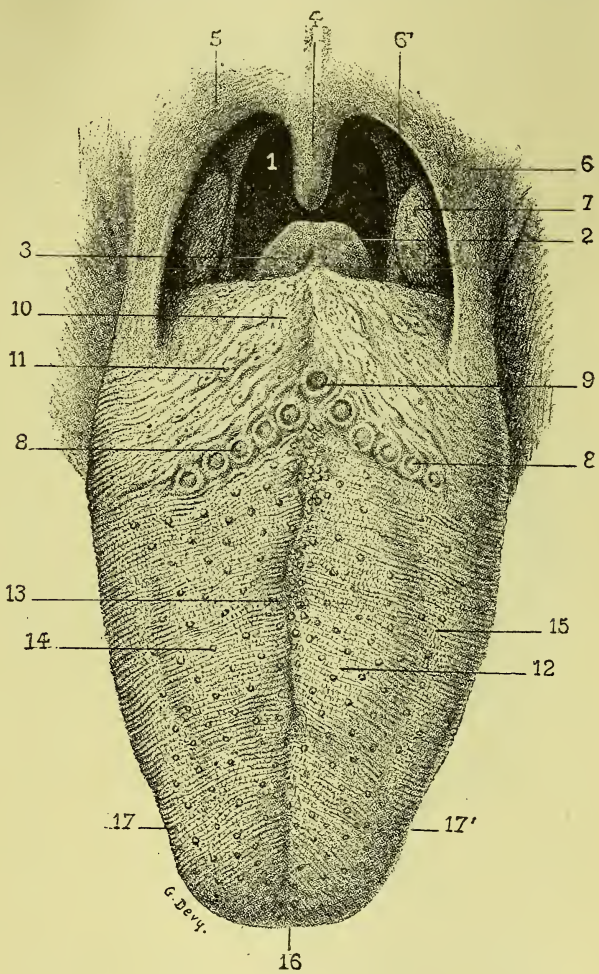


Fig. 339.
Face supérieure de la langue (T.).

1, pharynx. — 2, épiglotte. — 3, repli glosso-épiglottique médian. — 4, luette. — 5, voile du palais, avec 6 et 6', ses piliers antérieur et postérieur. — 7, amygdale. — 8, papilles caliciformes formant le V lingual. — 9, papille caliciforme médiane, formant le sommet du V. — 10, portion pharyngienne de la langue, avec 11, ses glandes folliculeuses formant l'amygdale linguale. — 12, face supérieure de la portion buccale de la langue, avec : 13, son sillon médian ; 14, ses papilles fongiformes ; 15, ses papilles corolliformes. — 16, pointe de la langue. — 17, 17', ses bords droit et gauche.

**1° Segment buccal.** — Le segment buccal est la portion de la langue qui se trouve située en avant de l'isthme du gosier et du V lingual. Elle est sensiblement horizontale et revêt, dans son ensemble, la forme d'un cône aplati de haut en bas, dont le sommet, encore appelé *pointe de la langue*, serait incliné en avant. Envisagée au point de vue de sa configuration extérieure et de ses rapports, elle nous offre à considérer deux faces, l'une supérieure, l'autre inférieure, et deux bords latéraux.

a. *Face supérieure.* — La face supérieure ou *dorsale* (fig. 339, 12) est en rapport avec la voûte palatine. Elle nous présente un sillon médian sur lequel viennent s'implanter régulièrement des rangées de papilles, à la manière des barbes d'une plume sur sa tige. Ces papilles, distinguées en *papilles fongiformes* et en *papilles filiformes* d'après leur forme extérieure (voy. les Traités d'anatomie descriptive), donnent à la face supérieure de la langue un aspect tomenteux tout particulier et, au toucher, une sensation de velouté.

A sa limite postérieure, la face dorsale du segment buccal de la langue nous présente le V lingual que forment les 9 ou 11 *papilles caliciformes*. Ces papilles, volumineuses et toujours visibles, qui, disons-le dès maintenant, représentent, avec les papilles fongiformes, les véritables *papilles gustatives*, ces papilles, disons-nous, sont disposées en deux séries linéaires obliques, l'une à droite l'autre à gauche de la ligne médiane : dans leur ensemble elles forment une sorte de V, dont le sommet est postérieur et dont les deux branches se dirigent, en divergeant, vers les bords de la langue, qu'elles n'atteignent jamais. La papille qui occupe le sommet du V est la plus volumineuse; plus ou moins profondément déprimée, elle porte le nom de *trou borgne de la langue* ou encore de *foramen cæcum*. Elle est le vestige de l'évagination aux dépens de laquelle se constitue, chez l'embryon, la portion médiane de la glande thyroïde ou pyramide de Lalouette (voy. *Région thyroïdienne*). La partie supérieure de cette évagination, que l'on désigne encore sous le nom de *conduit lingual* ou *conduit thyréoglosse* (His), se résorbe vers le deuxième mois de la vie fœtale. Quelquefois, cependant, elle persiste sur une longueur plus ou moins grande et forme alors un tout petit canal connu sous le nom de *canal de Bochdalek*. C'est aux dépens de ce canal que se développent les *kystes mucoïdes congénitaux de la base de la langue*.

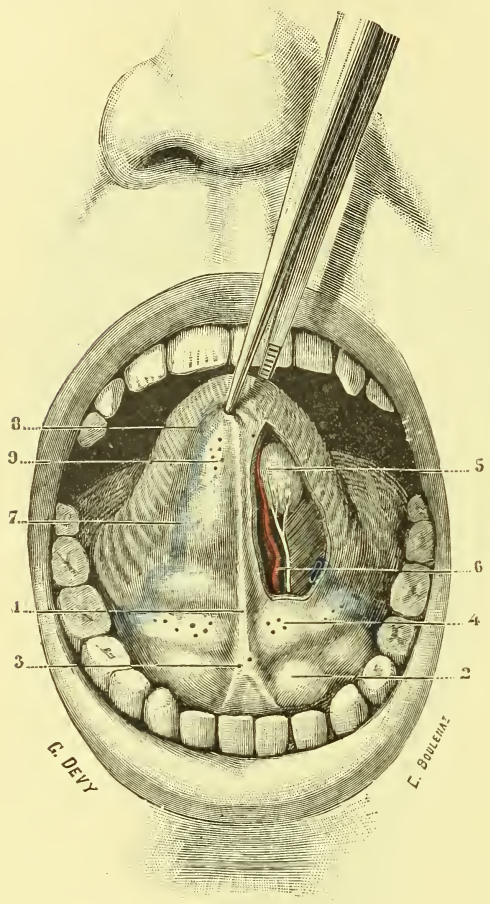


Fig. 340.

La langue fortement érignée en haut, pour montrer sa face inférieure et le plancher buccal (T.),

(Du côté gauche, la muqueuse a été excisée, ainsi que les fibres musculaires les plus superficielles, pour mettre à découvert la glande de Nuhn.)

1, frein de la langue ou filet. — 2, muqueuse du plancher buccal, irrégulièrement soulevée par les lobules de la glande sublinguale. — 3, petite éminence où débouchent les conduits de Wharton. — 4, embouchures des conduits de la glande sublinguale. — 5, glande de Nuhn ou de Blandin. — 6, artère ranine et nerf lingual qui longent le bord interne de cet amas glandulaire. — 7, veine ranine. — 8, frange sublinguale ou plica fimbriata. — 9, conduits excréteurs de la glande de Nuhn.

La face supérieure de la langue est humide et rosée à l'état normal; elle est au contraire sèche, noirâtre (*langue rôtie*) dans les infections générales graves, la fièvre typhoïde par exemple ; on observe cependant une affection bénigne, mal connue d'ailleurs quant à sa pathogénie et décrite sous le nom de *langue noire*. Elle est blanchâtre, parfois couverte d'un enduit jaunâtre, dans la plupart des affections du tube digestif (*langue saburrale*, *langue chargée*). Dans certains cas où la langue est irritée d'une façon chronique, en particulier chez les fumeurs, on voit se développer, sur sa face dorsale, des plaques d'une coloration « blanc de porcelaine ». Ces plaques, qu'on observe encore, quoique moins souvent, sur les autres parois de la cavité buccale, constituent la *leucoplasie*

*buccale*, affection peu grave en elle-même, mais qui se transforme fréquemment en *épithélioma*. Parfois la muqueuse linguale prend un aspect ridé qui lui a fait donner le nom expressif de *langue scrotale*. Faisons remarquer en passant que, en raison de ses fonctions, la langue est, surtout pour le sexe masculin, un organe qui se trouve soumis à des causes d'irritation constante. Il en résulte que c'est sur la langue que s'observent de préférence les affections qui « se localisent » sur les points irrités : nous venons de mentionner la leucoplasie; signalons encore les plaques muqueuses de la syphilis secondaire, les gommes et les lésions scléro-gommeuses de la syphilis tertiaire, enfin l'épithélioma.

b. *Face inférieure*. — La face inférieure de la langue repose tout entière sur la face supérieure de la région sublinguale. Il arrive parfois, à la suite d'ulcérations ou de plaies occupant cette face inférieure, que des adhérences s'établissent entre elle et le plancher buccal. On conçoit que, en pareil cas, la mobilité de la langue disparaisse (d'où le nom d'*ankyloglosse* donné à cette affection) et que des troubles sérieux de la mastication, de la déglutition et de la phonation en soient la conséquence. La face inférieure de la langue nous présente (fig. 340), elle aussi, sur la ligne médiane, un sillon antéro-postérieur, auquel fait suite en arrière un important repli de la muqueuse que nous avons déjà étudié en décrivant la région sublinguale : c'est le *filet* ou *frein*. Elle est, de chaque côté du frein, lisse, gris rosée et laisse voir par transparence les veines ranines; elle se colore en jaune plus ou moins intense chez les sujets atteints d'ictère. En dehors et près des bords de la langue, elle est irrégulière, frangée et comme déchiquetée.

c. *Bords*. — Les bords de la langue, libres et arrondis, répondent aux arcades dentaires, ainsi qu'aux dents qui s'y implantent et sur lesquelles ils frottent dans les divers mouvements de l'organe. Il en peut résulter, lorsqu'une de ces dents est cassée ou cariée, ou même simplement usée, l'apparition, sur les bords et parfois sur la face inférieure de la langue, d'*ulcérations simples*. Ces ulcérations guérissent rapidement quand on a enlevé ou régularisé la dent en cause. On se gardera bien de les confondre avec les autres ulcérations fréquemment observées sur la langue, nous voulons dire les *ulcérations syphilitiques, tuberculeuses, cancéreuses*.

**2° Segment pharyngien, base de la langue.** — Le segment pharyngien de la portion libre de la langue est couramment désigné, dans le langage chirurgical, sous le nom de *base de la langue*. Il est constitué par la partie de l'organe qui se trouve située entre le V lingual, en avant et en haut, et les fossettes glosso-épiglottiques, en bas et en arrière. Tandis que le segment buccal se dispose suivant le plan horizontal, la base de la langue, au contraire, est verticale, et regarde le pharynx. Nous lui décrirons : 1° une seule face, la *face postérieure* ou *pharyngienne* (il n'existe pas, en effet, de face antérieure libre, la base de la langue formant en avant la racine de l'organe et se trouvant, par suite, cachée dans l'épaisseur du plancher buccal) ; 2° deux *bords latéraux;* 3° enfin *deux extrémités*, l'une supérieure, l'autre inférieure.

a. *Face pharyngienne, amygdale linguale*. — La face pharyngienne de la base de la langue (fig. 339,10) continue directement la face dorsale de la portion buccale. Elle a une forme quadrilatère et constitue la paroi antérieure de la portion buccale du pharynx. Au point de vue des rapports, elle répond : en haut, à la luette; en bas, comme nous le verrons plus loin, à l'épiglotte. Sa surface est très inégale : elle est occupée, en effet, par des saillies irrégulièrement hémisphériques de 1 à 4 millimètres de diamètre, séparées les unes des autres par des rigoles circulaires, et

creusées à leur sommet d'un petit orifice qui conduit dans une cavité centrale. Ce sont des *follicules*, dont la disposition rappelle exactement, par leur structure et par leur signification morphologique, ceux de l'amygdale palatine : aussi donne-t-on à leur ensemble le nom d'*amygdale linguale*. Le nombre de ces follicules, et par suite le développement de l'amygdale linguale, varie beaucoup suivant l'âge du sujet. Chez l'enfant (fig. 341, A), dont le système lymphatique, on le sait, est toujours fortement développé, l'amygdale linguale occupe toute la base de la langue et présente une épaisseur de 3 millimètres environ. Vers l'âge de quatorze ans, la

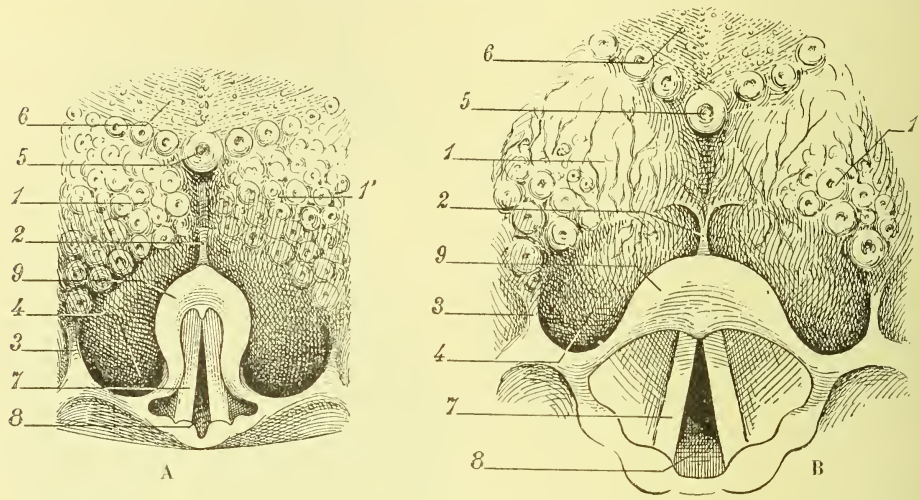


Fig. 341.
L'amygdale linguale et la base de la langue vues à l'examen laryngoscopique : A, chez l'enfant. B, chez l'adulte (d'après E. Escat).

1, 1', amygdale linguale. — 2, repli glosso-épiglottique médian. — 3, repli glosso-épiglottique latéral. — 4, fossette glosso-épiglottique. — 5, papille occupant le sommet du V lingual. — 6, face dorsale de la langue. — 7, corde vocale inférieure. — 8, glotte. — 9, épiglotte.

portion médiane s'atrophie et, dès ce moment, l'amygdale, unique jusque-là, semble divisée en deux moitiés symétriques, l'une droite, l'autre gauche : entre elles, et les séparant, se voit une petite surface lisse, qui s'étend du foramen cæcum au ligament glosso-épiglottique médian et qui laisse voir par transparence les veines superficielles de la base de la langue. La régression de l'amygdale linguale va s'accentuant avec l'âge et, chez l'adulte (fig. 341, B), elle n'est plus représentée que par quelques follicules, lesquels forment deux groupes situés sur les bords antérieurs des fossettes glosso-épiglottiques et au voisinage de l'insertion inférieure du pilier antérieur du voile du palais (E. Escat). Le rôle que joue, dans la pathologie de la région, l'amygdale linguale n'a été bien mis en lumière que dans ces dernières années. Et cependant, comme les amygdales palatines, comme l'amygdale pharyngée, avec lesquelles elle forme l'*anneau lymphatique de Waldeyer* (p. 251), elle est fréquemment le siège de lésions inflammatoires. Sa situation dans le pharynx, c'est-à-dire dans une région inaccessible à la vue par les moyens ordinaires, explique pourquoi ses lésions sont restées longtemps méconnues.

L'amygdale linguale peut être le siège d'inflammation aiguë simple (*amygdalite linguale catarrhale*), de phlegmons (*amygdalite et périamygdalite linguales phlegmoneuses*, Hayem, Fleischmann, Seifert, Simanowski, etc. etc.). On s'explique, si l'on se rappelle le siège de l'amygdale linguale et le rôle que joue dans la déglutition la base de la langue, on s'explique, disons-nous, pourquoi les malades accusent en pareil cas une douleur vive, qu'ils localisent à la grande corne de l'os hyoïde, et une gêne très marquée de la déglutition avec sensation de corps étranger arrêté dans le pharynx. L'amygdale linguale, comme les autres amygdales, peut s'hypertrophier

(*hypertrophie de l'amygdale linguale*, LENNOX-BROWNE, RUAULT, SEIFERT, SIMANOWSKI, etc. etc.). Elle forme alors une masse plus ou moins volumineuse, qui vient tomber dans les fossettes glosso-épiglottiques et irriter l'épiglotte : de là, la sensation de corps étranger pharyngien dont les malades essaient sans cesse de se débarrasser en « raclant de la gorge » ; de là encore, les troubles de la phonation, la toux convulsive, enfin les troubles réflexes variés que l'on observe et, ajouterons-nous, que l'on guérit en faisant l'ablation de la tumeur.

b. *Extrémité supérieure.* — L'extrémité supérieure ou antérieure de la portion verticale de la langue se continue avec la portion horizontale à partir du V lingual.

c. *Extrémité inférieure.* — L'extrémité inférieure de la base de la langue est unie à la face antérieure de l'épiglotte par trois replis à direction antéro-postérieure (fig. 342) : ce sont les *replis glosso-épiglottiques*, que l'on distingue, d'après leur situation, en médian et latéraux. Ils sont constitués chacun par un petit paquet de fibres conjonctives auxquelles viennent se mêler quelques fibres musculaires lisses. La muqueuse, en se portant de la base de la langue sur la face antérieure de l'épiglotte, est soulevée par ces trois replis. Il en résulte la formation, entre les replis précités, de deux dépressions appelées *fossettes glosso-épiglottiqnes :* dans ces fossettes peuvent tomber et séjourner des corps étrangers, dont, seul, l'examen laryngoscopique peut faire connaître la situation.

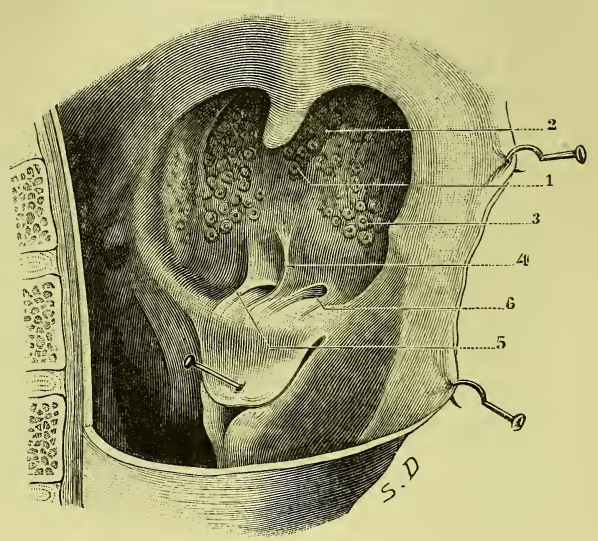


Fig. 342.
Pharynx buccal.

(Cette figure n'est que la partie inférieure de la figure 191, p. 262 ; l'épiglotte, toutefois, a été attirée en arrière et en bas pour montrer les replis et les fossettes glosso-épiglottiques.)

1, foramen cœcum. — 2, branche droite du V lingual. — 3, amygdale linguale. — 4, repli glosso-épiglottique médian. — 5, repli glosso-épiglottique latéral. — 6, fossette glosso-épiglottique.

Les relations intimes que présentent la base de la langue et l'épiglotte nous expliquent pourquoi, pendant le deuxième temps de la déglutition, la base de la langue peut refouler en arrière l'épiglotte, qui se couche alors sur l'orifice supérieur du larynx et empêche les aliments de pénétrer dans cette cavité. Elles nous expliquent encore pourquoi, lorsqu'on tire fortement la langue en dehors de la bouche, on entraîne avec elle l'épiglotte et on découvre en même temps l'orifice supérieur du larynx. Aussi est-ce la manœuvre à laquelle on a recours pour dégager la glotte et permettre à l'air de pénétrer plus facilement dans les poumons, lorsque, pendant l'anesthésie, le malade asphyxie. C'est également la manœuvre que l'on fait exécuter au sujet dont on examine le larynx avec le miroir laryngoscopique, comme nous l'avons déjà dit plus haut.

d. *Bords latéraux.* — Les bords latéraux de la base de la langue sont en rapport avec la partie inférieure de la loge amygdalienne et avec l'amygdale palatine.

### C) — CONSTITUTION ANATOMIQUE

La langue, envisagée au point de vue structural, nous présente : 1° une *charpente ostéo-fibreuse* ou *squelette de la langue ;* 2° des *muscles ;* 3° une *muqueuse ;* 4° des *vaisseaux ;* 5° des *nerfs.*

**1° Charpente ostéo-fibreuse.** — Le squelette de la langue est constitué par les

trois formations suivantes : 1° un os impair et médian, l'*os hyoïde :* nous le décrirons avec les régions antérieures du cou ; 2° la *membrane hyo-glossienne,* lame fibreuse disposée en sens frontal, qui se détache du bord supérieur de l'hyoïde et, de là, se porte en haut et en avant, séparant le muscle génio-glosse de la partie la plus inférieure de la muqueuse ; 3° enfin le *septum médian,* autre lame fibreuse disposée en sens sagittal entre les deux muscles génio-glosses. Ces deux lames fibreuses n'ont aucune importance en anatomie appliquée.

**2° Muscles.** — Les muscles de la langue sont au nombre de 17. Leur étude détaillée appartient à l'anatomie descriptive. Nous nous contenterons ici de les énumérer. Ils se distinguent, comme on le sait en extrinsèques et intrinsèques.

α) Les *muscles extrinsèques* sont au nombre de 15. Ce sont : 1° les *génio-glosses,* les *hyo-glosses,* les *stylo-glosses,* qui naissent des os voisins ; 2° les *palato-glosses,* les *pharyngo-glosses,* les *amydalo-glosses,* qui naissent des organes voisins ; 3° les *linguaux inférieurs,* qui viennent à la fois des os et des organes voisins. Tous ces muscles sont pairs. Un seul est impair, c'est le *lingual supérieur.*

β) Les *muscles intrinsèques* sont au nombre de deux seulement : ce sont les deux *transverses.*

**3° Muqueuse.** — Nous avons étudié plus haut la morphologie normale et pathologique de la muqueuse linguale en décrivant les faces et les bords de la langue. Nous n'y reviendrons pas.

Nous ajouterons seulement que cette muqueuse présente son maximum d'épaisseur à la face dorsale de la portion buccale de la langue et, qu'à ce niveau, elle adhère intimement aux fibres musculaires qui prennent insertion sur elle. Au contraire, à la face inférieure de la langue et au niveau de la base, elle est séparée du plan musculaire sous-jacent par une celluleuse lâche. Cette disposition s'observe notamment au niveau de l'amygdale linguale, ce qui nous explique pourquoi l'inflammation de cette glande peut s'accompagner de péri-amygdalite.

La muqueuse linguale renferme des *glandes,* en tout semblables aux glandes en grappe qui se trouvent disséminées sur les parois de la cavité buccale. Comme ces dernières, elles peuvent être le siège de kystes salivaires, de tumeurs mixtes, etc. On les divise d'ordinaire en trois groupes : 1° un *groupe postérieur,* qui occupe la base de la langue ; les glandes qui le constituent, nombreuses et volumineuses, s'ouvrent, soit entre les follicules, soit dans la cavité même de ces follicules ; 2° un *groupe latéral* ou groupe des bords de la langue, décrit encore sous le nom de *glande de Weber ;* 3° un *groupe antéro-inférieur* ou groupe de la pointe et de la face inférieure de la langue (fig. 340,5) ; les glandes qui le composent forment, à la face inférieure la langue et de chaque côté de la ligne médiane, une petite masse signalée par Blandin en 1823 et étudiée à nouveau par Nühn en 1845, d'où les noms de *glande de Blandin* ou de *glande de Nühn* sous lesquels on le désigne encore.

**4° Vaisseaux.** — La langue est un organe très vasculaire. Aussi les blessures de cet organe s'accompagnent-elles d'une hémorrhagie qui, dans certains cas, peut par son abondance entraîner la mort du sujet.

a. *Artères.* — Les artères de la langue proviennent de la palatine inférieure, de la pharyngienne inférieure et de la linguale. — La *linguale* (fig. 343) est la véritable artère de la langue. Née de la carotide externe, elle traverse la région sus-hyoïdienne (avec laquelle nous l'étudierons, voy. p. 561) et se dirige vers la pointe de la langue, où elle se termine en s'anastomosant avec celle du côté opposé. Dans ce trajet, elle

fournit la *dorsale de la langue,* qui se distribue à la base de la langue, et la *sublinguale,* qui chemine parallèlement au conduit de Wharton, entre le muscle mylo-hyoïdien et le muscle génio-glosse (voy. p. 233). — Après avoir donné naissance à cette dernière branche, l'artère linguale prend le nom d'*artère ranine.* L'artère ranine irrigue plus spécialement la portion mobile de la langue. Grosse de 3 millimètres environ, elle est située plus près de la face inférieure de l'organe que de sa face dorsale ; aussi, dans les glossites suppurées (phlegmons de la langue), où

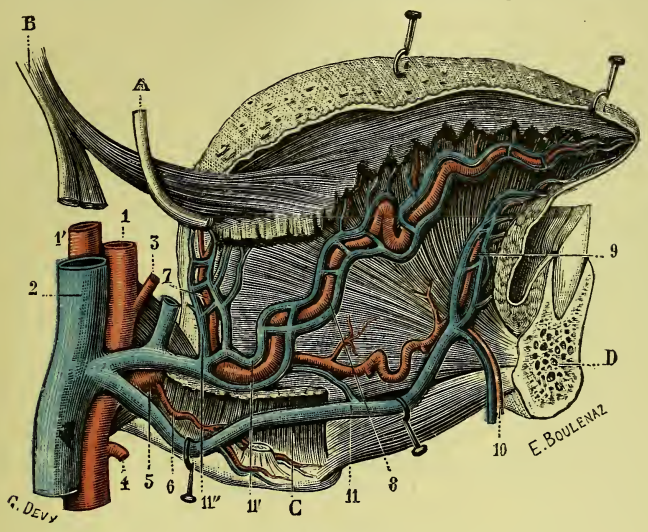


Fig. 343.
Vaisseaux de la langue, vue latérale (T.).

1, artère carotide externe. — 1', carotide interne. — 2, veine jugulaire interne. — 3, artère faciale. — 4, artère thyroïdienne supérieure. — 5, artère linguale. — 6, rameau sus-hyoïdien. — 7, artère dorsale de la langue. — 8, artère ranine. — 9, artère sublinguale. — 10, une anastomose pour la sous-mentale. — 11, 11', 11'', veines de la langue. — A, nerf lingual. — B, muscle stylo-glosse. — C, muscle hyo-glosse. — D, symphyse mentonnière.

d'ordinaire la tuméfaction fait saillie sur la face supérieure de la langue et est abordée par cette face, peut-on faire l'incision de l'abcès sans crainte de léser une artériole importante.

Les nombreux rameaux qui naissent de ces artères se distribuent aux muscles et à la muqueuse. Leur situation au milieu de fibres musculaires, qui se rétractent, lorsqu'elles sont sectionnées, en entraînant et en cachant les vaisseaux intéressés avec elles, explique la difficulté de l'hémostase directe; si bien que beaucoup de chirurgiens pratiquent préventivement la ligature des deux artères linguales à leur origine, lorsqu'ils doivent faire sur la langue une intervention importante, telle par exemple que l'amputation (cancer de la langue). Il importe de savoir, cependant, que la suture de la plaie est suffisante pour arrêter l'hémorrhagie, à la condition toutefois que toute la tranche — d'une face à l'autre — de la langue soit comprise dans l'anse du fil.

b. *Veines.* — Les veines de la langue forment trois groupes : les *veines profondes,* les *veines dorsales* et les *veines ranines,* qui convergent vers le bord postérieur du muscle hyo-glosse et s'y réunissent en un tronc commun, la *veine linguale* proprement dite. Cette veine se jette dans la jugulaire interne, soit directement, soit en se fusionnant préalablement avec la veine faciale et avec la veine thyroïdienne supérieure, pour former le *tronc thyro-linguo-facial.* Nous le retrouverons plus loin à propos de la région sus-hyoïdienne.

c. *Lymphatiques.* — Les lymphatiques de la langue ont été découverts en 1847 par Sappey, qui en a donné une description aussi exacte que détaillée. Ils ont été étudiés de nouveau récemment par Küttner en 1898, et par Poirier en 1902. En raison de la fréquence du cancer de la langue et des opérations que le chirurgien

essaie d'opposer à cette affection, la connaissance des ganglions tributaires des lymphatiques linguaux présente une grande importance pratique.

Il résulte des travaux précités que les lymphatiques de la muqueuse et des muscles de la langue s'anastomosent largement entre eux d'une part et, d'autre part, d'une moitié de la langue à l'autre; il faut donc admettre que dans le cancer de la langue, bien que la lésion paraisse souvent limitée à une moitié de l'organe, les ganglions du côté opposé sont presque fatalement envahis et doivent être extirpés, même s'ils ne paraissent pas augmentés volume.

Les vaisseaux lymphatiques se terminent dans plusieurs groupes ganglionnaires, que l'on peut diviser en groupes accessoires et en groupes principaux. — Les *groupes ganglionnaires accessoires* sont constitués par les ganglions sus-hyoïdiens médians et par les ganglions sous-maxillaires. Les ganglions sus-hyoïdiens médians reçoivent quelques troncs lymphatiques venus de l'extrême pointe de la langue (Poirier). Dans le plus antérieur des ganglions sous-maxillaires se jettent des lymphatiques venus des bords latéraux et de la portion marginale de la face dorsale de la langue. — Les *groupes ganglionnaires principaux* sont constitués par les ganglions de la chaîne carotidienne compris entre le ventre postérieur du digastrique et le point où le muscle omo-hyoïdien croise le paquet vasculaire du cou. Ces ganglions reçoivent des lymphatiques venus de toutes les parties de la langue. L'un d'entre eux, accolé à la jugulaire interne immédiatement au-dessous du ventre postérieur du digastrique, peut même être considéré comme l'aboutissant le plus important des lymphatiques linguaux (d'où le nom de « *Hauptganglion* » que lui donne Küttner).

De l'étude anatomique des lymphatiques de la langue nous pouvons conclure que, dans le cancer de cet organe, l'extirpation totale des ganglions ne devrait pas porter seulement sur les ganglions sous-maxillaires, comme on le fait trop souvent, mais sur tous les groupes ganglionnaires, et en particulier sur les ganglions de la chaîne carotidienne qui sont tributaires de la plupart des lymphatiques de la langue; nous ajouterons que, pour être plus complète et par suite plus radicale, l'ablation des ganglions devrait être bilatérale. Cette opération « idéale », il faut l'avouer, représente un traumatisme considérable, et son utilité est très discutée par beaucoup de chirurgiens.

**5° Nerfs.** — Les nerfs de la langue sont de trois ordres : nerfs moteurs, nerfs de sensibilité générale, nerfs de sensibilité spéciale.

*A*. Nerfs moteurs. — Les nerfs moteurs émanent de deux sources : du facial et de l'hypoglosse. — *Le facial* fournit à la langue le rameau dit *lingual* (qu'il ne faut pas confondre avec le nerf lingual). Ce nerf se distribue au stylo-glosse et au glosso-staphylin, quelquefois au lingual inférieur. — Le *grand hypoglosse* (voy. p. 563) est essentiellement le nerf moteur de la langue, dont il innerve tous les muscles.

Les lésions destructives de ces nerfs, de leurs noyaux d'origine ou de leurs centres corticaux, se traduisent par de la paralysie de la langue ; leurs lésions irritatives, par des contractures et des spasmes (*hystérie, épilepsie*). Disons, à ce propos, que ce sont les spasmes dont la langue (comme tous les autres muscles de l'organisme d'ailleurs) est le siège pendant la crise épileptique, qui font qu'elle est projetée entre les arcades dentaires et mordue plus ou moins gravement.

*B*. Nerfs de sensibilité générale. — Les nerfs de sensibilité générale sont : 1° Le *lingual*, branche du nerf maxillaire inférieur, dont nous connaissons le trajet et les rapports (voy. p. 210 et 233). Il se ramifie dans les deux tiers antérieurs de la muqueuse de la langue (fig. 344, A) ; 2° Le *nerf laryngé supérieur*, branche du pneumogastrique, qui envoie quelques fibres à la portion toute postérieure de la

muqueuse de la base de la langue, à cette portion qui est occupée par l'amygdale linguale et qui avoisine l'épiglotte et les replis glosso-épiglottiques (fig. 344, C). C'est à l'irritation de ces rameaux nerveux que sont dues la toux et les nausées que l'on observe dans les affections de l'amygdale linguale.

*C.* Nerf de sensibilité spéciale. — Deux nerfs paraissent présider à la sensibilité gustative de la langue : 1° le *glosso-pharyngien*, qui se distribue aux papilles caliciformes et à la portion de la muqueuse linguale située en arrière du V (fig. 344, B); 2° le *lingual*, qui, comme nous l'avons vu, préside déjà à la sensibilité générale d'une partie de la langue et qui se ramifie, d'autre part, dans les papilles fongiformes des deux tiers antérieurs de la muqueuse (fig. 344, A). Mais cette duplicité de l'innervation sensorielle de la langue n'est qu'apparente : en réalité, un seul nerf, le glosso-pharyngien, donne à la langue son innervation spéciale. En effet, on admet aujourd'hui avec Mathias Duval, dont les idées sur ce point ont été confirmées par bon nombre de travaux récents, que les filets du lingual qui se rendent aux bourgeons du goût ne sont autres que les filets de la corde du tympan, laquelle, on le sait, vient s'unir au lingual à sa sortie de la caisse tympanique. Or, la corde du tympan n'est, elle-même, que la continuation de l'intermédiaire de Wrisberg, que l'on peut considérer comme un simple faisceau du glosso-pharyngien, lequel, au lieu de se joindre au tronc de la neuvième paire et sortir du crâne par le trou déchiré postérieur, s'engage dans le conduit auditif interne et (en se continuant par la corde du tympan) gagne la langue par un chemin détourné, à la fois plus long et plus complexe. De ce fait, l'innervation de la muqueuse linguale se trouve donc ramenée à l'unité : la partie postérieure de cette muqueuse recevant ses nerfs du glosso-pharyngien des traités classiques; la partie antérieure recevant les siens du rameau erratique de ce dernier nerf, qui prend successivement les noms d'intermédiaire de Wrisberg et de corde du tympan. Au nerf glosso-pharyngien est annexé le *ganglion d'Andersch* placé dans la fossette pétreuse ; au rameau erratique est annexé le *ganglion géniculé* situé dans l'aqueduc du facial.

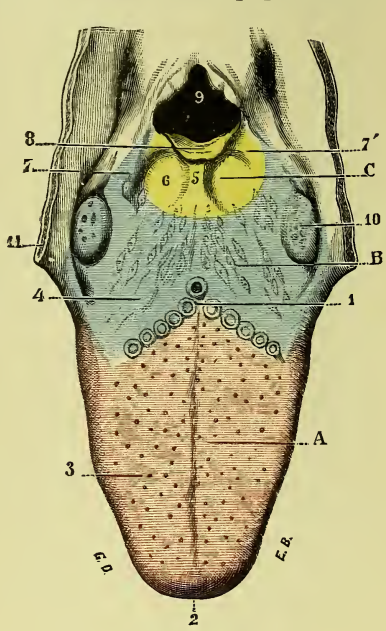


Fig. 344.
Schéma montrant les territoires nerveux de la muqueuse de la langue (T.).

A, zone innervée par le nerf lingual (*en rouge*). — B, zone innervée par le glosso-pharyngien (*en bleu*). — C, zone innervée par le nerf laryngé supérieur, branche du pneumogastrique (*en jaune*).
1, V lingual. — 2, pointe de la langue. — 3, sa face dorsale. — 4, sa base. — 5, repli glosso-épiglottique médian. — 6, fossettes glosso-épiglottiques. — 7, 7', replis glosso-épiglottiques latéraux. — 8, épiglotte. — 9, ouverture supérieure du larynx. — 10, amygdales. — 11, piliers antérieurs du voile du palais.

*D.* Voie gustative. — Le nerf glosso-pharyngien et son rameau erratique, les centres ganglionnaires bulbaires auxquels ils aboutissent, les fibres qui unissent ces centres bulbaires à d'autres centres ganglionnaires et aux centres corticaux, tout cet ensemble constitue ce qu'on appelle la *voie gustative* (fig. 345). L'importance de la voie gustative est, au point de vue médico-chirurgical, beaucoup moindre que celle des deux voies optique et acoustique. Nous serons donc très brefs dans sa description. La voie gustative peut être divisée en deux portions : une *portion périphé-*

*rique* ou *extra-encéphalique;* une *portion centrale* ou *intra-encéphalique.*

a. *Portion extra-encéphalique.* — La portion extra-encéphalique, comme son nom l'indique, se trouve située en dehors de l'encéphale. Elle comprend deux conducteurs : l'un principal, l'autre accessoire.

α) Le *conducteur principal* de la voie gustative est représenté par le glosso-pharyngien. Le nerf glosso-pharyngien ou nerf de la neuvième paire, est formé par

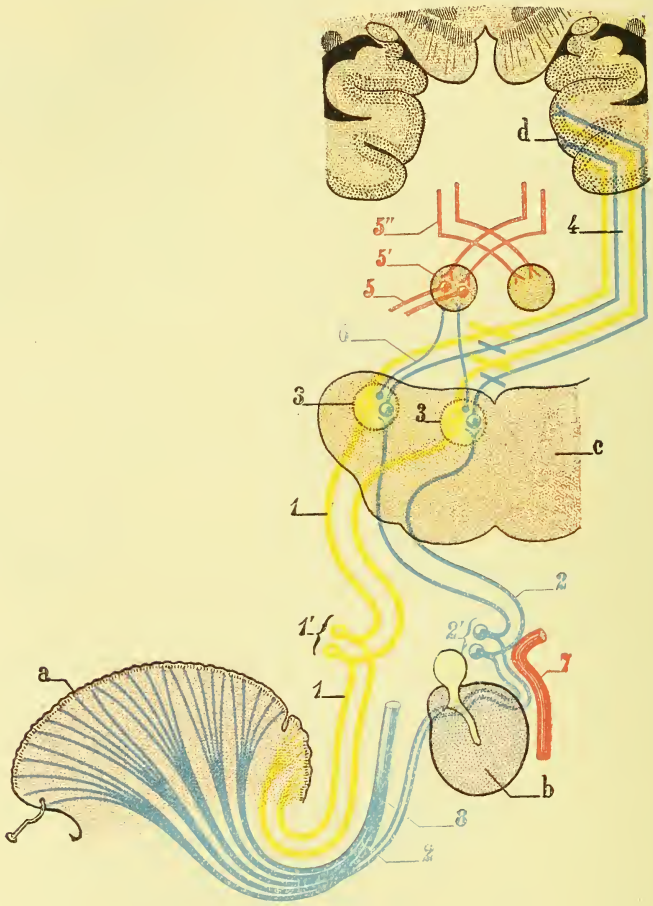


Fig. 345.
Schéma de la voie gustative.

*a*, muqueuse linguale. — *b*, membrane du tympan. — *c*, coupe transversale du bulbe passant par le plancher du quatrième ventricule. — *d*, circonvolution de l'hippocampe (centre cortical du goût).

1, 1, nerf glosso-pharyngien (*en jaune*) avec 1' ganglion d'Andersch. — 2, 2, nerf intermédiaire et corde du tympan avec 2' ganglion génieulé. — 3, 3, noyaux bulbaires du glosso-pharyngien et de l'intermédiaire. — 4, voie gustative centrale (voie croisée). — 5, nerf grand hypoglosse avec : 5', son noyau ; 5'', fibres pyramidales se rendant au noyau de l'hypoglosse. — 6, fibres allant des noyaux bulbaires du glosso-pharyngien et de l'intermédiaire au noyau de l'hypoglosse (voies courtes, voies réflexes). — 7, nerf facial. — 8, nerf lingual.

les fibres qui émanent des cellules gustatives de la base de la langue. Suivi de bas en haut, il longe tout d'abord les côtés du pharynx et de l'amygdale ; puis, il contourne l'artère carotide interne, s'engage entre le muscle stylo-pharyngien et le stylo-glosse, se place ensuite sur le côté interne des muscles styliens, entre la carotide interne qui est en dedans et la veine jugulaire interne qui est en dehors, et pénètre dans le crâne par le trou déchiré postérieur. Immédiatement au-dessous de ce trou, il nous présente le ganglion d'Andersch, lequel, nous le savons, a, comme le ganglion géni-

culé, comme le ganglion de Gasser, la signification d'un ganglion spinal ; le nerf lui-même est ainsi l'homologue de la racine postérieure d'un nerf rachidien. Une fois dans le crâne, le nerf glosso-pharyngien, enveloppé dans une gaine que lui forme l'arachnoïde et qui lui est commune avec le pneumogastrique et le spinal, se dirige vers la partie supérieure du sillon latéral du bulbe et y pénètre, au-dessous de l'auditif et au-dessus du pneumogastrique.

β) Le *conducteur accessoire* de la voie gustative est représenté successivement, en allant de la périphérie au centre : par la corde du tympan, par le ganglion géniculé et par l'intermédiaire de Wrisberg. Le ganglion géniculé, on le sait, est situé dans l'aqueduc de Fallope, au-devant du premier coude du facial (fig. 211,6' ; p. 290). Les fibres constitutives de la corde du tympan ne sont autres que les prolongements protoplasmiques des cellules du ganglion géniculé ; les fibres de l'intermédiaire, de leur côté, représentent les prolongements cylindraxiles de ce même ganglion. Nous connaissons déjà le trajet de la corde du tympan. Quant à l'intermédiaire de Wrisberg, il accompagne tout d'abord le facial dans son trajet pétreux, puis le facial et l'auditif, entre lesquels il est situé (d'où son nom de *nerf intermédiaire*), jusqu'à la fossette latérale du bulbe, au niveau de laquelle il disparaît dans le névraxe.

b. *Portion intra-encéphalique.* — La portion intra-encéphalique ou portion centrale de la voie gustative représente le trajet que suivent, dans les centres nerveux, les conducteurs gustatifs pour gagner, tout d'abord leurs *centres ganglionnaires* ou *réflexes*, puis leurs *centres corticaux* ou *conscients*. Les fibres du glosso-pharyngien et de l'intermédiaire de Wrisberg, que nous venons de voir pénétrer dans l'épaisseur du bulbe, viennent se terminer dans deux noyaux, le *noyau de l'aile grise* et le *noyau du faisceau solitaire*, qui occupent l'un et l'autre le plancher du quatrième ventricule et qui constituent le centre ganglionnaire, le neurone de relais commun à toutes les fibres gustatives. A leur tour, les fibres nouvelles qui émanent de ces noyaux (en réalité les cylindraxes de leurs cellules) se portent en dedans vers la ligne médiane et s'y entrecroisent avec leurs homologues du côté opposé ; elles deviennent alors ascendantes, se mêlent aux fibres constitutives du ruban de Reil (*voie sensitive centrale*) et, avec elles, remontent jusqu'à la partie moyenne de la circonvolution de l'hippocampe. Pour la plupart des auteurs, c'est en ce point, immédiatement en arrière du centre olfactif principal, que siégerait le centre cortical du goût. Ajoutons, en terminant, que le centre ganglionnaire du nerf gustatif est en relation intime avec le centre ganglionnaire de l'hypoglosse.

**6° Exploration et voies d'accès.** — Au point de vue de l'exploration clinique comme au point de vue des voies d'accès chirurgicales, il faut distinguer, dans la langue, la portion buccale et la portion pharyngienne.

a. *Portion buccale.* — L'*exploration* de la portion buccale de la langue ne présente aucune difficulté. Il suffit de faire ouvrir largement la bouche du sujet et de faire tirer au dehors la langue, pour que sa face dorsale soit visible. Pour examiner ses bords et sa face inférieure, on commande au malade de porter la pointe de la langue à gauche ou à droite, ou bien en haut. Saisie entre les doigts, la langue, lorsqu'elle est à l'état de repos, donne une sensation de mollesse particulière. Il est facile, par ce mode d'exploration, de reconnaître dans son épaisseur la plus petite induration (gommes, noyaux de glossite, base indurée du chancre syphilitique et des ulcérations épithéliomateuses). — L'*accès* de la portion buccale de la langue est également aisé par la bouche : il suffit de maintenir les deux arcades dentaires écartées l'une de l'autre au moyen d'un ouvre-bouche et de tirer au dehors la langue

saisie avec des pinces érignes. Whitehead a bien réglé les temps de l'extirpation par voie buccale.

b. *Portion pharyngienne.* — L'*exploration* de la base de la langue exige l'emploi de moyens spéciaux. Cette portion de l'organe, en effet, n'est pas visible directement, alors même qu'avec un abaisse-langue on déprime fortement sa portion buccale. Il est nécessaire de recourir à l'examen laryngoscopique (fig. 346, *a* et *b*). Le toucher pharyngien permet cependant d'en pratiquer la palpation. — Il est possible d'avoir *accès* sur la base de la langue par la voie buccale, en s'éclairant au moyen du laryngoscope. Mais si cette voie naturelle est suffisante pour traiter les affections bénignes de cette région (l'hypertrophie et les inflammations de l'amygdale linguale par exemple), il n'en est plus de même lorsqu'il s'agit d'affections malignes (cancer) et qu'il est indiqué d'extirper toute la langue. Il convient en pareil cas de se donner du jour par une voie artificielle, et ici les procédés sont nombreux : Jæger débride la commissure des lèvres (*voie jugale*); Regnoli, Maisonneuve, Verneuil, Billroth, Kocher conseillent d'aborder la langue au travers du plancher buccal par une incision sus-hyoïdienne (*voie sus-hyoïdienne*); Langenbeck, Roux, Sédillot scient le maxillaire inférieur (*voie transmaxillaire*); Vallas, enfin, par une incision médiane, sectionne l'os hyoïde et les tissus sus- et sous-hyoïdiens et, par cette voie, arrive facilement sur la base de la langue et sur l'épiglotte (*voie transhyoïdienne*).

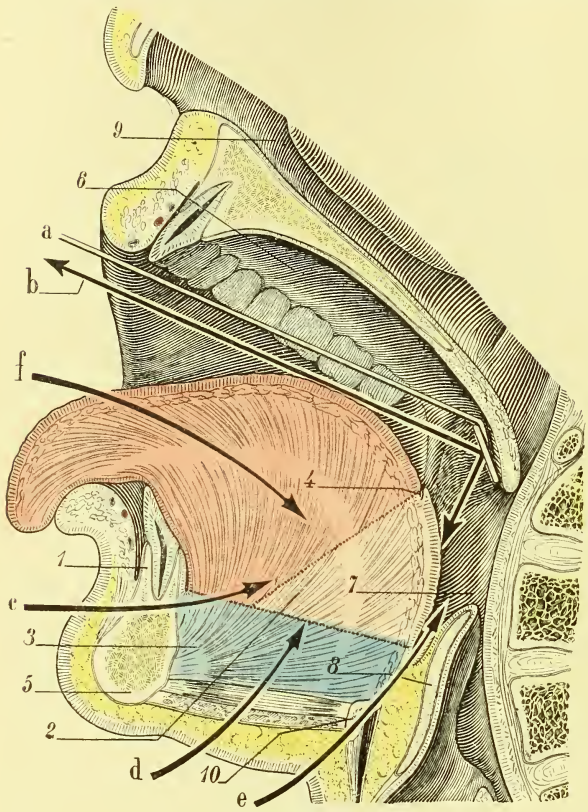


Fig. 346.

Schéma destiné à montrer les divisions topographiques de la langue et les voies d'accès sur cet organe : coupe médio-sagittale de la tête, la bouche étant ouverte.

La portion mobile de la langue est *en rouge*, la portion fixe *en bleu*.

1. segment buccal de la portion mobile de la langue (*en rouge foncé*). — 2, segment pharyngien de cette même portion mobile (*en rouge clair*). — 3, portion fixe de la langue (*en bleu*). — 4, foramen cæcum. — 5, maxillaire inférieur. — 6, voûte palatine. — 7, pharynx. — 8, épiglotte. — 9, fosse nasale droite. — 10, os hyoïde.

*a*, miroir laryngoscopique en place pour explorer le segment pharyngien de la langue. — *b*, marche que suivent les rayons lumineux pour aller éclairer le segment pharyngien d'une part, pour arriver à l'œil de l'observateur d'autre part. — *c*, voie d'accès transmaxillaire sur la langue. — *d*, voie d'accès sus-hyoïdienne. — *e*, voie d'accès transhyoïpienne. — *f*, voie d'accès naturelle, par la cavité buccale.

# LIVRE II

# RACHIS

## CONSIDÉRATIONS GÉNÉRALES

Nous comprenons sous ce nom de rachis la colonne vertébrale tout entière, avec les parties molles qui se disposent sur son plan postérieur ou dorsal. Comme le crâne, au-dessous duquel il est situé et dont il n'est pour ainsi dire que le prolongement, le rachis tire la plus grande partie de son importance clinique et opératoire de la présence, dans son épaisseur, de l'axe nerveux central : c'est, en effet, la lésion possible de la moelle épinière qui imprime aux traumatismes rachidiens leur caractère de haute gravité et, d'autre part, leur donne la symptomatologie complexe qui les caractérise.

**1° Limites.** — Entendu comme nous venons de le dire, le rachis a des limites très nettes. — En haut, il commence à la base du crâne ; pour spécifier : à l'articulation occipito-atloïdienne et, en arrière de cette articulation, à la moitié postérieure de l'écaille occipitale. — En bas, il descend jusqu'au sommet du coccyx. — Sur les côtés, il confine successivement aux régions latérales du cou, du thorax, de l'abdomen et du bassin.

**2° Rapports généraux.** — A l'inverse du crâne qui, dans la plus grande partie de son étendue, est en quelque sorte sous-cutané et facilement accessible, le rachis se trouve profondément placé, à sa partie antérieure tout au moins. Sur ce point, en effet, il est recouvert par les organes splanchniques et par les cavités, à parois molles ou squelettiques, qui les renferment. Ce sont, en allant de haut en bas : les formations diverses de la région cervicale, les organes thoraciques, les organes abdomino-pelviens. On s'explique, dès lors, pourquoi un traumatisme, lorsqu'il atteint le rachis d'avant en arrière, intéresse forcément au préalable l'un ou l'autre des organes sus-indiqués. On s'explique aussi pourquoi de pareils traumatismes sont, en règle générale, extrêmement graves : d'ordinaire même, la lésion du rachis passe au second plan, la gravité de la lésion viscérale l'emportant de beaucoup sur la lésion vertébrale.

En arrière (fig. 347), le rachis est relativement superficiel : il répond, en effet, aux téguments. Au-dessous des téguments et du tissu cellulaire sous-cutané, se voient d'épaisses masses musculaires, en rapport avec les mouvements de la colonne vertébrale et de la tête. La colonne vertébrale est entièrement recouverte par elles et voilà pourquoi le plan dorsal du rachis, si irrégulier, si tourmenté sur le squelette, est si régulier quand on l'examine sur le sujet revêtu de ses parties molles. Ce

n'est que sur la ligne médiane que l'élément squelettique se dégage des muscles qui l'entourent pour arriver aux téguments et les soulever par places.

La partie du squelette rachidien qui vient ainsi se placer sous la peau est, on le sait, constituée par le sommet des apophyses épineuses. De ce fait, les apophyses épineuses deviennent accessibles à la palpation et, comme leurs rapports sont connus avec la moelle et les paires rachidiennes qui en émanent, elles acquièrent une grande importance au point de vue de l'exploration du rachis. Nous y reviendrons plus loin.

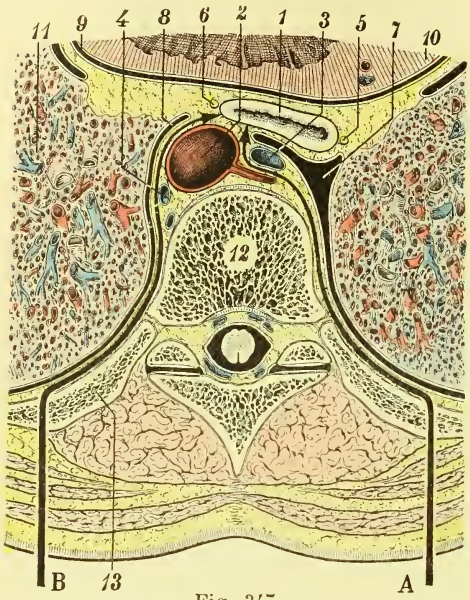


Fig. 347.

Coupe horizontale du rachis pour montrer sa disposition générale.

1, œsophage. — 2, aorte. — 3, grande azygos. — 4, petite azygos. — 5 et 6, pneumo-gastrique. — 7, 8, cul-de sacs pleuraux droit et gauche. — 9, péricarde. — 10, cœur. — 11, poumons. — 12, huitième vertèbre dorsale. — 13, huitième côte. — A et B, voies d'accès sur le médiastin postérieur.

**3° Rôle.** — Dans la station debout, le rachis, par l'intermédiaire de sa colonne osseuse, soutient la tête. Il reçoit d'autre part le poids du tronc et le transmet tout entier au bassin d'abord, puis aux membres inférieurs. Ce rôle du rachis est particulier à l'homme et aux anthropoïdes : il est en rapport avec la station bipède. Il nous explique l'énorme développement que prennent les muscles spinaux et, au-dessous d'eux, les muscles fessiers, pour lutter contre la tendance qu'a le rachis à s'incliner en avant sous l'influence du poids des viscères contenus dans les trois grandes cavités thoracique, abdominale et pelvienne. Il nous explique également pourquoi le rachis, ayant à supporter une charge de plus en plus lourde au fur et à mesure qu'il se rapproche du bassin, augmente graduellement de volume de son extrémité supérieure à son extrémité inférieure : les vertèbres cervicales, on le sait, ont des dimensions moindres que celles des vertèbres dorsales, lesquelles, à leur tour, sont moins volumineuses que les vertèbres lombaires.

**4° Importance chirurgicale.** — Le rachis a acquis, dans ces dernières années, une grande importance au point de vue chirurgical. Il est utilisé comme voie de passage pour aborder les régions viscérales placées sur sa face antérieure : c'est, en effet, en réséquant la portion costale du rachis dorsal qu'on pénètre dans le médiastin postérieur ; c'est en traversant la masse sacro-lombaire du rachis lombaire qu'on aborde le rein ; c'est en réséquant le coccyx et une partie du sacrum qu'on atteint le rectum, etc. Nous reviendrons plus loin sur ces différentes interventions et nous ne faisons ici que les mentionner. Le rachis, lui-même, est l'objet d'interventions nombreuses. Non seulement on s'attaque au squelette vertébral (redressement forcé des gibbosités pottiques de Calot, curettage des vertèbres, laminectomie, suture des apophyses épineuses de Chipault), mais encore au canal rachidien et à son contenu : c'est ainsi qu'on met à nu la moelle, qu'on sectionne ses racines sensitives, qu'on ponctionne le cul-de-sac sous-arachnoïdien, soit pour examiner le liquide qu'il contient (ponction de Quincke), soit pour y injecter certains

liquides, notamment une solution de cocaïne (Bier, Tuffier). Toutes ces applications médico-chirurgicales, on le conçoit, donnent un intérêt tout particulier à l'étude anatomo-topographique du rachis.

**5° Division.** — Nous étudierons successivement, à propos du rachis et dans trois articles distincts :

1° La *colonne vertébrale proprement dite ;*
2° Le *canal vertébral,* avec son contenu ;
3° Les *parties molles rétro-rachidiennes.*

## ARTICLE PREMIER

# COLONNE VERTÉBRALE PROPREMENT DITE

La colonne vertébrale, encore appelée *colonne rachidienne*, ou tout simplement *rachis,* est une longue tige osseuse située sur la ligne médiane et à la partie postérieure du tronc, servant de gaine protectrice à la moelle épinière et de point d'appui au plus grand nombre des viscères. Elle transmet en outre au bassin et aux membres inférieurs le poids du tronc, de la tête et des membres supérieurs. Sa longueur, chez un adulte de taille moyenne, est de 73 à 75 centimètres. Topographiquement, la colonne vertébrale se divise en quatre portions, qui sont, en allant de haut en bas : la *portion cervicale,* la *portion dorsale,* la *portion lombaire* et la *portion sacro-coccygienne* ou *pelvienne.* Nous décrirons plus loin ces différents segments, chacun avec la région dont il constitue le squelette. Nous nous bornerons ici, envisageant la colonne dans son ensemble et à un point de vue très général, à indiquer : 1° son *architecture ;* 2° sa *forme* et ses *rapports ;* 3° ses *moyens d'exploration* et ses *voies d'accès.*

## 1° — Architecture

Au point de vue de son architecture, la colonne vertébrale nous offre à considérer : 1° ses *éléments constitutifs ;* 2° ses *mouvements ;* 3° ses *courbures ;* 4° sa *résistance.*

**1° Éléments constitutifs de la colonne vertébrale.** — La colonne vertébrale est essentiellement constituée par une série d'éléments discoïdes et régulièrement superposés, les *vertèbres.*

*A.* Vertèbres. — Les vertèbres, chez l'homme, sont au nombre de 33 ou de 34 ainsi réparties : 7 pour la portion cervicale ; 12 pour la portion dorsale ; 5 pour la portion lombaire ; 9 ou 10 pour la portion sacro-coccygiennne. Ces dernières sont plus ou moins soudées entre elles, à l'inverse des vertèbres cervicales, dorsales et lombaires, qui restent libres et indépendantes.

Toutes les vertèbres, quelle que soit la région à laquelle elles appartiennent, sont morphologiquement équivalentes et constituées sur un même type. Chacune d'elle nous présente (fig. 348) : 1° en avant, le corps vertébral, masse compacte constituée par du tissu spongieux et qui, on le sait, est le siège d'élection de la tuberculose vertébrale, affection désignée encore sous le nom de mal de Pott ; 2° immédiatement

en arrière du corps, le *trou vertébral* ; 3° en arrière du trou, l'*apophyse épineuse* ; 4° sur les côtés, les *apophyses transverses*, les *apophyses articulaires* et les *lames* ; 3° enfin, réunissant le corps vertébral à tout ou partie de la masse apophysaire, les *pédicules*.

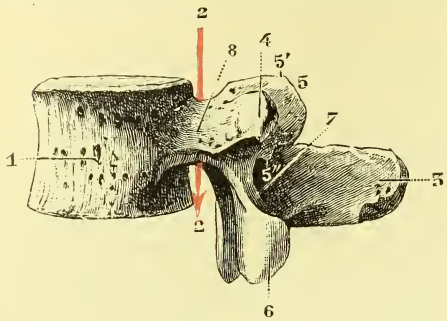


Fig. 348.
Vertèbre lombaire, vue latérale (T.).

1, corps. — 2, trou. — 3, apophyse épineuse. — 4, apophyse transverse. — 5, apophyse articulaire supérieure. — 5', tubercule mamillaire. — 5'' tubercule accessoire. — 6, apophyse articulaire inférieure. — 7, lame. — 8, pédicule.

Quoique constituées sur un type commun, les vertèbres, dans chacune des quatre régions précitées, présentent des *caractères particuliers* qui permettent toujours de les distinguer des vertèbres des régions voisines : c'est ainsi, pour ne rappeler que des principaux de ces caractères, que la vertèbre cervicale se reconnaît à la présence d'un trou à la base de l'apophyse transverse ; la vertèbre dorsale, à la présence, sur les parties latérales du corps, de facettes articulaires destinées aux côtes; la vertèbre lombaire, à l'absence des deux caractères précédents (trou transversaire et facettes costales), etc.

Développement. — La connaissance du développement de la colonne vertébrale pendant la période fœtale et après la naissance présente un certain intérêt pratique : elle explique, notamment, la pathogénie de certaines malformations congénitales, telles que le spina bifida, ou de malformations acquises, telles que la scoliose essentielle.

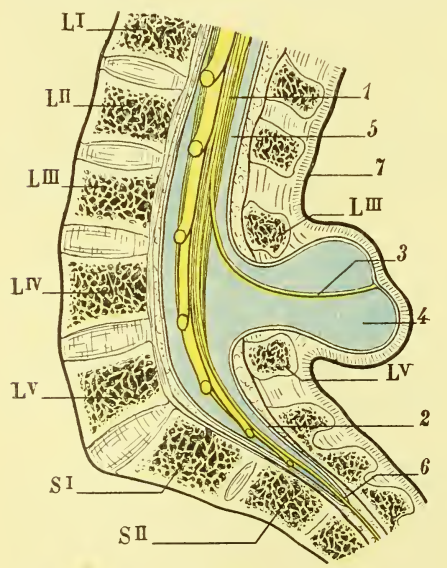


Fig. 349.
Spina bifida vu sur une coupe sagittale de la colonne lombo-sacrée (schématique).

LI, LII, LIII, LIV, LV, vertèbres lombaires. — SI, SII, vertèbres sacrées. — 1, nerfs de la queue de cheval. — 2, méninge rachidienne. — 3, nerf de la queue de cheval adhérant à la peau de la tumeur. — 4, tumeur constituée par la hernie des méninges faite au travers d'une fissure de la paroi postérieure du canal vertébral résultant de l'absence de développement de l'apophyse épineuse de la 4e lombaire : la tumeur est remplie par le liquide céphalo-rachidien (*en bleu*). — 5, espace sous-arachnoïdien. — 6, cul-de-sac terminal de l'espace sous-arachnoïdien. — 7, peau de la région lombo-sacrée.

On sait que, dès les premiers jours de la vie intra-utérine, des masses de tissu embryonnaire apparaissent de chaque côté de la corde dorsale ; ce sont les *protovertèbres*. Celles-ci entourent bientôt la corde dorsale et envoient, en arrière, des prolongements qui, en marchant à la rencontre les uns des autres, entourent la moelle épinière, dont le développement précède celui de son enveloppe osseuse. Les protovertèbres forment les corps vertébraux ; leurs prolongements postérieurs, les arcs vertébraux. Les corps vertébraux se développent plus vite que les arcs ; ils sont cartilagineux alors que les arcs sont encore membraneux. Ces derniers commencent à se souder l'un à l'autre, et par suite à fermer le canal médullaire, à la région dorsale (vers le troisième mois) ; leur soudure à la région cervicale et à la région lombaire ne se produit que plus tard. Que pour une cause ou pour une autre la fermeture du canal rachidien n'ait pas lieu, on voit alors la moelle et ses enveloppes, accompagnées d'une quantité variable de liquide, faire hernie par cette fissure et constituer la tumeur congénitale appelée *spina bifida* (fig. 349).

Les notions embryologiques que nous venons de rappeler brièvement nous expliquent pourquoi une fissure vertébrale peut coexister avec une moelle parfaitement conformée puisque le développement de la moelle précède de beaucoup celui de la colonne vertébrale. Elles nous expliquent également pourquoi le spina bifida antérieur est bien plus rare que le spina bifida postérieur, les corps vertébraux se constituant bien plus tôt que les arcs postérieurs ; elles nous expliquent enfin pourquoi le spina bifida est rare à la

région dorsale, tandis qu'il est fréquent à la région cervicale et surtout à la région lombo-sacrée, dont la fermeture est beaucoup plus tardive que celle de la région dorsale.

Chaque vertèbre se développe par trois points d'ossification primitifs et cinq points d'ossification complémentaires. — Les trois *points primitifs* se répartissent comme suit : un pour le corps, deux pour les portions postéro-latérales de la vertèbre. — Des cinq *points complémentaires*, nous en avons un pour le sommet de l'apophyse épineuse, un pour le sommet de chaque apophyse transverse, deux pour le corps. Ces deux derniers points, en forme de disques minces, occupent, l'un la face supérieure l'autre la face inférieure du corps ; ils n'apparaissent que vers l'âge de quatorze à seize ans et ne se soudent au corps des vertèbres que lorsque l'accroissement de la colonne vertébrale est terminé, c'est-à-dire de vingt à vingt-cinq ans. C'est à l'arrêt de développement de l'une des moitiés latérales de ces points d'ossification complémentaires, sous l'influence d'une pression inégalement répartie sur le corps vertébral (attitude vicieuse), qu'est due la déformation de la colonne vertébrale connue sous le nom de *scoliose essentielle des adolescents* (Roser, Volkmann, Bouvier, Bouland), de même que le genu valgum est produit par l'arrêt de développement du cartilage épiphysaire du condyle externe du fémur. On s'explique, par suite, pourquoi cette déviation du rachis apparaît pendant l'adolescence, vers l'âge de treize à quatorze ans, c'est-à-dire au moment de la pleine croissance.

*B.* Articulations vertébrales. — Les vertèbres s'unissent entre elles par leur corps et par leurs apophyses articulaires. Elles sont, en outre, réunies à distance par leurs lames, par leur apophyse épineuse et par leurs apophyses transverses :

α) Les *corps vertébraux* s'unissent entre eux au moyen de ligaments interosseux (fig. 350), appelés *disques intervertébraux*, dont la hauteur varie de 3 millimètres (région cervicale), à 9 millimètres (région lombaire). La portion centrale de ces disques, d'apparence muqueuse, représente non pas une séreuse comme on l'a dit longtemps, mais un reliquat de la corde dorsale de l'embryon. Les disques intervertébraux sont très résistants et, dans les mouvements exagérés de la colonne vertébrale, ils arrachent les surfaces osseuses sur lesquelles ils s'insèrent, beaucoup plus souvent qu'ils ne se rompent ; aussi les *entorses* et les *luxations* des vertèbres s'observent-elles bien rarement à l'état de pureté ; presque toujours elles s'accompagnent, ou mieux elles se compliquent d'une *fracture* des vertèbres. En plus de ces ligaments interosseux, les corps vertébraux sont encore réunis : 1° en avant, par le *ligament vertébral commun antérieur*, qui est couché sur la face antérieure de la colonne vertébrale ; 2° en arrière, par le *ligament vertébral commun postérieur*, qui est situé en plein canal rachidien, sur la face postérieure des corps vertébraux.

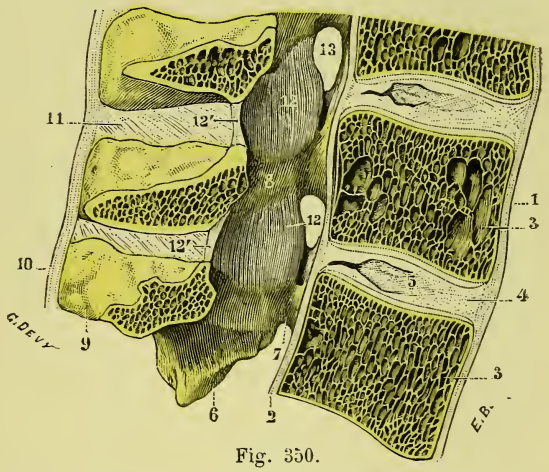


Fig. 350.

Coupe sagittale de deux vertèbres lombaires, passant un peu à droite de la ligne médiane (segment gauche de la coupe) (T.).

1, ligament vertébral commun antérieur. — 2, ligament vertébral commun postérieur. — 3, corps vertébraux. — 4, disque intervertébral, avec 5, sa partie molle ou centrale. — 6, apophyse articulaire inférieure. — 7, pédicule. — 8, lame. — 9, apophyse épineuse. — 10, ligament surépineux. — 11, ligament interépineux. — 12, ligaments jaunes du côté gauche, avec 12', coupe de ceux du côté droit. — 13, trou de conjugaison.

β) Les *apophyses articulaires* sont unies entre elles par des arthrodies ; une synoviale favorise le glissement des surfaces articulaires. Ces articulations, ainsi que les articulations des corps vertébraux, ont été, avec Ripoll et Broca, considérées pendant un certain temps comme étant le siège du mal de Pott. Il n'en est rien : la tuberculose vertébrale, comme nous l'avons déjà dit, se localise sur le

tissu osseux. Il n'en est pas moins vrai, toutefois, que les articulations vertébrales, comme les autres articulations, peuvent être lésées dans le rhumatisme, dans la blennorrhagie, dans la scarlatine, etc., et dans ce cas, devenir le siège d'arthrites plus ou moins graves.

γ) Les *lames vertébrales* sont réunies les unes aux autres par les *ligaments jaunes*, ligaments larges et épais, formés de fibres élastiques, qui complètent en arrière la fermeture du canal rachidien, en comblant l'hiatus qui sépare les unes des autres les lames vertébrales.

δ) Les *apophyses épineuses* sont, elles aussi, réunies les unes aux autres par une série de ligaments qui se disposent entre elles, ce sont les *ligaments interépineux*, et par un ligament qui repose sur leur sommet et qui présente son plus grand développement à la région cervicale, c'est le *ligament surépineux*.

ε) Quant aux *apophyses transverses*, les formations fibreuses qui les relient les unes aux autres, sont appelées, en raison même de leur situation, *ligaments intertransversaires*.

**2° Mouvements.** — La colonne vertébrale, constituée par des éléments superposés et fortement unis entre eux, n'est pas une tige rigide, mais un organe relativement très flexible, qui peut exécuter, en plus de quelques mouvements propres à chaque vertèbre et généralement peu étendus (voy. *Région cervicale*), des mouvements d'ensemble qui sont : la flexion, l'extension, l'inclinaison latérale, la circumduction et la rotation.

Mais les diverses régions du rachis ne prennent pas une part égale à l'exécution de ces mouvements. La région cervicale est la plus mobile et présente tous les mouvements que nous venons d'indiquer. Au dos, jusqu'à la dixième vertèbre dorsale inclusivement, la flexion et l'extension n'existent pas ; on n'observe qu'un peu d'inclinaison latérale, vite arrêtée par les côtes, et un peu de rotation. A la région lombaire, ou mieux à la région dorso-lombaire (de la onzième vertèbre dorsale incluse à l'articulation sacro-lombaire), les mouvements de flexion et d'extension sont très étendus, les mouvements de rotation nuls, l'inclinaison latérale extrêmement limitée.

La mobilité de la colonne vertébrale varie beaucoup suivant les âges : très étendue chez l'enfant, elle diminue progressivement chez l'adulte et chez le vieillard. Il n'est même pas extrêmement rare de la voir disparaître, chez ce dernier, d'une façon complète, à la suite d'une soudure plus ou moins complète des pièces vertébrales. Elle varie également suivant les individus : l'on sait jusqu'à quel point elle est développée chez certains acrobates. Enfin, les modifications qu'elle subit parfois, à l'état pathologique, ont une grande importance en clinique et doivent être recherchées avec grand soin, lorsqu'on soupçonne une lésion des vertèbres ou de leurs muscles moteurs. C'est ainsi que la raideur de la colonne vertébrale est un signe que l'on trouve dès le début du mal de Pott ; on la rencontre encore, et toujours très prononcée, dans les lésions des muscles qui meuvent le rachis (lumbago traumatique ou rhumatismal).

Les muscles moteurs de la colonne vertébrale se distinguent, suivant les déplacements qu'ils produisent, en fléchisseurs, extenseurs, fléchisseurs latéraux, rotateurs du même côté, rotateurs du côté opposé. Ce sont : 1° comme *fléchisseurs* : le grand droit antérieur de l'abdomen, le grand et le petit obliques, le grand et le petit psoas, le sterno-cléido-mastoïdien, les scalènes, le long du cou ; 2° comme *extenseurs* : le long dorsal, le sacro-lombaire, le transversaire épineux, l'interépi-

neux et le sus-épineux du cou, les surcostaux, l'angulaire, le splénius ; 3° comme *fléchisseurs latéraux :* le sacro-lombaire, le carré des lombes, les surcostaux, l'angulaire, le transversaire du cou, les scalènes, les inter-transversaires du cou et des lombes ; 4° comme *rotateurs du même côté :* le long dorsal, le splénius, les faisceaux supérieurs du long du cou, le petit oblique de l'abdomen ; 5° comme *rotateurs du côté opposé :* le transversaire épineux, les faisceaux inférieurs du long du cou, le grand oblique de l'abdomen.

**3° Courbures.** — La colonne vertébrale n'est pas rectiligne. Elle présente deux ordres de courbures : des courbures latérales et des courbures antéro-postérieures.

α) Les *courbures latérales,* toujours peu accentuées, existent 93 fois sur 100 (Péré, 1900). Elles sont assez variables dans leur disposition. D'ordinaire, on en compte trois : une à la région cervicale, une à la région dorsale, une, enfin, à la région lombaire. La courbure cervicale et la courbure lombaire ont leur convexité regardant à gauche ; la courbure dorsale, à droite. Cette dernière est la plus prononcée ; consécutive, d'après Sabatier, à la pression de l'aorte sur les troisième, quatrième, cinquième et sixième vertèbres dorsales, elle serait due, d'après Péré et Charpy (1901), à l'inégalité des mouvements de latéralité du corps.

β) Les *courbures antéro-postérieures* (fig. 354), toujours marquées et constantes, sont au nombre de quatre : la première correspond à la région cervicale et est convexe en avant ; la deuxième se trouve à la région dorsale et présente sa convexité dirigée en arrière ; la troisième, convexe en avant comme la courbure cervicale, occupe la région lombaire ; la quatrième, enfin, correspond à la région sacro-coccygienne et dirige sa convexité en arrière. Ces courbures antéro-postérieures varient beaucoup dans leurs dimensions, suivant les individus, suivant les âges, et aussi suivant les sexes : c'est ainsi que, chez la femme, la courbure lombaire est toujours plus développée que chez l'homme (Charpy). Les modifications qu'elles subissent à l'état pathologique et que l'on observe assez fréquemment, constituent les *déviations de la colonne vertébrale* (fig. 351).

Lorsque ces déviations constituent à elles seules toute la maladie, elles sont dites *déviations essentielles ;* lorsqu'au contraire elles sont symptomatiques d'une autre affection, comme le mal de Pott par exemple, elles portent le nom de *déviations secondaires.* Les déviations du rachis, qu'elles soient essentielles ou secondaires, sont divisées en déviations antéro-postérieures et en déviations latérales. — Les premières comprennent elles-mêmes deux types : 1° la *cyphose* (κυφός, *bossu*), dans laquelle la courbure a sa convexité tournée en arrière et n'est en quelque sorte que l'exagération de la courbure dorsale ; 2° la *lordose* (λορδός, *courbé*), dans laquelle la courbure a sa convexité dirigée en avant ; elle ne se voit guère, à l'état essentiel, qu'aux régions lombaire et dorsale supérieure. — Les déviations latérales constituent les *scolioses* (σκολιός, *tortueux*) : ce sont les plus communes des déviations rachidiennes ; presque toutes, lorsqu'elles sont essentielles, siègent à la région dorsale et ont une convexité droite.

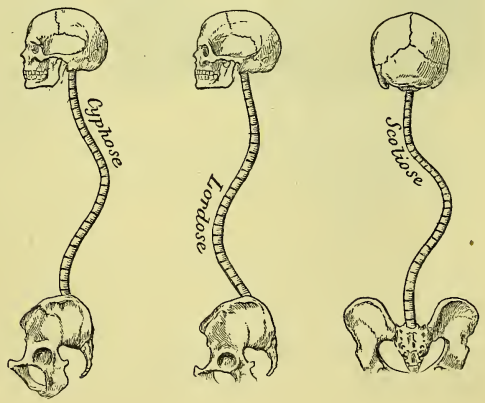


Fig. 351.
Schéma montrant les trois types de déviations rachidiennes (d'après Forgue).

Les diverses inflexions que présente la colonne vertébrale n'existent pas chez le fœtus. Elles n'apparaissent qu'au moment où l'enfant commence à marcher. Elles sont destinées à bien équilibrer la tête et le poids des viscères, de façon à ce que le centre de gravité du corps passe bien par les articulations sacro-iliaques et coxo-fémorales. Il en résulte que toute modification dans la statique du corps s'accompagnera d'une modification des courbures vertébrales, dont l'effet sera de reporter le centre de gravité en sa situation normale, situation nécessaire à la station bipède.

Chez la femme enceinte, par exemple, il existe une exagération de la courbure lombaire, une *lordose physiologique*, c'est-à-dire une ensellure toujours très marquée, qui compense le trouble de l'équilibre résultant de l'augmentation du poids des viscères. La lordose, que l'on observe à un degré si prononcé dans la luxation congénitale de la hanche, reconnaît encore le même mécanisme.

Enfin, toujours pour la même raison, on comprend pourquoi, lorsqu'une seule des courbures est primitivement modifiée, les autres subissent une modification secondaire, destinée à compenser le trouble de l'équilibre qui en résulte, d'où l'apparition de *courbures* dites *de compensation*. C'est ainsi que, dans la cyphose, la courbure cervicale s'exagère, tandis qu'au contraire la courbure lombo-sacrée se redresse.

**4° Résistance.** — La colonne vertébrale présente une très grande résistance aux traumatismes qui agissent indirectement sur elle, en raison même de la structure, de l'assemblage et des moyens d'union des divers éléments qui la constituent, en raison aussi des courbures qu'elle nous offre et qui ont pour effet de décomposer les pressions verticales qui s'exercent sur elle. Aussi les fractures indirectes du rachis sont-elles relativement rares. Elles exigent, pour se produire, une force considérable et, d'autre part, elles siègent au niveau des régions les plus mobiles, par conséquent les plus exposées de la colonne : la région cervicale et surtout la région dorso-lombaire (douzième vertèbre dorsale et première lombaire).

Au point de vue de sa résistance, la colonne vertébrale peut être divisée : 1° en une colonne antérieure constituée par la série des corps vertébraux et des apophyses articulaires ; 2° une colonne postérieure formée par la série des arcs et des apophyses épineuses.

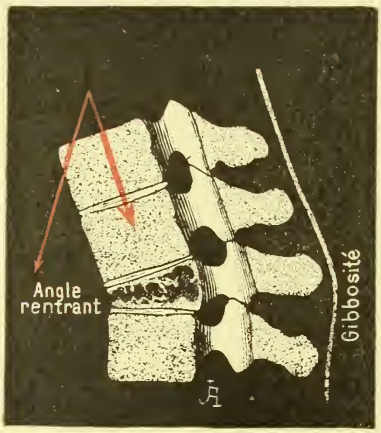


Fig. 352.
Schéma montrant la formation de l'angle rentrant et de la gibbosité, par inflexion antérieure du rachis (d'après Forgue).

α) C'est sur la *colonne antérieure* seule que, à l'état normal, s'exercent les pressions verticales. On comprend, dès lors, pourquoi les lésions des corps vertébraux et des apophyses articulaires (les fractures et surtout le mal de Pott, terme sous lequel on désigne plus spécialement la tuberculose des corps vertébraux) s'accompagnent habituellement d'un effondrement, d'un affaissement du rachis, alors que les lésions des arcs et des apohyses épineuses (les fractures et le mal vertébral postérieur, c'est-à-dire la tuberculose vertébrale postérieure) ne se compliquent jamais d'une pareille déformation.

Cet effondrement détermine une inflexion en avant du rachis, d'où résulte un angle rentrant au niveau de la face extérieure des corps vertébraux et, au contraire, une saillie ou *gibbosité*, toujours plus ou moins aiguë, au niveau des apophyses épineuses (fig. 352).

β) Quant à la *colonne postérieure*, elle est, avant tout, destinée à protéger la moelle. Elle joue, cependant, elle aussi, un certain rôle dans la solidité du rachis. Elle constitue, en effet, une sorte de levier sur lequel s'insèrent des ligaments puissants et des muscles, levier par l'intermédiaire duquel ces ligaments et ces muscles agissent pour mouvoir la colonne vertébrale et maintenir sa rectitude. La preuve en est que, lorsque ses ligaments et ses muscles sont trop faibles, le rachis devient moins résistant et se déforme (déviations paralytiques, cyphose, scoliose, etc.). Ajoutons que, en pareil cas, Chipault a conseillé de suppléer à l'insuffisance des moyens de fixation du rachis, par la ligature des apophyses épineuses des vertèbres déviées aux apophyses épineuses des vertèbres saines. Par ce procédé, en même temps qu'on corrige la déformation, on augmente la

solidité de la colonne vertébrale en s'opposant mécaniquement au déplacement des vertèbres.

## 2° — Forme extérieure et rapports

Au point de vue de sa forme extérieure et de ses rapports, (forme extérieure et rapports que nous nous contenterons d'indiquer ici très brièvement, devant y

Fig. 353.
Colonne vertébrale, vue antérieure (T.).

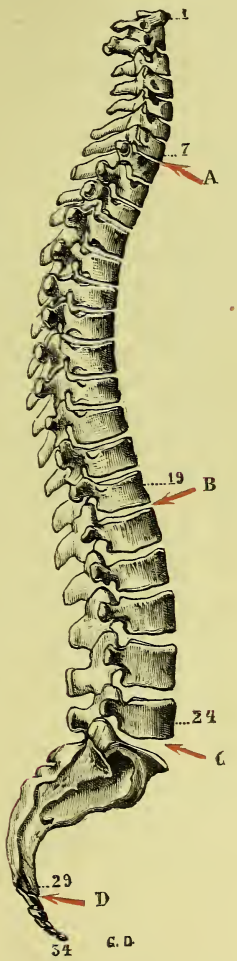


Fig. 354.
Colonne vertébrale, vue latérale (T.).

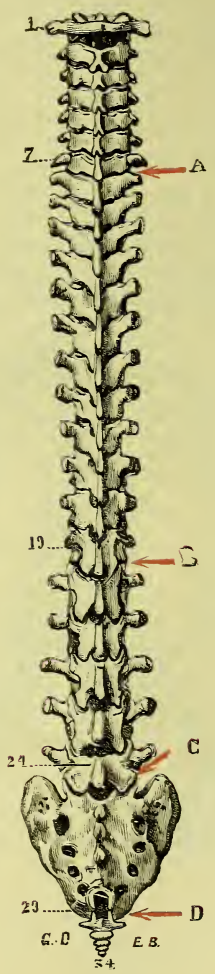


Fig. 355.
Colonne vertébrale, vue postérieure (T.).

Les flèches rouges indiquent la séparation des différentes régions de la colonne (voir fig. 377); les chiffres 1, 7, 19, 24, 29, indiquent le numéro d'ordre de la vertèbre en regard de laquelle ils sont situés, en allant de haut en bas.

revenir plus longuement ailleurs) la colonne vertébrale nous présente à considérer : 1° une *face antérieure ;* 2° une *face postérieure ;* 3° deux *faces latérales ;* 4° enfin, un canal central, le *canal rachidien,* renfermant la moelle et ses enveloppes. En raison de son importance, ce canal, avec son contenu, sera étudié dans un article spécial (voy. p. 492).

**1° Face antérieure.** — Vue par sa face antérieure (fig. 353), la colonne vertébrale

se présente à nous sous la forme d'une tige cylindrique avec des étranglements correspondant aux corps vertébraux et des saillies répondant aux disques intervertébraux. Dans la région sacro-coccygienne, où les vertèbres sont soudées entre elles, ces disques sont remplacés par de simples crêtes à direction transversale. Dans toute son étendue, la face antérieure de la colonne vertébrale est en rapport avec la face profonde des viscères cervicaux, thoraciques et abdomino-pelviens, dont elle est séparée par une couche celluleuse lâche, l'*espace prévertébral*. C'est dans cette couche que se développent les *abcès froids* ou *abcès par congestion* symptomatiques d'un mal de Pott, lorsque les lésions osseuses siègent sur la portion médiane des corps vertébraux. Ils peuvent ainsi faire saillie dans le pharynx, descendre du cou dans le médiastin postérieur, dans l'abdomen et venir s'ouvrir dans le rectum ou même autour de l'anus. Souvent, ces abcès médians s'ouvrent dans l'un des viscères avec lesquels ils sont en rapport (pharynx, plèvres, poumons, intestin, etc.).

**2° Face postérieure.** — Vue par sa face postérieure (fig. 355), la colonne vertébrale nous offre à considérer : 1° sur la ligne médiane, la série des apophyses épineuses, formant par leur ensemble la *crête épineuse ;* 2° sur les côtés, les *gouttières vertébrales,* dont le fond est constitué par les lames vertébrales imbriquées de haut en bas à la manière des tuiles d'un toit ; entre elles, et les séparant les unes des autres se trouve un espace, l'*espace interlamellaire,* plus ou moins grand suivant les régions et suivant la position du sujet.

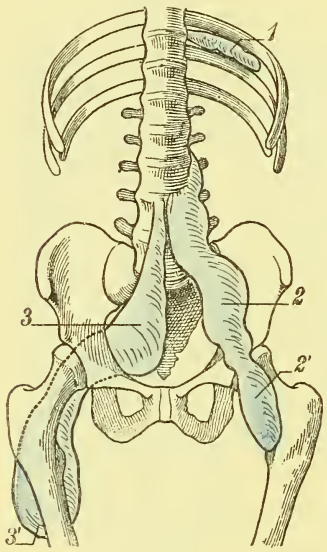


Fig. 356.
Schéma des divers types d'abcès froids consécutifs à la tuberculose vertébrale.

1, abcès suivant un espace intercostal. — 2, abcès suivant la gaine du psoas. — 2', le même abcès ayant émigré à la face antérieure de la cuisse. — 3, abcès plongeant dans le bassin et en sortant par l'échancrure sciatique pour venir faire saillie à la fesse et à la face postérieure de la cuisse (3').

Cette face postérieure du rachis est uniquement recouverte par les muscles spinaux et la peau. Elle est donc relativement superficielle et, de ce fait, facilement accessible à l'exploration clinique et à l'intervention chirurgicale. Elle est malheureusement aussi, en raison de sa situation superficielle, beaucoup plus exposée aux traumatismes que la face précédente : c'est presque exclusivement à son niveau que l'on observe les fractures dites *fractures directes* de la colonne vertébrale, fractures qui intéressent, selon les cas, l'apophyse épineuse ou les lames vertébrales ou bien encore les deux à la fois.

La situation superficielle et les rapports de la face postérieure du rachis nous expliquent pourquoi les abcès froids symptomatiques d'une ostéite tuberculeuse de cette face font, à l'inverse des abcès froids consécutifs à la tuberculose des corps vertébraux, rapidement saillie à la peau et, d'ordinaire, n'émigrent pas loin du point lésé.

**3° Faces latérales.** — Vue par ses faces latérales (fig. 354), la colonne vertébrale nous présente successivement : 1° les sommets des *apophyses transverses ;* 2° les faces latérales des *corps vertébraux ;* 3° la série des *pédicules ;* 4° enfin, entre ces derniers, la série des *trous de conjugaison,* par où sortent les nerfs rachidiens et les veines rachidiennes.

Ces faces latérales donnent insertion à des muscles fort nombreux ; de plus, dans la région dorsale, les côtes viennent s'y articuler.

Elles sont en rapport, en outre, avec les *coulées de tissu cellulaire lâche*, qui entourent les nerfs dès leur sortie des trous de conjugaison et les accompagnent jusqu'à leur terminaison. Ce sont ces coulées celluleuses que suivent souvent, dans leur migration, les abcès par congestion symptomatiques d'un mal de Pott latéral (fig. 356). C'est ainsi que, dans la tuberculose de la colonne cervicale, les abcès peuvent accompagner le plexus brachial et venir faire saillie, dans le creux sous-claviculaire, l'aisselle, etc. C'est ainsi que, dans le mal de Pott dorsal, ils suivent parfois les nerfs et vaisseaux intercostaux dans l'épaisseur de la paroi du thorax; que, dans le mal de Pott lombaire, ils pénètrent d'ordinaire avec le nerf crural dans le psoas; que, dans la tuberculose lombo-sacrée, ils sont susceptibles de descendre, avec le nerf sciatique, jusque dans le creux poplité.

## 3° — Vaisseaux de la colonne vertébrale

**1° Artères.** — Les artères de la colonne vertébrale sont représentées par des rameaux, dits *dorso-spinaux*, qui pénètrent dans le canal rachidien par le trou de conjugaison et qui se distribuent à la fois au squelette, à la moelle et à ses enveloppes. Ces rameaux dorso-spinaux proviennent : 1° dans la région cervicale, de l'artère *vertébrale*, de la *cervicale profonde* (branche de l'intercostale), de la *cervicale antérieure* ou *ascendante* (venue de la thyroïdienne inférieure) ; 2° dans la région dorsale, des *intercostales;* 3° dans la région sacrée, des *sacrées latérales*. Il est à remarquer que les artères du côté droit, s'anastomosent largement avec celles du côté gauche. Ces anastomoses s'effectuent, suivant les cas, en avant des corps vertébraux, dans l'épaisseur des corps vertébraux, enfin dans le canal médullaire.

**2° Veines.** — Les veines répondent à la série des rameaux artériels dorso-spinaux, que nous venons d'énumérer ; elles les accompagnent dans le canal de conjugaison en formant autour d'eux un véritable plexus. Elles se jettent, suivant le point où on les considère : 1° dans les veines vertébrales ; 2° dans les veines intercostales ; 3° dans les veines lombaires ; 4° dans les veines sacrées latérales. Les veines et veinules qui les constituent forment deux plexus : un *plexus intra-rachidien* (voy. p. 497) et un *plexus extra-rachidien*. Ces deux plexus, du reste, sont reliés l'un à l'autre par des vaisseaux anastomotiques, qui cheminent dans des canaux creusés dans les corps vertébraux et qui rappellent ainsi, jusqu'à un certain point, les veines diploïques.

## 4° — Exploration et voies d'accès

**1° Exploration.** — Nous n'envisagerons ici que l'exploration de la face postérieure de la colonne vertébrale, celle que l'on pratique, d'ordinaire, dans un examen d'ensemble du rachis, lorsqu'il s'agit par exemple de faire la numération exacte des apophyses épineuses, de localiser une fracture, de dire quelles sont les vertèbres qui forment une gibbosité, de reconnaître les déviations scoliotiques, etc. Quant à l'exploration de la face antérieure de la colonne cervicale par le pharynx, à celle du sacrum par le rectum, nous renvoyons, pour éviter des redites inutiles, aux régions pharyngienne (p. 256) et sacro-coccygienne (voy. t. II).

Etant donné ce que nous avons dit plus haut de la situation superficielle et de la

configuration de la face postérieure du rachis, il semble que l'exploration en doive être très facile ? Il n'en est rien, car des ligaments puissants, des masses musculaires épaisses, s'étalent sur les saillies osseuses et les masquent d'une façon plus ou moins complète. Seules les apophyses épineuses sont perceptibles, et encore la plupart d'entre elles ne font-elles relief sous la peau, que si l'on prend la précaution de faire fléchir fortement en avant la tête et le tronc du sujet. On peut alors reconnaître, assez facilement d'après Duplay, E. Rochard et Demoulin, auxquels nous empruntons quelques-uns des chiffres qui vont suivre, l'apophyse épineuse de l'axis et l'apophyse épineuse de la septième cervicale ; celle-ci, on le sait, est encore appelée *proéminente*, en raison de la saillie très marquée qu'elle seule fait ordinairement ; mais cela n'est pas toujours exact, car l'apophyse de la sixième cervicale ou celle de la première dorsale peuvent, dans certains cas, faire une saillie aussi considérable qu'elle. L'apophyse épineuse de l'axis se trouve, chez l'adulte, à 5 centimètres et demi, 6 centimètres environ, au-dessous de la protubérance occipitale externe ; celle de la septième cervicale, à 15 ou 16 centimètres au-dessous de cette même saillie. On reconnaît encore assez aisément l'apophyse de la troisième lombaire, également *proéminente*, et, un peu au-dessus de la rainure interfessière, le sommet de l'apophyse de la deuxième sacrée (Chipault). Les apophyses de l'axis, de la septième cervicale, de la troisième lombaire et de la deuxième sacrée étant reconnues et marquées, il est possible d'ordinaire, grâce aux repères que ces apophyses fournissent, de trouver et de numérer exactement toutes les autres.

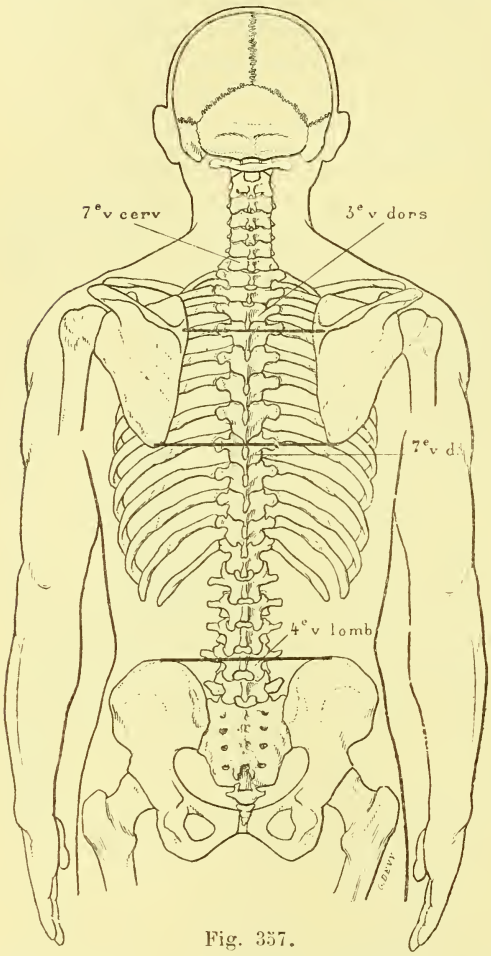

Fig. 357.
Lignes-repères pour l'exploration clinique de la colonne vertébrale (d'après Duplay, Rochard et Demoulin).

Pour contrôler l'exactitude de la numération des vertèbres dorsales ou lombaires, faite suivant la façon que nous venons d'indiquer, et dans les cas où, pour une raison ou pour une autre, il n'est pas possible d'explorer le malade en bonne position, c'est-à-dire la tête et le tronc fortement fléchis en avant, on peut encore utiliser les repères suivants (fig. 357) :

1° Une ligne réunissant l'extrémité interne des deux épines de l'omoplate, le sujet étant debout et les bras pendants, coupe la colonne vertébrale en un point qui correspond au sommet de l'apophyse épineuse de la troisième vertèbre dorsale ;

2° Une ligne réunissant le sommet de l'angle inférieur des omoplates passe par le sommet de l'apophyse épineuse de la septième vertèbre dorsale ;

3° Un plan horizontal mené par l'ombilic répond, en arrière, à l'apophyse de la troisième lombaire (Chipault);

4° Une ligne réunissant le point culminant des deux crêtes iliaques, toujours appréciables au toucher, passe par l'apophyse de la quatrième vertèbre lombaire (Tillaux);

5° La ligne qui réunit les deux épines iliaques postérieures et supérieures répond à la partie moyenne de la première apophyse sacrée;

6° La surface ovalaire sous-cutanée, longue de 2 centimètres, large de 1 centimètre, qui surmonte ces épines et qui est toujours nettement appréciable au toucher, correspond à la cinquième vertèbre lombaire (Morestin).

Rappelons en terminant, qu'à l'état normal, la ligne qui réunit les apophyses épineuses doit être médiane et régulière; elle ne doit présenter, ni angle rentrant, ni angle saillant, ni déviation latérale. Lorsqu'il existe un angle rentrant ou, si l'on préfère, un enfoncement d'une ou de plusieurs apophyses, on doit songer à une fracture de l'arc postérieur de la vertèbre avec refoulement des fragments vers le canal rachidien. Quand, au contraire, on note une saillie anormale et que cette saillie est « pointue, anguleuse », elle peut être consécutive à une fracture de la colonne vertébrale ou à un mal de Pott; si elle est arrondie et plus ou moins latéralisée, elle est, le plus souvent, le résultat d'une déviation primitive du rachis.

**2° Voies d'accès.** — On peut aborder la colonne vertébrale : 1° par sa face postérieure; 2° par sa face antérieure; 3° par sa face latérale.

α) La *face postérieure* de la colonne vertébrale est aisément accessible, sur toute la longueur du rachis, par une incision postérieure qui conduit directement, après section de la peau et des muscles spinaux, sur les apophyses épineuses et les lames vertébrales.

β) La *face antérieure* et la *face latérale* du rachis peuvent être atteintes en contournant la face latérale des vertèbres d'arrière en avant. Cette voie d'accès, simple au niveau de la région lombaire, où le chirurgien n'a besoin pour aborder le squelette que de désinsérer les muscles spinaux, le carré des lombes et le psoas (Trèves), est simple également au niveau de la région cervicale, où l'opérateur peut passer soit en avant (Burkhardt, J. Reverdin), soit en arrière du sterno-cléido-mastoïdien (Boudot, Watson-Cheyne, Phocas). Par contre, dans la région dorsale, elle exige la résection préalable de la partie postérieure des côtes et des apophyses transverses correspondantes, résection que l'on pratique, soit d'un seul côté (de préférence du côté droit pour éviter l'aorte et le canal thoracique, Schœfer, Auffret, Ménard), soit des deux côtés à la fois (Vincent).

## ARTICLE II

## CANAL VERTÉBRAL AVEC SON CONTENU

La colonne vertébrale est creusée à son centre d'un long canal, qui s'étend de l'une à l'autre de ses extrémités : c'est le *canal vertébral* ou *canal rachidien*. Continuation de la cavité cranienne, le canal rachidien renferme, comme cette dernière : 1° le système nerveux central ou névraxe, représenté ici par la *moelle épinière* et les racines nerveuses qui en émanent, *racines des nerfs rachidiens*; 2° un certain nombre de formations membraneuses, qui enveloppent la moelle,

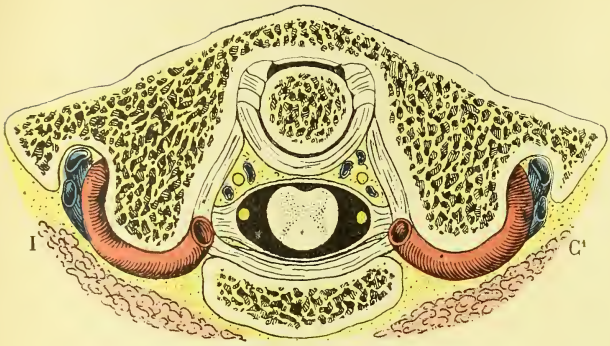

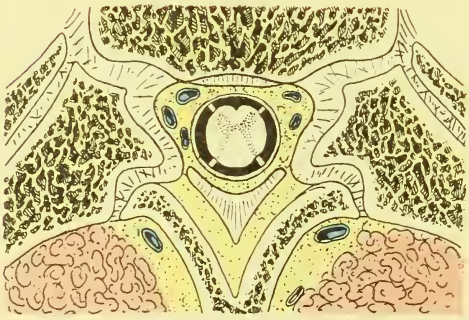

Fig. 358.

Quatre coupes horizontales du rachis, passant : I ($C^1$), par l'atlas. — II ($C^4$), par la quatrième cervicale. — III ($C^7$), par la septième cervicale. — IV ($D^6$), par la sixième dorsale.

les *méninges rachidiennes*. Nous décrirons tout d'abord le canal vertébral; nous étudierons ensuite son contenu, en commençant par les méninges.

## § 1 — CANAL VERTÉBRAL

**1° Limites.** — Le canal vertébral ou canal rachidien, constitué par l'ensemble des trous vertébraux superposés, s'étend dans toute la hauteur de la colonne vertébrale. Il se continue, en haut, avec la cavité cranienne. Il se termine, en bas, au niveau de la pointe du sacrum, par une simple gouttière ouverte en arrière sur le squelette, fermée par une lame fibreuse sur le sujet revêtu de ses parties molles, gouttière que limitent latéralement les cornes du sacrum et du coccyx (voy. *Région sacro-coccygienne*, t. II).

**2° Forme et dimensions.** — Le canal vertébral varie de forme, suivant qu'on l'envisage dans l'une ou l'autre des régions de la colonne vertébrale : il est prismatique triangulaire à la région cervicale, cylindroïde à la région dorsale et de nouveau prismatique triangulaire dans les deux autres régions.

D'autre part, ses dimensions sont, sur toute la hauteur du rachis, beaucoup plus grandes que celles de la moelle qu'il renferme. Dans chaque région, elles sont en rapport non pas avec le volume du segment de la moelle qu'il est destiné à protéger, mais bien avec le degré de mobilité de la région elle-même : c'est ainsi que le canal vertébral est très considérable au cou et aux lombes, où la colonne vertébrale est très mobile; qu'il se rétrécit à la région dorsale, où les vertèbres sont à peu près immobiles et qu'il descend à

des dimensions moindres encore à la région pelvienne, où les vertèbres sacrées ne présentent aucune mobilité. Cette disposition, jointe à ce fait que le canal vertébral est plus large que son contenu, assure, on le conçoit aisément, l'intégrité de la moelle pendant les mouvements qu'exécute le rachis.

Nous reproduisons ici huit coupes horizontales du canal vertébral faites sur un sujet congelé (fig. 358 et 358 *bis*). Un simple regard jeté sur ces coupes nous fixera, mieux encore qu'une longue description, sur la disposition de ce canal et aussi sur ses rapports, soit avec les formations qu'il contient, soit avec celles qui l'entourent.

La coupe représentée dans la figure I passe par l'arc postérieur de l'atlas, par la partie toute supérieure de la moelle par conséquent. Le canal vertébral, à la fois très large et très long, peut être divisé en deux parties : 1° une partie antérieure, de forme quadrilatère, occupée par l'apophyse odontoïde de l'axis, laquelle, nous le savons, représente morphologiquement le corps de l'atlas; 2° une partie postérieure, également quadrilatère, mais plus large (canal vertébral proprement dit), destinée à la moelle et à ses enveloppes. Sur les côtés de cette dernière partie se voit l'artère vertébrale, émergeant du trou transversaire, puis s'infléchissant en dedans, embrassant dans une courbe à concavité antérieure la masse latérale de l'atlas et, finalement, entrant dans le canal pour aller, un peu plus haut, se réunir avec son homonyme du côté opposé et former ainsi le tronc basilaire. L'artère vertébrale, dans le trou transversaire de l'atlas est accompagnée de deux veines, les veines vertébrales.

Les deux coupes suivantes (II et III) passent, la première par la quatrième

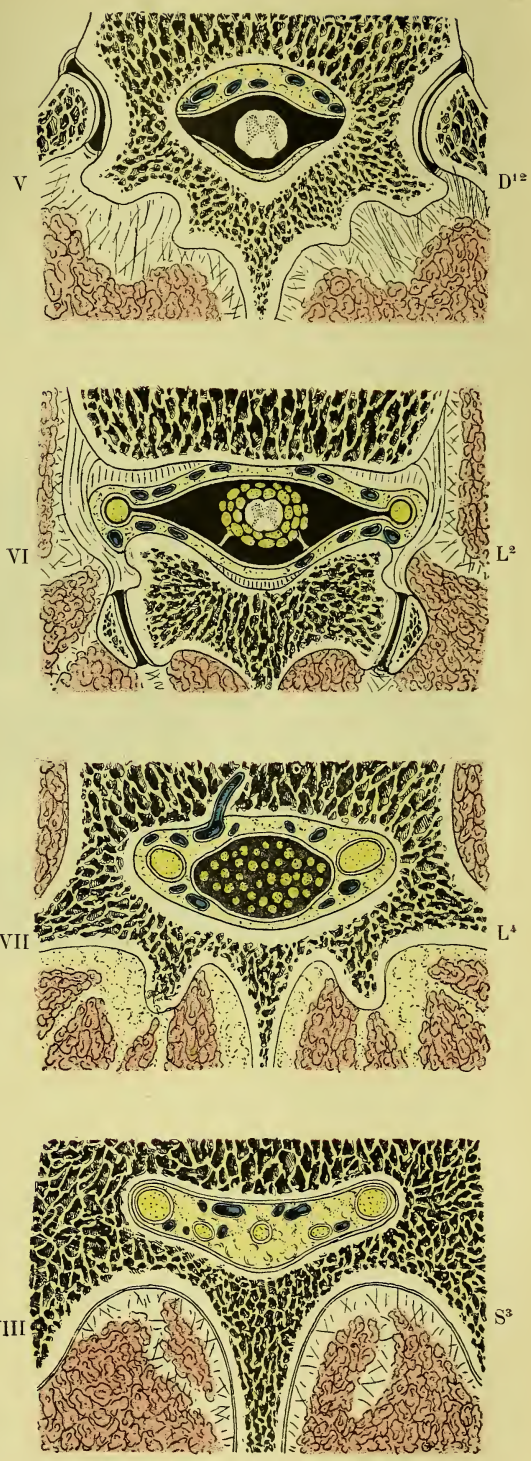


Fig. 358 *bis*.

Quatre coupes horizontales du rachis, passant : V ($D^{12}$), par la douzième dorsale. — VI ($L^2$), par la deuxième lombaire. — VII ($L^4$), par la quatrième lombaire. — VIII ($S^3$) par la troisième pièce sacrée.

cervicale, l'autre par la septième cervicale. Le canal vertébral est moins large que tout à l'heure. D'autre part, il a changé de forme : c'est maintenant un canal prismatique triangulaire avec une face antérieure formée par le corps de la vertèbre, et deux faces latérales répondant aux trous de conjugaison et aux lames vertébrales. La moelle occupe la partie centrale du canal, plus large dans la coupe II (partie moyenne de renflement cervical) que dans la coupe III (partie inférieure de ce même renflement.) On voit nettement la dure-mère entourer la moelle et la séparer ainsi de son enveloppe osseuse : entre elle et la moelle se trouve l'espace sous-dural ou hypodural, comblé par le liquide céphalo-rachidien ; entre elle et la paroi osseuse du canal existe l'espace sus-dural ou épidural, avec son tissu cellulaire lâche et les veines intra-rachidiennes. Nous retrouverons tout cela dans le paragraphe suivant.

Les deux coupes IV et V répondent aux vertèbres dorsales et, de fait, on voit à droite et à gauche, sur l'une et l'autre de ces coupes, le corps vertébral s'articuler avec la tête de la côte correspondante. Le canal vertébral est un peu plus étroit que sur les coupes pratiquées sur la région cervicale. Mais il a conservé sa forme triangulaire et son diamètre transversal l'emporte toujours sur son diamètre antéro-postérieur. Quant à la moelle, elle est relativement réduite : elle répond, en effet, dans la coupe IV à la moelle dorsale, dans la coupe V à la partie inférieure du renflement lombaire.




Fig. 359.

Fracture du rachis : compression de la moelle, en avant par la saillie du fragment inférieur, en arrière par l'arc postérieur de la vertèbre sus-jacente (d'après Forgue).

La coupe VI passe par la deuxième lombaire. Le canal vertébral s'est considérablement élargi : son diamètre transverse qui mesurait 22 millimètres seulement sur la coupe V, atteint maintenant 30 et 32 millimètres. Il est vrai que la coupe est faite ici au niveau d'un trou de conjugaison et qu'elle serait moins large, si elle avait été pratiquée, comme dans la figure V, au niveau du pédicule. La moelle est toute petite ; nous sommes, en effet, au niveau du cône terminal, où, comme on le sait, elle s'effile rapidement. Tout autour d'elle se voient de nombreux faisceaux radiculaires, lesquels formeront plus bas les racines antérieures et postérieures des derniers nerfs lombaires et des nerf sacrés.

La coupe VII intéresse la quatrième lombaire. Le canal vertébral est très allongé dans le sens transversal : tandis que son diamètre transversal mesure 34 millimètres, son diamètre antéro-postérieur ne présente que 15 millimètres. Nous retrouvons ici, dans l'étui dural, les faisceaux radiculaires signalés tout à l'heure, formant dans leur ensemble la *queue de cheval*. Quant à la moelle, elle a entièrement disparu : elle n'est plus représentée que par le *filum terminale*, situé au milieu des faisceaux radiculaires.

Enfin la coupe VIII passe par la troisième vertèbre sacrée. Le canal vertébral est,

comme dans la coupe précédente, très étendu dans le sens transversal. Il est même un peu plus large, mesurant 36 millimètres au lieu de 34 millimètres. Par contre, son diamètre antéro-postérieur s'est fort réduit, il ne mesure plus que 8 millimètres. Le canal vertébral, qui prend ici le nom de *canal sacré*, est, comme on le voit, fortement aplati d'avant en arrière. A son centre, se voit le *ligament coccygien* de la moelle; à droite et à gauche du ligament, les derniers nerfs sacrés et le nerf coccygien, avec, çà et là, un certain nombre de veines intra-rachidiennes.

La forme et les dimensions du canal vertébral sont plus ou moins modifiées dans les déviations rachidiennes qui s'accompagnent d'une déformation des vertèbres. Négligeables, d'ordinaire, lorsqu'il s'agit d'une déviation primitive, par exemple dans la scoliose, ces modifications de la forme et des dimensions du canal vertébral peuvent, dans le cas de déviations secondaires, et en particulier dans les fractures du rachis et dans le mal de Pott, gêner plus ou moins le fonctionnement de la moelle et se compliquer de paralysies plus ou moins graves. C'est ainsi que, dans les fractures (fig. 359), on peut voir, du fait du chevauchement des fragments, le canal réduit à des dimensions telles que la moelle est comprimée, parfois même écrasée. C'est ainsi que, dans le mal de Pott, un abcès faisant saillie dans l'intérieur du canal (fig. 360), ou des fongosités développées dans le tissu cellulo-graisseux épidural peuvent le rétrécir au point de comprimer la moelle et de provoquer une

Fig. 360.
Schéma montrant la compression de la moelle par un abcès intrarachidien, dans le mal de Pott (d'après Forgue).

Fig. 361.
Schéma montrant la compression de la moelle par la pachyméningite, dans le mal de Pott (d'après Forgue).

paralysie (paralysie pottique). Ajoutons, cependant, que les paralysies pottiques ne résultent pas toujours, comme on l'a cru longtemps, d'une compression médullaire par l'abcès ou les masses fongueuses; elles peuvent encore reconnaître pour cause (et pour certains auteurs ce serait même la cause la plus fréquente) la propagation de l'inflammation à la moelle ou à ses enveloppes (fig. 361).

**3° Parois.** — Le canal vertébral est formé, en avant, par la face postérieure des corps et des disques vertébraux, recouverte par le ligament vertébral commun postérieur; en arrière, par les lames vertébrales et les ligaments jaunes; sur les côtés, enfin, par la série des pédicules et des trous de conjugaison.

Par l'intermédiaire de ces derniers, le canal vertébral est en communication avec le dehors. Il en résulte qu'il peut, dans certains cas, être envahi par des produits pathologiques venus de l'extérieur : c'est par cette voie, par exemple, que les kystes hydatiques et les abcès prévertébraux pénètrent parfois dans le canal et viennent comprimer la moelle.

Des quatre parois du canal rachidien, la paroi postérieure est la paroi faible. Elle est, en effet, comme nous venons de le voir, en partie osseuse (lames vertébrales) et en partie membraneuse (ligaments jaunes). Or, si à la région dorsale les lames sont rapprochées et imbriquées et si, par suite, la cavité rachidienne est suffisamment protégée, il n'en est plus de même au niveau des deux régions cervi-

cale et lombaire : dans ces deux segments de la colonne vertébrale, plus particulièrement dans la région lombaire, comme nous le verrons plus loin (p. 542), les lames sont écartées l'un de l'autre et il est facile en ce point de pénétrer dans le canal vertébral avec un instrument piquant ou tranchant, en traversant seulement les ligaments jaunes.

4° **Voies d'accès.** — Le canal rachidien est accessible par la *voie postérieure,* après résection de sa paroi postérieure : le chirurgien dégage tout d'abord les apophyses épineuses et les lames de leur revêtement fibro-musculaire et les résèque ensuite à la pince emporte-pièce. Cette opération porte le nom de *laminectomie.*

## § 2 — MÉNINGES RACHIDIENNES

Les méninges rachidiennes ne sont que la continuation des méninges craniennes. Cette unité anatomique de tout l'appareil méningé se vérifie et s'affirme en pathologie. En effet, les lésions des méninges rachidiennes sont identiques aux lésions des méninges craniennes : elles reconnaissent la même étiologie générale ; elles se manifestent par les mêmes réactions pathologiques[1] ; enfin, elles coexistent d'ordinaire avec elles. L'étude des méninges craniennes, faite précédemment (p. 77), nous permettra donc de passer rapidement sur celle des méninges rachidiennes, la plupart des considérations dans lesquelles nous sommes déjà entrés, s'appliquant à la fois aux unes et aux autres.

Les méninges rachidiennes (fig. 362) se distinguent, tout comme les méninges craniennes, en *méninge dure* et en *méninge molle,* séparées l'une de l'autre par une cavité séreuse, la *cavité arachnoïdienne.* Toutefois, tandis qu'au crâne l'appareil méningé est étroitement appliqué au squelette, il n'en est pas de même au rachis où il se trouve isolé des parois du canal vertébral par un espace, qui porte le nom d'*espace sus-dural* ou *épidural.*

C'est par cet espace épidural que nous commencerons la description des méninges rachidiennes. Nous étudierons ensuite successivement la méninge dure, l'arachnoïde et la méninge molle.

1° **Espace épidural.** — L'espace épidural (fig. 358 et 358 *bis*) sépare la moelle et ses enveloppes des parois du canal rachidien. Il s'étend depuis le trou occipital en haut, jusqu'à l'extrémité terminale du canal vertébral en bas. Il existe donc sur toute la hauteur du rachis, mais pas au delà : au niveau du trou occipital, en effet, la dure-mère adhère au squelette (fig. 57, p. 80) et cette adhérence se poursuit, comme nous l'avons déjà vu plus haut, sur toute l'étendue de la surface endocranienne.

L'espace épidural présente une certaine largeur en arrière, autrement dit entre la dure-mère et les arcs vertébraux, disposition favorable au point de vue opératoire, parce que, grâce à elle, il est possible de réséquer la paroi postérieure du canal rachidien sans traumatiser la moelle et ses enveloppes. Mais c'est surtout en bas, au-dessous de la deuxième pièce sacrée, qu'il nous offre ses plus grandes dimensions. Nous y reviendrons plus loin, en étudiant la région sacro-coccygienne.

[1] Certains auteurs ont considéré le *signe de Kerning* comme spécial aux lésions des méninges spinales ; il n'en est rien, on l'observe également dans le cas de lésion des méninges cérébrales. Rappelons que ce signe, dont la valeur au point de vue du diagnostic des méningites est aujourd'hui universellement reconnue, consiste dans la flexion forcée des jambes sur les cuisses, attitude que prennent invinciblement les membres inférieurs, lorsqu'on essaie d'asseoir le malade dans son lit.

L'espace épidural est comblé par une graisse demi-fluide, que les fongosités du mal de Pott envahissent parfois en produisant des phénomènes de compression médullaire plus ou moins accusés et plus ou moins durables. Au milieu de cette graisse cheminent des veines volumineuses, les veines intra-rachidiennes. Par leurs anastomoses, toujours très multipliées, elles forment un riche réseau qui entoure complètement la moelle et ses enveloppes. A ce réseau veineux aboutissent quelques branches du réseau extra-rachidien postérieur, ainsi que les veines issues des lames, des apophyses transverses, des apophyses articulaires, des apophyses épineuses, des corps vertébraux. Le réseau veineux intra-rachidien est forcément intéressé quand on pratique l'ouverture du canal rachidien (*laminectomie*), et l'hémorrhagie qui résulte de sa blessure est toujours abondante. Elle s'arrête cependant assez facilement par le tamponnement. Dans certains traumatismes de colonne vertébrale les veines intra-rachidiennes peuvent se déchirer : il se forme alors, dans le canal rachidien, un épanchement sanguin qui peut amener des phénomènes de compression du côté de la moelle (*hématorachis*).

2° **Méninge dure (dure-mère).** — La dure-mère rachidienne se présente sous la forme d'un cylindre creux, renfermant à son centre la moelle épinière et le bulbe.

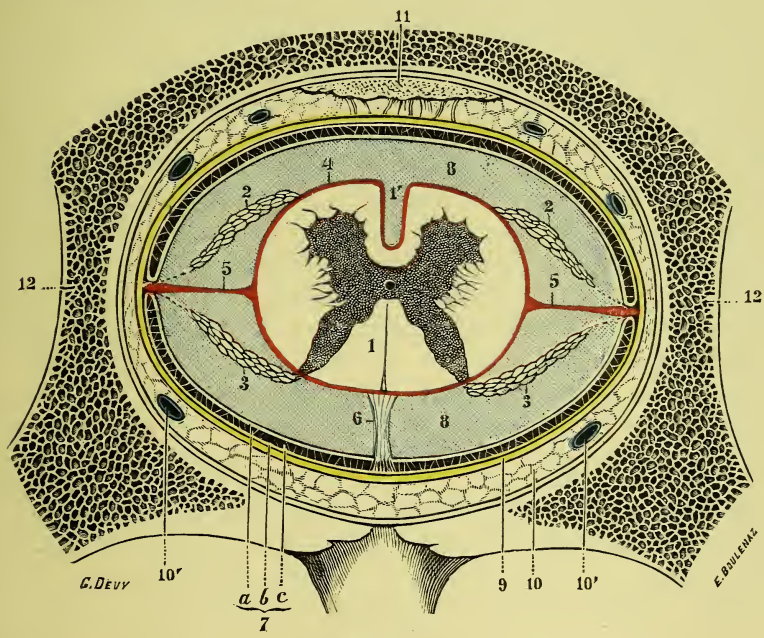


Fig. 362.
Coupe horizontale de la colonne vertébrale, pour montrer la disposition des méninges rachidiennes (*schématique*) (T.).

1, moelle épinière, avec 1', sillon médian antérieur. — 2, racines antérieures. — 3, racines postérieures. — 4, pie-mère (*en rouge*). — 5, ligaments dentelés. — 6, septum posticum de Schwalbe. — 7, arachnoïde, avec : *a*, son feuillet viscéral ; *b*, son feuillet pariétal ; *c*, cavité arachnoïdienne ou espace subdural (*en noir*). — 8, espace sous-arachnoïdien (*en bleu*). — 9, dure-mère (*en jaune*). — 10, espace épidural, avec 10', 10', veines intra-rachidiennes. — 11, ligament vertébral commun postérieur. — 12, coupe de la vertèbre.

Elle s'étend, en hauteur, depuis le trou occipital jusqu'à la deuxième ou troisième vertèbre sacrée. Sa capacité, quoique moins grande que celle du canal vertébral, est cependant beaucoup plus considérable que le volume de la moelle épinière. Il en résulte, comme nous le verrons bientôt, que la moelle flotte librement dans le sac fibreux dure-mérien.

a. *Forme extérieure et rapports.* — La dure-mère rachidienne nous offre à con-

sidérer deux surfaces et deux extrémités. — Par sa *surface externe,* nous le savons, elle répond au tissu vasculo-graisseux épidural qui la sépare des parois du canal vertébral. Il est donc relativement facile, après ouverture du canal, d'écarter la dure-mère (et la moelle contenue dans sa cavité) pour arriver, au besoin même intervenir, sur la face postérieure des corps vertébraux sur lesquels elle repose. Il est à remarquer, toutefois, que la dure-mère n'est pas entièrement libre dans le canal rachidien, et qu'elle présente quelques connexions avec ses parois sur les points suivants : 1° en avant, où elle est reliée au ligament vertébral commun postérieur par quelques prolongements fibreux ; 2° sur les côtés, où elle adhère aux trous de conjugaison par l'intermédiaire des gaines qu'elle fournit aux nerfs rachidiens. Ses connexions avec le ligament vertébral commun postérieur sont, au cours d'une opération sur le canal rachidien et son contenu, faciles à rompre, sans qu'il en résulte aucun inconvénient. Par contre, celles qu'elle présente avec les trous de conjugaisons doivent être, on le conçoit aisément, soigneusement respectées. — La *surface interne* ou intérieure de la dure-mère est lisse et polie. Elle répond, en effet, au feuillet pariétal de l'arachnoïde, qui lui adhère d'une façon intime. Elle donne attache sur les côtés au ligament dentelé. — A son *extrémité supérieure,* la dure-mère rachidienne se fixe solidement sur la face postérieure du corps de l'axis et sur le pourtour du trou occipital, où elle se continue avec la dure-mère cranienne. A ce niveau, elle est traversée par les artères vertébrales. — A son *extrémité inférieure,* elle s'effile à la manière d'un entonnoir. Elle répond au canal sacré.

b. *Vaisseaux et nerfs.* — Les vaisseaux de la dure-mère rachidienne ne présentent, à l'inverse des vaisseaux de la méninge cranienne, qu'une importance fort secondaire. — Les *artères* proviennent des rameaux artériels qui se rendent à la colonne vertébrale (voy. p. 489). — Les *veines* se jettent dans les plexus intra-rachidiens, lesquels, ainsi que nous l'avons vu plus haut, s'anastomosent largement avec les plexus extra-rachidiens. Dans certains cas, l'infection peut, en suivant cette voie vasculaire anastomotique, se propager par voisinage de l'extérieur du rachis aux méninges et à la moelle. — Les *nerfs,* décrits d'abord par Rüdinger, puis par Alexander, Jantschitz, Jacques, en partie s'accolent aux vaisseaux, en partie suivent un trajet indépendant. Ils présentent le même mode de terminaison que sur la dure-mère cranienne.

**3° Arachnoïde et cavité arachnoïdienne.** — L'arachnoïde rachidienne fait suite à l'arachnoïde cranienne. De ses deux feuillets, l'un, le *feuillet pariétal,* tapisse la dure-mère et lui adhère ; l'autre, le *feuillet viscéral,* entoure la moelle dans toute sa hauteur et se prolonge même au-dessous d'elle, sur la queue de cheval, jusqu'au sommet du cône dural. Ce feuillet viscéral est appliqué contre le feuillet pariétal et, par conséquent, suit exactement la direction de la dure-mère. Il en résulte que, comme cette dernière, l'arachnoïde est d'une capacité beaucoup plus grande qu'il ne faudrait pour contenir la moelle. Elle ne s'applique donc pas immédiatement sur elle, mais en reste séparée par un vaste espace circulaire que remplit le liquide céphalo-rachidien, c'est l'*espace sous-arachnoïdien* (fig. 362,8).

La cavité virtuelle que circonscrivent les deux feuillets précités de l'arachnoïde, *cavité arachnoïdienne* ou *espace sub-dural,* est traversée : 1° par des tractus conjonctifs ; 2° par les dents du ligament dentelé ; 3° par les racines médullaires; 4° enfin, par les vaisseaux qui se rendent à la moelle. Toutes ces formations sont revêtues, à leur passage dans la cavité arachnoïdienne, d'une couche endothéliale dépendant de la séreuse.

4° **Méninge molle.** — Continuation de la méninge molle cranienne (p. 84), la méninge molle rachidienne est, comme cette dernière, une enveloppe épaisse et friable, qui sert de support aux vaisseaux destinés à la moelle et dont la trame conjonctive est gorgée de liquide céphalo-rachidien. Cette trame conjonctive, à très larges aréoles, se condense à sa surface externe pour former un mince feuillet que tapisse l'endothélium arachnoïdien et que nous venons de décrire sous le nom de *feuillet viscéral de l'arachnoïde.* Elle se condense encore au contact de la moelle et, là, constitue la pie-mère rachidienne.

a. *Pie-mère rachidienne.* — La pie-mère rachidienne revêt immédiatement la substance nerveuse et lui adhère intimement. Sa surface externe baigne complètement dans le liquide céphalo-rachidien : elle émet de nombreux prolongements qui cloisonnent l'espace sous-arachnoïdien. Ces prolongements prennent un grand développement sur les côtés et forment, là, deux ligaments rubanés, qui occupent toute la hauteur de la moelle : ce sont les *ligaments dentelés*, lesquels, à leur niveau, séparent les racines antérieures des racines postérieures ; ils sont également assez développés en arrière et sur la ligne médiane, où par leur ensemble ils constituent une véritable cloison, le *septum postérieur* de Schwalbe.

b. *Espace sous-arachnoïdien et liquide céphalo-rachidien.* — L'espace sous-arachnoïdien ou espace piemérien de la moelle n'est qu'une dépendance de l'espace sous-arachnoïdien commun à tout le névraxe (voy. p. 84). On le décrit encore sous le nom de *lac bulbo-spinal.* Il est rempli par le liquide céphalo-rachidien (voy. p. 87). Rappelons que, dépassant en bas les limites de la moelle, il s'étend tout autour de la queue de cheval et forme, à ce niveau, un renflement connu sous le nom de *lac spino-terminal.* Nous y reviendrons plus loin, en décrivant la région lombaire et la région sacro-coccygienne ; disons seulement ici que c'est en ce point que l'on pratique la *ponction lombaire,* opération destinée, comme on le sait, soit à recueillir le liquide céphalo-rachidien pour l'examiner, soit à injecter dans l'espace sous-arachnoïdien une solution de cocaïne pour obtenir une anesthésie limitée à la partie inférieure du corps.

## § 3 -- MOELLE ÉPINIÈRE

La moelle épinière est cette portion du névraxe qui occupe le canal rachidien. Libre à sa partie inférieure, elle se continue directement en haut avec le bulbe et, par l'intermédiaire du bulbe, avec la masse encéphalique.

### 1° — Généralités

1° **Forme.** — La moelle épinière revêt la forme d'une longue tige cylindrique (fig. 363) un peu aplatie d'avant en arrière et, par conséquent, un peu plus étendue dans le sens transversal que dans le sens antéro-postérieur. Elle nous présente deux renflements fusiformes, occupant l'un la région cervicale, l'autre la région dorso-lombaire. Le premier, *renflement supérieur* ou *renflement cervical,* s'étend de la troisième vertèbre cervicale à la deuxième dorsale. Le second, *renflement inférieur* ou *renflement lombaire,* commence au niveau de la neuvième vertèbre dorsale et va, en augmentant, jusqu'au niveau de la douzième. Au-dessous de ce point, la moelle s'atténue très rapidement ; elle s'effile pour ainsi dire à la manière d'un crayon taillé et se termine en formant une espèce de cône, dit *cône terminal.* L'embryologie et l'anatomie comparée s'accordent à démontrer que les deux renfle-

ments précités sont la conséquence de l'apparition des membres : le premier, on le sait, répond à l'origine des nerfs qui se rendent aux membres supérieurs; le second, à l'émergence des nerfs qui descendent dans les membres inférieurs.

2° **Limites**. — Limitée en haut par la *décussation des pyramides* qui la sépare du bulbe, la moelle épinière se termine en bas, ainsi que nous venons de le voir, par le cône terminal. Mais ce cône n'est pas, en réalité, la limite inférieure de la moelle : de son sommet s'échappe un prolongement très mince, très délicat, presque filiforme, qui, sous le nom de *filum terminale*, descend au milieu des nerfs de la queue de cheval et prolonge la moelle jusqu'à la base du coccyx. On s'accorde à admettre que la décussation des pyramides répond à un plan horizontal passant par l'articulation de l'atlas avec les condyles de l'occipital. Quant au cône terminal, il correspond, chez l'adulte, au corps de la deuxième vertèbre lombaire, rarement à celui de la première. Mais sa situation par rapport au rachis varie beaucoup suivant les âges : c'est ainsi que, chez l'enfant nouveau-né la moelle descend jusqu'à la troisième lombaire et même jusqu'à la quatrième ; au cinquième mois de la vie vie intra-utérine, elle répond à la base du sacrum; au troisième mois, enfin, elle occupe toute la longueur du canal sacré et descend ainsi jusqu'à la base du coccyx.

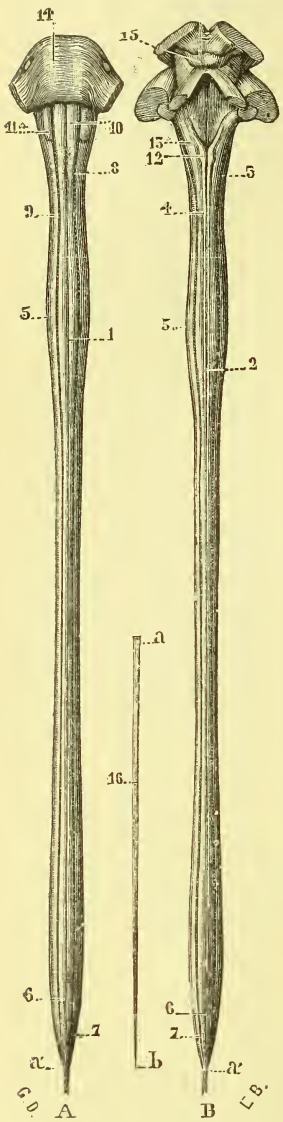


Fig. 363.
Moelle épinière, bulbe et protubérance : A, vue antérieure; B, vue postérieure (T.).

3° **Dimensions**. — La moelle épinière mesure, en moyenne, 43 à 44 centimètres de longueur. Sa circonférence est de 38 millimètres au niveau du renflement cervical, de 33 millimètres au niveau du renflement lombaire, de 27 millimètres dans la partie comprise entre les deux renflements.

4° **Direction**. — Envisagée au point de vue de sa direction, la moelle suit exactement les inflexions de la colonne vertébrale et nous présente, par conséquent, deux courbures : une *courbure cervicale*, à concavité postérieure et une *courbure dorsale* à concavité dirigée en avant. L'origine supérieure de la courbure dorsale est nettement indiquée, sur le plan antérieur de la moelle, par une sorte de *promontoire*, saillant en avant, qui répond à l'émergence du septième ou du huitième nerf cervical.

5° **Rapports**. — La moelle épinière, comme on le voit nettement sur les coupes transversales du rachis, occupe le centre du canal rachidien (fig. 358 et 358 *bis*). Mais il s'en faut de beaucoup qu'elle le remplisse entièrement; il existe toujours, entre elle et la paroi du canal, un espace

(Pour ne pas agrandir démesurément les dimensions verticales de ces figures, le filum terminale a été détaché de l'extrémité inférieure de la moelle et placé entre les deux.)

1, sillon médian antérieur. — 2, sillon médian postérieur. — 3, sillon collatéral postérieur. — 4, sillon intermédiaire postérieur. — 5, renflement cervical. — 6, renflement lombaire. — 7, cône terminal. — 8, ligne d'implantation des racines antérieures. — 9, cordon latéral. — 10, pyramide antérieure du bulbe. — 11, olive. — 12, pyramide postérieure. — 13, corps restiforme. — 14, protubérance. — 15, tubercules quadrijumeaux. — 16, filum terminale, avec : *a*, son extrémité supérieure, répondant à *a'* l'extrémité inférieure de la moelle; *b*, son extrémité inférieure, répondant au coccyx.

considérable : ceci nous explique, rappelons-le en passant, pourquoi, elle peut parfois et dans une certaine limite, échapper à la compression produite par un fragment osseux déplacé (fractures du rachis), par une tumeur (tumeurs du canal et de la colonne vertébrale), par des fongosités (mal de Pott).

Malgré cette disproportion entre les diamètres de la moelle et ceux du canal qui la contient, le cylindre nerveux conserve toujours sa position axiale, quelle que soit la position du tronc. Il doit cette fixité : 1° à sa continuité avec le bulbe, lequel est en continuité avec la masse encéphalique ; 2° à la présence du ligament coccygien qui, en engainant le filum terminale, rattache le cône médullaire à la base du coccyx ; 3° aux nombreux prolongements pie-mériens, indiqués ci-dessus (prolongements antérieurs, prolongements postérieurs, ligaments dentelés), qui, dans toute la hauteur de la moelle, unissent la surface extérieure de cette dernière à la surface interne de la dure-mère, laquelle, ne l'oublions pas, est fixée elle-même au rachis par les gaines fibreuses qu'elle jette sur les nerfs spinaux.

Au point de vue de l'anatomie médico-chirurgicale, la moelle doit être divisée en une série de segments (fig. 376, p. 520), qui sont, en allant de haut en bas : 1° la *moelle cervicale ;* 2° la *moelle brachiale ;* 3° la *moelle dorsale ;* 4° la *moelle lombaire ;* 5° la *moelle sacrée ;* 6° le *cône médullaire.* Ces segments sont ainsi nommés, non pas, comme on pourrait le croire tout d'abord, à cause des rapports qu'ils présentent avec les vertèbres de même nom (la moelle lombaire et la moelle sacrée ne répondent pas, en effet, comme nous le verrons plus loin, aux vertèbres lombaires et sacrées), mais en raison des racines nerveuses qui en émanent et qui vont constituer ailleurs les *plexus cervical, brachial, lombaire, sacré.* — Les divers segments médullaires que nous venons d'énumérer se distinguent les uns des autres par une physiologie pathologique particulière, comme nous le montrerons plus loin en étudiant les localisations fonctionnelles de la substance grise de la moelle (voy. p. 506) et la topographie vertébro-médullaire (voy. p. 518). — Au point de vue anatomo-topographique ils sont constitués de la façon suivante : la *moelle cervicale*, par le segment médullaire qui donne naissance aux quatre premières paires cervicales : la *moelle brachiale*, par le segment médullaire d'où émanent les 5e, 6e, 7e, 8e paires cervicales et la première paire dorsale ; la *moelle dorsale*, par la portion de moelle d'où proviennent les onze dernières paires dorsales ; la *moelle lombaire*, par le segment d'où naissent les quatre premières racines lombaires : la *moelle sacrée*, par celui d'où viennent la cinquième paire lombaire et les deux premières sacrées ; le *cône médullaire*, enfin, par la portion de l'axe nerveux qui donne naissance aux trois dernières paires sacrées et au nerf coccygien (Müller).

## 2° — Conformation extérieure et intérieure

**1° Conformation extérieure.** — On considère à la moelle une face antérieure, une face postérieure et deux faces latérales :

α) La *face antérieure* nous présente, tout d'abord, le *sillon médian antérieur*, de 2 ou 3 millimètres de profondeur, qui s'étend d'une extrémité à l'autre de la moelle. Il est limité, à sa partie profonde, par une bandelette blanchâtre, la *commissure blanche*. De chaque côté du sillon médian antérieur se voit le *cordon antérieur*, que limite en dehors l'émergence des *racines antérieures* des nerfs rachidiens.

β) La *face postérieure* nous présente, de même, le *sillon médian postérieur*, tout superficiel, et, de chaque côté, le *cordon postérieur* et l'émergence des *racines postérieures*. Ces racines postérieures naissent régulièrement les unes au-dessus des autres, suivant une même ligne verticale : il existe là, le long de leur ligne d'implantation, un véritable sillon longitudinal à fond grisâtre, c'est le *sillon collateral postérieur*.

γ) Les *faces latérales*, comprises entre l'émergence des racines antérieures et l'émergence des racines postérieures sont représentées par les *cordons latéraux*.

La moelle épinière se compose donc de deux moitiés symétriques nettement séparées l'une de l'autre par les sillons médians antérieur et postérieur. Chaque

moitié, à son tour, comprend trois cordons : un cordon antérieur, un cordon postérieur et un cordon latéral.

**2° Conformation intérieure.** — Si maintenant nous pratiquons sur la moelle des coupes transversales (fig. 364), nous constatons sur chacune d'elles la présence de deux substances : une substance blanche et une substance grise.

α) La *substance blanche,* disposée à la périphérie, forme les trois cordons susindiqués : cordon antérieur, cordon postérieur et cordon latéral. Le cordon postérieur est, partout, nettement délimité. Mais il n'en est pas de même des deux autres : le cordon antérieur et le cordon latéral, en effet, se fusionnent réciproquement au niveau de l'émergence des racines antérieures et voilà pourquoi cer-

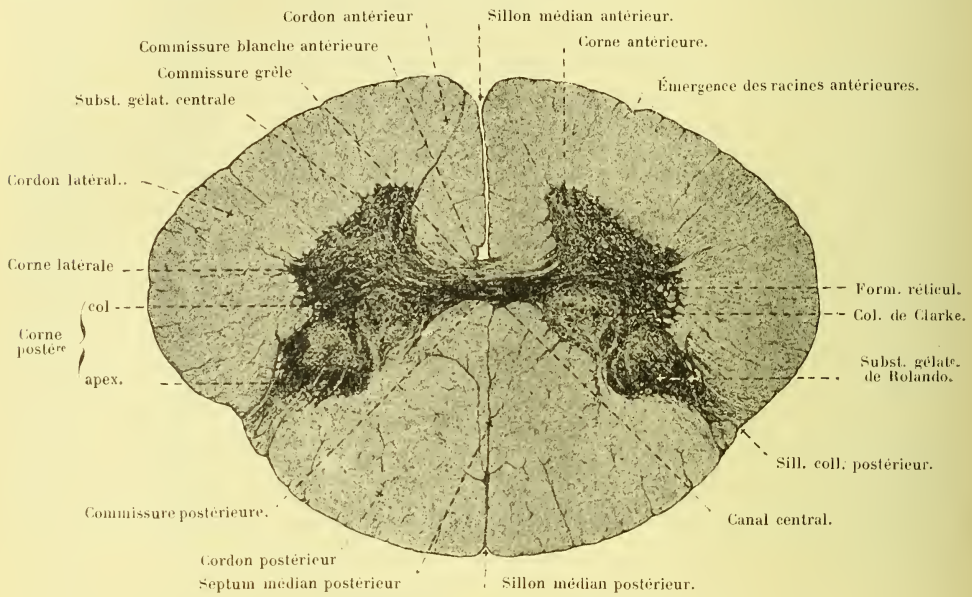


Fig. 364.

Coupe transversale de la partie supérieure de la moelle lombaire chez un adulte (d'après Held, emprunté à l'atlas de His et Spalteholz, gross. $\frac{8,3}{1}$).

tains auteurs, avec beaucoup de raison comme nous le verrons tout à l'heure, les réunissent en un seul, le *cordon antéro-latéral.*

β) La *substance grise,* centrale, affecte dans chaque moitié de moelle la forme d'un croissant, dont la concavité est dirigée en dehors et dont les deux extrémités, appelées *cornes,* se trouvent placées l'une en avant, c'est la *corne antérieure,* l'autre en arrière, c'est la *corne postérieure.* — La *corne antérieure,* relativement volumineuse, à contour irrégulier, se dirige en avant et se termine toujours à une certaine distance de la surface extérieure de la moelle : on la divise ordinairement en une partie antérieure ou *tête* et une partie postérieure ou *base.* — La *corne postérieure,* plus mince, plus effilée, se porte obliquement en arrière et en dehors et s'étend jusqu'au sillon collatéral postérieur; topographiquement, elle nous présente : une partie antérieure ou *base,* qui se continue avec la base de la corne antérieure; une partie postérieure ou *tête;* une partie moyenne ou *col.* Ajoutons que, à la partie supérieure de la moelle, la base de la corne antérieure laisse échapper en dehors un petit prolongement transversal de forme triangulaire, qui constitue la *corne latérale* ou *tractus intermédio-lateralis* de Clarke. Les deux croissants de substance

grise, le droit et le gauche, sont réunis l'un à l'autre sur la ligne médiane par une bande transversale de même substance, que l'on désigne sous le nom de *commissure grise*. La substance grise centrale rappelle ainsi dans son ensemble la lettre majuscule **H**. Ajoutons qu'au centre de la commissure grise, sur la ligne médiane par conséquent, se trouve un canal longitudinal, fort étroit, le plus souvent oblitéré par places, c'est le *canal de l'épendyme :* il s'ouvre, en haut, dans le quatrième ventricule ; en bas, il se termine au niveau du cône terminal par un petit renflement ovalaire ou fusiforme, que Krause, en 1875, a décrit sous le nom de *ventricule terminal de la moelle*.

**3° Variations régionales.** — Les différentes parties que nous venons de décrire comme entrant dans la constitution anatomique de la moelle épinière se retrouvent sur toutes les coupes horizontales de cet organe, quelle que soit la hauteur à laquelle elles sont faites. Elles se modifient, cependant, d'une façon plus ou moins profonde en passant d'une région à une autre (fig. 365), de telle sorte qu'un œil exercé pourra toujours, une coupe étant donnée, déterminer la région à laquelle elle appartient.

Ces modifications régionales portent, tout d'abord, sur le volume du cylindre spinal. Les mensurations déjà fort anciennes de Stilling nous apprennent que la moelle, vue en coupe horizontale, mesure, au niveau de l'émergence de la 3e paire cervicale, 88 millimètres carrés. A partir de là, elle s'accroît graduellement jusqu'à la 5e et à la 6e cervicale, où elle atteint son maximum de développement, avec 120 millimètres carrés (*renflement cervical*). Elle va ensuite en s'atténuant jusqu'à la 3e paire dorsale, où elle présente son minimum de développement avec 64 millimètres carrés. Elle conserve ces dimensions jusqu'à la 11e dorsale. A partir de la 12e dorsale elle augmente de nouveau de volume (*renflement lombaire*) jusqu'à la 4e lombaire où elle atteint 88 millimètres carrés (32 millimètres carrés de moins qu'au niveau du renflement cervical). Elle conserve à peu

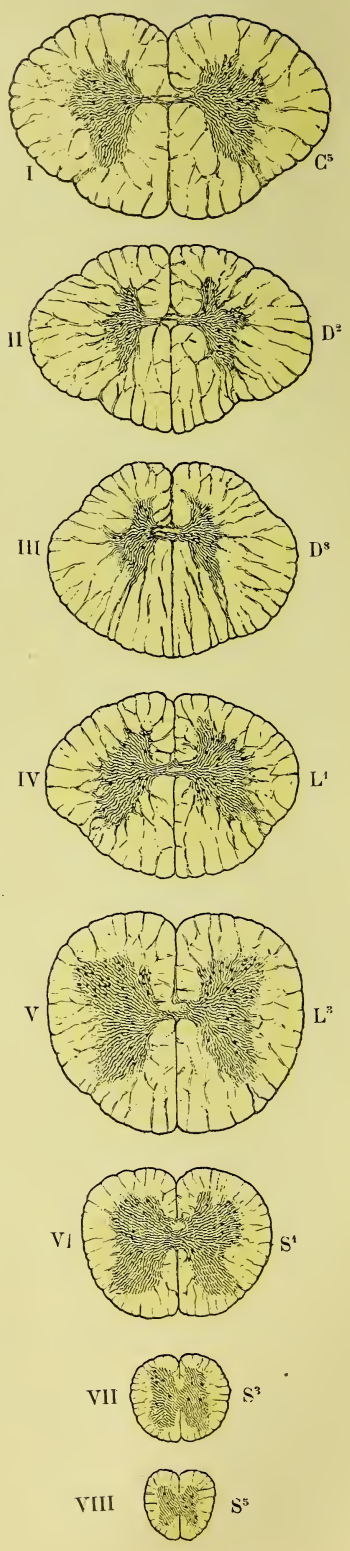


Fig. 365.
Coupes horizontales de la moelle épinière (d'après Held, gross. $\frac{3.6}{1}$).

I, coupe passant par la cinquième paire cervicale. — II, par la deuxième paire dorsale. — III, par la huitième paire dorsale. — IV, par la première paire lombaire. — V, par la troisième paire lombaire. — VI, par la première paire sacrée. — VII, par la troisième paire sacrée. — VIII, par la cinquième paire sacrée.

près ces mêmes dimensions jusqu'à la 2e paire sacrée, puis s'atténue très rapidement (*cône terminal*), pour ne plus présenter que 64 millimètres carrés au niveau de la 3e sacrée, 32 millimètres carrés au niveau de la 4e sacrée, 16 millimètres carrés au niveau de la 5e sacrée, 8 millimètres carrés au niveau de l'émergence du nerf coccygien.

Les variations régionales de la moelle épinière portent ensuite sur la configuration même de la colonne grise centrale. La figure 365, représentant huit coupes horizontales pratiquées à différents niveaux est très démonstrative à cet égard. — A la *partie supérieure de la région cervicale* (elle n'est pas représentée dans la fig. 365), la substance grise est relativement peu développée. Elle nous apparaît de chaque côté sous la forme d'un corps grêle, allongé d'avant en arrière et de dedans en dehors. Les cornes antérieure et postérieure sont l'une et l'autre minces et effilées. La corne latérale est peu marquée. — *Au niveau du renflement cervical,* (fig. I) la substance grise a beaucoup augmenté de volume et, d'autre part, chacune des deux moitiés de cette substance a changé : elle se rapproche beaucoup maintenant du plan antéro-postérieur. La corne antérieure, très volumineuse et plus ou moins confondue avec la corne latérale, revêt la forme d'un triangle, dont les trois angles sont antérieur, externe et interne. La corne postérieure a, elle aussi, augmenté de volume; mais elle est beaucoup plus mince que l'antérieure : elle se termine au niveau du sillon collatéral postérieur par une extrémité pointue. *Au niveau de la région dorsale* (fig. II et III), la substance grise est fortement réduite, si on la compare à celle du renflement cervical. La corne antérieure est mince et grêle, à extrémité antérieure plus ou moins pointue. La corne postérieure est également très mince, s'effilant plus ou moins en arrière. Quant à la corne latérale, elle est nettement marquée : elle se porte en dehors, circonscrivant, avec la corne antérieure un angle proche de l'angle droit. — *Au niveau du renflement* lombaire (fig. IV et V), la substance grise reprend peu à peu les belles dimensions qu'elle nous a présentées dans le renflement cervical. La corne antérieure, très massive, se termine en avant par une extrémité arrondie. La corne postérieure est presque aussi volumineuse que l'antérieure, ce qui la différencie de la corne postérieure du renflement cervical, qui est bien moins développé que la corne antérieure correspondante. La corne latérale n'existe plus. — *Au niveau du cône terminal,* enfin (fig. VII et VIII), notre substance grise est moins volumineuse sans doute qu'au niveau du renflement lombaire. Mais elle est encore très développée, surtout si on la compare à la substance blanche, qui s'atténue graduellement et ne lui forme plus qu'une enveloppe très mince. Les deux cornes existent encore, mais la ligne transversale suivant laquelle elles entrent en contact devient de plus en plus large et, déjà, à la partie moyenne du cône terminal, elles ne forment plus, à droite et à gauche, qu'une seule et même masse, de forme ovalaire à grand axe antéro-postérieur. Leur extrémité est donc arrondie plutôt que pointue.

## 3° — Constitution anatomique

L'anatomie pathologique avec les dégénérescences, l'embryologie avec la myélinisation des fibres nerveuses, l'histologie avec l'emploi du chromate d'argent (méthode de Golgi et de Ramon y Cajal) nous ont assez bien fixés, dans ces dernières années, sur la constitution anatomique de la moelle épinière. Il convient, à ce sujet, d'examiner séparément la substance grise et la substance blanche.

**1° Substance grise.** — La masse grise centrale se compose essentiellement d'un fin réticulum, formé par des fibres amyéliniques, dans la trame duquel se disposent des cellules nerveuses.

Ces cellules nerveuses, quant à leurs connexions, se divisent en trois ordres : 1° *cellules radiculaires*, envoyant leurs cylindraxes dans les racines, soit antérieures, soit postérieures ; 2° *cellules cordonales*, envoyant leurs cylindraxes dans l'un des trois cordons, soit du côté correspondant, soit du côté opposé ; 3° *cellules à cylindraxe court*, ayant pour caractère essentiel que leur cylindraxe ne sort pas de la substance grise et s'y termine après un très court trajet, ce sont des neurones d'association à champ peu étendu.

Envisagées au point de vue de leur mode de répartition, les cellules nerveuses de la substance grise, se disposent par groupes sur des points déterminés, en formant autant de *systèmes réguliers* qui, suivant qu'on les examine sur des coupes horizontales ou sur des coupes longitudinales, prennent le nom de *noyaux* ou de *colonnes*. — *Dans la corne antérieure*, les cellules nerveuses se répartissent en trois noyaux que l'on désigne, d'après leur situation, en *noyau antéro-interne, noyau antéro-externe, noyau postéro-externe*. Chacun de ces noyaux renferme à la fois des cellules cordonales et des cellules radiculaires : ce sont les noyaux d'origine des racines antérieures. — *Dans la corne postérieure*, les cellules forment deux groupes importants : 1° un groupe postérieur, dit *groupe de la substance gélatineuse de Rolando*, comprenant surtout des cellules cordonales ; 2° un groupe antérieur ou *colonne de Clarke*, occupant le côté antéro-interne de la base de la corne postérieure et servant d'origine au faisceau cérébelleux direct. — *Dans la commissure grise*, enfin, nous signalerons le *groupe péri-épendymaire*, qui comme son nom l'indique, se dispose tout autour du canal de l'épendyme. Il est exclusivement formé par des cellules cordonales.

Localisations fonctionnelles de la substance grise. — Les cellules de la substance grise de la moelle, tout comme celles de la substance grise du cerveau, sont groupées en centres moteurs, en centres sensitifs et peut-être même, d'après quelques auteurs, en centres vaso-moteurs et trophiques. — Les *centres moteurs* sont échelonnés sur toute la hauteur des cornes antérieures. Leur destruction s'accompagne de la paralysie et de l'atrophie des muscles qu'ils innervent; elle constitue la lésion capitale de l'atrophie musculaire progressive (type Aran-Duchenne) et de la paralysie atrophique spinale aiguë de l'enfant et de l'adulte. Leur irritation se manifeste par de la contracture. — Les *centres sensitifs* sont étagés sur toute la hauteur des cornes postérieures. Leur lésion (*isolée et limitée*) se traduit par la disparition de la sensibilité thermique et de la sensibilité à la douleur dans les territoires qu'ils commandent ; elle paraît sans action sur la sensibilité tactile de ces mêmes territoires, car les impressions tactiles et musculaires qui en proviennent passent par le cordon postérieur sans faire étape ordinairement dans les cornes postérieures de leur région : elles continuent leur trajet, soit par des neurones plus élevés, soit par la seule substance blanche postérieure et peuvent ainsi atteindre le cerveau (Grasset). Cette dissociation des sensibilités (autrement dit la disparition de la sensibilité à la douleur et de la sensibilité thermique avec conservation de la sensibilité tactile) porte le nom de *dissociation syringomyélique*. On l'observe surtout, en effet, dans la syringomyélie, mais on ne l'observe pas exclusivement dans cette affection, comme on l'a cru jusqu'en ces dernières années. — Quant aux *centres vaso-moteurs* et *trophiques*, ils siégeraient, comme les centres sensitifs, dans les cornes postérieures (Remak, Marinesco), ce qui expliquerait l'association fréquente des troubles syringomyéliques et des troubles vaso-moteurs.

Chaque segment de moelle contiendrait donc, pour un territoire périphérique déterminé, son centre moteur, son centre sensitif et son centre vaso-moteur. Un grand nombre de ces centres moteurs et sensitifs sont aujourd'hui connus. Leur distribution périphérique (ou, si l'on préfère, les groupes musculaires et les territoires cutanés qu'ils innervent) correspond à ce qu'on appelle la *distribution radiculaire ;* autrement dit, elle est la même que celle des racines qui naissent de la moelle à leur niveau. Nous étudierons en détail ces racines et les zones sensitives et motrices qu'elles tiennent sous leur dépendance, quand nous nous occuperons de la topographie vertébro-médullaire (voy. p. 518). Nous nous contenterons de donner, ici, une vue d'ensemble de la distribution périphérique des centres sensitifs qui se trouvent contenus dans les divers segments topographiques de la moelle (fig. 366 et 376).

Si, dit Grasset, on suppose le sujet placé à quatre pattes, la tête fortement fléchie en bas et les membres dans leur position primitive, c'est-à-dire tournés de 90°, la cuisse en dehors, le bras en dedans, on constate que :

1° *Dans le cône médullaire* sont les centres moteurs et sensitifs de la portion la plus postérieure du corps, du segment caudal; les centres moteurs sont ceux de l'anus, de la vessie et des organes génito-urinaires; les centres sensitifs innervent la région périnéo-génito-fessière ;

2° *Dans la moelle sacrée* sont les centres des muscles postéro-externes du membre inférieur

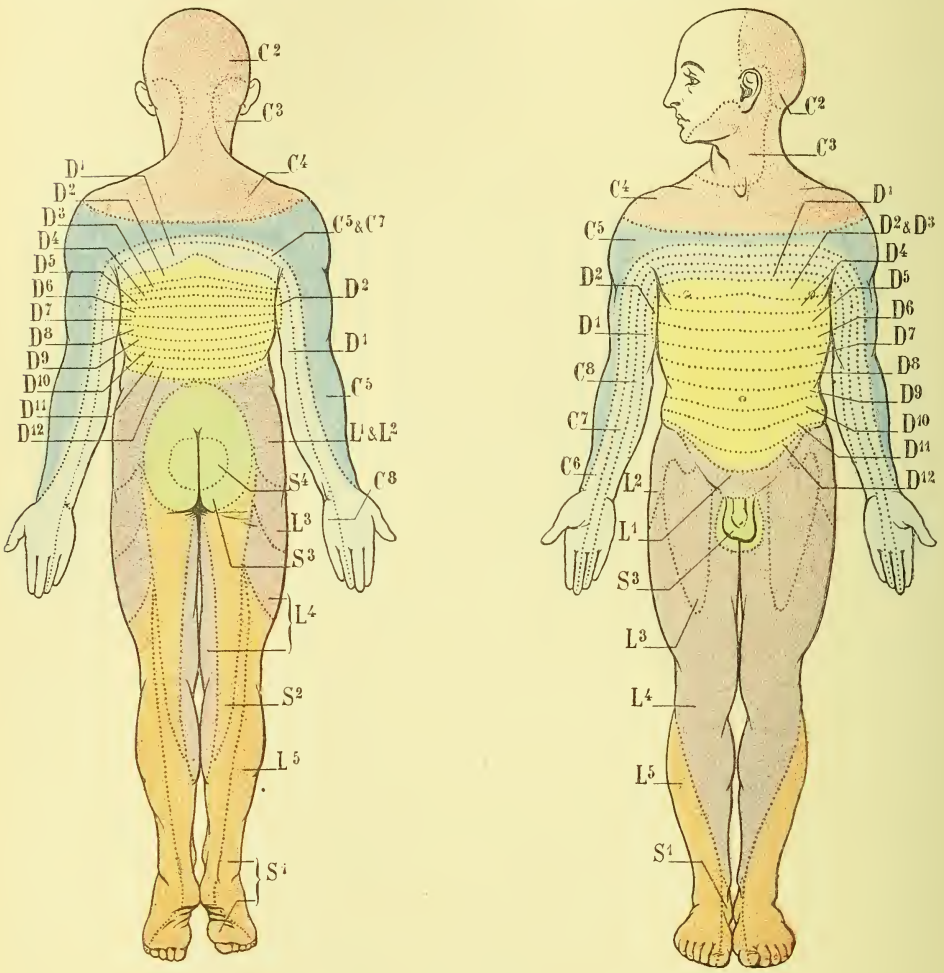


Fig. 366.

Schéma de la distribution périphérique des centres sensitifs contenus dans les divers segments de la moelle et des racines qui émanent de ces centres.

Les territoires innervés par les centres sensitifs de la moelle cervicale sont colorés *en rouge ;* ceux de la moelle brachiale supérieure *en bleu foncé ;* ceux de la moelle brachiale inférieure *en bleu clair ;* ceux de la moelle dorsale *en jaune ;* ceux de la moelle lombaire *en violet ;* ceux de la moelle sacrée *en orange ;* enfin ceux du cône médullaire *en vert.*

Dans chaque territoire, les lignes pointillées séparent les unes des autres les zones innervées par les diverses racines qui naissent du segment de moelle correspondant.

$C^2$, $C^3$, $C^4$, $C^5$, $C^6$, $C^7$, $C^8$, zones innervées par les deuxième, troisième, quatrième, cinquième, sixième, septième, huitième racines cervicales. — $D^1$, $D^2$, etc., zones innervées par les première, deuxième, etc., racines dorsales. — $L^1$, $L^2$, etc., zones innervées par les première, deuxième, etc., racines lombaires. — $S^1$, $S^2$, etc., zones innervées par les première, deuxième, etc. racines sacrées.

(muscles rotateurs en dehors de la cuise, fléchisseurs de la jambe et extenseurs du pied) et les centres qui donnent la sensibilité à cette même face postéro-externe du membre inférieur, la plante du pied comprise ;

3° *Dans la moelle lombaire* sont les centres des muscles de la région antéro-interne du membre inférieur (muscles adducteurs, rotateurs en dedans de la cuisse, extenseurs de la jambe) et les centres de la sensibilité de la même région ;

4° *Dans la moelle dorsale* sont les centres moteurs et sensitifs de l'abdomen et du dos.

5° *Dans la partie postérieure de la moelle brachiale* (le sujet étant toujours supposé dans la posi-

tion sus-indiquée ; si le sujet est considéré debout, c'est *dans la partie inférieure de la moelle brachiale* qu'il faut lire) sont les centres moteurs des muscles fléchisseurs du membre supérieur et les centres de la sensibilité de la région innervée par le médian et le cubital ;

6° *Dans la partie antérieure de la moelle brachiale* (*dans la partie supérieure* si le sujet est dans la position verticale) sont les centres moteurs et sensitifs de la région innervée par le radial et le circonflexe (extenseurs du membre supérieur) ;

7° *Dans la moelle cervicale*, enfin, sont les centres moteurs des muscles du cou, de la nuque, du diaphragme, ainsi que les centres sensitifs de la nuque, de l'occiput, de l'oreille et de la partie antérieure du cou.

Ce n'est pas tout. En plus des centres moteurs et sensitifs précités, on connaît encore dans la substance grise de la moelle une série de *centres* dits *réflexes* (voy. fig. 376, p. 518). Ce sont : *dans le cône médullaire*, les centres des réflexes sphinctériens ano-vésicaux et des réflexes génitaux ; *dans la moelle sacrée*, les centres du réflexe plantaire et du réflexe du tendon d'Achille ; *dans la moelle lombaire*, les centres des réflexes crémastérien et rotulien ; *dans la moelle dorsale*, le centre des réflexes cutanés et tendineux de l'abdomen ; *dans la moelle brachiale*, le centre cilio-spinal qui préside à la dilatation de l'iris (voy. p. 370) et les centres réflexes cutanés et tendineux du membre supérieur ; *dans la moelle cervicale* enfin, le centre respiratoire dont la destruction arrête les mouvements de la respiration (d'où la mort immédiate que l'on observe d'ordinaire dans les lésions traumatiques de cette région). — Il est de règle que, lorsque la moelle est atteinte par un traumatisme ou est le siège d'une lésion quelconque, les réflexes qui ont leur centre dans la zone lésée soient abolis, et que ceux qui ont leur centre au-dessous de la lésions soient, au contraire, exagérés. Ainsi, par exemple, dans les lésions de la moelle lombaire, on observera une paraplégie avec suppression du réflexe rotulien (dont le centre siège dans le segment médullaire intéressé) et exagération des réflexes ano-vésicaux (rétention d'urine et des matières) ainsi que du réflexe du tendon d'Achille (trépidation épileptoïde), dont les centres occupent la moelle sacrée sous-jacente à la lésion. S'il est de règle, comme nous venons de le dire, de constater l'exagération des réflexes au-dessous du point lésé, nous devons ajouter cependant que cette exagération n'est pas constante (en particulier lorsqu'il s'agit de lésions traumatiques) comme on l'avait longtemps cru. Les réflexes peuvent en effet rester normaux, ils peuvent même être abolis (Bastian, Van Gehuchten, etc.) ce qui, d'après Brissaud, serait dû aux dégénérescences secondaires qui amènent la destruction des nerfs et des cellules de la moelle au-dessous du point lésé Quoi qu'il en soit, il importe de retenir que l'exagération des réflexes est sinon fatale du moins habituelle et que, lorsque ce symptôme existe, il a, au point de vue clinique, une très grande importance, car il permet d'établir exactement le diagnostic du siège de la lésion médullaire. Rappelons, en terminant, que certains médicaments tels que l'opium, les anesthésiques, suppriment la réflectivité de centres réflexes précités, que d'autres, au contraire, comme la strychnine, l'exaltent.

**2° Substance blanche.** — La substance blanche de la moelle est essentiellement constituée par des fibres à myéline. Ces fibres, toutes semblables au point de vue anatomique, sont fonctionnellement très différentes, les unes étant des conducteurs de la motilité, les autres des conducteurs sensitifs. Elles se répartissent en un certain nombre de faisceaux ou *systèmes* (c'est aujourd'hui l'expression consacrée) jouissant chacun d'une fonction déterminée et, d'autre part, parfaitement autonomes, tant à l'état morbide qu'à l'état normal.

*A*. Systématisation du cordon antéro-latéral. — Le cordon antéro-latéral se décompose en cinq faisceaux (fig. 367) : le faisceau pyramidal direct, le faisceau pyramidal croisé, le faisceau cérébelleux direct, le faisceau ascendant antéro-latéral, le faisceau restant du cordon antéro-latéral.

a. *Faisceau pyramidal direct.* — Le faisceau pyramidal direct ou *faisceau de Türck* occupe la partie interne du cordon antérieur. Il nous apparaît, sur les coupes horizontales de la moelle, sous la forme d'une bandelette aplatie transversalement et limitant, à droite et à gauche, le sillon médian antérieur. Les fibres qui le constituent prennent naissance, en haut, dans les grosses cellules pyramidales de la zone motrice de l'écorce cérébrale. De là, elles descendent dans la moelle en suivant un trajet direct, nous voulons dire sans s'entrecroiser dans le bulbe (d'où le nom de *direct* donné au faisceau en question). Toutefois, au fur et à mesure qu'elles descendent dans la moelle, elles s'inclinent vers la ligne médiane et *successivement, les unes à la suite des autres,* passent du côté opposé pour venir se terminer dans les cornes antérieures autour des cellules radiculaires. Physiologiquement, le fais-

ceau pyramidal direct est un faisceau moteur volontaire : il a pour fonction de porter aux cellules motrices spinales et, par leur intermédiaire, aux muscles du tronc et des membres les incitations volontaires parties du cerveau.

b. *Faisceau pyramidal croisé.* — Le faisceau pyramidal croisé, beaucoup plus volumineux que le précédent, se trouve situé à la partie postérieure du cordon latéral, tout contre la corne postérieure. Il se présente, sur les coupes, sous la forme d'un champ arrondi ou ovalaire à la région cervicale, plus ou moins triangulaire aux régions lombaire et dorsale. Morphologiquement, il a exactement la même signification que le faisceau pyramidal direct : ses fibres, issues des cellules pyramidales de l'écorce, se rendent, comme celles de ce dernier faisceau, aux

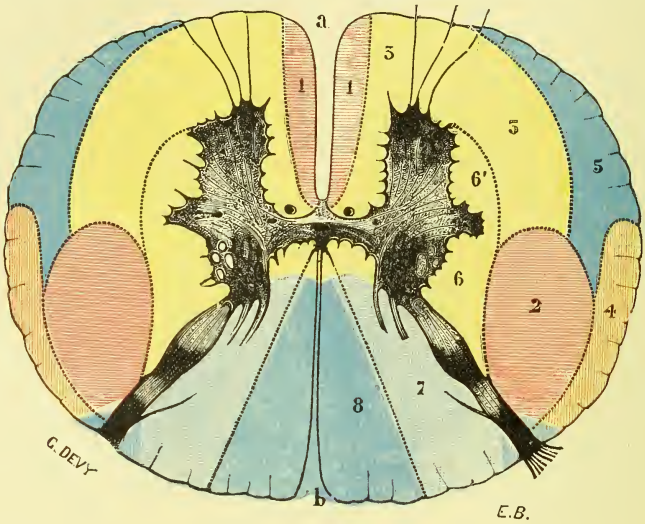


Fig. 367.
Systématisation de la moelle épinière (T.).

*a*, sillon médian antérieur. — *b*, sillon médian postérieur. — 1, faisceau pyramidal direct (*en rouge strié*). — 2, faisceau pyramidal croisé (*en rouge strié*). — 3, faisceau restant ou fondamental du cordon antérieur (*en jaune*). — 3, faisceau restant ou faisceau fondamental du cordon latéral (*en jaune*). — 4, faisceau cérébelleux direct (*en jaune orange*). — 5, faisceau ascendant de Gowers (*en bleu plein*). — 6, 6', faisceau latéral profond. — 7, faisceau de Burdach (*en bleu quadrillé*). — 8, faisceau de Goll (*en bleu plein*). — 9, faisceau ventral du cordon postérieur (*en jaune*). — 10, 10, zone de Lissauer (*en bleu strié*).

cellules motrices des cornes antérieures, mais du côté correspondant. C'est donc encore un faisceau moteur volontaire. Le faisceau pyramidal croisé diffère du faisceau pyramidal direct uniquement en ce que, au niveau de la pyramide du bulbe, il s'entrecroise sur la ligne médiane avec celui du côté opposé, d'où son nom de *faisceau croisé.*

Comme on le voit, les incitations motrices volontaires, qu'elles suivent le faisceau pyramidal croisé ou le faisceau pyramidal direct, aboutissent toutes au côté opposé, le premier de ces faisceaux s'entrecroisant en bloc au niveau du bulbe, le second s'entrecroisant paquets par paquets dans toute la hauteur de la moelle épinière. Autrement dit, la voie motrice cérébro-spinale est croisée.

Rappelons, en terminant ce qui a trait à cette voie motrice cérébro-spinale, que la dégénérescence bilatérale et primitive des cordons pyramidaux directs et croisés provoque le *tabes dorsal spasmodique* en supprimant l'action inhibitrice du tonus, qui part des centres mésocéphaliques et qui arrive aux cellules radiculaires par leur intermédiaire (Grasset). Ajoutons que ces mêmes cordons (surtout la partie de ces cordons qui naît de l'écorce du lobule paracentral et se termine aux membres

inférieurs) ne se développant que dans les derniers mois qui précèdent la naissance, il arrive parfois, chez les enfants nés avant terme, que leur développement reste incomplet : il en résulte alors une contracture particulière des membres inférieurs, qui constitue l'affection décrite sous le nom de *maladie de Little* ou encore de *paraplégie spasmodique congénitale des enfants nés avant terme.*

c. *Faisceau cérébelleux direct.* — Le faisceau cérébelleux direct occupe la partie postérieure et superficielle du cordon latéral. Il apparaît, sur l'écorce de la moelle, sous la forme d'une bandelette, aplatie transversalement et fort mince : il s'étend, dans le sens antéro-postérieur, depuis le sillon collatéral postérieur jusqu'au voisinage d'une ligne transversale qui passerait par le canal de l'épendyme. Le faisceau cérébelleux direct est un faisceau sensitif et, à ce titre, dégénère de bas en haut. Les fibres qui le constituent émanent des colonnes de Clarke et remontent sans interruption et sans entrecroisement (d'où le nom de *direct* donné à ce faisceau), jusqu'au bulbe et au cervelet. Ces fibres, ainsi que les colonnes de Clarke dont elles ne sont que le prolongement cylindraxile, sont plus particulièrement le siège des lésions dans cette sorte d'*ataxie héréditaire* décrite sous le nom de *maladie de* Friedreich (fig. 368).

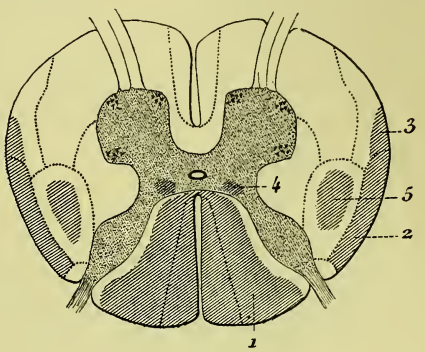


Fig 368.
Lésions médullaires de la maladie de Friedreich (cas de Blocq et Marinesco), (d'après Collet).

1, sclérose des cordons postérieurs. — 2, sclérose du faisceau cérébelleux direct se prolongeant en avant de lui dans le faisceau de Gowers (3). — 4, atrophie des cellules de la colonne de Clarke. — 5, légère sclérose des faisceaux pyramidaux.

d. *Faisceau ascendant antéro-latéral.* — Le faisceau ascendant antéro-latéral ou *faisceau de Gowers* est encore un faisceau sensitif, dégénérant de bas en haut. Il fait suite, pour ainsi dire, au faisceau cérébelleux direct et occupe, en avant de lui, la partie toute superficielle de la moitié antérieure du cordon latéral. Pour Sherrington et Edinger, le faisceau de Gowers tire son origine des cellules cordonales de la corne postérieure. Les fibres nerveuses qui émanent de ces cellules croisent la ligne médiane à travers la commissure antérieure, passent alors du côté opposé, arrivent dans le faisceau de Gowers et se redressant alors, se portent vers le bulbe et, de là, jusqu'à l'écorce cérébrale. Le faisceau en question est donc un faisceau croisé.

e. *Faisceau restant du cordon antéro-latéral.* — Ce faisceau, comme l'indique suffisamment son nom, est ce qui reste du cordon antéro-latéral, déduction faite des quatre faisceaux déjà étudiés. On l'appelle encore *faisceau fondamental du cordon antéro-latéral.* Les fibres qui le constituent (abstraction faite des fibres radiculaires qui vont aux racines antérieures en suivant un trajet à peu près horizontal) sont des fibres longitudinales provenant des cellules cordonales, soit de la corne antérieure, soit de la corne postérieure, suivant dans le cordon un trajet plus ou moins long, puis rentrant de nouveau dans la colonne grise pour s'y terminer, autour de nouvelles cellules, par des arborisations libres. Ces fibres, comme on le voit, relient les uns aux autres les différents étages de la colonne grise centrale : ce sont des *fibres d'association longitudinale,* à trajet variable, mais ordinairement fort court.

*B.* Systématisation du cordon postérieur. — Le cordon postérieur comprend deux

faisceaux : un faisceau interne ou *faisceau de Goll ;* un faisceau externe ou *faisceau de Burdach.* Ces deux faisceaux, l'un et l'autre triangulaires, sont en rapport avec la sensibilité. Les fibres qui les constituent sont de deux ordres : les unes provenant des racines postérieures, ce sont les *fibres radiculaires* ou *exogènes ;* les autres émanant de la colonne grise centrale, ce sont les *fibres spinales* ou *endogènes.*

a. *Fibres exogènes.* — Les fibres exogènes, de beaucoup les plus importantes, ne sont autres que les fibres des racines postérieures. Elles pénètrent dans le sillon collatéral postérieur et se divisent, quant à leur destinée ultérieure, en trois groupes : 1° des *fibres courtes,* qui se terminent dans la tête de la corne postérieure, au niveau même ou un peu au-dessus de leur entrée dans la moelle ; 2° des *fibres moyennes,* qui se portent de bas en haut et qui, après un trajet de 5 ou 6 centimètres en plein faisceau de Burdach, aboutissent à la colonne de Clarke ; 3° des *fibres longues,* enfin, qui s'inclinent en dedans vers le faisceau de Goll, pénètrent dans ce faisceau, le parcourent dans toute sa hauteur et, arrivées au bulbe, se jettent dans les *noyaux post-pyramidaux* (*noyaux de Goll* et *noyaux de Burdach*), d'où partiront ensuite les rubans de Reil ; rappelons, en ce qui concerne le trajet de ces dernières fibres, qu'elles se disposent dans le faisceau de Goll d'une façon telle (*loi de Kahler*), que les fibres internes sont celles qui viennent des parties les plus éloignées c'est-à-dire les plus basses, les plus externes celles qui viennent des parties les plus proches, c'est-à-dire les plus élevées.

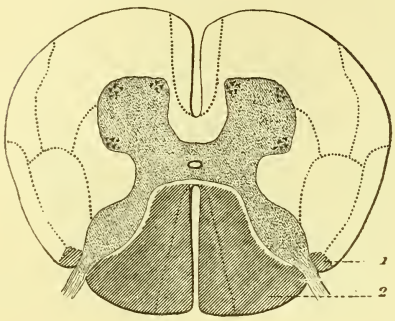


Fig. 369.
Lésions de la moelle dans le cas de tabes avancé (d'après Coller.)
1, zone de Lissauer. — 2, cordons postérieurs.

La lésion de toutes ces fibres exogènes constitue la lésion principale et constante du *tabes* ou *ataxie locomotrice* (fig. 369) : aussi a-t-on considéré cette affection comme une maladie du protoneurone sensitif (Brissaud), protoneurone constitué, comme nous le verrons plus loin, par les cellules du ganglion spinal et leurs prolongements. On comprend, dès lors, pourquoi cette lésion, en interrompant l'arc réflexe que suivent les excitations à point de départ cutané, articulaire et surtout musculaire, pour arriver à la moelle et provoquer le tonus nécessaire à l'équilibre, pourquoi, disons-nous, cette lésion entraîne l'ataxie des mouvements (voy. les Traités de pathologie interne).

b. *Fibres endogènes.* — Les fibres endogènes, ainsi appelées parce qu'elles proviennent de la moelle elle-même, rappellent exactement par leur disposition les fibres constitutives du faisceau restant du cordon antéro-latéral : elles émanent des cellules cordonales de la corne postérieure, pénètrent dans le cordon postérieur et, après y avoir effectué un trajet variable mais ordinairement fort court, rentrent de nouveau dans la corne postérieure et s'y terminent. Ce sont, encore ici, des fibres d'association longitudinales à court trajet, reliant entre eux les étages successifs de la corne postérieure. De ces fibres, les unes sont ascendantes, les autres descendantes. — Les *fibres ascendantes* se condensent à la partie antérieure du cordon en un faisceau plus ou moins nettement individualisé, que l'on désigne indistinctement sous les noms de *faisceau ventral du cordon postérieur,* de *zone cornu-commissurale,* de *champ de Westphal :* il dégénère naturellement de bas en haut. — Les *fibres ascendantes* forment, dans la partie postéro-interne du cordon postérieur, un faisceau qui existe dans toute la hauteur de la moelle, mais qui, en changeant de région, change à la fois de place et de forme : c'est le *faisceau triangulaire médian* pour la moelle sacrée, le *centre ovale* de Flechsig pour la moelle lombaire, la *bandelette périphérique* pour la moelle dorsale inférieure, le *fais-*

*ceau en virgule* de Schultze pour la moelle dorsale supérieure et la moelle cervicale. Tous ces faisceaux dégénèrent de haut en bas à la suite de lésions localisées dans la substance grise de la corne postérieure.

## 4° — Vaisseaux

**1° Artères.** — Les artères destinées à la moelle épinière (fig. 370) proviennent de trois sources : 1° des *artères spinales antérieures*, branches de la vertébrale ; 2° des *artères spinales postérieures*, autres branches des vertébrales ; 3° des *artères spi-*

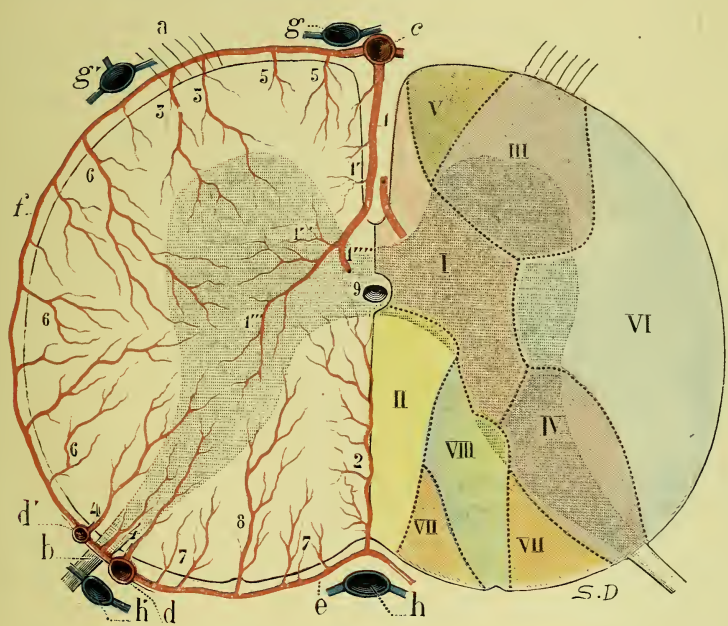


Fig. 370.

Artères intra-médullaires, vues sur une coupe horizontale (T.).

Côté gauche de la figure. — *a*, racines antérieures. — *b*, racines postérieures. — *c*, artère spinale antérieure. — *d*, *d'*, les deux branches de l'artère spinale postérieure. — *e*, anastomose transversale entre les spinales postérieures du côté gauche et celles du côté droit. — *f*, anastomose transversale entre les spinales postérieures et la spinale antérieure. — *g*, *g'*, canaux veineux antérieurs, l'un médian, l'autre latéral. — *h*, *h'*, canaux veineux postérieurs, l'un médian, l'autre latéral. — 1, artère médiane antérieure, avec : 1', ses rameaux pour le faisceau de Türck ; 1'', son rameau récurrent pour la corne antérieure ; 1''', son rameau postérieur pour la corne postérieure ; 1'''', son rameau anastomotique ascendant. — 2, artère médiane postérieure. — 3, 3, artères radiculaires antérieures. — 4, 4, artères radiculaires postérieures. — 5, artères périphériques du cordon antérieur. — 6, artères périphériques du cordon latéral. — 7, artères périphériques du cordon postérieur. — 8, artère interfuniculaire. — 9, canal de l'épendyme.

Côté droit de la figure. — Du côté droit de la figure, les lignes en pointillé indiquent les différents territoires vasculaires de la moelle. Les chiffres romains qui servent à les désigner, indiquent en même temps les artères qui les alimentent et qui sont représentées, sur le côté gauche de la figure, par des chiffres arabes de même valeur. Ainsi le territoire I est alimenté par l'artère 1, le territoire II, par l'artère 2, le territoire III, par l'artère 3, etc.

*nales latérales*, toujours fort nombreuses, mais ordinairement de petit calibre, qui s'engagent dans les trous de conjugaison et arrivent à la moelle, en suivant, les unes le trajet des racines antérieures, les autres le trajet des racines postérieures.

Ces différentes artères, en s'anastomosant entre elles, dans toute la hauteur de la moelle, forment à la surface extérieure de l'organe, un riche réseau, le *réseau péri-médullaire*.

De ce réseau partent de très nombreux rameaux ou ramuscules, qui pénètrent dans l'épaisseur de la moelle, les unes au niveau des sillons médians (*artères mé-*

*dianes antérieures* et *postérieures*), les autres au niveau de l'émergence des racines des nerfs rachidiens (*artères radiculaires antérieures* et *postérieures*) et se distribuent à la fois aux trois cordons blancs et à la colonne grise centrale. Dans cette dernière, on constate, sur les coupes horizontales de la moelle, la présence de deux artérioles situées symétriquement en arrière et en dehors du canal épendymaire. Leur obstruction entraîne la nécrobiose et, par suite, le ramollissement des territoires nerveux qu'elles irriguent. Cela nous permet de comprendre pourquoi cette myélite périépendymaire devient une myélite cavitaire : on la rencontre surtout dans la *syringomyélie* (fig. 371).

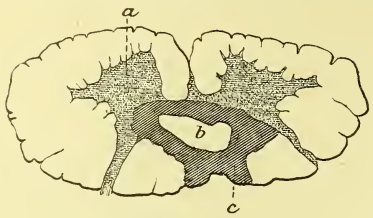


Fig. 371.
Syringomyélie (d'après Westphal).
*a*, corne antérieure. — *c*, tissu gliomateux. *b*, cavité creusée au sein de ce tissu.

**2° Veines.** — Les veines issues des différentes parties de la moelle se portent vers la surface extérieure de l'organe et s'y condensent en six canaux collecteurs longitudinaux : trois antérieurs, occupant, l'un le sillon médian antérieur (*veine médiane antérieure*), les deux autres l'émergence des racines antérieures ; trois postérieures, longeant de même le sillon médian postérieur (*veine médiane postérieure*) et la ligne d'implantation des racines postérieures. De nombreuses anastomoses unissent entre eux ces différents canaux. Les veines et veinules qui en partent se portent vers les trous de conjugaison, en suivant les racines tant antérieures que postérieures des nerfs spinaux et, finalement, viennent s'ouvrir dans les plexus veineux extra-rachidiens.

**3° Lymphatiques.** — Les vaisseaux lymphatiques vrais n'existent pas plus au niveau de la moelle que dans l'encéphale. La lymphe y chemine, d'une part dans les interstices qui séparent les uns des autres les éléments histologiques, d'autre part dans un système de canaux spéciaux qui, sous le nom de *gaines périvasculaires*, se disposent tout autour des artères.

## 5° — Racines des nerfs rachidiens

Les racines des nerfs rachidiens (fig. 372) sont, comme nous le savons, au nombre de deux pour chaque nerf, la racine antérieure et la racine postérieure : de là le nom de *paires rachidiennes* sous lequel on les désigne encore. Il existe 31 paires rachidiennes implantées symétriquement de chaque côté de la moelle épinière, soit au total 62 paires, qui se divisent, comme les vertèbres elles-mêmes, en 8 cervicales, 12 dorsales, 5 lombaires, 5 sacrées, 1 coccygienne.

**1° Mode d'origine.** — Les racines antérieures naissent par 4 à 6 filets irrégulièrement superposés sur la partie antéro-latérale de la moelle, un peu en dehors du sillon médian antérieur. Les racines postérieures émergent, par des filets également multiples, mais plus volumineux et plus nombreux (6 à 8) que les précédents, sur la partie postéro-latérale de la moelle, un peu en dehors du sillon médian postérieur, dans le sillon collatéral postérieur.

Le point d'implantation des racines sur la moelle constitue leur *origine apparente*. Quant à leur *origine réelle*, nous la connaissons : elle est dans la corne antérieure pour les racines antérieures, dans la corne postérieure et dans les noyaux post-pyramidaux du bulbe pour les racines postérieures : on peut dire que les

paires rachidiennes ne sont, en quelque sorte, qu'une émanation de la moelle et du bulbe, qui la continue.

Leurs lésions s'accompagnent de la disparition du mouvement et de la sensibilité dans les régions qu'elles commandent. Or, comme ces symptômes sont presque identiques à ceux qui traduisent les lésions du segment de moelle d'où elles naissent, on conçoit aisément que le diagnostic différentiel entre une lésion radiculaire et une lésion médullaire soit souvent des plus difficiles à faire. Nous verrons plus loin (p. 518) que, dans ce cas, la constatation du *syndrome de Brown-Séquard* permet parfois de résoudre le problème.

**2° Trajet intra- et extra-rachidien.** — Les racines, antérieure et postérieure, de chaque paire traversent de dedans en dehors le canal médullaire et le trou de conjugaison correspondant. Arrivées à la partie externe de ce trou, elles s'unissent pour constituer un tronc mixte, *le nerf rachidien*. Ce nerf rachidien, à peine formé, abandonne un petit rameau collatéral (*nerf sinu-vertébral* de Luschka), qui, grossi par une anastomose que lui envoie le sympathique, retourne dans le canal rachidien en suivant un trajet récurrent et se distribue, comme nous le savons, aux vaisseaux, aux méninges et aux corps vertébraux eux-mêmes. Après avoir fourni le rameau récurrent de Luschka, les nerfs rachidiens se divisent, immédiatement après leur sortie du trou de conjugaison, en deux branches terminales : l'une, postérieure, petite et destinée aux parties molles rétro-rachidiennes, se dirige en arrière, c'est la *branche postérieure ou dorsale;* l'autre, antérieure, volumineuse, destinée à la région ventrale du corps, c'est-à-dire aux muscles et aux téguments des parties latérales et antérieures du cou, du thorax, et de l'abdomen, ainsi qu'aux membres, se porte en avant et en dehors : c'est la *branche antérieure* ou *ventrale*. Les diverses branches ventrales vont pour la plupart à la rencontre les unes des autres, s'unissent et s'entrelacent, formant ce qu'on est convenu d'appeler des *plexus*.

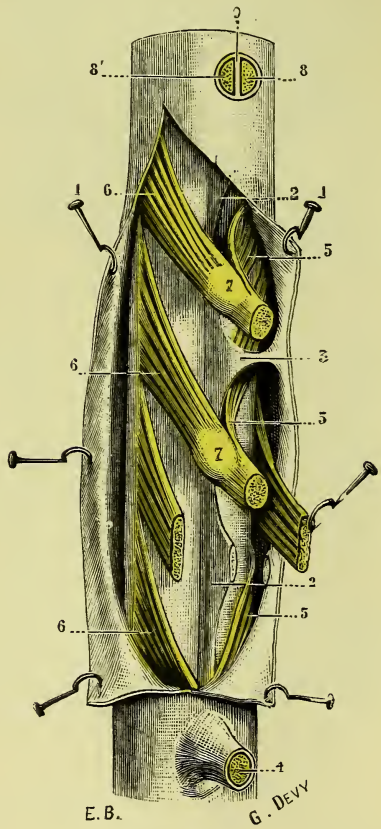


Fig. 372.

Un tronçon de moelle, vu par sa face latérale droite, pour montrer les racines des nerfs rachidiens (T.).

1, dure-mère, incisée et érignée. — 2, ligament dentelé. — 3, une dent de ce ligament, insérée sur la dure-mère. — 4, un nerf rachidien dans la gaine que lui fournit la dure-mère. — 5, 5, 5, racines antérieures. — 6, 6, 6, racines postérieures. — 7, 7, ganglions spinaux. — 8, 8', racine antérieure et racine postérieure, juxtaposées dans le canal fibreux de la dure-mère. — 9, cloison fibreuse verticale séparant les deux racines.

Au total, les racines motrices et les racines sensitives qui constituent les nerfs rachidiens ne restent séparées les unes des autres que dans leur trajet intra-rachidien ; au delà du trou de conjugaison, la fusion des deux racines est intime et il est absolument impossible de démêler, ce qui appartient à l'une ou à l'autre. Il en résulte que si, en chirurgie opératoire, l'on veut agir uniquement sur les fibres motrices ou sur les fibres sensitives d'un nerf rachidien, c'est sur les racines elles-mêmes

qu'il faudra intervenir. En pratique, on n'intervient que sur les racines sensitives et, seulement, lorsqu'il s'agit d'une névralgie rebelle à tout traitement. La résection de la portion des racines sensitives comprise entre le bord de la moelle et le trou de conjugaison peut, en effet, amener la disparition des douleurs, tout en conservant intacte la motricité du nerf. Cette opération a été pratiquée par Abbe, Bonnett, Horsley, Chipault, Monod ; elle semble, malheureusement, comme la plupart des interventions dirigées contre les névralgies rebelles, ne pas mettre complètement le malade à l'abri de la récidive ; elle est de plus, comme nous le verrons plus loin, particulièrement grave.

**3° Direction.** — Les racines, dans leur trajet intra-rachidien, se portent de dedans en dehors, en suivant pour la plupart un trajet plus ou moins oblique. Mais cette obliquité varie beaucoup suivant les régions. La première paire cervicale est légèrement ascendante. La deuxième et la troisième sont à peu près horizontales. Les autres sont obliquement descendantes, d'autant plus qu'on se rapproche davantage de l'extrémité inférieure de la moelle : c'est ainsi que les nerfs qui sortent par les trous de conjugaison de la région lombaire et sacrée suivent une direction qui se rapproche beaucoup de la verticale. C'est à l'ensemble de ces derniers nerfs, formant dans le canal lombo-sacré un volumineux paquet de cordons verticaux et parallèles, qu'on a donné le nom de *queue de cheval* (voy., in t. II, *Région sacro-coccygienne*).

Il résulte de l'obliquité des racines rachidiennes que leur point d'émergence se trouve situé, sauf pour les deux ou trois premières paires, à un niveau plus élevé que le trou de conjugaison vers lequel elles convergent pour sortir du canal rachidien. Cette distance verticale qui sépare les deux points précités, l'émergence du nerf et son trou de conjugaison, varie, on le conçoit, avec le degré d'obliquité de chaque paire rachidienne : de 18 millimètres pour la troisième paire cervicale, elle passe à 33 millimètres pour la première paire dorsale, 114 millimètres pour la première paire lombaire, 188 millimètres pour la première paire sacrée, 280 millimètres pour la cinquième paire sacrée.

**4° Forme extérieure et rapports, ganglions spinaux.** — Les racines rachidiennes, soit antérieures, soit postérieures, affectent chacune la forme d'un triangle, dont la base est implantée sur les parties latérales de la moelle et dont le sommet s'engage dans le trou de conjugaison. En effet, les filets radiculaires qui les constituent ne se groupent en un tronc, le tronc radiculaire, que un peu avant d'atteindre le trou de conjugaison.

Nous savons que les filets de la racine sensitive sont plus régulièrement implantés, plus volumineux et plus nombreux que ceux de la racine motrice. La racine sensitive est donc plus grosse que la racine motrice. De plus, et c'est le caractère le plus important qui différencie les deux racines rachidiennes, on rencontre sur la partie externe de chaque racine sensitive un petit renflement ganglionnaire appelé *ganglion spinal*. Les ganglions spinaux se trouvent logés généralement dans les trous de conjugaison. Quelques-uns cependant font exception à cette règle : parmi eux nous citerons les ganglions sacrés, qui sont situés en plein canal sacré, entre la paroi latérale de ce canal et le cul-de-sac dural.

Dans le canal vertébral (fig. 373), depuis leur émergence jusqu'au point où elles rencontrent la dure-mère (laquelle, nous le savons, leur fournit ensuite une gaine), les racines rachidiennes, chacune avec les vaisseaux qui l'accompagnent, cheminent, séparées l'une de l'autre par le ligament dentelé, dans l'espace sous-arachnoïdien,

où elles sont entourées par le liquide céphalo-rachidien. Pour pratiquer la résection des racines postérieures signalée plus haut, le chirurgien est donc obligé d'ouvrir la cavité sous-arachnoïdienne : c'est là, il faut l'avouer, une manœuvre qui augmente singulièrement le danger de l'opération, et qui fait qu'elle ne peut être applicable qu'à des cas exceptionnellement graves (Chipault). Dans le trou de conjugaison, les deux racines correspondantes, séparées l'une de l'autre par une mince cloison conjonctive, sont entourées par les plexus veineux que forment les veines rachidiennes (voy. p. 497). Quoique les trous de conjugaison soient beaucoup plus larges que ne le comporte le volume des nerfs rachidiens, ceux-ci y sont facilement comprimés, soit par un cal à la suite d'une fracture apophysaire, soit par le tissu néoplasique dans le cancer du rachis, soit par les fongosités dans le mal de Pott latéral : de là, les violentes névralgies qu'accusent, en pareil cas, les malades.

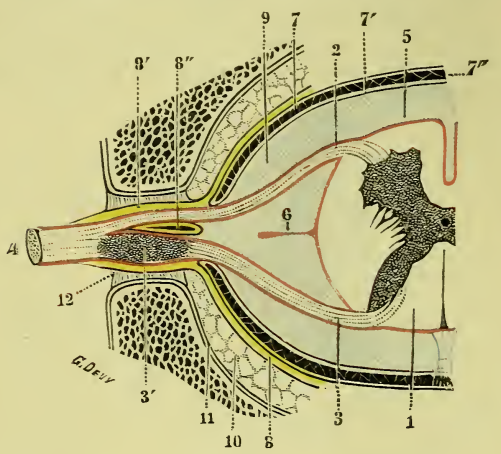


Fig. 373.

Coupe horizontale de la colonne vertébrale passant par le trou de conjugaison, pour montrer les rapports des racines rachidiennes (*schématique*) (T.).

1, moelle épinière. — 2, racines antérieures. — 3, racines postérieures avec, 3', ganglion spinal. — 4, nerf rachidien. — 5, pie-mère. — 6, ligament dentelé. — 7, arachnoïde. — 8, dure-mère, avec : 8', gaine durale des racines et du nerf rachidiens; 8'', cloison conjonctive, séparant les deux gaines radiculaires. — 9, espace sous-arachnoïdien. — 10, espace épidural. — 11, périoste. — 12, tractus conjonctifs allant de la gaine durale au périoste du trou de conjugaison.

Il est, enfin, un rapport des plus importants à préciser au point de vue pratique. C'est celui qui existe entre le point d'émergence des diverses racines rachidiennes et les corps vertébraux, ou mieux, les apophyses épineuses correspondantes, lesquelles, on le sait, sont de toutes les parties de la colonne vertébrale les seules vraiment accessibles à l'exploration clinique. Étant donnée une apophyse épineuse déterminée, quelle est ou quelles sont les racines rachidiennes qui émergent de la moelle à son niveau, telle est la question qui se pose souvent en clinique, soit qu'on veuille faire le diagnostic en hauteur du siège d'une lésion médullaire, soit qu'on veuille pratiquer une intervention sur la moelle ou sur les racines elles-mêmes. Nous envisagerons cette importante question quand nous étudierons la topographie vertébro-médullaire (p. 518).

## 6° — Vue d'ensemble de la moelle épinière

La moelle épinière est essentiellement constituée, anatomiquement, par une colonne de cellules nerveuses (*substance grise*), entourée de prolongements myélinisés (*substance blanche des cordons*) qui, ou bien émanent de ces cellules, ou bien y aboutissent. Au point de vue physiologique, elle représente un centre réflexe dont les neurones sont en relation, d'une part avec la périphérie par les racines rachidiennes, d'autre part avec les centres supérieurs ou conscients par les cordons. Les neurones médullaires, étagés les uns au-dessus des autres sur toute la longueur de la moelle, se divisent en deux grands groupes : les uns sont en rapport avec la motilité, ce sont les *neurones moteurs* ou *centrifuges ;* les autres sont en rapport avec la sensibilité, ce sont les *neurones sensitifs* ou *centri-*

*pètes*. Dans chaque groupe, les divers étages de neurones sont réunis entre eux ; d'autre part, dans chaque étage, les neurones moteurs sont en relation avec les neurones sensitifs, formant avec eux l'*arc réflexe*. Les neurones médullaires, enfin, qu'ils soient moteurs ou sensitifs, sont articulés avec les neurones supérieurs ou neurones encéphaliques et constituent, avec ces derniers, ce qu'en physiologie on appelle la *voie motrice* et la *voie sensitive*.

Nous avons, plus haut, étudié la systématisation, tant anatomique que physiologique et pathologique, des cellules de la moelle et de leurs prolongements (cordons). Nous avons montré, en particulier, qu'un grand nombre d'affections médullaires avaient une prédilection remarquable pour un système cellulaire (comme l'atrophie musculaire progressive (fig. 374,A), qui n'intéresse que les cellules des cornes antérieures) ou pour un système cordonal (comme le tabes qui se localise sur les cordons postérieurs) à l'exclusion d'un autre : de là le nom de *myélites systématisées* que leur donnent les pathologistes, par opposition à d'autres maladies de la moelle (parmi lesquelles nous citerons la sclérose en plaques (fig. 374,B), les compressions, les myélites transverses), qui touchent indistinctement tous les éléments nerveux, cellules et cordons, et qui, pour ce motif, sont appelées *myélites diffuses*.

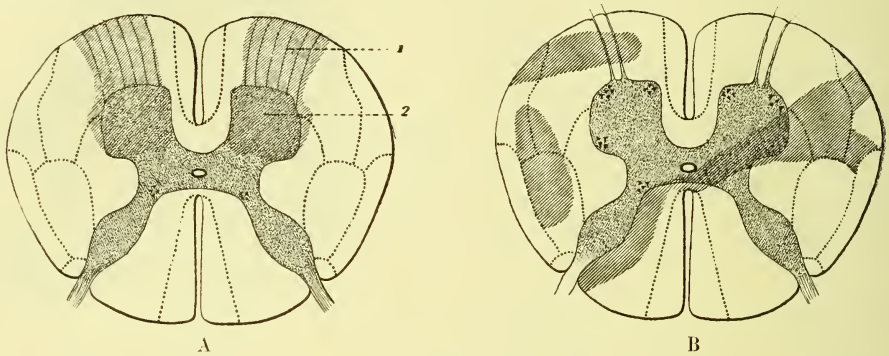


Fig. 374.

Myélite systématisée et myélite diffuse : A, lésions dans l'atrophie musculaire progressive ; B, lésions dans la sclérose en plaques (d'après Collet).

On voit que dans A les îlots de sclérose affectent une systématisation des plus nettes ; dans B, au contraire, ils sont disséminés sans aucun ordre.

Il nous reste maintenant à compléter ce que nous avons dit ailleurs du trajet des voies motrices et sensitives dans l'encéphale (voy. p. 109), en décrivant le trajet de ces mêmes voies dans la moelle. C'est ce que nous allons faire, en résumant dans une vue synthétique les voies de conduction cortico-médullaires.

**1° Voie motrice.** — La voie motrice ou voie centrifuge se compose d'une série de neurones encéphaliques, encore appelés *neurones centraux*, et d'une série de neurones médullaires ou *neurones périphériques* articulés les uns avec les autres.

α) Les *neurones centraux* ou *encéphaliques* nous sont connus. Ils sont situés dans la région rolandique et nous avons vu leurs prolongements cylindraxiles traverser successivement le centre ovale, la capsule interne, la protubérance, le bulbe, la moelle, pour venir aboutir aux neurones médullaires du côté opposé à celui d'où ils proviennent, après s'être entrecroisés : les uns, les plus nombreux, dans le bulbe, en formant le faisceau pyramidal croisé (*voie motrice latérale*) ; les autres, plus bas, dans toute la hauteur de la moelle, en formant le faisceau pyramidal direct (*voie motrice médiane*). La voie motrice latérale ayant effectué son croisement

avant de descendre dans la moelle se trouve donc, dans son trajet médullaire, du même côté que les cellules auxquelles elle aboutit : la voie motrice médiane, au contraire, qui s'entrecroise dans toute la hauteur de la moelle, se trouve du côté opposé.

β) Les *neurones médullaires* ou *neurones périphériques* moteurs, ont leurs corps cellulaires dans les cornes antérieures de la moelle. Leurs prolongements protoplasmiques, relativement courts, s'articulent avec les extrémités des prolongements cylindraxiles des neurones encéphaliques. Quant à leurs prolongements cylindraxiles, ils se dirigent directement en dehors et sortent par les racines antérieures pour contribuer à former les nerfs rachidiens. Nous savons qu'en définitive ils aboutissent aux plaques motrices des muscles striés.

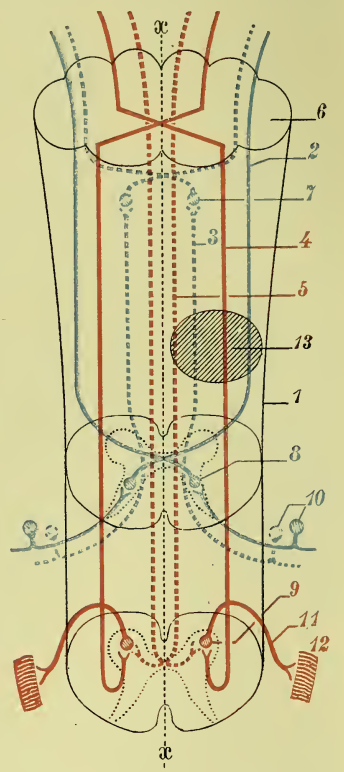


Fig. 375.
Schéma des voies motrices et sensitives dans la moelle.

En *rouge*, les voies motrices. — En *bleu*, les voies sensitives. — En trait plein, la voie motrice et la voie sensitive latérales; en trait pointillé, la voie motrice et la voie sensitive médianes. — La voie sensitive cérébelleuse, voie secondaire, n'a pas été représentée.

1, moelle. — 2, faisceau de Gowers. — 3, faisceau sensitif médian. — 4, faisceau pyramidal croisé. — 5, faisceau pyramidal direct. — 6, bulbe. — 7, noyau de Goll. — 8, cellules de la corne postérieure. — 9, cellules de la corne antérieure. — 10, racines postérieures des nerfs rachidiens avec leur ganglion. — 11, racines antérieures des nerfs rachidiens. — 12, corps musculaire auquel aboutissent les fibres motrices des nerfs rachidiens. — 13, lésion de la moelle produisant le syndrome de Brown-Séquard.

**2° Voie sensitive.** — La voie sensitive ou voie centripète se compose, elle aussi, de deux séries de neurones articulés entre eux : des *neurones périphériques* et des *neurones centraux*.

Tandis que les corps cellulaires des *neurones périphériques* de la voie motrice sont intra-médullaires, ceux de la voie sensitive se trouvent placés en dehors de la moelle : on les rencontre, en effet, dans les ganglions spinaux. Leurs prolongements protoplasmiques vont se joindre aux prolongements cylindraxiles des neurones moteurs périphériques et forment avec eux les nerfs rachidiens. Leurs prolongements cylindraxiles constituent les racines postérieures et pénètrent avec elles dans la moelle. Là, ils se divisent et se terminent comme suit : les uns (*fibres courtes*), autour des cellules de la corne postérieure; d'autres (*fibres moyennes*), autour des cellules de la colonne de Clarke; d'autres enfin (*fibres longues*), en remontant dans les cordons de Goll, autour des cellules des noyaux de Goll et de Burdach.

Les cellules de la corne postérieure, de la colonne de Clarke, des noyaux de Goll et de Burdach, représentent les corps des *neurones centraux* ou *neurones spino-bulbaires*. Les prolongements protoplasmiques de ces neurones s'articulent avec les prolongements cylindraxiles précités des neurones périphériques. Quant à leurs prolongements cylindraxiles les uns aboutissent au cerveau, les autres au cervelet.

Les prolongements cylindraxiles qui se rendent au cerveau, de beaucoup les plus nombreux, représentent la voie sensitive principale. Ils proviennent des cellules de la corne postérieure, des cellules des noyaux de Goll et de Burdach, et remontent jusqu'au cerveau après s'être entrecroisés : les uns (*voie sensitive latérale*), sur toute la hauteur de la moelle épinière, ce sont ceux qui, naissant des cellules de la corne postérieure, viennent former le *faisceau de*

*Gowers;* les autres (*voie sensitive médiane*), à la partie moyenne du bulbe, ce sont ceux qui, tirant leur origine des noyaux de Goll et de Burdach, viennent constituer le *ruban de Reil*. Il est à peine besoin de faire remarquer l'analogie qui existe entre la voie sensitive et la voie motrice : le faisceau de Gowers rappelant le faisceau pyramidal direct qui, comme lui, s'entrecroise successivement, paquets par paquets, dans toute la hauteur de la moelle ; le ruban de Reil, à son tour, représentant le faisceau pyramidal croisé qui, comme lui, s'entrecroise en bloc sur un même point du bulbe.

Les prolongements cylindraxiles qui se rendent au cervelet, bien moins nombreux que les précédents, ne représentent qu'une voie sensitive secondaire (ils paraissent servir surtout à la conduction de la sensibilité musculaire, transmettant au cervelet les impressions périphériques qui doivent intervenir dans le mécanisme de la coordination des mouvements). Ils émanent des cellules des colonnes de Clarke, passent dans le faisceau cérébelleux direct du même côté et, de là, vont aboutir à l'écorce et aux noyaux du cervelet du même côté.

**3° Résumé.** — Au total, et c'est surtout ce qu'il importe de retenir de ce bref résumé des voies de conduction de la moelle et du cerveau, la voie motrice latérale est directe dans son trajet médullaire, la voie sensitive latérale, au contraire, est croisée (fig. 375). Il en résulte qu'une lésion de la moitié gauche ou droite de la moelle amènera dans les régions sous-jacentes : 1° une interruption de la voie motrice latérale du même côté, d'où *paralysie motrice directe*, c'est-à-dire siégeant du même côté que la lésion ; 2° une interruption de la voie sensitive latérale du côté opposé, d'où *anesthésie croisée*, c'est-à-dire frappant le côté opposé au point lésé. Ainsi, par exemple, une section de la moitié gauche de la moelle au niveau du renflement lombaire produira : 1° une paralysie motrice du membre inférieur gauche avec conservation de la sensibilité de ce côté ; 2° une paralysie sensitive (anesthésie) du membre inférieur droit avec conservation de la motricité. Cette association d'une paralysie motrice directe avec une paralysie sensitive croisée est connue en clinique sous le nom de *syndrome de Brown-Séquard*, du nom du physiologiste qui l'a le premier fait connaître. Elle est caractéristique d'une lésion médullaire : sa constatation, lorsqu'on se trouve en présence d'une paralysie dont l'origine radiculaire ou médullaire semble impossible à déterminer, permet d'affirmer l'origine médullaire de la lésion.

Dans les cas de lésion réalisant le syndrome de Brown-Séquard, on trouve, à la limite de la zone anesthésiée, une bande d'hyperesthésie large de quelques centimètres ; on trouve de même, à la limite de la zone de la paralysie motrice, deux bandes d'hyperesthésie séparées l'une de l'autre par une bande d'anesthésie. Cette hyperesthésie, attribuée par certains physiologistes à l'irritation de la substance grise, paraît plutôt dépendre de l'excitation des racines sensitives qui n'ont pas été complètement détruites par la lésion.

## 7° — Topographie vertébro-médullaire

Nous envisagerons successivement à ce sujet : 1° les rapports que présentent les divers segments topographiques de la moelle avec les corps vertébraux qui les entourent (*topographie vertébro-médullaire proprement dite*) ; 2° les rapports que les diverses paires rachidiennes présentent avec les apophyses épineuses qui repèrent leur point d'émergence sur la moelle (*topographie vertébro-radiculaire*).

**1° Topographie vertébro-médullaire proprement dite.** — Le *cône médullaire*, c'est-à-dire la partie terminale de la moelle d'où naissent les trois dernières paires sacrées (3°, 4°, 5°) et le nerf coccygien, répond à la deuxième vertèbre lombaire.

— La *moelle sacrée,* qui donne naissance aux deux premières paires sacrées et à la dernière paire lombaire, répond au corps de la première vertèbre lombaire. — La *moelle lombaire,* d'où émanent les quatre premières racines lombaires, est entourée par les dixième, onzième, douzième vertèbres dorsales. — La *moelle dorsale,* étendue de la 2e paire dorsale à la 12e, répond aux deuxième, troisième, quatrième, cinquième, sixième, septième, huitième, neuvième vertèbres dorsales. — La *moelle brachiale,* qui correspond aux 5e, 6e, 7e, 8e paires cervicales et à la 1re paire dorsale, s'étend de la quatrième vertèbre cervicale à la deuxième dorsale. — La *moelle cervicale,* enfin, qui donne naissance aux quatre premières paires cervicales, répond aux trois premières vertèbres cervicales.

**2° Topographie vertébro-radiculaire.**—Nous avons déjà signalé l'utilité pratique qu'il y a à bien préciser l'apophyse épineuse au niveau de laquelle une racine donnée émerge de la moelle, tant au point de vue du diagnostic de la hauteur d'une lésion de la moelle qu'au point de vue opératoire. Des recherches dans ce sens ont été entreprises, depuis longtemps déjà, par Jadelot et par Nühn, et plus récemment par Reid (1889) et par Chipault (1894). Les recherches de Chipault ont porté sur 20 sujets, dont 8 enfants et 7 adultes. L'auteur, tout en reconnaissant qu'il existe, ici comme ailleurs, des variations individuelles considérables, a cru pouvoir formuler, en manière de conclusion, cette proposition à la fois très simple et très pratique : « A la région cervicale, il faut ajouter 1 au numéro d'un apophyse déterminée par le palper (voy. *Exploration de la colonne vertébrale* p. 489) pour avoir le numéro des racines qui naissent à son niveau ; à la région dorsale supérieure, il faut ajouter 3 ; la partie inférieure de la onzième dorsale et l'espace inter-épineux sous-jacent répondent aux trois dernières paires lombaires ; la douzième apophyse dorsale et l'espace inter-épineux sous-jacent, aux paires sacrées. » Cette formule, ajoute Chipault, est applicable aussi bien à la femme adulte qu'à l'homme adulte. Chez l'enfant, il faut la modifier légèrement, au moins pour les racines dorsales et les premières lombaires, et dire : « A la région dorsale supérieure, de la première à la quatrième apophyse, il faut ajouter 3 pour avoir le numéro de la racine correspondante ; à la région dorsale moyenne, de la cinquième à la neuvième apophyse, il faut ajouter 4. »

Ces rapports entre les apophyses épineuses et les racines qui émergent de la moelle à leur niveau sont exactement reproduits sur le schéma figuré page 520, Sur ce schéma, la moelle, fendue sur la ligne médiane et ses deux moitiés écartées pour laisser voir les diverses apophyses épineuses, est représentée avec ses divers segments colorés d'une façon différente : la moelle cervicale en rouge, la moelle brachiale en bleu, la moelle dorsale en jaune, la moelle lombaire en violet, la moelle sacrée en orange, le cône médullaire en vert. Les principaux centres réflexes contenus dans les limites de chacun de ces divers segments médullaires sont représentés sous la forme de rectangles noirs, visibles sur la tranche verticale de la moitié gauche de la moelle : le centre respiratoire, dans la moelle cervicale ; le centre cilio-spinal (grand rectangle) et le centre des réflexes cutanés et tendineux du membre supérieur (petit rectangle) dans la moelle brachiale, le réflexe abdominal, dans la moelle dorsale, le réflexe crémastérien (rectangle supérieur) et le réflexe rotulien (rectangle inférieur), dans la moelle lombaire ; le réflexe plantaire (grand rectangle) et le réflexe du tendon d'Achille (petit rectangle), dans la moelle sacrée ; enfin, le centre des réflexes ano-vésicaux et génitaux, dans le cône médullaire. Les racines qui naissent de chacun de ces segments médullaires (pour la

clarté du dessin on n'a figuré que les racines antérieures sur la moitié gauche de la moelle, que les racines postérieures sur la moitié droite) sont représentées colo-




Fig. 376.

Schéma de topographie vertébro-médullaire (l'explication de la figure se trouve dans le texte).

rées de la même façon que le segment médullaire correspondant : chaque racine est placée sur la même ligne horizontale que l'apophyse épineuse qui repère son

émergence à la moelle et, en regard d'elle, se trouvent inscrits, à gauche, le territoire moteur, à droite le territoire sensitif, auxquels cette racine se distribue. Un simple coup d'œil jeté sur notre schéma permet de dire aisément à quelle vertèbre répond une racine donnée et, réciproquement, à quelles racines correspond telle ou telle apophyse épineuse. Ce n'est pas tout. Grâce aux indications que ce même schéma fournit sur les territoires moteurs et sensitifs qui sont sous la dépendance de chaque racine et du segment de moelle correspondant, ainsi que sur la situation des principaux centres reflexes, il devient facile de répondre aux deux questions suivantes : 1° étant donné la lésion de telle vertèbre, quels sont les symptômes qui traduiront la lésion des racines et du segment de moelle correspondant; 2° étant donné tels symptômes de lésion radiculo-médullaire, quelles sont les racines et la vertèbre lésées.

Pour connaître les symptômes radiculo-médullaires qui doivent être la conséquence de la lésion d'une vertèbre donnée, il suffit, l'apophyse épineuse de la vertèbre lésée ayant été repérée et étant par suite connue, il suffit, disons-nous, de chercher sur notre schéma la ligne horizontale passant par cette apophyse et de lire, sur les colonnes de droite et de gauche, « les zones » qui sont innervées par les racines correspondantes. On se rappellera que lorsque cette lésion est grave, tout ce qui est au-dessous d'elle est paralysé. On se rappellera encore que, d'ordinaire, les réflexes qui ont leur siège au niveau du point lésé sont abolis, tandis que ceux qui sont situés plus bas sont exagérés.

Pour connaître les racines et la vertèbre dont la lésion se traduit par des symptômes radiculo-médullaires donnés, il n'y a qu'à rechercher, dans les colonnes de droite et de gauche (zones motrices, zones sensitives), les muscles et le territoire cutané qui, chez le malade examiné, sont paralysés, et à lire ensuite, sur les colonnes médianes (racines et apophyses épineuses), la racine et l'apophyse épineuse qui correspondent au territoire dont le fonctionnement normal est troublé.

## ARTICLE III

# PARTIES MOLLES RÉTRO-RACHIDIENNES

(Région spinale de certains auteurs)

Les parties molles qui se disposent sur le plan postérieur de la colonne vertébrale constituent, dans leur ensemble, la *région spinale* de certains auteurs. Elles forment quatre régions distinctes, qui répondent exactement : 1° la première au cou, c'est la *région de la nuque ;* 2° la seconde au thorax, c'est la *région dorsale ;* 3° la troisième à l'abdomen, c'est la *région lombaire ;* 4° la quatrième au bassin, c'est la *région sacro-coccygienne.* De ces quatre régions nous n'étudierons ici que les trois premières. La quatrième, en raison de ses relations avec l'excavation pelvienne, dont elle constitue la paroi postérieure, nous paraît devoir être décrite avec le bassin. C'est par la *voie sacrée,* on le sait, que aujourd'hui le chirurgien intervient, dans bien des cas, sur le rectum et autres organes pelviens : la description de la région sacro-coccygienne ne saurait donc être séparée de celle de ces derniers organes.

### § 1 — RÉGION DE LA NUQUE

La région de la nuque ou région cervicale est le segment supérieur de la région spinale de certains auteurs. Impaire et médiane, elle comprend toutes les parties

molles qui se disposent en arrière de la colonne cervicale. Elle est, du reste, parfaitement symétrique et tout ce qui existe dans sa moitié gauche se retrouve exactement dans sa moitié droite.

**1° Limites.** — Située à la partie postérieure du cou, la région de la nuque a pour limites : *en haut*, la protubérance occipitale interne et la ligne courbe occipitale supérieure ; *en bas*, une ligne irrégulièrement horizontale, toute conventionnelle du reste, qui, partant du sommet de l'apophyse épineuse de la septième cervicale (*proéminente*), aboutirait à l'acromion et, de là, au tiers externe de la clavicule ; *sur les côtés*, le bord antérieur des deux trapèzes. Ainsi entendue, la région de la nuque confine tour à tour à la région occipito-frontale, à la région mastoïdienne, au creux sus-claviculaire, aux trois régions de l'épaule, et, enfin, à la région dorsale.

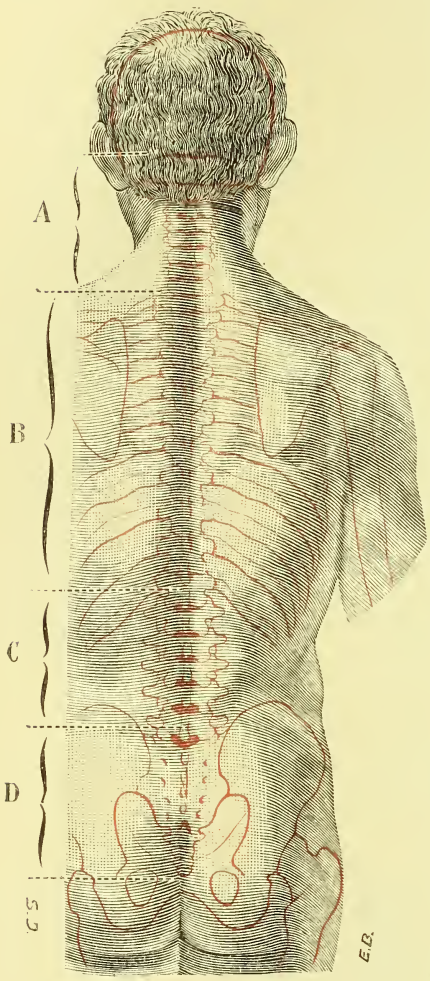


Fig. 377.
Les régions postérieures du rachis, vues de face, avant toute dissection.

A, région de la nuque. — B, région dorsale. — C, région lombaire. — D, région sacro-coccygienne.

**2° Forme extérieure et exploration.** — La région de la nuque, vue de face, a la forme d'un quadrilatère : rétrécie à sa partie moyenne, elle rappelle assez bien, dans sa configuration générale, l'aspect d'un sablier (Paulet), dont la partie inférieure serait plus large que la partie supérieure. Envisagée au point de vue du relief, elle est concave de haut en bas, convexe dans le sens transversal : on pourrait donc encore, comme le fait Paulet, la comparer à une selle. La hauteur de la nuque augmente dans les mouvements de flexion de la tête ; elle diminue au contraire dans les mouvements d'extension, lorsque l'occiput se renverse en arrière. Tout en haut, sur la ligne médiane et à deux travers de doigt de la protubérance occipitale externe, se voit une dépression, que l'on désigne indistinctement sous les noms de *fossette de la nuque*, *fossette cervicale*, *fossette sous-occipitale*. Cette fossette, très accusée chez les sujets maigres et toujours plus ou moins effacée chez les sujets doués d'embonpoint, nous paraît être déterminée par la saillie que forment les deux complexus : elle répond, disons-le dès maintenant, au bulbe rachidien. La partie inférieure de la région nous présente, toujours sur la ligne médiane, un large méplat, qui répond à l'aponévrose du trapèze et où le doigt sent plus ou moins nettement les apophyses épineuses des cinquième, sixième et septième cervicales, principalement celle de la septième ou proéminente.

L'exploration du squelette de la nuque est difficile en raison de l'épaisseur des

parties molles qui le recouvrent. En haut, le doigt reconnaît aisément sur l'occipital la ligne courbe supérieure et surtout la protubérance occipitale externe qui la repère. Quant à reconnaître directement les apophyses épineuses des premières vertèbres cervicales, il faut y renoncer le plus souvent. Nous avons indiqué précédemment, en étudiant la colonne vertébrale (p. 489), comment, en pareil cas, il convenait de procéder à cette exploration ; nous n'y reviendrons donc pas.

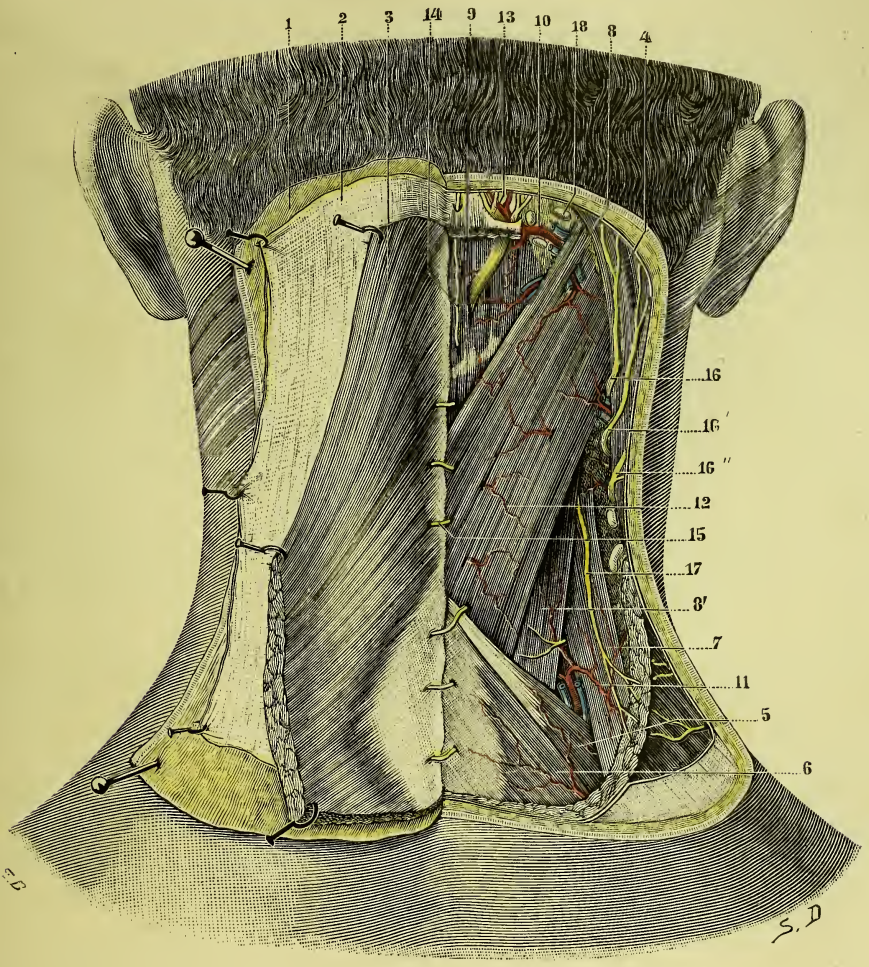


Fig. 378.
Région de la nuque : plans superficiels.

1, peau et tissu cellulaire sous-cutané. — 2, aponévrose superficielle, érignée en dehors. — 3, trapèze incisé et érigné. — 4, sterno-cléido-mastoïdien. — 5, petit dentelé postérieur et supérieur. — 6, rhomboïde. — 7, angulaire de l'omoplate. — 8, splénius de la tête avec 8', splénius du cou. — 9, grand complexus. — 10, artère occipitale. — 11, branches de la scapulaire postérieure. — 12, branches de la vertébrale. — 13, grand nerf sous-occipital. — 14, branche postérieure du troisième nerf cervical. — 15, branches postérieures des nerfs cervicaux. — 16, 16', 16'', branches mastoïdienne, auriculaire et cervicale transverse du plexus cervical superficiel. — 17, nerf spinal. — 18, ganglions sous-occipitaux.

La forme normale de la nuque est plus ou moins modifiée dans les affections de la région. C'est ainsi, par exemple, que les courbures normales s'exagèrent ou s'effacent dans les divers torticolis, que la mobilité des vertèbres disparaît dans le mal de Pott cervical, que la fossette de la nuque se trouve comblée par l'œdème, parfois par des fongosités, dans le mal de Pott sous-occipital.

**3° Plans superficiels.** — Nous comprenons sous ce titre la peau et le tissu cellulaire sous-cutané.

*A.* Peau. — La peau, dans la partie supérieure de la région, nous présente tous les caractères du cuir chevelu, avec lequel, du reste, elle se continue sans ligne de démarcation aucune : c'est ainsi qu'elle est recouverte de poils, très épaisse et fortement adhérente aux plans sous-jacents. En bas, elle devient à la fois plus mince, plus blanche, plus mobile : elle se confond insensiblement avec la peau des épaules et des parties latérales du cou. Ajoutons que la peau de la nuque est très riche en glandes sébacées et qu'elle est, de plus, soumise à des causes d'irritation incessante (frottements du col). On s'explique, dès lors, la fréquence dans cette région, de l'acné, des furoncles et des anthrax.

*B.* Tissu cellulaire sous-cutané. — Dans la partie supérieure de la région, le tissu cellulaire sous-cutané est très dense, très serré, formé par un ensemble de trabécules, qui unissent intimement la peau à l'aponévrose : on sait les difficultés qu'on éprouve à isoler sur ce point l'aponévrose qui recouvre le trapèze. Dans les aréoles que circonscrivent ces travées conjonctivales, s'amasse une graisse jaunâtre généralement peu abondante. Cette disposition, qui rappelle exactement celle que nous avons constatée dans la région occipito-frontale, s'atténue peu à peu au fur et à mesure qu'on descend et, dans la partie inférieure de la région, le tissu cellulaire sous-cutané revêt tous les caractères du fascia superficialis. La graisse, en particulier, y devient plus abondante et y donne parfois naissance à des *lipomes* qui peuvent acquérir d'énormes dimensions et qui, fréquemment, affectent la forme diffuse. C'est dans le tissu cellulaire sous-cutané que cheminent les vaisseaux et les nerfs, dits superficiels. Nous les décrirons plus loin, qu'il nous suffise de dire ici qu'ils sont tous de petit calibre et, de ce fait, parfaitement négligeables au point de vue de la chirurgie opératoire.

**4° Aponévrose superficielle.** — L'aponévrose superficielle ou *aponévrose du trapèze*, ainsi appelée parce qu'elle recouvre le muscle trapèze dans toute son étendue, est une simple lame cellulo-fibreuse, à peu près insignifiante. Elle se continue latéralement avec l'aponévrose cervicale superficielle, dont elle est une dépendance. En haut, elle se fixe à la protubérance occipitale externe et, de chaque côté de la protubérance, à la ligne courbe occipitale supérieure. En bas, elle descend le long du trapèze, jusqu'au muscle grand dorsal. Sur la ligne médiane, enfin, elle s'attache sur le sommet de l'apophyse épineuse de la septième cervicale et, au-dessus de cette apophyse, sur le ligament cervical postérieur.

Le *ligament cervical postérieur* est une lame fibreuse de forme triangulaire, dont le sommet, dirigé en bas, s'insère sur l'apophyse épineuse de la 6e ou de la 7e cervicale et dont la base répond à la protubérance occipitale externe et à la crête médiane qui lui fait suite. Son bord antérieur se fixe solidement sur le sommet des apophyses épineuses des vertèbres sous-jacentes, y compris le tubercule postérieur de l'atlas. Son bord postérieur, libre, se confond avec les fibres tendineuses des muscles trapèzes. Quant à ses deux faces, l'une droite, l'autre gauche, elles répondent aux masses musculaires de la région. Morphologiquement, le ligament cervical postérieur est le représentant, atrophié chez l'homme, d'une formation beaucoup plus importante et presque entièrement constituée par du tissu élastique, qui, chez les mammifères quadrupèdes, retient la tête en arrière. Son atrophie chez nous est une conséquence de l'attitude bipède.

**5° Plans profonds ou musculaires.** — Les muscles de la nuque, tous sous-aponévrotiques, sont fort nombreux. Ils s'étagent en quatre plans distincts :

a. *Premier plan.* — Le premier plan est occupé par la partie supérieure du *trapèze*. Ce muscle qui, on le sait, fléchit la tête en arrière en même temps qu'il porte la face du côté opposé, prend de fortes attaches sur le tiers interne de la ligne

courbe occipitale supérieure, sur la protubérance occipitale externe, sur le ligament cervical postérieur et sur le sommet de l'apophyse épineuse de la septième cervicale. Ses fibres se portent toutes vers l'épaule, les inférieures transversalement, les supérieures en suivant un trajet plus ou moins oblique en bas et en dehors : elles viennent s'insérer sur l'épine de l'omoplate, sur l'acromion et sur le tiers externe de la clavicule. Charnu dans toute sa partie externe, le trapèze nous présente en dedans une aponévrose d'insertion qui s'élargit de haut en bas et qui, de ce fait, revêt une forme triangulaire. La face profonde du muscle est recouverte dans toute son étendue par un mince feuillet celluleux qui, à la limite externe de la région, se confond avec l'aponévrose cervicale superficielle : elle le sépare du plan suivant.

b. *Deuxième plan.* — Il est constitué (fig. 378) par les quatre muscles suivants : le splénius, l'angulaire, le rhomboïde et le petit dentelé postérieur et supérieur.

α) Le *splénius* est un muscle large et mince, occupant toute la hauteur de la région. Lorsqu'il se contracte seul, il étend la tête, l'incline de son côté et porte la face du côté correspondant; lorsque les deux splénius agissent ensemble, ils renversent la tête en arrière. Parti du tiers inférieur du ligament cervical et des apophyses épineuses de la septième cervicale et des cinq premières dorsales, ce muscle se porte obliquement en haut et en dehors et ne tarde pas à se diviser en deux portions, l'une interne, l'autre externe : la portion interne, *splénius de la tête* (*splénius capitis*) se porte obliquement en haut et en dehors, pour venir s'insérer sur les deux tiers externes de la ligne courbe occipitale supérieure et sur la face externe de l'apophyse mastoïde, en arrière et au-dessous du sterno-cléido-mastoïdien ; la portion externe, *splénius du cou* (*splénius colli*), s'infléchit en avant de la précédente et vient se fixer, par deux faisceaux distincts, sur le sommet des apophyses transverses de l'altas et de l'axis. Les deux muscles

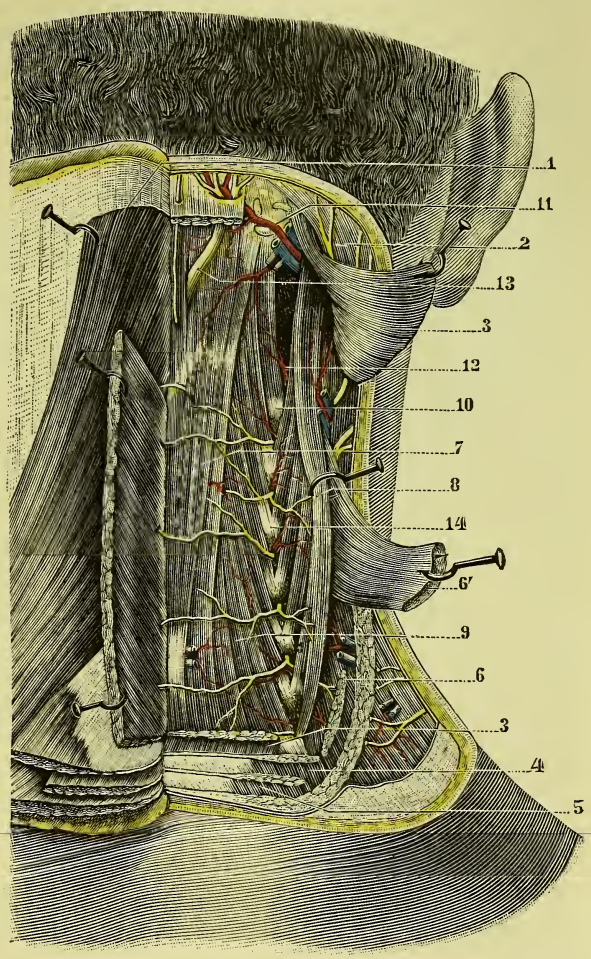


Fig. 379.
Région de la nuque : plan des complexus.

1, trapèze. — 2, sterno-cléido-mastoïdien. — 3, splénius de la tête. — 4, petit dentelé postérieur et supérieur. — 5, rhomboïde. — 6, 6', angulaire. — 7, grand complexus. — 8, petit complexus. — 9, transversaire épineux. — 10, apophyses transverses des vertèbres cervicales. — 11, artère occipitale. — 12, branches postérieures de la vertébrale. — 13, grand nerf sous-occipital. — 14, branches postérieures des nerfs cervicaux.

(Pour les autres indications, se reporter à la figure précédente.)

splénius, le droit et le gauche, sont séparés en haut par un triangle médian, dont la base, dirigée en haut, répond à la protubérance occipitale externe et au tiers interne de la ligne courbe-supérieure de l'occipital. Ce triangle, qui se trouve entièrement recouvert par les deux trapèzes, a pour plancher les deux grands complexus.

β) *L'angulaire de l'omoplate,* situé en dehors du splénius, se détache, comme l'indique son nom, de l'angle supérieur de l'omoplate. De là, il se porte obliquement en haut et en dedans, s'engage au-dessous du précédent et se divise alors en quatre ou cinq faisceaux divergents, qui viennent se fixer sur l'apophyse transverse de l'atlas et sur les tubercules postérieurs des apophyses transverses des trois ou quatre vertèbres suivantes. Lorsqu'il se contracte, il incline la colonne vertébrale de son côté.

γ) Le *rhomboïde* n'appartient à la région de la nuque que par sa partie toute supérieure. Comme nous le montre nettement la figure 378 (6), il se dégage de la face profonde de l'angulaire, se porte obliquement en haut et en dedans, et vient s'insérer sur l'apophyse épineuse de la septième cervicale ainsi que sur la partie avoisinante du ligament cervical. Rappelons, en passant, que les faisceaux supérieurs du rhomboïde s'isolent parfois des faisceaux sous-jacents, formant alors un petit muscle distinct connu sous le nom de *petit rhomboïde.*

δ) Le *petit dentelé postérieur et supérieur,* charnu en dehors, aponévrotique en dedans, se trouve situé immédiatement au-dessous du rhomboïde, qu'il déborde en haut, cependant, de 1 à 2 centimètres. Parti de la face externe des deuxième, troisième, quatrième et cinquième côtes, il vient s'insérer en haut sur la partie inférieure du ligament cervical, ainsi que sur le sommet des apophyses épineuses de la septième cervicale et des trois premières dorsales. Le petit dentelé postéro-supérieur forme le côté inférieur ou base d'un petit espace triangulaire, dont les deux autres côtés sont formés par le splénius (en dedans) et l'angulaire (en dehors) : dans cet espace se voient les faisceaux ascendants du sacro-lombaire et quelques rameaux vasculaires dépendant de l'artère scapulaire postérieure.

Les quatre muscles splénius, angulaire, rhomboïde, petit dentelé postérieur et supérieur sont recouverts en entier par de simples feuillets celluleux, qui méritent mal le nom d'aponévroses.

c. *Troisième plan.* — Le troisième plan musculaire comprend trois muscles longitudinaux (fig. 379), qui sont, en allant de dedans en dehors :

α) Le *grand complexus,* muscle large et épais, qui, des apophyses transverses des cinq dernières cervicales et des cinq premières dorsales, remonte vers l'occipital et s'y insère sur l'empreinte rugueuse située entre les deux lignes courbes; ce muscle, puissant extenseur de la tête lorsqu'il se contracte en même temps que celui du côté opposé, se trouve divisé, dans sa partie inférieure tout au moins, en deux portions, l'une interne ou *digastrique de la nuque (biventer* de la nuque), l'autre externe ou *grand complexus proprement dit ;*

β) Le *petit complexus,* plus mince, aplati transversalement, s'étendant des apophyses transverses des cinq dernières cervicales au bord postérieur de l'apophyse mastoïde ;

γ) Le *transversaire du cou,* comme le précédent mince et grêle, allant des apophyses transverses des cinq premières vertèbres dorsales aux apophyses transverses des cinq dernières cervicales. Sur les trois muscles que nous venons de décrire s'étale un mince feuillet aponévrotique, *aponévrose des complexus et du transversaire,* qui, naissant en dedans sur le ligament cervical postérieur, vient se terminer en dehors sur les apophyses transverses des vertèbres cervicales.

d. *Quatrième plan.* — Au-dessous des complexus (fig. 380), nous rencontrons les deux droits, les deux obliques, le transversaire épineux, les interépineux et les intertransversaires postérieurs. Tous ces muscles sont des extenseurs de la tête et de la colonne cervicale : en plus, les droits et les obliques sont plus ou moins rotateurs de la tête.

α) Les *droits* et les *obliques* occupent la partie toute supérieure de la région. — Le *grand droit postérieur de la tête,* aplati et triangulaire, naît sur le sommet de l'apophyse épineuse de l'axis et vient se fixer, d'autre part, à l'occipital, sur l'empreinte rugueuse que l'on remarque au-dessous de la ligne oblique inférieure — Le *petit droit postérieur de la tête,* situé en dedans du précédent, comme lui aplati et triangulaire, s'étend du tubercule postérieur de l'atlas à l'occipital, entre l'insertion du grand droit postérieur et la ligne médiane. — Le *grand oblique* ou *oblique inférieur,* ainsi appelé parce qu'il se dirige obliquement en haut et en dehors, est un muscle relativement volumineux, allant de l'apophyse épineuse de l'axis à l'apophyse transverse de l'atlas. — Le *petit oblique de la tête* ou *oblique supérieur* naît sur le sommet de l'apophyse transverse de l'atlas et vient se terminer, d'autre part, sur l'écaille occipitale, un peu au-dessus et en dehors de l'insertion supérieure du grand droit. — Le grand droit et les deux obliques circonscrivent entre eux un triangle rempli de graisse, dans l'aire duquel se trouvent la branche postérieure du premier nerf cervical et l'artère vertébrale, sur lesquels nous aurons à revenir plus loin. Ce triangle est très variable dans ses dimensions : relativement vaste, quand les muscles qui le forment sont grêles, il se trouve réduit à un simple interstice lorsque les mêmes muscles sont très développés.

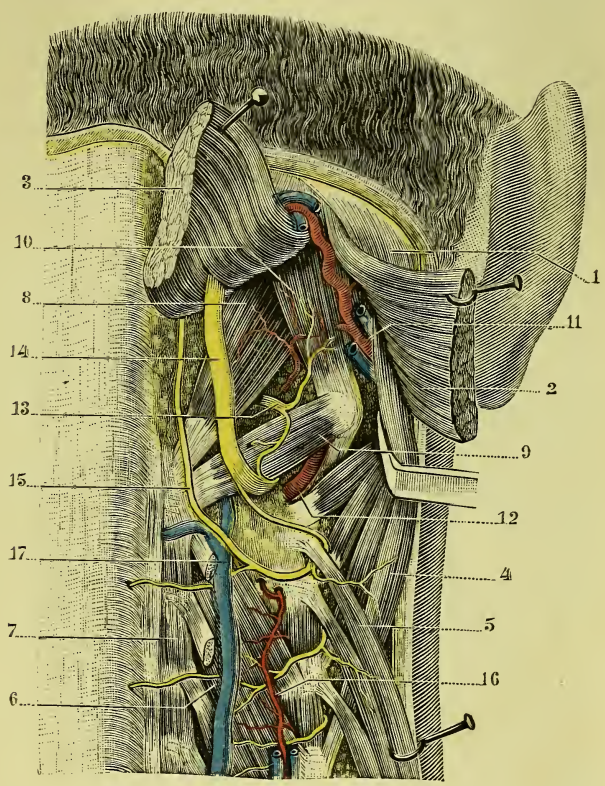


Fig. 380.

Région de la nuque : plan des muscles obliques et des muscles droits.

1, sterno-cléido-mastoïdien. — 2, splénius de la tête. — 3, grand complexus. — 4, petit complexus, réfléchi en dehors. — 5, angulaire. — 6, transversaire épineux. — 7, interépineux du cou. — 8, grand droit de la tête. — 9, grand oblique. — 10, petit oblique. — 11, artère occipitale. — 12, artère vertébrale. — 13, branche postérieure du premier nerf cervical. — 14, grand nerf sous-occipital. — 15, branche postérieure du troisième nerf cervical. — 16, cervicale profonde. — 17, jugulaire postérieure.

β) Le *transversaire épineux,* dont la partie supérieure seule appartient à la région, se trouve situé dans le fond des gouttières vertébrales depuis la partie inférieure de la région jusqu'à l'apophyse épineuse de l'axis. Il est formé par des faisceaux

volumineux, au nombre de cinq ou six, qui se portent obliquement de bas en haut et de dehors en dedans.

γ) Les *interépineux du cou* sont de tout petits muscles disposés par paires (l'un droit, l'autre gauche) entre les apophyses épineuses de deux vertèbres voisines. Ils sont généralement au nombre de six de chaque côté : les premiers s'étendent de l'axis à la troisième cervicale ; les derniers, de la septième cervicale à la première dorsale.

δ) Les *intertransversaires postérieurs du cou* sont, de même, de tout petits faisceaux musculaires, qui réunissent l'une à l'autre deux apophyses transverses voisines. On en compte ordinairement sept de chaque côté : les premiers sont situés entre l'atlas et l'axis ; les derniers, entre la septième cervicale et la première dorsale. En avant des intertransversaires postérieurs se trouvent les intertransversaires antérieurs, dont ils sont séparés par l'artère vertébrale, la veine vertébrale et les nerfs cervicaux.

Les muscles de la nuque peuvent être le siège de diverses lésions, parmi lesquelles nous citerons seulement les ruptures et le torticolis. — La *rupture* des muscles de la nuque s'observe, parfois, chez les sujets qui portent de lourds fardeaux sur la nuque (forts de la halle) ; elle constitue ce que l'on désigne vulgairement sous le nom de « mouton » (Bourgougnon, 1875). — Quant au *torticolis*, décrit par Delore en 1878 sous le nom de *torticolis postérieur*, il se caractérise par de la contracture, permanente ou spasmodique, et par la rétraction d'un ou plusieurs muscles de la nuque. Ajoutons que le torticolis postérieur qui, d'après quelques auteurs, serait plus fréquent que le torticolis dû à la rétraction du sterno-cléido-mastoïdien, s'accompagne d'une déviation de la tête semblable à celle que détermine la rétraction de ce dernier muscle (la tête est inclinée du côté malade et la face tournée du côté opposé). La variété spasmodique est la plus fréquente et la plus difficile à traiter ; Keen a conseillé, en pareil cas, de réséquer les nerfs qui se distribuent aux muscles de la nuque (voy. p. 531) : Kocher préfère pratiquer la section des muscles eux-mêmes.

**6° Plan squelettique.** — Le squelette de la région de la nuque (fig. 381) est constitué, en allant de haut en bas : 1° par l'*écaille de l'occipital ;* 2° par le *plan dorsal de la colonne cervicale.*

a. *Écaille occipitale.* — L'écaille de l'occipital forme une surface presque horizontale qui, nous venons de le voir, donne insertion à un grand nombre des muscles de la nuque. Elle nous présente la *ligne courbe occipitale supérieure* et la *ligne courbe occipitale inférieure*, la première facile à reconnaître grâce à la saillie que fait la protubérance occipitale externe, repère dont nous avons montré l'importance en étudiant la topographie cranio-cérébrale et l'exploration du rachis. Elle nous présente encore la partie postérieure du *trou occipital,* dont le pourtour constitue un des points de résistance de la base du crâne (voy. p. 20), et, de chaque côté du trou occipital, les deux *condyles occipitaux,* destinés à s'articuler avec les cavités glénoïdes de l'atlas.

b. *Colonne cervicale.* — La colonne cervicale, dont le plan dorsal forme en quelque sorte le plancher de notre région, comprend l'atlas, l'axis et les cinq dernières vertèbres cervicales.

Nous savons que l'atlas est une sorte d'anneau osseux qui, par ses masses latérales, s'unit avec l'occipital au moyen d'une condylarthrose, laquelle permet à la tête de se fléchir et de s'étendre, mais n'est le siège d'aucun mouvement de rotation. Nous savons également que l'atlas s'articule avec l'axis en deux points : 1° par ses éléments propres, c'est l'*articulation atloïdo-axoïdienne* proprement dite, qui représente entre l'atlas et l'axis les articulations des apophyses articulaires des vertèbres suivantes ; 2° par son apophyse odontoïde, c'est l'*articulation atloïdo-odontoïdienne,* dans laquelle se passent les mouvements de rotation de la tête. Le corps de l'axis, en effet, présente sur sa face supérieure, une longue

apophyse verticale, l'*apophyse odontoïde,* qui pénètre dans la partie antérieure du trou rachidien de l'atlas et forme une espèce de pivot cylindroïde autour duquel tourne l'atlas, entraînant la tête dans ses mouvements de rotation ; cette apophyse est maintenue en rapport avec l'arc antérieur de l'atlas, par les ligaments occipito-odontoïdiens et par le ligament cruciforme (voy. les *Traités d'anatomie descriptive*). Or, et c'est pour cela que nous avons tenu à rappeler ici cette disposition, les deux vertèbres précitées sont le siège d'une variété du mal de Pott, le *mal de Pott sous-occipital,* qui, en raison même de la conformation et des moyens d'union de l'atlas et de l'axis, est une des variétés les plus intéressantes et aussi les plus graves de la tuberculose vertébrale. Elle se distingue, en effet, des autres localisations du mal de Pott, en ce que les lésions articulaires y sont particulièrement importantes et qu'elles entraînent fréquemment le déplacement en avant de l'atlas et par suite de la tête. La mort subite est ordinairement la conséquence de cette *luxation pathologique,* l'apophyse odontoïde, qui n'est plus maintenue par ses ligaments détruits, venant écraser le bulbe (fig. 102, p. 142).

Contrairement à ce qu'on pourrait croire au premier abord, et bien que l'atlas et l'axis soient deux des vertèbres les plus mobiles du rachis, il est très rare qu'elles soient le siège de *luxations traumatiques.* Elles doivent cette sorte d'immunité à la puissance de leurs moyens d'union et, aussi, à ce fait que les mouvements exagérés de flexion et de torsion qui produisent la luxation se passent surtout entre la cinquième et la sixième vertèbre cervicale.

L'arc postérieur de l'atlas, les lames et les apophyses épineuses de l'axis et des cinq dernières vertèbres cervicales, constituent, avons-nous déjà dit, le plan profond de la région de la nuque. Ajoutons que ces arcs osseux sont séparés les uns des autres par les espaces interlamellaires que ferment les *ligaments jaunes.* Entre l'occipital et l'atlas d'une part, entre l'atlas et l'axis d'autre part, ces espaces sont particulièrement larges ; ils sont de plus, lorsque le sujet fléchit fortement la tête, en rapport immédiat avec les parties molles de la nuque, les lames vertébrales ne s'imbriquant les unes sur les autres et par suite ne fermant le canal rachidien qu'au-dessous de l'axis. Il en résulte qu'un instrument tranchant ou piquant très étroit (une longue aiguille par exemple), introduit par la fossette de la nuque, peut pénétrer aisément dans le canal rachidien, léser la moelle et le bulbe, et (le médecin légiste ne doit pas l'ignorer) déterminer la mort immédiate sans laisser de traces extérieures bien visibles.

**7° Vaisseaux et nerfs.** — La région de la nuque nous présente des vaisseaux et des nerfs fort nombreux et provenant de sources multiples.

*A.* Artères. — Les artères proviennent de l'occipitale, de la cervicale profonde, de la scapulaire postérieure et de la vertébrale :

a. *Occipitale.* — L'artère occipitale, branche de la carotide externe, entre dans la région au niveau du bord postérieur de l'apophyse mastoïde, entre cette apophyse et l'apophyse transverse de l'atlas. Elle est, à ce moment-là, profondément placée sous les insertions supérieures du sterno-cléido-mastoïdien et du petit complexus (fig. 381). S'infléchissant en arrière et en dedans, elle glisse sur le petit oblique d'abord, puis sur le grand complexus, entièrement recouverte par les insertions supérieures du splénius. Arrivée au bord interne de ce muscle, elle s'en dégage, devient ainsi superficielle et se divise alors en deux branches ascendantes, l'une interne, l'autre externe. Ces deux branches, placées tout d'abord à la face postérieure du complexus, croisent bientôt la ligne courbe supérieure de l'occipital et passent dans la

région occipito-frontale, où nous n'avons pas à les suivre (voy. p. 36). Il n'est pas rare de voir la branche de bifurcation interne traverser les insertions occipitales du trapèze. Au cours de son trajet, l'occipitale fournit des rameaux aux différents muscles avec lesquels elle est en rapport.

Envisagée au point de vue chirurgical, l'artère occipitale se divise en trois portions : 1° une *portion initiale*, située dans la région carotidienne, où elle peut être liée par la même incision que celle qui conduit sur la carotide externe ; le seul repère pour arriver sur l'artère est le nerf hypoglosse (fig. 440,4 ; p. 623) que l'on découvre au point où il contourne la face externe de la carotide externe et que l'on suit, en remontant vers le crâne, jusqu'au point où il croise l'occipitale (Tharsile Valette) ; 2° une *portion moyenne*, inabordable, placée qu'elle est entre l'apophyse transverse de l'atlas et la mastoïde ; 3° enfin, une *portion terminale*, sur laquelle on pratique d'ordinaire la ligature dans les exercices de médecine opératoire et qui se trouve située à un doigt en arrière et au-dessous du bord postérieur de l'apophyse mastoïde, toujours facile à reconnaître ; en ce point, l'artère est recouverte par la partie postérieure du sterno-cléido-mastoïdien, par le splénius et le petit complexus, qu'il faut successivement inciser pour découvrir le vaisseau.

b. *Cervicale profonde.* — La cervicale profonde, branche de la sous-clavière, aborde la région par sa partie inférieure, en passant entre la première côte et

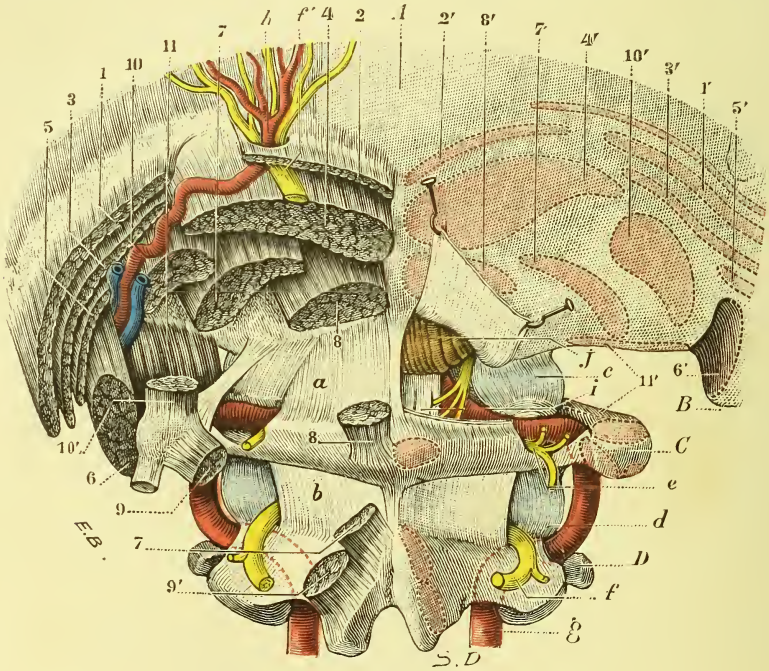


Fig. 381.

Région de la nuque : plan squelettique.

A, occipital. — B, apophyse mastoïde. — C, atlas. — D, axis.

1, 1', sterno-cléido-mastoïdien. — 2, 2', trapèze. — 3, 3', splénius. — 4, 4', grand complexus. — 5, 5', petit complexus. — 6, 6', digastrique. — 7, 7', grand droit. — 8, 8', petit droit. — 9, 9', grand oblique. — 10, 10', petit oblique. — 11, 11', droit latéral.

*a*, ligament occipito-atloïdien postérieur. — *b*, ligament atloïdo-axoïdien. — *c*, articulation occipito-atloïdienne latérale. — *d*, articulation atloïdo-axoïdienne latérale (apophyses articulaires). — *e*, branche postérieure du premier nerf cervical. — *ff'*, branche postérieure du deuxième nerf cervical. — *g*, artère vertébrale. — *h*, artère occipitale. — *i*, bulbe. — *j*, cervelet.

l'apophyse transverse de la septième cervicale. Se redressant alors, elle chemine de bas en haut entre le grand complexus et le transversaire épineux (fig. 380,16) et s'épuise dans l'un et l'autre muscles.

c. *Scapulaire postérieure.* — L'artère scapulaire postérieure, autre branche de la sous-clavière, en passant en avant du trapèze et de l'angulaire, fournit des

rameaux à ces deux muscles. Elle envoie ordinairement un ou deux rameaux dans l'espace triangulaire, décrit plus haut, qui se trouve situé au-dessus du petit dentelé postérieur et supérieur.

d. *Vertébrale.* — L'artère vertébrale est encore une branche de la sous-clavière. Elle parcourt, comme on le sait, le long canal formé par les trous transversaires des vertèbres cervicales. Au sortir du dernier trou, nous voulons dire le trou de l'apophyse transverse de l'atlas, elle s'infléchit en arrière et en dedans et contourne horizontalement la masse latérale de l'atlas en décrivant une courbe à concavité antérieure (fig. 381). Elle arrive ainsi à la membrane occipito-atloïdienne postérieure et, la perforant, elle abandonne la région de la nuque pour gagner la face latérale du bulbe et constituer, avec celle du côté opposé, le tronc basilaire. Nous avons déjà dit plus haut que la courbe rétro-atloïdienne de la vertébrale se trouvait placée dans le fond du triangle que forment le grand droit postérieur de la tête et les deux obliques. Chemin faisant, la portion cervicale de la vertébrale jette dans la région de la nuque un certain nombre de rameaux, dits *postérieurs* (fig. 379,12), qui se distribuent aux muscles et dont quelques-uns perforent les insertions spinales du trapèze pour se rendre aux téguments.

*B.* Veines. — Les veines de la nuque aboutissent aux veines occipitales, à la veine vertébrale, à la jugulaire postérieure. Cette dernière veine prend naissance, en haut, entre l'occipital et l'atlas, par la réunion de veines multiples, dont les principales sont la veine condylienne postérieure, une ou deux veines occipitales profondes, des branches issues du plexus intra-rachidien. Ainsi constituée, la veine jugulaire postérieure se porte d'abord obliquement en bas et en dedans vers le sommet de l'apophyse épineuse de l'axis, où elle s'anastomose constamment, à l'aide d'une branche transversale, avec celle du côté opposé. Puis, se dirigeant en bas et en dehors, elle descend dans les gouttières vertébrales, entre le grand complexus et le transversaire épineux, jusqu'à la partie inférieure de la nuque. Là, elle s'infléchit en avant, passe entre le col de la première côte et l'apophyse transverse de la septième cervicale et vient s'ouvrir à la partie postérieure du tronc veineux brachio-céphalique.

*C.* Lymphatiques. — On trouve d'ordinaire un ou deux ganglions lymphatiques sur le grand complexus, immédiatement au-dessous de la ligne courbe occipitale supérieure, entre le trapèze et le sterno-cléido-mastoïdien : ce sont les *ganglions sous-occipitaux* (fig. 378) : à ces ganglions aboutissent, comme nous l'avons déjà vu à propos de la région occipito-frontale, les lymphatiques de la partie postérieure de la tête; si l'on se rappelle la fréquence des lésions du cuir chevelu dans la période secondaire de la syphilis, on s'explique pourquoi l'engorgement de ces ganglions est de règle dans cette maladie, et pourquoi c'est à la nuque que, suivant l'expression imagée de Ricord, on doit « tâter le pouls à la vérole ». Quant aux vaisseaux lymphatiques de la région de la nuque, les superficiels se rendent aux ganglions de l'aisselle, les profonds se jettent dans les ganglions cervicaux.

*D.* Nerfs. — La région de la nuque est traversée d'avant en arrière par les branches postérieures des huit nerfs cervicaux (voy. *Anatomie descriptive*), branches mixtes, qui se rendent à la fois aux muscles de la région et aux téguments qui les recouvrent. De ces huit branches, les deux premières (fig. 382) méritent une mention spéciale. — La *première* sort du canal vertébral entre l'occipital et l'arc postérieur de l'atlas, en dedans de l'artère vertébrale qui lui est contiguë. Elle arrive ainsi dans le petit triangle que nous avons déjà plusieurs fois signalé et se distribue, par

autant de rameaux, aux deux muscles droits et aux deux muscles obliques. — Quant à la *deuxième* branche, plus connue sous le nom de *grand nerf sous-occipital* d'Arnold, elle contourne d'avant en arrière et de bas en haut le bord inférieur du grand oblique, perfore successivement le grand complexus, le splénius, le trapèze, auxquels elle abandonne des rameaux, et vient s'épanouir en rameaux divergents dans la région occipito-frontale où nous n'avons pas à la suivre. Le point où le nerf sous-occipital perfore le complexus se trouve situé à 3 centimètres au-dessous de la ligne courbe occipitale supérieure et à 15 millimètres en dehors de la ligne médiane de la nuque : c'est en ce point que, dans le cas névralgie occipitale, on provoque par la pression une vive douleur (*point occipital*). On a conseillé (Keen, Gartner) de pratiquer la résection des branches postérieures des premiers nerfs cervicaux pour guérir le torticolis spasmodique, qui, comme nous l'avons déjà dit, affecte les muscles de la nuque.

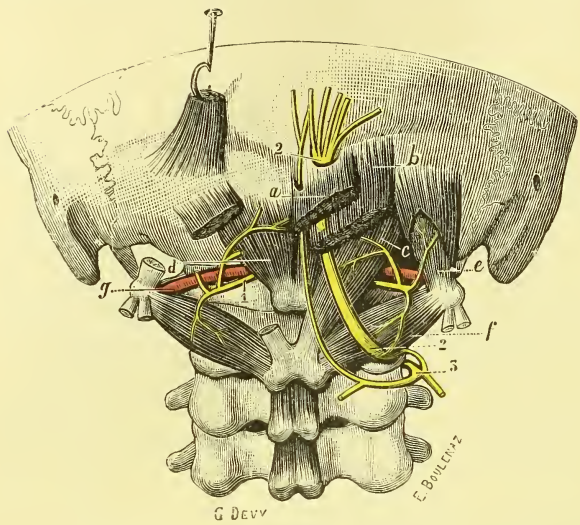


Fig. 382.
Branches postérieures des trois premiers nerfs rachidiens (T.).

1, branche postérieure de la première paire rachidienne, donnant des rameaux aux muscles droits et obliques de la tête. — 2, branche postérieure de la deuxième paire. — 3, branche postérieure de la troisième paire.
*a*, trapèze. — *b*, grand complexus. — *c*, grand droit postérieur de la tête. — *d*, petit droit. — *e*, petit oblique. — *f*, grand oblique. — *g*, artère vertébrale.

## § 2 — RÉGION DORSALE

Située au-dessous de la région de la nuque, la région dorsale répond à la paroi postérieure du thorax. Elle comprend toutes les parties molles qui se disposent en arrière de la colonne dorsale.

**1° Limites.** — La région dorsale a la forme d'un quadrilatère, allongé dans le sens vertical. Elle a pour limites superficielles : *en haut,* une ligne horizontale passant par le sommet de l'apophyse épineuse de la septième cervicale; *en bas,* une deuxième ligne, oblique en bas et en dehors, longeant le bord inférieur de la douzième côte; *latéralement,* l'angle des côtes ou, si l'on préfère, le bord externe des muscles spinaux. En profondeur, elle s'étend jusqu'à la colonne dorsale et aux côtes qui la séparent du médiastin postérieur.

Ainsi comprise, la région dorsale confine successivement : 1° à la région de la nuque, qui est au-dessus d'elle; 2° à la région lombaire, qui est au-dessous, 3° à la région costale et à la région scapulaire, qui sont situées sur les côtés, 4° enfin, au médiastin postérieur, qu'elle recouvre et que l'on aborde en la traversant.

**2° Forme extérieure et exploration.** — La région dorsale, envisagée dans son ensemble, décrit une légère courbe à convexité postérieure. Elle est occupée, sur la ligne médiane, par un sillon vertical, qui se continue en haut et en bas avec le

sillon des régions de la nuque et de la région lombaire, mais qui est plus profond et plus étroit que celui qui existe dans ces deux régions. Lorsque le sujet est examiné le tronc et la tête fortement fléchis, le sillon diminue de profondeur et, chez les individus maigres, on voit même les apophyses épineuses des vertèbres soulever son fond et former une espèce de crête festonnée, la *crête épineuse*.

L'exploration du squelette de la région dorsale, est donc en général assez facile : au palper, on reconnaît et on numère aisément les apophyses épineuses (voy. p. 489); on reconnaît, de même, l'angle des côtes. Toutefois, les lames vertébrales et le segment des côtes étendu depuis l'angle jusqu'à l'articulation costo-vertébrale restent inaccessibles à l'exploration clinique, recouverts qu'ils sont par l'épaisse couche des muscles spinaux.

Les affections du rachis (tuberculose, fractures, déviations, etc.) modifient la forme normale de la région dorsale d'une façon que nous avons déjà indiquée en étudiant la colonne vertébrale; nous n'y reviendrons pas (voy. p. 485 et 486).

**3° Plans superficiels.** — Ils comprennent, comme dans la région précédente, la peau et le tissu cellulaire sous-cutané.

*A*. Peau. — La peau du dos est épaisse, mobile sur les côtés, fixée, au contraire, sur la ligne médiane, par des tractus fibreux qui, de la face profonde du derme, vont s'attacher au sommet de toutes les apophyses épineuses. Elle est fréquemment le siège d'*acné* et de *kystes sébacés*.

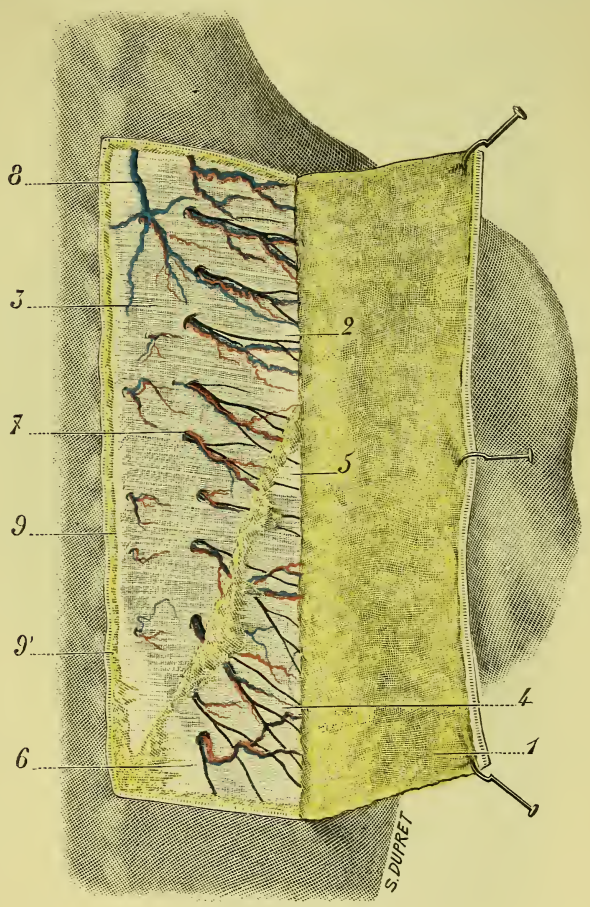


Fig. 383.
Région dorsale : couches superficielles.

1, lambeau cutané, avec, sur sa face profonde, une partie du panicule adipeux. — 2, épine de l'omoplate. — 3, aponévrose superficielle, recouvrant le trapèze. — 4, la même recouvrant le grand dorsal. — 5, espace triangulaire, délimité par le trapèze, le grand dorsal et le bord spinal de l'omoplate. — 6, aponévrose lombaire. — 7, vaisseaux et nerfs superficiels. — 8, veine volumineuse remontant à la région de la nuque. — 9, 9', saillies répondant aux apophyses épineuses.

*B*. Tissu cellulaire sous-cutané. — Le tissu cellulaire sous-cutané fait suite à celui de la nuque. Il est, sur les côtés, assez lâche et plus ou moins chargé de graisse suivant l'embonpoint des sujets. Par contre, sur la ligne médiane, il est très serré et dépourvu de tissu adipeux.

**4° Aponévrose superficielle.** — L'aponévrose superficielle (fig. 383) n'est ici, comme à la région de la nuque, qu'une simple lame cellulo-fibreuse à peu près insignifiante.

**5° Plans profonds ou musculaires.** — Les formations musculaires qui s'étalent

dans la région dorsale, au-dessous de l'aponévrose superficielle, sont fort nombreuses. Envisagées dans leur ensemble, elles constituent une masse musculaire, qui comble la gouttière costo-vertébrale et qui saigne abondamment dans les interventions sur la région. Cette couche musculaire présente sa plus grande épaisseur (6 centimètres en moyenne) vers la ligne médiane, sa plus grande minceur vers l'angle des côtes. Elle forme quatre plans qui se superposent comme suit :

a. *Premier plan.* — Le premier plan est occupé par le trapèze, dont nous avons déjà rencontré la portion supérieure dans la région précédente, et par le grand dorsal. — La portion du *trapèze* qui appartient à notre région affecte la forme d'un triangle à base interne. Il naît sur le sommet des apophyses épineuses des dix ou onze premières vertèbres dorsales et sur les ligaments interépineux correspondants. De là ses fibres convergent vers l'épine de l'omoplate et passent dans la région scapulaire, où nous les retrouverons. — Le *grand dorsal*, recouvert en haut par le trapèze, est un large muscle qui naît : 1° sur les apophyses épineuses des six ou sept dernières vertèbres dorsales et des cinq vertèbres lombaires ; 2° sur la crête sacrée et sur le tiers postérieur de la lèvre externe de la crête iliaque par une aponévrose, l'*aponévrose lombaire*, que nous retrouverons dans la région suivante. Ses différents faisceaux convergent vers l'aisselle et viennent se jeter sur un tendon aplati, qui se fixe en avant de celui du grand rond, dans le fond de la coulisse bicipitale. On connaît l'action de ce muscle : lorsqu'il agit sur l'humérus, il le porte en bas, en arrière et en dedans, c'est l'*ani scalptor* de Vésale. Lorsqu'il prend son point fixe sur l'humérus, il peut soulever le corps tout entier (action de grimper).

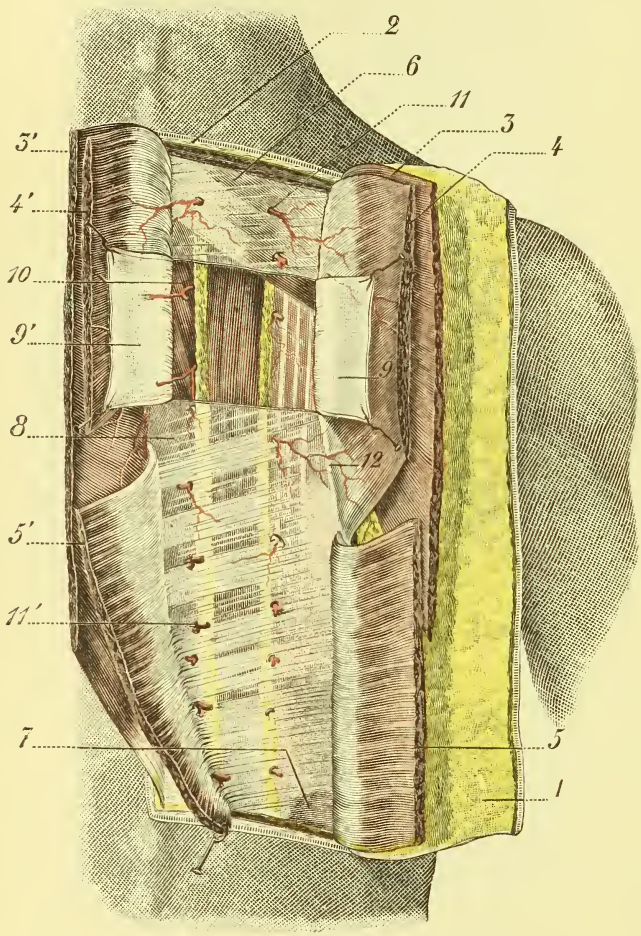


Fig. 384.
Région dorsale : couches musculaires superficielles.

1, lambeau cutané. — 2, coupe de la peau. — 3, 3', trapèze incisé et érigné. — 4, 4', rhomboïde, incisé et érigné. — 5, 5', grand dorsal incisé, et érigné. — 6, petit dentelé postérieur et supérieur. — 7, petit dentelé postérieur et inférieur. — 8, aponévrose intermédiaire aux deux dentelés. — 9, 9', deux lambeaux de cette aponévrose soulevés et renversés. — 10, muscles spinaux (long dorsal en dedans, sacro-lombaire en dehors) séparés par un interstice cellulo-adipeux. — 11, 11', vaisseaux et nerfs perforant cette aponévrose. — 12, bord spinal de l'omoplate.

b. *Deuxième plan.* — Au-dessous du trapèze et du grand dorsal, nous trouvons

le *rhomboïde*. Ce muscle, mince et large, appartient, lui aussi, aux deux régions de la nuque et du dos ; il part du bord spinal de l'omoplate, sur lequel il s'insère, et va, obliquement dirigé en haut et en dedans, s'attacher sur les apophyses épineuses de la septième cervicale et des quatre ou cinq premières dorsales. Lorsqu'il se contracte, il porte l'omoplate en dedans ; il fait basculer en même temps son angle supérieur en dehors et, par suite, abaisse le moignon de l'épaule.

c. *Troisième plan*. — Le troisième plan comprend le petit dentelé postérieur et supérieur situé au-dessous du rhomboïde, et le petit dentelé postérieur et inférieur recouvert par le grand dorsal. Le premier de ces muscles a été décrit dans la région de la nuque (voy. p. 525); le deuxième appartient surtout à la région lombaire (voy. p. 541). Nous rappellerons ici seulement que ces deux muscles, extrêmement minces, sont réunis l'un à l'autre par une membrane fibreuse (fig. 384) très résistante, connue sous le nom d'*aponévrose intermédiaire des dentelés*, bien qu'elle n'ait aucun rapport avec la mince enveloppe celluleuse qui entoure les dentelés. Cette aponévrose représente, en effet, les faisceaux musculaires disparus du *muscle spino-costal* de certains mammifères (voy. *Anatomie descriptive*). Quoi qu'il en soit, les deux dentelés postérieurs et leur aponévrose intermédiaire constituent, avec la gouttière costo-vertébrale, une loge ostéo-fibreuse dans laquelle se trouve contenu le quatrième plan musculaire de notre région, les muscles spinaux proprement dits.

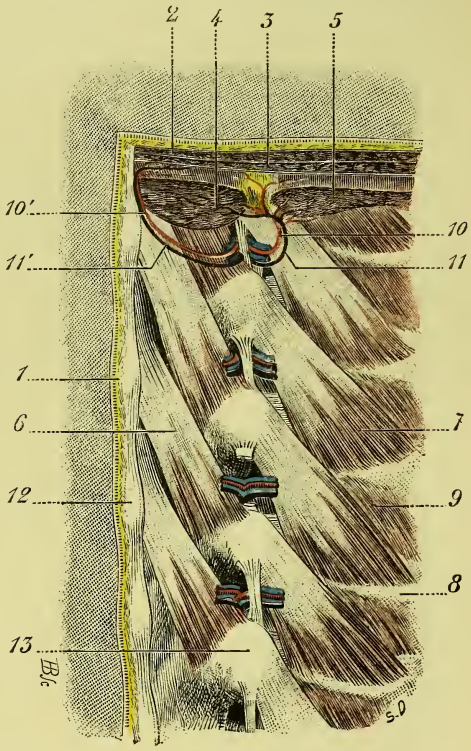


Fig. 385.
Région dorsale : couches musculaires profondes et plan squelettique.

1, coupe de la peau. — 2, trapèze. — 3, rhomboïde. — 4, long dorsal. — 5, sacro-lombaire. — 6, transversaire épineux. — 7, surcostaux. — 8, côtes. — 9, intercostaux externes. — 10, 10', rameau externe et rameau interne de l'artère dorsale. — 11, 11', rameau externe et rameau interne du nerf dorsal. — 12, apophyses épineuses. — 13, apophyses transverses.

d. *Quatrième plan*. — Ce plan est formé par les muscles spinaux, par les intertransversaires et les interépineux du dos, par les surcostaux. Tous ces muscles sont essentiellement extenseurs et rotateurs de la colonne vertébrale; nous connaissons déjà (p. 486) le rôle qu'ils jouent à l'état normal et à l'état pathologique dans la direction du rachis.

α) Les *muscles spinaux* s'étendent du sacrum à la région cervicale. Fusionnés en bas en une masse commune (voy. *Région lombaire*), distincts dans la région dorsale, ils sont au nombre de trois, savoir : le *muscle sacro-lombaire* ou *ilio-costal* en dehors; le *muscle long dorsal* en dedans; le *transversaire* épineux au-dessous des précédents. — Au cours de son trajet, l'*ilio-costal* laisse échapper, le long de son bord externe et d'une façon régulière, dix-sept faisceaux charnus, qui, obliquant légèrement en dehors, viennent s'attacher : les deux premiers sur l'angle des douze côtes; les cinq autres sur les tubercules postérieurs des apophyses transverses des cinq dernières cervicales. Au fur et à mesure que le muscle envoie par son bord externe des tendons aux côtes, celles-ci lui envoient, au niveau de leur

bord interne, de nouveaux faisceaux, dits faisceaux de renforcement. — Le *long dorsal,* dans son trajet ascendant, envoie trois faisceaux à chaque groupe vertébro-costal : un faisceau interne sur l'apophyse épineuse, un faisceau moyen sur le sommet de l'apophyse transverse, un faisceau externe sur la face externe de la côte, entre l'angle et la tubérosité. — Le *transversaire épineux* est constitué par une série de faisceaux musculaires étendus obliquement en haut et en dedans d'une apophyse transverse à une apophyse épineuse (fig. 385,6).

β) Les *intertransversaires* et les *interépineux* du dos, identiques aux intertransversaires et aux interépineux de la nuque (voy. p. 528), font défaut ordinairement pour les vertèbres moyennes.

γ) Les *surcostaux,* au nombre de douze de chaque côté, sont de petits muscles triangulaires (fig. 385,7) qui naissent sur le sommet des apophyses transverses et qui, se portant en bas et en dehors, viennent se terminer sur le bord supérieur de la face externe de la côte située au-dessous, entre l'angle et la tubérosité : ce sont des muscles élévateurs des côtes, autrement dit des muscles inspirateurs.

**6° Plan squelettique.** — Le plan squelettique de notre région se compose : 1° de la face postérieure du *segment dorsal de la colonne vertébrale;* 2° de la portion des *côtes* comprise entre la tête et l'angle.

a. *Colonne dorsale.* — Dans la région dorsale, les apophyses épineuses sont longues, pointues, très obliquement dirigées en bas. Les lames sont quadrilatères et disposées verticalement. Bien qu'elles ne s'imbriquent pas comme celles des vertèbres cervicales, elles sont tellement rapprochées les unes des autres, qu'il est impossible de faire pénétrer entre elles un instrument vulnérant quelconque; le canal rachidien et la moelle que celui-ci renferme sont donc particulièrement bien protégés dans cette région. Sur les côtés du corps vertébral et dans le voisinage de l'extrémité antérieure du pédicule, nous trouvons les deux demi-facettes articulaires destinées à recevoir la tête des côtes. De même, la face antérieure du sommet de l'apophyse transverse nous présente une facette articulaire destinée, elle aussi, à s'articuler avec la tubérosité de la côte correspondante.

Les côtes, en effet, comme nous allons le voir dans un instant, sont unies étroitement aux vertèbres dorsales. Il en résulte que, dans les déviations du rachis, les arcs costaux et par suite la cage thoracique qu'ils constituent, subissent le contre-coup du changement de direction des vertèbres, et se déforment secondairement. C'est ainsi que, dans la *cyphose dorsale haute,* le thorax devient ovoïde et paraît allongé verticalement; dans la *cyphose dorsale basse,* au contraire, il s'élargit d'avant en arrière et devient globuleux. Dans la *scoliose,* la courbure des côtes est effacée du côté de la concavité du rachis; elle est augmentée, au contraire, du côté de la convexité.

b. *Côtes.* — Le segment des douze côtes qui prend part à la formation du squelette de la région dorsale comprend l'extrémité postérieure de la côte (tête, col et tubérosité) et la portion située entre la tubérosité et l'angle. — L'*extrémité postérieure* de la côte s'articule avec le corps vertébral par l'intermédiaire de deux petites facettes que présente la tête costale, et avec le sommet de l'apophyse transverse par une autre facette que porte la tubérosité. Des ligaments costo-vertébraux (antérieur, postérieur, interosseux) et des ligaments costo-transversaires (interosseux, postérieur, supérieur, inférieur, costo-lamellaire), réunissent les surfaces articulaires. La résistance de ces ligaments, du ligament costo-transversaire interosseux en particulier (lequel s'insère sur la partie postérieure et inférieure du col de la côte et, d'autre part, sur la face antérieure de l'apophyse transverse correspondante), est très grande : aussi la luxation de l'extrémité postérieure des côtes s'observe-t-elle très rarement. Elle est très grave, parce qu'elle exige, pour se produire, un traumatisme intense et qu'elle s'accompagne alors de lésions des organes

avoisinants, lésions qui par leur importance dominent la scène clinique. — La *portion de côte située entre la tubérosité et l'angle* est d'autant plus grande que l'on considère une côte plus inférieure : elle est épaisse et résistante et sa section avec le costotome est particulièrement difficile. C'est sur elle et sur le segment costal qui la prolonge en dehors que, dans le cas de pleurésie purulente ancienne, Boiffin a conseillé de faire porter la résection costale, pour obtenir, par l'affaiblissement de la paroi postérieure du thorax qui en résulte, la suppression de la profonde gouttière costo-vertébrale qui s'oppose à la guérison. Cette opération est appelée *thoracoplastie postérieure* ou *dévertébralisation costale*. Ajoutons, en terminant ce qui a trait à la portion postérieure des côtes, que, à ce niveau, l'espace intercostal mesure une largeur de deux centimètres en moyenne et qu'il est traversé obliquement de bas en haut et de dedans en dehors par l'artère intercostale, qui va rejoindre le bord inférieur de la côte placée au-dessus. En ce point, le calibre de l'artère est assez grand : aussi est-il nécessaire de la lier quand on pratique une intervention sur la région.

7° **Vaisseaux et nerfs.** — La région dorsale possède de nombreux vaisseaux. Mais tous sont de petit calibre et, de ce fait, ne présentent qu'une importance secondaire. — Les *artères* proviennent des rameaux dorso-spinaux des artères intercostales. — Les *veines* aboutissent aux veines intercostales et, par ces dernières, aux deux veines azygos. — Les *lymphatiques* convergent vers le bord postérieur de l'aisselle et se jettent dans le groupe postérieur des ganglions axillaires. — Les *nerfs* proviennent des branches postérieures des 2e, 3e, 4e, 5e, 6e, 7e, 8e nerfs dorsaux; ils se divisent en rameaux internes musculo-cutanés, et en rameaux externes exclusivement musculaires.

## § 3 — RÉGION LOMBAIRE

La région lombaire occupe la partie postérieure de la cavité abdominale : elle est à l'abdomen ce que la région cervicale est au cou, ce que la région dorsale est au thorax. Elle comprend toutes les parties molles qui s'étalent en arrière de la colonne lombaire.

1° **Limites.** — Irrégulièrement quadrilatère comme la précédente, la région lombaire a pour limites superficielles : 1° *en haut*, une ligne oblique en bas et en dehors, qui longe la dernière côte et qui représente la limite séparative entre la région lombaire et la région dorsale; 2° *en bas*, une ligne oblique en haut et en dehors, qui, partant de la base du sacrum, aboutirait à la crête iliaque; 3° *en dehors*, une troisième ligne, celle-ci verticale, qui répond au bord externe des muscles spinaux et qui sépare notre région de la région costo-iliaque.

Profondément, nous arrêterons la région au plan postérieur de la colonne lombaire et, en dehors de cette colonne, au feuillet moyen de l'aponévrose du transverse.

Ainsi délimitée, notre région est située au-dessous de la région dorsale, au-dessus de la région sacro-coccygienne, en dedans de la région latérale de l'abdomen, en arrière enfin de la région lombo-iliaque et de la région rénale, qui affecte avec elle des rapports que nous préciserons en étudiant cette dernière région. Bornons-nous à dire pour l'instant que c'est en passant par le bord externe de la région lombaire que le chirurgien aborde la région rénale.

2° **Forme extérieure et exploration.** — La région lombaire est convexe de

dehors en dedans et concave de haut en bas. La concavité qu'elle présente dans le sens vertical (courbure lombaire) est plus marquée chez la femme que chez l'homme; elle varie d'ailleurs suivant les sujets.

La gouttière, que la région lombaire délimite sur la ligne médiane avec la région du côté opposé, est toujours nette, et, ici comme au dos, on voit, lorsque le sujet fléchit fortement le tronc en avant, les apophyses épineuses lombaires soulever son fond et faire une saillie d'autant plus appréciable que le sujet est plus maigre; il est alors facile de les palper et de les compter (voy. p. 489). Lorsque le sujet contracte les muscles du dos, le relief que forment les muscles spinaux s'exagère; leur bord externe, qui répond à la limite externe de la région, se dessine à travers la peau et devient aisément perceptible. C'est là un repère important au point de vue des opérations qui se pratiquent sur la région. Lorsque, pour un motif ou pour un autre (tuméfaction, embonpoint, anesthésie, etc.), il fait défaut, il importe de savoir que le bord externe des muscles spinaux répond à une ligne verticale menée à quatre doigts environ en dehors de la ligne épineuse.

La forme normale de la région lombaire est plus ou moins modifiée à l'état pathologique. Ici encore, ce sont les affections de la colonne vertébrale qui jouent le rôle le plus important : elles peuvent entraîner la disparition de la concavité lombaire et son remplacement par une saillie, par une gibbosité (fracture, mal de Pott) ; elles peuvent, au contraire, exagérer sa courbure et donner naissance à cette déformation que nous avons déjà signalée sous les noms divers d'*ensellure*, de *cambrure*, de *lordose*.

**3° Plans superficiels.** — Nous comprenons sous ce titre, comme nous l'avons déjà fait pour les deux régions cervicale et dorsale, la peau et le tissu cellulaire sous-cutané :

*A*. Peau. — La peau de la région lombaire présente les mêmes caractères que la peau de la région dorsale, avec laquelle elle se continue.

*B*. Tissu cellulaire sous-cutané. — Le tissu cellulaire sous-cutané, plus ou moins chargé de graisse suivant l'embonpoint du sujet (chez la femme obèse, il peut acquérir une épaisseur de 7 à 8 centimètres), est réuni au plan sous-jacent, l'aponévrose lombaire, par une couche lamelleuse très lâche qui permet à la peau de se décoller sans se déchirer, lorsqu'une pression énergique est exercée obliquement à la surface des téguments. Il se produit en pareil cas une cavité sous-cutanée, plus ou moins vaste, qui se remplit incomplètement de sérosité et qui forme une tuméfaction tremblotante caractéristique de l'*épanchement traumatique* de Morel-Lavallée.

**4° Aponévrose superficielle.** — L'aponévrose superficielle est une lame celluleuse plutôt que fibreuse, fortement tendue au-dessus des muscles sous-jacents. Elle occupe toute l'étendue de la région, et se continue successivement : en haut, avec l'aponévrose superficielle de la région dorsale ; en dehors, avec l'aponévrose superficielle de l'abdomen ; en bas, avec l'aponévrose de la région fessière et de la région sacro-coccygienne.

**5° Plans profonds ou musculaires.** — Les différents muscles ou portions de muscles que nous présente la région lombaire se disposent au-dessous de l'aponévrose. Ils forment trois plans.

a. *Premier plan*. — Il est constitué par le grand dorsal et son aponévrose. — Le *grand dorsal* (fig. 386,2) occupe l'angle supéro-externe de la région. Il est représenté

par quelques faisceaux charnus obliquement descendants, qu'une large aponévrose, l'*aponévrose lombaire*, continue jusqu'aux apophyses épineuses des vertèbres lombaires. — L'*aponévrose lombaire*, remarquable à la fois par son épaisseur et sa résistance, s'étale sur toute l'étendue de la région et vient se terminer, en partie sur la

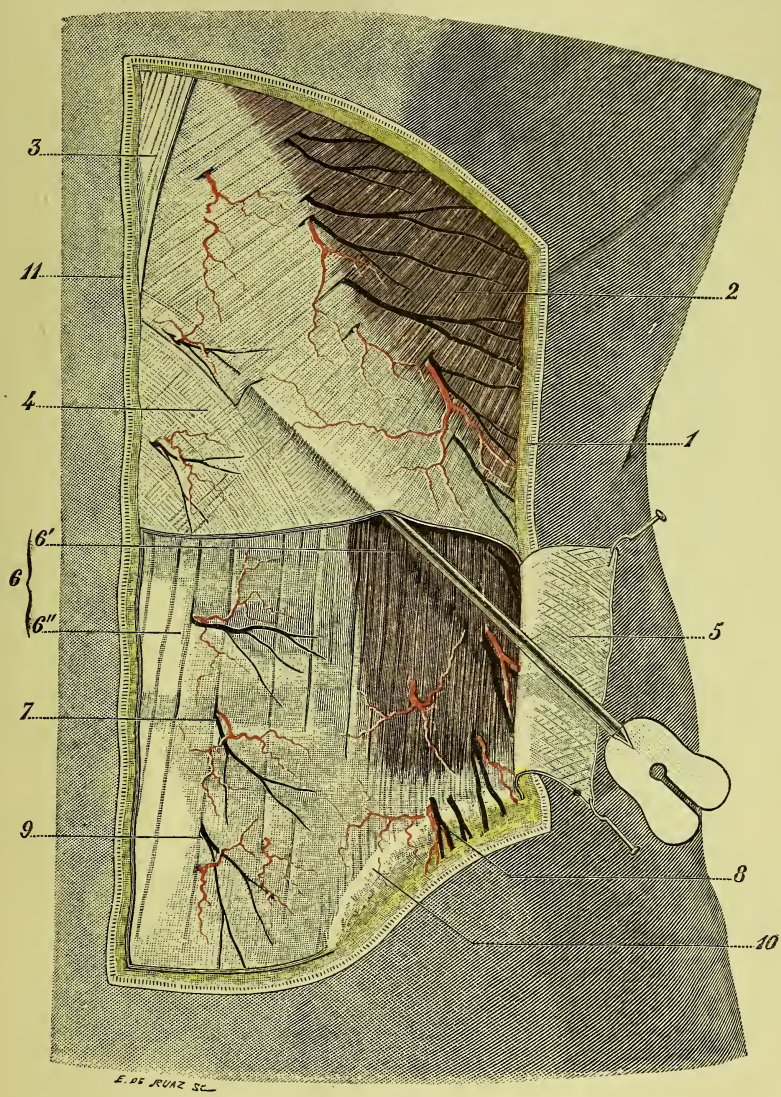


Fig. 386.

Région lombaire. plans superficiels.

1, peau et tissu cellulaire sous-cutané. — 2, grand dorsal. — 3, tendon inférieur du trapèze. — 4, aponévrose lombaire (partie supérieure), en place. — 5, la même (partie inférieure), érignée en dehors. — 6, muscles spinaux (masse commune) avec : 6', leur portion externe, charnue ; 6'', leur portion interne, tendineuse. — 7, rameaux dorso-spinaux des artères lombaires. — 8, rameaux fessiers de l'artère ilio-lombaire. — 9, branches postérieures des nerfs lombaires. — 10, crête iliaque. — 11, saillie des apophyses épineuses.

crête iliaque, en partie sur le sommet des apophyses épineuses et les ligaments surépineux. Il est à remarquer qu'un certain nombre de fibres, arrivées à la ligne médiane, la croisent sans s'y arrêter et viennent renforcer l'aponévrose lombaire du côté opposé. Du reste, l'aponévrose lombaire n'est pas formée seulement par les

faisceaux tendineux du grand dorsal : elle reçoit encore, sur sa face profonde, toute une série d'autres faisceaux, charnus ou tendineux, provenant du petit dentelé postérieur et inférieur, du petit oblique de l'abdomen, du transverse de l'abdomen (feuillet postérieur de l'aponévrose du transverse), voire même du grand fessier. Nous devons donc la considérer, non pas comme une aponévrose ordinaire,

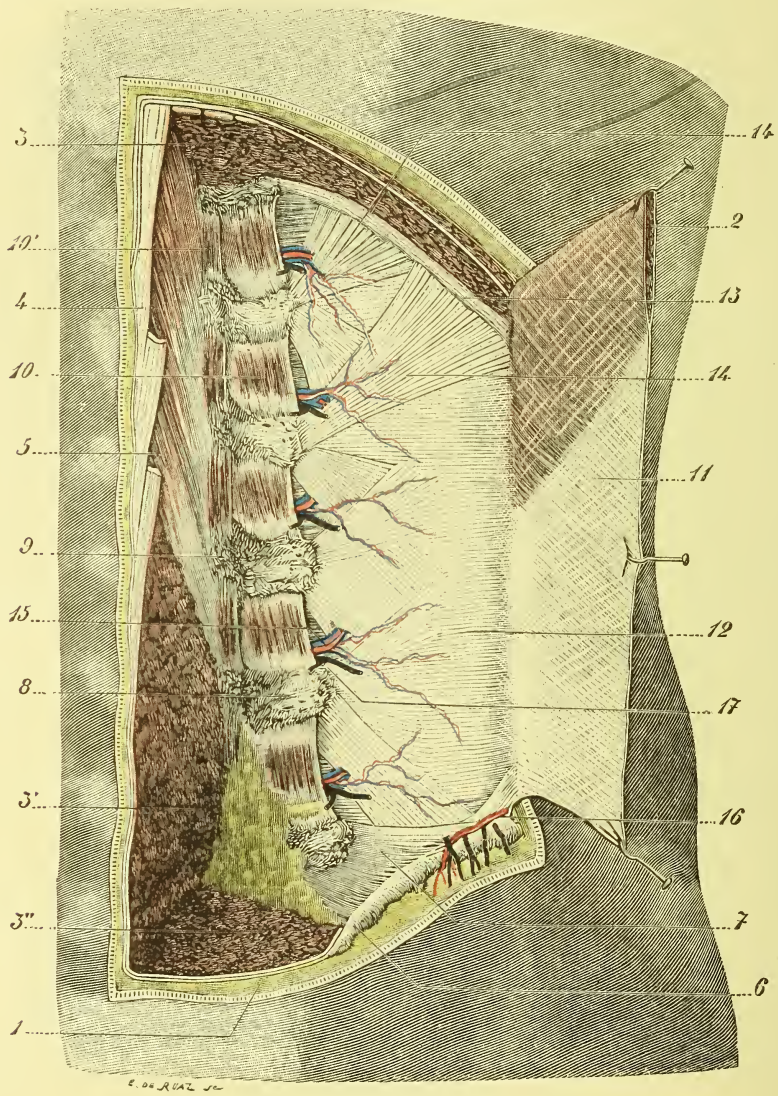


Fig. 387.
Région lombaire, plan squelettique.

1, peau et tissu cellulaire sous-cutané. — 2, grand dorsal. — 3, 3', 3'', coupe des muscles spinaux. — 4, tendons d'origine du long dorsal — 5, faisceaux du transversaire épineux. — 6, crête iliaque. — 7, ligament ilio-lombaire. — 8, apophyses transverses des vertèbres lombaires. — 9, tubercules apophysaires. — 10, 10', muscles intertransversaires externes et internes. — 11, aponévrose lombaire, érignée en dehors. — 12, feuillet moyen de l'aponévrose du transverse. — 13, douzième côte. — 14, ligament lombo-costal de Henle. — 15, rameaux dorso-spinaux des artères lombaires. — 16, rameaux fessiers de l'ilio-lombaire. — 17, branches postérieures des nerfs lombaires.

mais comme une aponévrose d'insertion commune à une série de muscles à insertion spinale, et voilà pourquoi nous rencontrons dans sa trame des faisceaux de directions fort diverses : les plus communs sont les faisceaux obliques en bas et en

dehors et les faisceaux obliques en bas et en dedans, autrement dit les faisceaux obliques ascendants et les faisceaux obliques descendants.

b. *Deuxième plan.* — Le deuxième plan ne renferme qu'un seul muscle, le *petit dentelé postérieur et inférieur*. De forme quadrilatère, aplati et fort mince, ce muscle se détache des apophyses épineuses des deux dernières dorsales et des deux premières lombaires, à l'aide d'un large tendon aponévrotique qui est fusionné dans la plus grande partie de son étendue avec l'aponévrose du grand dorsal. Il vient se terminer, d'autre part, par quatre digitations, sur la face externe et le bord inférieur des quatre dernières côtes.

c. *Troisième plan.* — Au-dessous de l'aponévrose lombaire et du petit dentelé postérieur et inférieur se trouvent les muscles moteurs de la colonne vertébrale : les muscles spinaux, les interépineux et les intertransversaires.

α) Les *muscles spinaux* forment une masse volumineuse, qui occupe toute la région, tant en largeur qu'en hauteur. Ces muscles, on le sait (voy. *Région dorsale*), sont au nombre de trois : sur un plan superficiel, le *long dorsal* et l'*ilio-costal* ou *sacro-lombaire*, le premier en dedans, le second en dehors; sur un plan profond et complètement recouvert par les précédents, le *transversaire épineux*. Rappelons, en passant, que le bord externe du sacro-lombaire constitue un repère important au point de vue opératoire. — Assez nettement distincts à la partie supérieure de la région, les trois muscles spinaux sont réunis en bas, en une masse unique que, pour cette raison, on désigne sous le nom de *masse commune*. — Les faisceaux musculaires qui la constituent prennent naissance : 1° sur la face postérieure du sacrum, nous y reviendrons dans la région sacro-coccygienne ; 2° sur la tubérosité iliaque et sur le cinquième postérieur de la crête iliaque; 3° sur les apophyses épineuses et sur les tubercules apophysaires des vertèbres lombaires. Ces différentes insertions se font, pour la plupart, à l'aide de fibres tendineuses plus ou moins longues, qui viennent se réunir à la face postérieure de la masse commune en une membrane nacrée et resplendissante (fig. 386, 6″), appelée *aponévrose d'insertion des muscles spinaux* ou, plus simplement, *aponévrose spinale*. Voilà pourquoi la masse commune, vue par sa face postérieure, est charnue en dehors et tendineuse en dedans.

Les muscles spinaux sont le siège de l'affection décrite sous le nom de *lumbago* et qui se caractérise par de la contracture et des douleurs vives. Le lumbago peut être rhumatismal (*rhumatisme musculaire*) ; il est, d'ordinaire, traumatique et dû à la rupture de quelques fibres musculaires sous l'influence d'une contraction trop énergique ou mal dirigée (*tour de rein*) ; il est, parfois, symptomatique d'une lésion lombaire (mal de Pott) et n'est alors qu'une « contracture de défense », grâce à laquelle le malade immobilise instinctivement les vertèbres atteintes.

β) Les *interépineux* sont ici, comme à la région cervicale, de petits muscles disposés par paires entre les apophyses épineuses des vertèbres voisines. On en compte, en général, quatre de chaque côté : le premier, entre la première lombaire et la deuxième; le dernier, entre la quatrième et la cinquième.

γ) Les *intertransversaires*, au nombre de deux pour chaque espace, se distinguent en internes et externes (fig. 387, 10 et 10′). — Les *intertransversaires externes* sont de petites lames quadrilatères, en partie charnues, en parties tendineuses, comblant l'espace compris entre deux apophyses transverses voisines. On en compte ordinairement cinq de chaque côté. — Les *intertransversaires internes* sont de petites languettes musculeuses, qui s'étendent verticalement d'un tubercule mamillaire à l'autre. Comme les précédents, en dedans desquels ils sont situés, ils se composent de faisceaux charnus auxquels se mêlent de nombreux faisceaux tendineux : ce sont des formations rudimentaires.

**6° Plan squelettique.** — Le plan squelettique de la région lombaire est formé : 1° en dedans, par les *gouttières vertébrales;* 2° en bas, par le *ligament ilio-lombaire;* 3° en dehors, par le *feuillet moyen de l'aponévrose du transverse.*

a. *Gouttières vertébrales.* — Les goutières vertébrales, séparées l'une de l'autre par la crête épineuse lombaire, sont formées, ici comme dans les régions précédentes : en dedans, par les faces latérales des apophyses épineuses; en dehors, par les apophyses articulaires et la face postérieure des apophyses transverses; dans leur partie moyenne, enfin, par les lames vertébrales. Mais ces diverses formations présentent quelques caractères particuliers à la région lombaire. C'est ainsi que les apophyses transverses sont longues et minces; ce sont de véritables *appendices costiformes,* affectant avec les reins et les uretères des rapports importants sur lesquels nous reviendrons plus loin. Les apophyses épineuses, très développées, ne sont pas obliquement descendantes comme dans la région dorsale; elles sont horizontales et, par suite, découvrent les espaces interlamellaires. Comme, d'autre part, les lames vertébrales ne s'imbriquent pas, il en résulte que les espaces interlamellaires lombaires sont

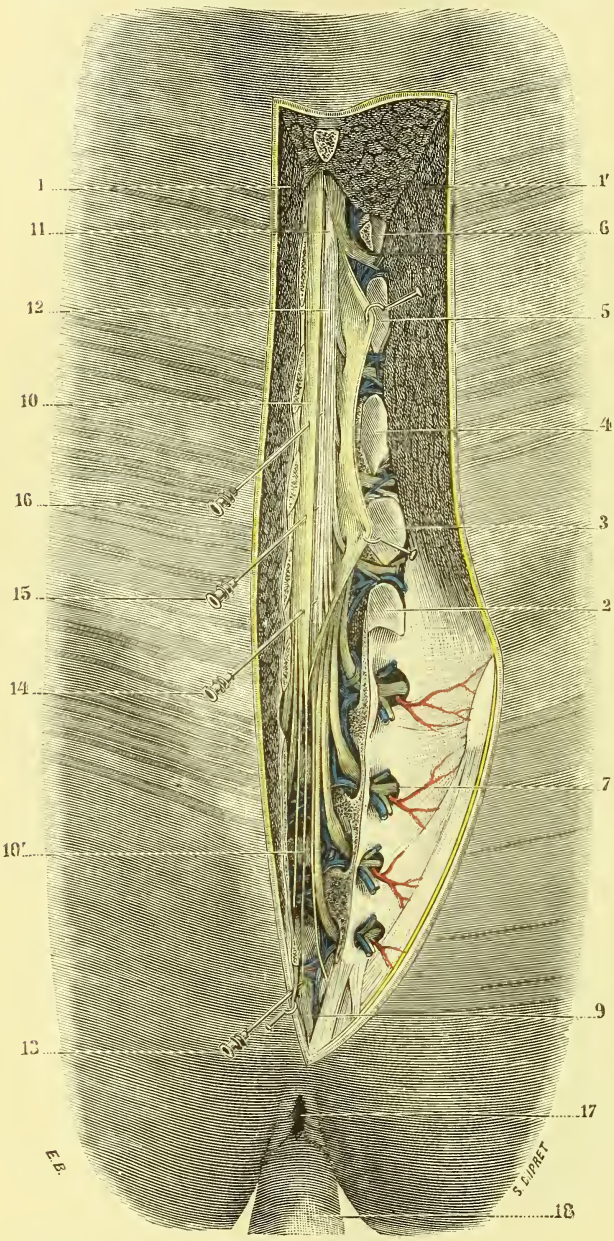


Fig. 388.
Le canal lombo-sacré, ouvert à sa partie postérieure.

Les parties molles rétro-rachidiennes ayant été enlevées, on a pratiqué sur le plan postérieur du canal rachidien deux sections, l'une à gauche passant par les lames vertébrales, l'autre à droite portant sur les pédicules. Le canal ouvert, le sac dural a été incisé sur la ligne médiane et sa moitié droite a été fortement érignée en dehors pour mettre à découvert la moelle et la queue de cheval.

1, 1', muscles des gouttières vertébrales. — 2, apophyse articulaire du sacrum. — 3, 4, 5, 6, cinquième, quatrième, troisième et deuxième vertèbres lombaires. — 7, trous sacrés postérieurs. — 8, trous de conjugaison de la colonne lombaire. — 9, coccyx. — 10, dure-mère, avec 10' ligament coccygien. — 11, cône terminal de la moelle. — 12, queue de cheval. — 13, canule introduite dans le canal sacré au niveau de l'hiatus sacro-coccygien (*méthode des injections épidurales*). — 14, 15, 16, trois autres canules introduites dans le canal rachidien d'abord, puis dans le sac méningé et l'espace sous-arachnoïdien, en passant entre les lames des vertèbres lombaires (*méthode de la ponction rachidienne*). — 17, anus. — 18, bourses.

directement en rapport avec les parties molles rétro-rachidiennes et que, en particulier lorsque le sujet fléchit le tronc en avant, le canal rachidien n'est protégé à leur niveau que par les seuls ligaments jaunes. Un instrument piquant, une aiguille creuse par exemple, pénétrera donc facilement en ces points, dans le canal rachidien sans rencontrer de résistance : c'est sur ces données anatomiques qu'est basée la *ponction rachidienne*. Si nous nous rappelons qu'à partir de la deuxième vertèbre lombaire chez l'adulte, de la troisième chez l'enfant, le contenu du canal rachidien n'est plus représenté par la moelle, mais par les nerfs de la queue de cheval baignant dans le liquide céphalo-rachidien qui remplit le cul-de-sac sous-arachnoïdien, nous nous expliquons pourquoi on peut pratiquer cette ponction rachidienne indifféremment dans le troisième ou dans le quatrième intervalle lombaire, ou bien encore dans l'intervalle qui sépare la cinquième lombaire du sacrum (voy. *Région sacro-coccygienne*, t. II). Il n'est pas inutile de rappeler, à ce sujet, que l'épaisseur des parties molles qui s'étalent en arrière de la colonne lombaire est toujours très considérable : elle varie, chez l'adulte, de 4 à 7 centimètres. Chez l'enfant, elle est beaucoup moindre : 1 à 4 centimètres seulement. Quant aux intervalles inter-lamellaires par où passe l'aiguille, ils ont une forme losangique et leur plus grande hauteur (elle répond au plan médian) mesure 5 à 6 millimètres en moyenne.

Ajoutons, en terminant ce qui a trait à la colonne vertébrale lombaire, que les corps vertébraux ont, à ce niveau, un volume relativement considérable, et qu'ils peuvent être partiellement détruits, dans la tuberculose vertébrale par exemple, sans que la mobilité et la solidité du rachis en souffrent trop : ainsi s'explique l'indolence particulière que présente souvent le mal de Pott

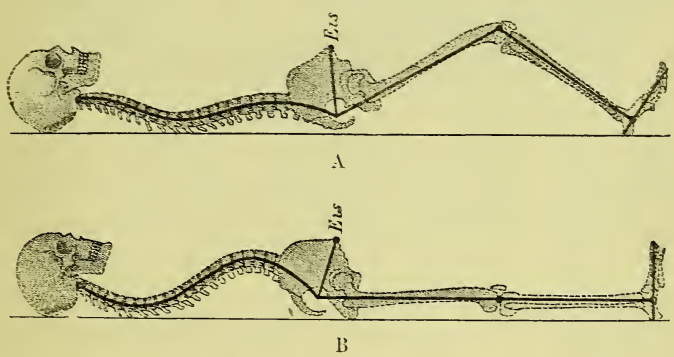


Fig. 389.

Figure destinée à montrer comment l'ankylose de la hanche en flexion peut être masquée par l'ensellure lombaire exagérée (d'après Forgue).

A. ankylose de la hanche en flexion. — B. l'ensellure lombaire dissimulant la flexion.

lombaire, ainsi s'explique l'absence de gibbosité et de raideur du rachis que l'on note en pareil cas, l'affection se caractérisant seulement par un abcès par congestion, découvert parfois par hasard.

Rappelons encore que le segment lombaire de la colonne vertébrale est, après le segment cervical, la portion la plus mobile du rachis ; aussi est-ce à ce niveau que se produisent la plupart des fractures indirectes de la colonne vertébrale. Cette mobilité de la colonne lombaire peut, dans une certaine mesure, suppléer à la mobilité de la cuisse sur le bassin et, le médecin ne doit pas l'oublier, masquer une raideur ou une ankylose de l'articulation coxo-fémorale : de là le conseil donné en clinique de mettre un doigt sur l'épine iliaque antérieure et supérieure pendant que l'on explore les mouvements de l'articulation de la hanche : si le bassin « suit », c'est que les mouvements se passent, non dans l'articulation de la hanche, mais dans les articulations de la colonne lombaire. Cette suppléance relative des mouvements de la hanche par ceux de la colonne lombaire doit être bien connue du chirurgien, car c'est grâce à elle que se font ces ankyloses de la hanche en mauvaise position, observées parfois à la suite des arthrites et plus particulièrement à la suite des ostéo-arthrites tuberculeuses de l'articulation coxo-fémorale. On sait, en effet, que « l'attitude de repos » de l'articulation de la hanche, celle qu'elle présente lorsqu'elle est le siège d'une inflammation,

est la flexion avec abduction et rotation externe (fig. 389, A). Or, les malades corrigent instinctivement la flexion en cambrant leur région lombaire (fig. 389, B) et, comme le fait remarquer très justement Tillaux, c'est pour ne pas tenir compte de ce fait que beaucoup de praticiens, voyant dans le lit deux membres parallèles, ne s'opposent pas à la flexion de la cuisse qui atteint souvent l'angle droit avec l'abdomen et laissent guérir les malades avec une difformité choquante.

b. *Ligament ilio-lombaire.* — Le ligament ilio-lombaire, situé à la partie inférieure de la région, comble l'espace angulaire qui, sur le squelette, sépare la colonne lombaire de la crête iliaque. Il est formé (fig. 387,7) par un ensemble de trousseaux fibreux qui, du sommet et du bord inférieur de l'apophyse transverse de la cinquième lombaire, se portent transversalement en dehors pour venir s'insérer sur la partie correspondante de la crête iliaque.

c. *Feuillet moyen de l'aponévrose du transverse.* — La lame fibreuse qui continue en dehors le plan formé par les apophyses transverses constitue, à proprement parler, l'aponévrose d'insertion postérieure du muscle transverse de l'abdo-

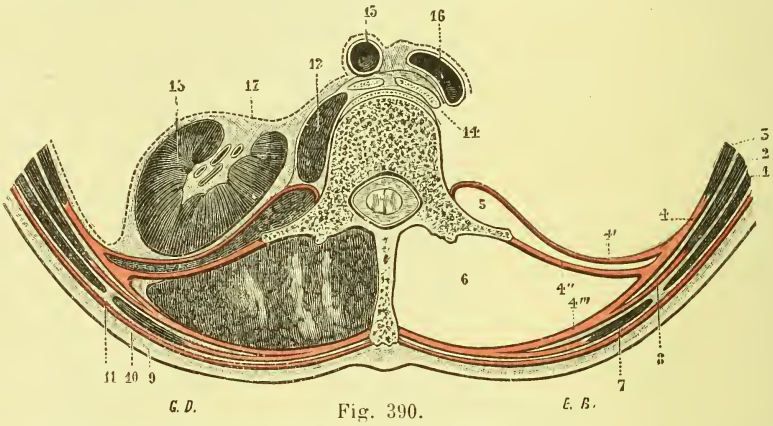


Fig. 390.

Coupe horizontale de la colonne vertébrale au niveau de la deuxième vertèbre lombaire (T.).

1, grand oblique de l'abdomen. — 2, petit oblique. — 3, transverse. — 4, aponévrose de ce dernier muscle, se divisant en trois feuillets : 4', feuillet antérieur ; 4'', feuillet moyen ; 4''', feuillet postérieur. — 5, loge du carré des lombes. — 6, loge des muscles spinaux. — 7, muscle grand dorsal. — 8, aponévrose du petit oblique. — 9, peau. — 10, tissu cellulaire sous-cutané. — 11, aponévrose superficielle. — 12, coupe du psoas. — 13, rein. — 14, pilier droit du diaphragme. — 15, aorte. — 16, veine cave inférieure. — 17, péritoine.

men. Elle fait suite aux faisceaux charnus de ce muscle et vient se terminer, d'autre part, sur le sommet des apophyses transverses des vertèbres lombaires. Elle occupe, en hauteur, tout l'espace compris entre la douzième côte et la crête iliaque, continuée en dedans par le ligament ilio-lombaire. Sa largeur, mesurée du bord postérieur du muscle aux apophyses transverses, est de 10 ou 11 centimètres.

Relativement mince en bas, le feuillet moyen de l'aponévrose du transverse s'épaissit peu à peu en se rapprochant des côtes. Tout en haut, dans l'angle formé par la dernière côte et la colonne lombaire, il est renforcé par le *ligament lombo-costal* de Henle (fig. 387,14), sorte d'expansion fibreuse, à la fois très épaisse et très résistante, qui s'étend du sommet des apophyses transverses des deux premières lombaires au bord inférieur de la douzième côte et quelquefois même à la onzième (quand la douzième est courte). Au-dessous du ligament lombo-costal, des expansions analogues, mais moins importantes, s'échappent du sommet des apophyses transverses des trois dernières lombaires pour s'irradier sur la face postérieure de notre aponévrose et renforcer ainsi sa partie interne ou juxta-lombaire.

Il est à remarquer que, à la limite externe de la région lombaire, la lame aponévrotique que nous venons de décrire se fusionne intimement avec l'aponévrose lombaire, laquelle, comme nous l'avons vu plus haut, vient se fixer, en dedans, sur les

apophyses épineuses. Il en résulte que les muscles spinaux se trouvent contenus dans une véritable loge ostéo-fibreuse, de forme prismatique triangulaire, dont les trois parois sont constituées (fig. 390) : l'antérieure, par les apophyses transverses, les muscles intertransversaires et le feuillet moyen de l'aponévrose du transverse; la postérieure, par le feuillet postérieur de cette même aponévrose du transverse ou, ce qui revient au même, par l'aponévrose lombaire ; l'interne, par les apophyses épineuses, les lames vertébrales et leurs ligaments. Il convient d'ajouter que cette *loge des muscles spinaux,* si elle est nettement fermée sur le plan horizontal, est largement ouverte dans le sens vertical, nous voulons dire se continue directement, en haut et en bas, avec les loges homonymes de la région dorsale et de la région sacro-coccygienne.

Le feuillet moyen de l'aponévrose du transverse constitue le dernier plan de la région lombaire : il en forme comme le plancher. Au delà, le scalpel, s'il continue

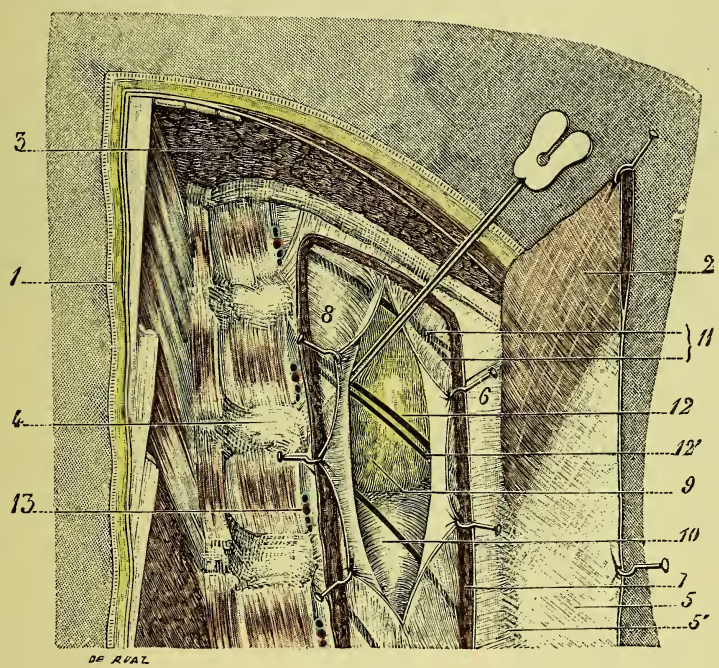


Fig. 391.

Région lombaire droite dans ses rapports avec les reins.

Sur la préparation représentée dans la figure 387, on a pratiqué une large fenêtre en dehors des apophyses transverses, en enlevant une partie de l'aponévrose du transverse et la partie correspondante du carré des lombes située au-dessous ; puis on a incisé longitudinalement l'aponévrose du carré des lombes (feuillet antérieur de l'aponévrose du transverse) et on en a érigné les deux lambeaux pour montrer le rein et le côlon ascendant.

1, peau et tissu cellulaire sous-cutané. — 2, grand dorsal. — 3, muscles spinaux, réséqués dans la plus grande partie de leur étendue. — 4, apophyses transverses, avec muscles intertransversaires. — 5, aponévrose lombaire, avec 5' sa fusion avec le feuillet suivant. — 6, feuillet moyen de l'aponévrose du transverse. — 7, carré des lombes. — 8, aponévrose du carré des lombes (feuillet antérieur de l'aponévrose du transverse) incisée et érignée. — 9, rein, avec son atmosphère cellulo-adipeuse. — 10, côlon ascendant. — 11, douzième nerf intercostal. — 12, 12', grand nerf et petit nerf abdomino-génital. — 13, rameaux des artères lombaires.

la dissection, découvre successivement (fig. 391) : le muscle carré des lombes, l'aponévrose du carré des lombes ou feuillet antérieur de l'aponévrose du transverse, la couche cellulo-adipeuse pararénale et, enfin, le rein lui-même entouré de sa capsule adipeuse. Nous ne ferons que signaler ici ces différents plans, qui seront décrits plus tard, à leur lieu et place, à propos de la région lombo-iliaque et à propos du rein (voy. t. II).

**7° Vaisseaux et nerfs.** — La région lombaire, comme la région dorsale, ne nous présente aucun vaisseau de gros calibre. — Les *artères*, pour la plupart, sont fournies par les branches dorso-spinales des artères lombaires. Elles arrivent dans la région en passant entre les apophyses transverses et se distribuent à la fois aux muscles (*rameaux profonds*) et aux téguments (*rameaux superficiels*). Aux rameaux précités des artères lombaires se joignent, à la partie inférieure de la région, un certain nombre d'autres rameaux issus de la branche ascendante de l'artère ilio-lombaire. — Les *veines*, suivant assez régulièrement le trajet des artères, se rendent aux veines lombaires. Elles communiquent largement avec les veines postérieures du rachis. — Les *lymphatiques* de la région lombaire se distinguent en superficiels et profonds : les *lymphatiques superficiels* aboutissent, en partie aux ganglions de l'aisselle, en partie aux ganglions du pli de l'aine; les *lymphatiques profonds* se dirigent vers la cavité abdominale et s'y terminent dans les ganglions qui s'échelonnent sur les côtés de la colonne lombaire. — Les *nerfs* proviennent des branches postérieures des cinq paires lombaires. Ces branches postérieures se divisent, comme à la partie inférieure de la région dorsale, en rameaux externes et rameaux internes : les rameaux internes, relativement petits, passent dans l'intervalle des apophyses transverses, pénètrent dans la masse commune et s'y terminent ; les rameaux externes, à la fois plus volumineux et plus longs, arrivent également à la région en passant entre les apophyses épineuses, traversent d'abord la masse commune, en lui abandonnant quelques filets, perforent ensuite l'aponévrose lombaire et arrivent à la peau, où ils se terminent.

---

# LIVRE III

# COU

## CONSIDÉRATIONS GÉNÉRALES

Le cou est cette partie du tronc qui unit la tête au thorax : c'est une partie relativement étroite, comme étranglée, débordée de toutes parts et par la tête qui la surmonte et par le thorax qui lui fait suite.

**1° Limites supérieures et inférieures.** — Ses limites supérieures sont exactement celles que nous avons assignées à la tête, savoir : en avant, le bord inférieur du maxillaire inférieur et le bord postérieur de sa branche montante ; en arrière, une ligne à peu près horizontale qui, partant de l'articulation temporo-maxillaire, longerait le bord de la mastoïde et, par la ligne occipitale supérieure, aboutirait à la protubérance occipitale externe.

Ses limites inférieures sont très nettes en avant : c'est le bord supérieur du sternum et les deux clavicules, qui le séparent des trois régions costale, sternale et axillaire. En arrière, le cou se continue sans ligne de démarcation aucune avec la région dorsale : sa limite, toute conventionnelle, est représentée par une ligne transversale qui se rend d'une articulation acromio-claviculaire à l'autre, en passant par l'apophyse épineuse de la septième cervicale.

**2° Forme.** — La forme du cou varie suivant l'âge et le sexe. Arrondi chez l'enfant et chez la femme, il est plus ou moins anguleux chez l'homme, par suite du relief plus prononcé que font, chez lui, les muscles, les os et les différentes pièces cartilagineuses du larynx. La graisse, en s'accumulant sous les téguments, a naturellement pour effet d'atténuer les saillies et parfois même de les masquer entièrement.

**3° Dimensions.** — La longueur du cou est à peu près la même sur tous les sujets et les expressions, pourtant bien répandues, de *cou long*, de *cou court*, sont assez mal justifiées. Cette longueur est représentée, en effet, par la hauteur de la colonne cervicale : or, la colonne cervicale, mesurée sur le squelette, ne présente dans ses dimensions verticales que des variations minimes. Par contre, la largeur du cou est extrêmement variable. Elle dépend, en effet, non pas des dimensions horizontales du squelette axial, mais du développement des masses musculaires ou adipeuses qui l'entourent, lequel développement est très différent suivant les sujets : « Quelle différence écrit Richet, entre le cou de ces athlètes herculéens qui paradent dans nos foires publiques, et celui de ces pauvres créatures amaigries par la misère

et par l'inaction ? » On conçoit sans peine qu'un sujet fortement musclé et doué d'un certain embonpoint paraisse avoir un *cou court,* qu'un *cou long,* au contraire, soit l'apanage d'un sujet de constitution faible et plus ou moins amaigri. Les

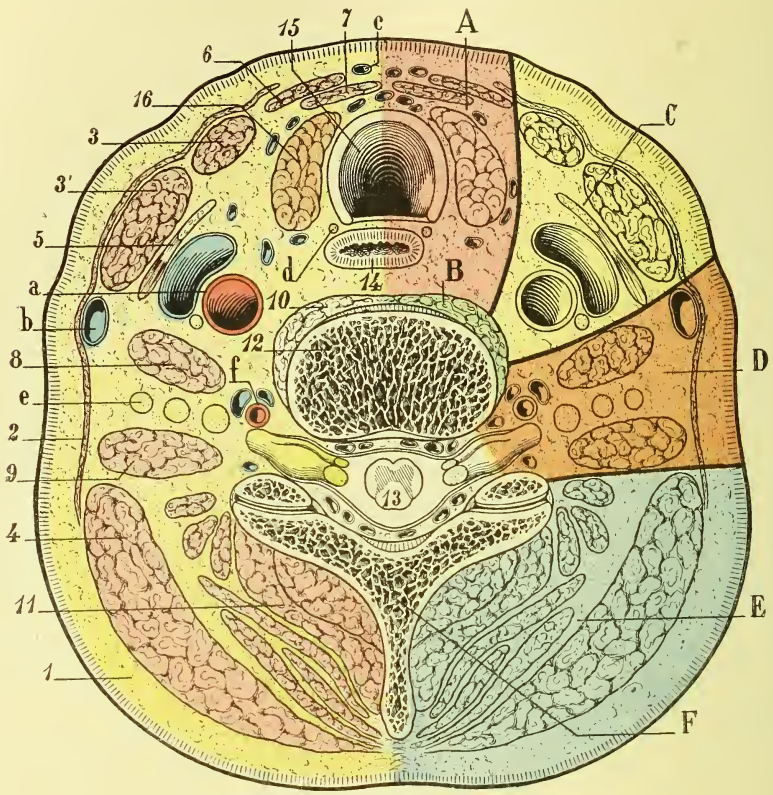


Fig. 392.

Coupe horizontale du cou, passant par la 7me vertèbre cervicale.

Du côté droit les teintes indiquent les différentes régions du cou et de la nuque : *en rose* (A), région sous-hyoïdienne ; *en vert* (B), région prévertébrale ; *en jaune* (C), région sterno-cléido-mastoïdienne ou carotidienne ; *en orange* (D), région sus-claviculaire ; *en bleu* (E), région de la nuque. La partie de la coupe non teintée (F) représente la région rachidienne proprement dite.

1, peau et tissu cellulaire sous-cutané. — 2, peaucier du cou. — 3, 3', les deux chefs du sterno-cléido-mastoïdien. — 4, trapèze. — 5, omo-hyoïdien. — 6, sterno-cléido-hyoïdien. — 7, sterno-cléido-thyroïdien. — 8, scalène antérieur. — 9, scalène postérieur. — 10, muscles prévertébraux. — 11, muscles de la nuque. — 12, 7me vertèbre cervicale. — 13, canal rachidien et son contenu. — 14, œsophage. — 15, trachée. — 16, corps thyroïde.

*a*, paquet vasculo-nerveux du cou. — *b*, jugulaire externe. — *c*, veines jugulaires antérieures. — *d*, récurrent. — *e*, plexus brachial. — *f*, artère et veines vertébrales.

expressions précitées, on ne saurait trop le répéter, n'ont aucune valeur réelle, mais seulement une valeur relative.

On admet généralement que le cou augmente de volume à l'époque de la puberté et pendant la grossesse : le développement du larynx dans le premier cas, le gonflement du corps thyroïde dans le second, nous expliquent nettement le fait. Les anciens croyaient que le cou grossit de même sous l'influence des premiers rapprochements sexuels : virginum collum post primæ noctis veneres crassescere vetus fama est, unde, collata utriusque diei mensura, qualem sponsus se gesserit divinare ausint (Elsholz, *Anthropometria*, cap. XXI). Déjà, dans un épithalame de Catulle, nous lisons au sujet d'une jeune mariée que « sa nourrice, en la revoyant le lendemain au lever du jour, ne pourra plus ceindre son cou des bandelettes de la veille » :

Non illam nutrix, orienti luce revisens,
Hesterno poterit collum circumdare filo.

Cette tradition, au dire de Malgaigne, se serait conservée jusqu'à nos jours et on trouverait encore des matrones qui prétendent reconnaître la virginité par le simple procédé que voici :

« la circonférence du cou prise avec un fil à sa partie moyenne, on double la longueur de ce fil; on en fait tenir entre les incisives les deux extrémités et l'on embrasse le sommet de la tête avec l'anse qui en résulte. Si le fil passe librement par-dessus le vertex, mauvais signe: si, au contraire, l'anse se trouve trop étroite, on conclut en faveur de la virginité ». Nous ne saurions, en l'absence d'observations nettes et précises, dire ce qu'il y a de vrai dans ces traditions populaires. Nous nous contenterons de rappeler que Malgaigne, sans leur accorder une grande valeur, estime qu'elles ne sont pas sans quelque fondement : il aurait toujours vu, en effet, à moins de goitre ou d'une difformité quelconque, « l'anse du fil trop étroite chez des jeunes filles de 15 à 20 ans dont les mœurs ne pouvaient être soupçonnées ». Pétrequin, à son tour, nous apprend qu'après avoir répété plusieurs fois sur des jeunes filles l'expérience de Malgaigne, il se range à son opinion.

**4° Mobilité.** — De toutes les parties du tronc, le cou est sans conteste celle qui est la plus mobile. Il se renverse avec une extrême facilité, en avant (flexion), en arrière (extension), sur l'un ou l'autre des deux côtés (inclinaison latérale). Ces divers mouvements modifient naturellement la forme et les dimensions du cou : celle des quatre faces vers laquelle s'incline la tête, prend une forme concave en même temps qu'elle diminue de hauteur, tandis que la face opposée devient à la fois convexe et plus longue. Cette mobilité est utilisée par le chirurgien qui a pour règle de mettre dans l'extension, afin de lui donner plus d'étendue, la région sur laquelle il opère.

**5° Constitution anatomique générale.** — Topographiquement, le cou se divise en deux grandes régions, l'une postérieure placée en arrière de la colonne vertébrale, l'autre antérieure située en avant. La première, plus connue sous le nom de *région de la nuque*, n'est autre que le segment le plus élevé de la région spinale : nous l'avons déjà décrite à propos du rachis. La seconde (*région trachélienne* de quelques auteurs), la seule dont nous avons à nous occuper ici, comprend toutes les parties, molles ou squelettiques, qui se disposent

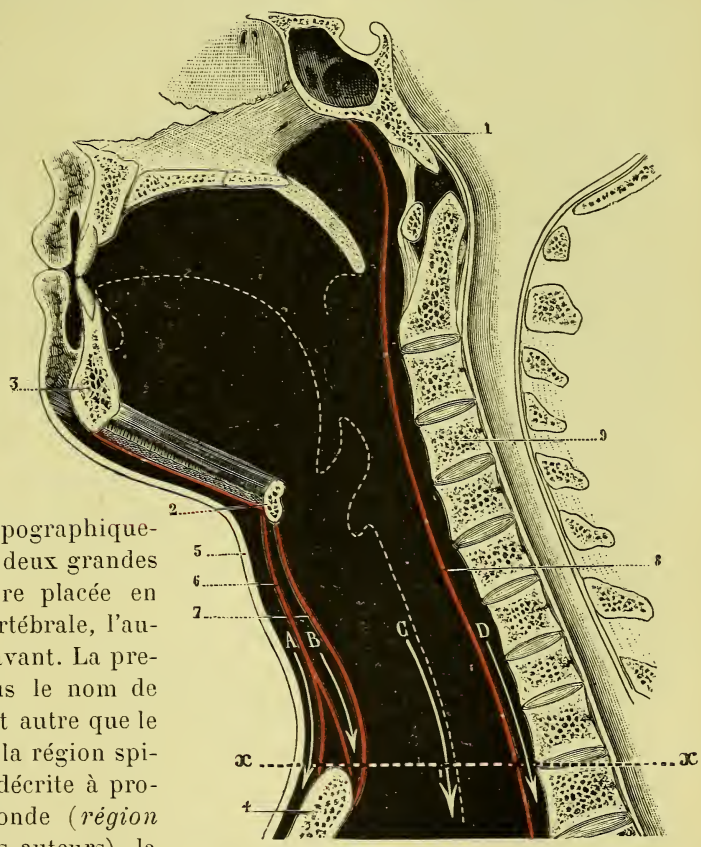


Fig. 393.

Coupe vertico-médiane du cou, pour montrer ses différentes aponévroses et les quatre loges qu'elles circonscrivent (T.).

1, apophyse basilaire de l'occipital. — 2, os hyoïde. — 3, maxillaire inférieur. — 4, sternum. — 5, peau. — 6, aponévrose cervicale superficielle. — 7, aponévrose cervicale moyenne. — 8, aponévrose cervicale profonde. — 9, colonne vertébrale. — *x*, *x*, limite conventionnelle entre le cou et le thorax.

*A*, loge superficielle, comprise entre la peau et l'aponévrose cervicale superficielle. — *B*, deuxième loge, comprise entre l'aponévrose cervicale superficielle et l'aponévrose cervicale moyenne. — *C*, troisième loge, comprise entre l'aponévrose cervicale moyenne et l'aponévrose cervicale profonde. — *D*, quatrième loge ou loge prévertébrale, comprise entre l'aponévrose cervicale profonde et la colonne vertébrale.

(Les flèches placées au-dessous des lettres *A*, *B*, *C*, *D*, indiquent la direction des collections liquides, qui passent en avant du sternum pour la première loge, sont arrêtées par le sternum pour la deuxième, descendent librement dans le thorax pour la troisième et pour la quatrième.)

en avant d'un plan vertico-transversal allant des apophyses transverses au bord antérieur du muscle trapèze.

Si nous l'examinons sur une coupe transversale du cou (fig. 392), nous voyons qu'elle forme une sorte de loge dont les parois sont musculo-aponévrotiques en avant et sur les côtés, musculo-osseuses en arrière. Dans cette loge se trouvent contenus : sur la ligne médiane, les deux conduits aérien et alimentaire superposés ; sur les côtés, les gros vaisseaux et les nerfs principaux du cou. Tous ces organes sont entourés d'un tissu cellulo-adipeux qui les met en contact médiat les uns avec les autres, en même temps qu'il les sépare. Ce tissu cellulo-adipeux se tasse en certains points pour former des gaines fibreuses, plus ou moins isolables, autour du paquet vasculo-nerveux, autour du conduit laryngo-trachéal, autour de la glande thyroïde ; il reste lâche en d'autres points, constituant ainsi de véritables espaces séreux nécessaires aux mouvements de l'œsophage, du larynx, de la trachée, etc. Des différents organes que renferme le cou, la plupart viennent du thorax ou s'y rendent; quelques-uns vont au membre supérieur : c'est dire, par conséquent, que le tissu cellulaire qui les enveloppe se continue avec le tissu cellulaire du médiastin et avec celui de l'aisselle, ou, si l'on préfère, que la loge trachélienne est en communication avec la cavité médiastinale (fig. 393, C et D) et avec la cavité axillaire. Nous reviendrons sur l'importance que cette disposition anatomique a au point de vue chirurgical, en étudiant les diverses régions du cou. Mais, nous ferons remarquer dès maintenant, la différence de gravité que présentent les collections suppurées du cou, suivant qu'elles siègent dans l'épaisseur des parois de la loge trachélienne ou dans sa cavité. Dans le premier cas, le pus, qu'il se trouve sous la peau ou entre les plans musculo-aponévrotiques (fig. 393, A et B), a tendance à s'ouvrir un chemin à l'extérieur et la collection est toujours accessible, aisément et sans danger. Dans le deuxième cas, au contraire, le pus, si l'on n'intervient pas, a tendance à fuser dans le médiastin ou dans l'aisselle ; l'abcès, peut, de plus, s'ouvrir dans la trachée, dans l'œsophage, ulcérer les gros vaisseaux ; enfin, il est souvent d'un abord difficile et l'opération devient délicate et non sans danger.

**Développement.** — La connaissance du développement du cou présente un certain intérêt pratique en raison des malformations ou des affections qui résultent d'un trouble de ce développement.

Le cou se forme aux dépens des deuxième, troisième et quatrième *arcs branchiaux* (le premier contribue à former la face, comme nous l'avons vu plus haut, p. 175). Les arcs branchiaux, au nombre de quatre, on le sait, sont des bourrelets transversaux qui apparaissent dès les premières semaines du développement sur la région cervico-faciale de l'embryon (fig. 394, B) et qui délimitent entre eux des sillons ou *fentes branchiales*, lesquelles sont en réalité, non pas de véritables fentes faisant communiquer l'extérieur avec le pharynx (sauf peut-être pour la première et la deuxième fentes), mais de simples rainures ectodermiques auxquelles s'adossent, du côté correspondant du pharynx, des rainures endodermiques séparées des précédentes par la lame obturante de His. Le développement et les dimensions des arcs destinés à former le cou sont de plus en plus réduits en allant de haut en bas (fig. 394, C), de telle sorte que le deuxième arc, encore appelé arc hyoïdien, déborde beaucoup les deux arcs suivants, qui paraissent, à cause de cela, enfoncés dans une dépression située entre l'arc hyoïdien d'une part, la paroi du tronc d'autre part, et à laquelle His a donné le nom de *sinus précervical*. De l'arc hyoïdien part bientôt un petit prolongement, le *processus operculaire* (fig. 394, D), qui, passant au-devant du sinus précervical, finit par se souder à la paroi du corps, fermant ainsi le sinus et le transformant en une cavité close de toutes parts qui renferme les arcs 3 et 4 et les fentes 2, 3 et 4, et qui disparaît bientôt par adhérence de ses parois. Il s'ensuit, comme le fait remarquer Veau, que dans le mésoderme cervical et au-dessous du second arc se trouvent inclus une série de débris tégumentaires, représentant les troisième et quatrième arcs annihilés et atrophiés, et qui sont susceptibles, comme nous allons le voir, de devenir le point de départ de kystes ou de néoplasmes.

Voilà ce qui se passe à l'état normal. Mais il peut arriver qu'un arc se soude prématurément à l'arc voisin, et qu'un pli ectodermique ou endodermique se trouve enclavé entre les deux arcs. Il se produit alors : un *kyste dermoïde*, si l'enclavement porte sur la rainure ectodermique revêtue d'un épithélium pavimenteux; un *kyste muqueux*, si l'enclavement porte sur la rainure endo-

dermique tapissée d'un épithélium vibratile. — Il peut arriver encore que le processus operculaire ne se soude pas complètement à la paroi du corps et que le sinus précervical persiste sur une plus ou moins grande étendue de son trajet : on a alors une *fistule branchiale*. — Il peut enfin arriver que les résidus embryonnaires précités des troisième et quatrième arcs et des deuxième, troisième et quatrième fentes, prolifèrent et donnent naissance à des tumeurs diverses : c'est ainsi qu'on peut observer : 1° des *fibro-chondromes*, dus à la persistance anormale de certaines parties des arcs branchiaux; 2° des *tumeurs mixtes*, comprenant à la fois du tissu épithélial provenant des fentes et du tissu cartilagineux provenant des arcs : 3° enfin, des *tumeurs malignes*

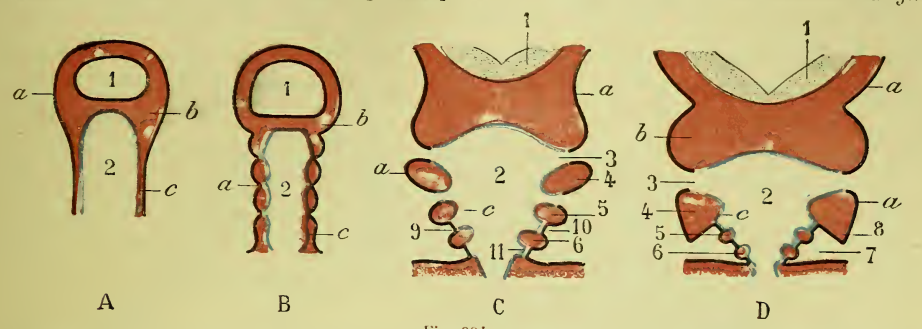


Fig. 394.

Arcs branchiaux : A, paroi primitive du cou, mince et lisse ; B, épaississements mésodermiques dans la paroi, formation des arcs ; C, arcs branchiaux ; période d'état ; D, régression des arcs, formation de la paroi définitive du cou (*schématique*) (**T.**).

*a*, ectoderme. — *b*, mésoderme. — *c*, endoderme.
1, cerveau. — 2, pharynx. — 3, fente branchiale. — 4, 5, 6, deuxième, troisième et quatrième arcs branchiaux. — 7, sinus précervical. — 8, opercule. — 9, membrane clôturale de la fente branchiale. — 10, sillon branchial. — 11, poche branchiale.

encore appelées *épithéliomas branchiaux*, provenant de l'évolution néoplasique des débris épithéliaux enclavés dans les fentes ecto- ou endodermiques (Forgue).

La plupart de ces kystes, de ces fistules, de ces néoplasmes, siègent dans la région carotidienne au voisinage du bord interne du sterno-cléido-mastoïdien et plus ou moins près de l'articulation sterno-claviculaire; ils sont rarement médians ce qui s'explique aisément si l'on se rappelle que les arcs et fentes cervicales d'un côté n'arrivent pas au contact de ceux du côté opposé et qu'ils laissent entre eux, sur la ligne médiane, un espace (*espace mésobranchial*) dans lequel la paroi est restée lisse et a conservé sa structure primitive.

**6e Division**. — La région trachélienne du cou se subdivise, à son tour, en un certain nombre de régions secondaires que nous grouperons comme suit :

1° *Régions antérieures ;*

2° *Régions latérales.*

## ARTICLE PREMIER

# RÉGIONS ANTÉRIEURES

Les régions antérieures ou médianes se trouvent situées entre les deux sterno-cléido-mastoïdiens. Elles nous présentent d'abord deux régions superficielles, la *région sus-hyoïdienne* et la région *sous-hyoïdienne*. Au delà de ces régions hyoïdiennes, en arrière du pharynx et de l'œsophage, tout contre la colonne cervicale, se trouve une troisième région, dite profonde : c'est la *région prévertébrale*.

### § 1 — RÉGION SUS-HYOÏDIENNE

La région sus-hyoïdienne est une région impaire et médiane, située, comme son nom l'indique, au-dessus de l'os hyoïde. Elle occupe la partie antérieure et supérieure du cou.

**1° Limites.** — Elle est limitée : 1° *sur les côtés*, par le bord antérieur des muscles sterno-cléido-mastoïdiens ; 2° *en bas*, par une ligne horizontale qui, passant par le corps de l'os l'hyoïde, s'étendrait d'un sterno-cléido-mastoïdien à l'autre ; 3° *en haut*, par le bord inférieur du maxillaire et par une ligne horizontale qui, partant de l'angle de la mâchoire, prolongerait ce bord jusqu'au sterno-cléido-mastoïdien.

Si les auteurs sont généralement d'accord au sujet des limites superficielles de la région sus-hyoïdienne, il n'en est pas de même quand il s'agit d'établir ses limites profondes : quelques-uns, comme Blandin et Malgaigne, la prolongent jusqu'à la cavité buccale et la décrivent sous le nom de région *glosso-sus-hyoïdienne ;* d'autres, avec Paulet et Tillaux, décrivant à part le plancher de la bouche (*région sublinguale* (voy. p. 228), arrêtent la région sus-hyoïdienne au mylo-hyoïdien.

Pour les raisons que nous avons précédemment indiquées à propos de la région sublinguale (voy. p. 229), nous adopterons cette dernière manière de voir et assignerons à notre région, comme limite profonde, la face inférieure du mylo-hyoïdien, continuée en arrière par la face inférieure de l'hyo-glosse.

**2° Forme extérieure et exploration.** — Ainsi entendue, la région sus-hyoïdienne a la forme d'un large triangle, dont la base passe par l'os hyoïde et dont le sommet répond à la symphyse du menton.

Dans la position ordinaire de la tête, le sujet étant debout, la région sus-hyoïdienne est à peu près horizontale. Mais cette direction se modifie beaucoup avec les changements d'attitude de la tête : oblique en avant et en bas, lorsque la tête s'infléchit en avant (flexion), la région est oblique en avant et en haut, lorsque la tête est renversée en arrière (extension) et que le menton est fortement relevé.

Dans la première position, la région se cache en quelque sorte derrière le maxillaire inférieur, ce qui explique pourquoi des corps étrangers volumineux, comme par exemple un biscaïen de 200 à 300 grammes (Dujardin-Baumetz), ont pu y pénétrer et y rester un certain temps méconnus. Dans cette position, tête en flexion, les parties molles sont dans le relâchement : aussi, est-ce la position que l'on fait prendre au sujet dont on explore la région, et aussi la position que l'on donne aux opérés ou aux blessés pour rapprocher les tissus et faciliter leur réunion.

Lorsque, au contraire, la tête est en extension, position que choisit l'opérateur quand il a à intervenir dans la région, parce qu'alors elle « se déplisse » et s'étale à l'extérieur, la peau se trouve fortement tendue et forme, de chaque côté de la ligne médiane, un plan incliné qui regarde obliquement en bas, en avant et en dehors. A la partie moyenne de ce plan incliné se voit, dans la plupart des cas, une dépression plus ou moins accusée, qui correspond à la partie antérieure de la glande sous-maxillaire.

La forme extérieure de la région sus-hyoïdienne varie encore beaucoup suivant que le sujet est maigre ou doué d'un certain embonpoint : à peu près plane ou même légèrement excavée dans le premier cas, elle est, dans le second, fortement et uniformément convexe. Nous y reviendrons tout à l'heure.

Disons enfin que, à l'état pathologique, notre région subit, dans sa forme normale, des modifications importantes. Elle peut être déformée en masse ou en partie seulement : elle est déformée en masse dans le phlegmon diffus sus-hyoïdien, dans le phlegmon chronique ligneux de Reclus, dans l'actinomycose dont la région sus-hyoïdienne est un des sièges d'élection ; elle présente des tuméfactions localisées dans les affections qui intéressent les ganglions, la glande sous-maxillaire ou la glande sublinguale, et les vaisseaux ; elle peut être encore le siège de

cicatrices vicieuses résultant de brûlures ou d'adénites tuberculeuses suppurées (*écrouelles*) ; on y observe enfin, parfois, des fistules consécutives aux ostéïtes du maxillaire inférieur, etc.

3° **Plans superficiels.** — Nous désignerons sous ce nom les deux plans qui s'étalent au dessus de l'aponévrose : 1° la *peau* ; 2° le *tissu cellulaire sous-cutané*, auquel nous rattacherons les *vaisseaux et nerfs superficiels*.

*A*. Peau. — La peau de la région sus-hyoïdienne est épaisse, souple, très mobile. Glabre chez l'enfant et chez la femme, elle est, chez l'homme adulte, plus ou moins

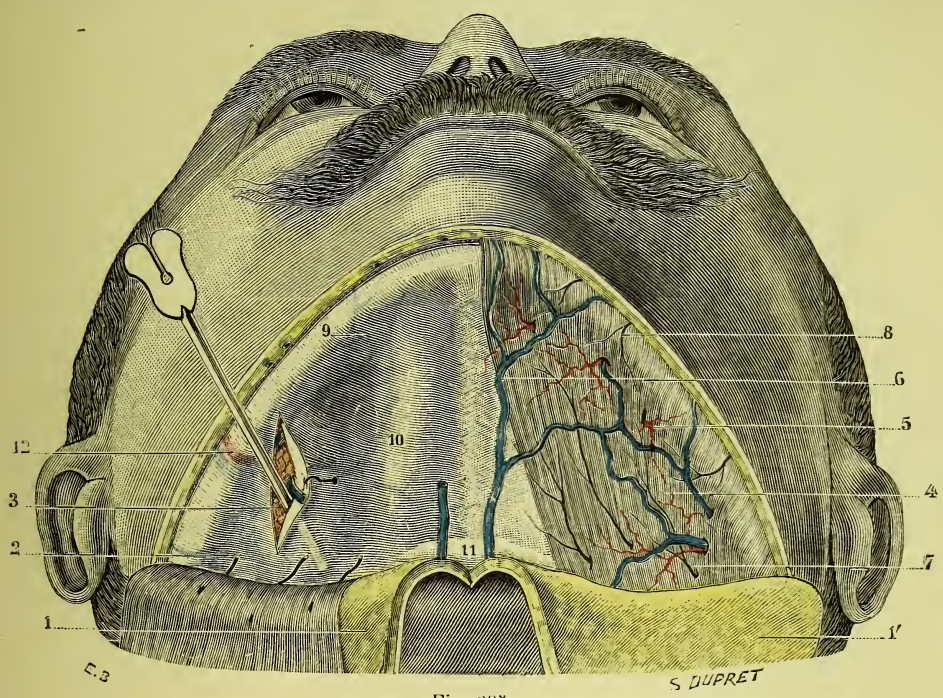


Fig. 395.
Région sus-hyoïdienne : plan superficiel.

La peau incisée le long du bord inférieur du maxillaire tout d'abord, puis sur la ligne médiane, a été renversée en bas ; du côté droit, le peaucier du cou a été incisé à la limite supérieure de la région et érigné en bas.

1, 1', lambeaux cutanés avec, sur leur face profonde, une partie du pannicule adipeux. — 2, aponévrose cervicale superficielle. — 3, fenêtre pratiquée dans cette aponévrose pour montrer la glande sous-maxillaire. — 4, peaucier du cou (en place du côté gauche, incisé et recliné du côté droit). — 5, artérioles superficielles. — 6, veines jugulaires antérieures. — 7, rameaux du plexus cervical. — 8, rameaux de la branche cervico-faciale du facial. — 9, veines sous-mentales. — 10, relief du ventre antérieur du digastrique. — 11, corps de l'os hyoïde. — 12, artère et veine faciales.

recouverte par les poils de la barbe ; de là, chez ce dernier, la fréquence des furoncles, des kystes sébacés, du sycosis, de la folliculite, etc., que l'on observe en ce point. Elle est très extensible : c'est assez dire qu'elle se laisse soulever avec la plus grande facilité, soit par les productions pathologiques sous-jacentes, soit par le tissu adipeux qui la double. On sait que chez les sujets doués d'embonpoint, elle forme parfois une série de replis arrondis qui se superposent de haut en bas, d'où l'expression bien connue de *double menton*, de *triple menton*, ou bien encore de *menton à double étage* et à *triple étage*.

*B*. Tissu cellulaire sous-cutané. — Le tissu cellulaire sous-cutané, disons-le tout de suite, communique avec celui des régions voisines : aussi les inflammations qui s'y développent se propagent-elles rapidement à distance. Ce tissu cellulaire est

formé par deux couches : une couche externe, aréolaire, plus ou moins riche en graisse ; une couche interne, lamelleuse, constituant le fascia superficialis.

La graisse se développe surtout dans la portion aréolaire, immédiatement au-dessous de la peau, par conséquent. Son épaisseur varie beaucoup suivant l'embonpoint des sujets : elle est parfois considérable. Le tissu adipeux sous-cutané peut, ici comme dans la région de la nuque, être le point de départ de lipomes diffus ou localisés.

Entre les deux feuillets du fascia superficialis se trouve un muscle aplati et mince, le *peaucier du cou* (fig. 395,4). Ce muscle, que nous retrouverons dans la région suivante, n'appartient à la région sus-hyoïdienne que par sa partie supérieure. Les faisceaux qui le constituent se dirigent obliquement en haut et en avant vers les différentes régions de la face, où ils se terminent. Les plus internes de ces faisceaux s'entrecroisent d'ordinaire, sur la ligne médiane et un peu au-dessous du menton, avec leurs similaires du côté opposé : ils interceptent ainsi au-dessous d'eux un espace triangulaire, à base inférieure, dans l'aire duquel la peau n'est plus séparée de l'aponévrose superficielle que par le fascia superficialis plus ou moins riche en graisse. Par sa face externe, le peaucier du cou répond à la peau, à laquelle il adhère, et qu'il plisse dans le sens vertical toutes les fois qu'il se contracte. Par sa face profonde, il repose sur l'aponévrose superficielle, à laquelle il n'est uni que par une couche celluleuse lâche, dépendance du fascia superficialis, qui permet à la lame musculaire doublée de la peau de glisser facilement sur le feuillet aponévrotique sous-jacent. Cette disposition, on le conçoit, rend possible l'utilisation de la peau sus-hyoïdienne pour pratiquer l'*autoplastie par glissement*, c'est-à-dire pour combler les pertes de substance des régions avoisinantes, notamment celles qui résultent de l'ablation de la lèvre inférieure, dans le cas d'épithélioma par exemple.

*C.* Vaisseaux et nerfs superficiels. — Dans l'épaisseur du fascia superficialis se trouvent encore des artères, des veines, des lymphatiques et des nerfs dits superficiels. — Les *artères* sont représentées par de toutes petites branches, qui cheminent entre l'aponévrose et le peaucier d'abord, puis entre le peaucier et la peau. Elles proviennent de la sous-mentale et sont tout à fait négligeables en pratique. — Les *veines* sont également de petit calibre. On trouve d'ordinaire, sur la ligne médiane ou dans son voisinage, une ou deux veinules descendantes. Elles constituent l'origine de la jugulaire antérieure, que nous retrouverons dans la région suivante. — Les *lymphatiques* sont représentés par un certain nombre de vaisseaux qui descendent de la face et qui viennent se terminer, après avoir perforé l'aponévrose, dans les ganglions profonds. Paulet a décrit, dans notre région, un certain nombre de *ganglions superficiels*, situés entre le fascia superficialis et l'aponévrose. Nous n'avons jamais rencontré ces ganglions sous-cutanés qui, du reste, ne sont pas mentionnés par les autres auteurs classiques. — Les *nerfs* sont de deux sortes : moteurs et sensitifs. Les *filets moteurs* sont destinés au peaucier du cou; ils émanent du facial. Les *filets sensitifs*, destinés aux téguments, sont formés par la branche transverse du plexus cervical superficiel.

**4° Aponévrose superficielle.** — C'est une dépendance de l'aponévrose cervicale superficielle. Insérée en haut sur le bord inférieur du maxillaire, elle descend sur l'os hyoïde, s'y fixe et se continue, au-dessous de cet os, avec l'aponévrose sous-hyoïdienne. Sur les côtés, elle se dédouble, en atteignant le sterno-cléido-mastoïdien, pour former la gaine de ce muscle. Enfin, au niveau de l'angle de la mâchoire, entre cet angle et le sterno-cléido-mastoïdien, elle se continue avec l'aponévrose

parotidienne. Elle forme, à ce niveau, entre la parotide qui est au-dessus et la glande sous-maxillaire qui est au-dessous, une cloison séparative, la *cloison sous-maxillo-parotidienne* ou *inter-glandulaire* (fig. 396, 7) ; ajoutons que cette cloison se trouve assez souvent renforcée par un certain nombre de petits faisceaux fibreux ascendants, qui, du bord antérieur du sterno-cléido-mastoïdien, se rendent à l'angle de la mâchoire.

Par sa face superficielle l'aponévrose sus-hyoïdienne répond au peaucier du cou, au tissu cellulaire sous-cutané et aux vaisseaux et nerfs (*vaisseaux et nerfs superficiels*) qui cheminent dans son épaisseur.

Par sa face profonde, cette même aponévrose émet une série de prolongements, qui forment des gaines aux muscles sous-jacents. L'un de ces prolongements, né au niveau de l'os hyoïde, contourne le bord inférieur de la glande, passe au-dessous d'elle, recouvre l'hyo-glosse et le mylo-hyoïdien, et vient s'attacher avec ce dernier muscle sur la ligne oblique interne du maxillaire : c'est le *prolongement sous-maxillaire* de l'aponévrose sus-hyoïdienne; il forme la paroi interne de la loge sous-maxillaire, sur laquelle nous aurons à revenir dans un instant.

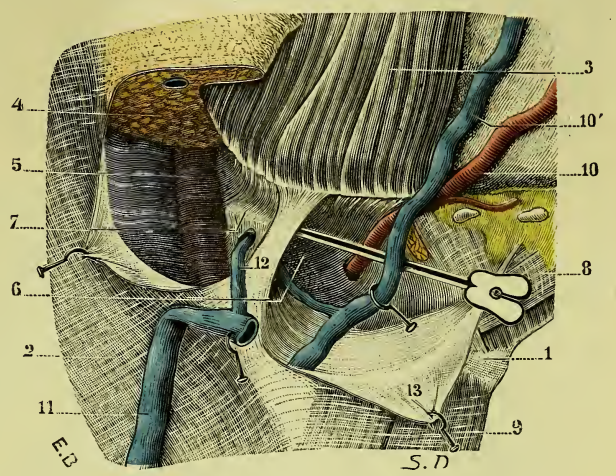


Fig. 396.
Les deux loges parotidienne et sous-maxillaire.

1, os hyoïde. — 2, sterno-cléido-mastoïdien recouvert par son aponévrose. — 3, masséter. — 4, parotide, dont la partie inférieure a été enlevée. — 5, loge parotidienne. — 6, loge sous-maxillaire, vue après ablation de la glande. — 7, lame fibreuse (aponévrose interglandulaire) séparant les deux loges. — 8, ventre antérieur du digastrique. — 9, muscles sous-hyoïdiens. — 10, 10', artère et veine faciales. — 11, jugulaire externe. — 12, anastomose allant de la jugulaire à la faciale. — 13, aponévrose cervicale superficielle.

**5° Couches sous-aponévrotiques.** — Au-dessous de l'aponévrose sus-hyoïdienne, entre celle-ci et le plancher buccal, nous rencontrons : 1° des *muscles*; 2° une glande volumineuse, la *glande sous-maxillaire;* 3° des *ganglions lymphatiques*; 4° des *vaisseaux* et des *nerfs*.

*A.* Muscles. — Les muscles sont au nombre de quatre (fig. 397) : le digastrique, le stylo-hyoïdien, le mylo-hyoïdien et l'hyo-glosse. Les deux premiers nous intéressent parce qu'ils servent à limiter ou à subdiviser la région; les deux derniers, plus importants, parce qu'ils en forment le fond.

α) Le *digastrique,* on le sait, est constitué par deux ventres, l'un antérieur, l'autre postérieur, réunis l'un à l'autre par un tendon intermédiaire. Ce muscle (*ventre postérieur*) entre dans la région un peu au-dessous de l'angle de la mâchoire. Se portant obliquement en avant et en bas, il traverse le stylo-hyoïdien, et arrive au-dessus du corps de l'os hyoïde, contre lequel il est maintenu par une expansion fibreuse très variable suivant les sujets. Puis, se réfléchissant presque à angle droit sur sa direction première, il se porte en avant et en haut (*ventre antérieur*) pour venir se fixer, de chaque côté de la symphyse mentonnière, dans la fossette qui porte son nom. Comme on le voit, le digastrique, dans

son ensemble, décrit une longue courbe, dont la concavité dirigée en haut embrasse la glande sous-maxillaire. Ajoutons que son ventre antérieur délimite, avec le ventre antérieur du digastrique opposé, un triangle dont l'os hyoïde forme la base. L'aire de ce triangle, que Tillaux décrit sous le nom de *région sus-hyoïdienne médiane*, répond au muscle mylo-hyoïdien que nous allons décrire dans un instant. Elle nous présente, appliqués sur la face externe de ce dernier muscle et recouverts par l'aponévrose, les deux ou trois ganglions sus-hyoïdiens médians que nous retrouverons plus loin.

β) Le *stylo-hyoïdien*, lui aussi, entre dans la région au niveau de l'angle de la

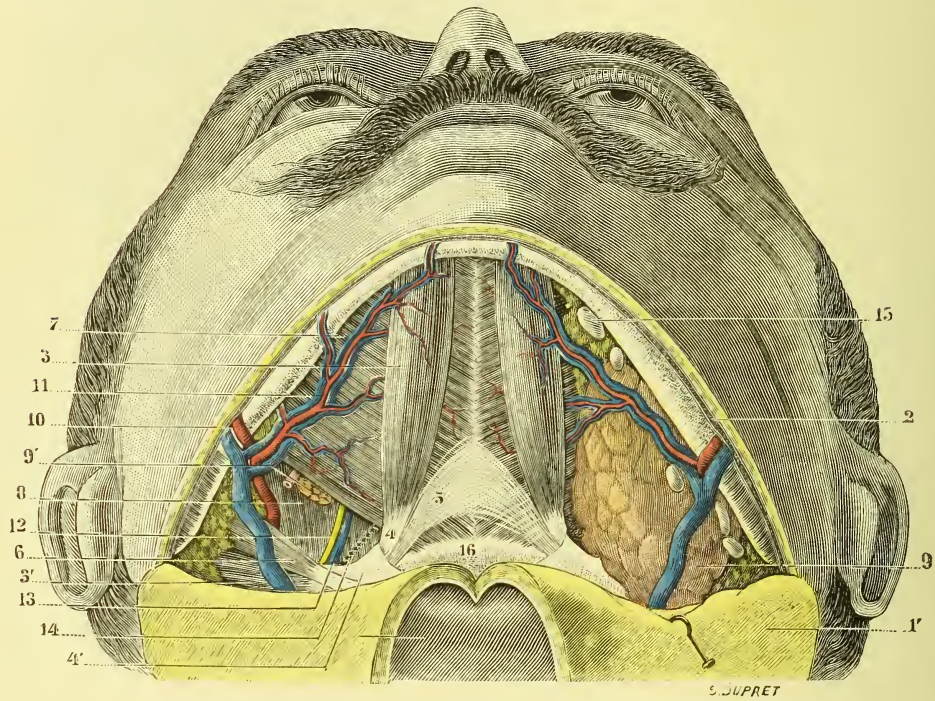


Fig. 397.

Région sus-hyoïdienne : plan sous-aponévrotique.

Du côté gauche, l'aponévrose cervicale superficielle a été enlevée, pour laisser voir la glande sous-maxillaire. Du côté droit, la glande elle-même a été enlevée ; on n'a laissé que son prolongement antérieur qui s'insinue entre le mylo-hyoïdien et l'hyoglosse.

1, 1', lambeaux cutanés. — 2, coupe du peaucier. — 3, 3', ventre antérieur et ventre postérieur du digastrique. — 4, tendon intermédiaire, avec 4' sa cravate fibreuse. — 5, expansion fibreuse du digastrique. — 6, stylo-hyoïdien. — 7, mylo-hyoïdien. — 8, hyo-glosse. — 9, glande sous-maxillaire, avec 9' son prolongement antérieur et canal de Wharton. — 10, artère et veine faciales. — 11, sous-mentale. 12. nerf grand hypoglosse. — 13, veine linguale. — 14, trajet de l'artère linguale, indiqué par une ligne de croix. — 15, ganglions lymphatiques. — 16, os hyoïde.

mâchoire. Placé un peu en avant du ventre postérieur du digastrique, il se laisse traverser par ce dernier muscle (*boutonnière du digastrique*) et, presque immédiatement après, vient se terminer sur la face antérieure de l'os hyoïde, dans le voisinage de la petite corne.

γ) Le *mylo-hyodien* appartient tout entier à la région sus-hyoïdienne. C'est un muscle aplati, relativement mince, qui, se détachant de la ligne oblique interne du maxillaire inférieur, vient s'insérer d'autre part : 1° par ses faisceaux postérieurs, sur l'os hyoïde lui-même ; 2° par ses faisceaux antérieurs, sur un raphé médian (*ligne blanche sus-hyoïdienne*), qui s'étend de cet os à la symphyse du menton. Réunis l'un à l'autre, les deux mylo-hyoïdiens forment dans leur

ensemble un large plan quadrilatère, une véritable sangle, creusée en gouttière à sa partie supérieure pour recevoir la langue.

δ) L'*hyo-glosse* n'appartient à la région qui nous occcupe que par ses faisceaux postérieurs. Ces faisceaux, partis de la grand corne, s'élèvent vers la base de la langue. Ils continuent, en arrière, le plan des faisceaux mylo-hyoïdiens, dont ils se distinguent, cependant, par leur situation qui est un peu plus profonde et par leur direction qui est presque verticale, celle des faisceaux mylo-hyoïdiens étant fortement oblique en haut, en arrière et en dehors. Entre l'hyo-glosse et le mylo hyoïdien se trouve un interstice ou hiatus, dont nous verrons plus loin l'importance.

*B*. Glande sous-maxillaire et sa loge. — La glande sous-maxillaire, que nous rencontrons immédiatement au-dessous de l'aponévrose, a une coloration gris rosée. Son volume, qui est celui d'une grosse amande, dont elle rappelle d'ailleurs assez exactement la forme, représente le quart environ de celui de la parotide. Elle pèse 7 ou 8 grammes. Sa pathologie est la même que celle des autres glandes salivaires : elle peut être le siège d'inflammations, de tumeurs bénignes ou malignes (adénomes, tumeurs mixtes, sarcomes, enchondromes, etc.). Faisons remarquer, toutefois, que les nombreux ganglions qui sont contenus dans la même loge qu'elle, jouent, dans la pathologie de la région, un rôle plus considérable que les affections de la glande elle même.

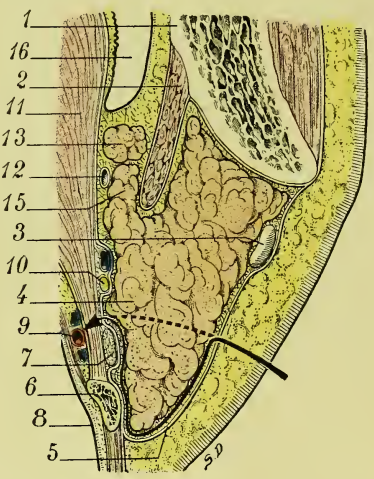


Fig. 398.

Coupe frontale demi-schématique de la région sous-maxillaire. la tête étant dans l'extension.

La flèche (trait plein et pointillé) indique les divers plans que le chirurgien doit traverser, décoller et récliner pour lier l artère linguale.

1, maxillaire inférieur. — 2, mylo-hyoïdien. — 3, ganglion sous-maxillaire. — 4, glande sous-maxillaire. — 5, aponévrose superficielle. — 6, os hyoïde. — 7, tendon du digastrique. — 8, muqueuse pharyngée. — 9, artère linguale. — 10, nerf hypoglosse. — 11, muscle hyo-glosse. — 12, canal de Wharton. — 13, glande sublinguale. — 15, prolongement de la glande sous-maxillaire. — 16, cavité buccale.

a. *Loge sous-maxillaire*. — La glande sous-maxillaire se trouve située au-dessus du digastrique, dans l'espèce d'angle dièdre que forme le mylo-hyoïdien en s'écartant de la face interne du maxillaire. Elle est contenue là dans une loge ostéo-fibreuse qui est constituée comme suit : 1° en dehors (*paroi externe*), par la face interne du maxillaire inférieur, revêtue de son périoste ; 2° en haut et en dedans (*paroi supéro-interne*), par les deux muscles mylo-hyoïdien et hyo-glosse, recouverts tous les deux par une mince lame, aponévrotique ou simplement celluleuse, dépendant de l'aponévrose cervicale superficielle ; 3° en bas et en dehors (*paroi inféro-externe*), par cette même aponévrose cervicale superficielle, doublée du tissu cellulaire sous-cutané et de la peau. La coupe verticale et transversale figurée ci-contre donne une idée très nette du mode de constitution de cette loge.

A sa partie antérieure et à sa partie postérieure, la loge sous-maxillaire se trouve fermée par la fusion des deux feuillets aponévrotiques, superficiel et profond, qui constituent la paroi inférieure et la paroi interne.

Cette loge, de forme triangulaire sur une coupe comme nous le montre la figure 398, n'est pas close de toutes parts. Sa paroi supéro-interne, en effet, formée par les muscles mylo-hyoïdien et hyo-glosse, présente un trou qui résulte de ce que les deux muscles, au contact en bas, au niveau de l'os hyoïde, s'écartent l'un de

l'autre au fur et à mesure qu'ils s'éloignent de cet os, en raison même de leur direction. Par cet hiatus, la loge sous-maxillaire s'ouvre dans la loge sublinguale ; par lui, le prolongement de la glande sous-maxillaire, le canal de Wharton, le nerf hypoglosse, la veine linguale superficielle passent de la loge sous-maxillaire dans la loge sublinguale.

b. *Glande sous-maxillaire, forme et rapports.* — Comme la parotide, la glande sous-maxillaire se moule exactement dans la cavité qu'elle occupe et, de ce fait, revêt la forme d'un prisme triangulaire, avec trois faces et deux extrémités. Mais, contrairement à la parotide, elle n'adhère pas à sa loge ; elle en est séparée par un tissu cellulaire lâche qui permet au chirurgien d'énucléer la glande, ou de la récliner sans la blesser, pour aborder les organes sous-jacents.

α) Les trois *faces* de la glande sous-maxillaire se distinguent en externe, en supéro-interne et en inféro-interne. — Sa *face externe* est en rapport : en arrière, avec le muscle ptérygoïdien interne, au point où il s'insère sur l'angle de la mâchoire ; en avant, elle répond à la face interne du corps du maxillaire, qui, à son niveau, s'excave en fossette pour la recevoir (fossette sous-maxillaire). Sur cette face cheminent l'artère et les veines sous-mentales ; sur elle également se disposent, en une série linéaire parallèle au bord inférieur du maxillaire, les 6 ou 7 ganglions sous-maxillaires (voy. fig. 397). — Sa *face supéro-interne* est en rapport avec le mylo-hyoïdien, avec l'hyo-glosse, avec les formations qui passent par l'hiatus situé entre ces deux muscles, enfin avec l'artère linguale, dont elle est séparée par toute l'épaisseur de l'hyo-glosse. Il importe encore d'ajouter que cette face interne ne reste pas incluse dans l'arc décrit par le digastrique. En bas, en effet, la glande sous-maxillaire recouvre le tendon intermédiaire du digastrique et le tendon terminal du stylo-hyoïdien ; elle les déborde même, dans la plupart des cas, de 6 à 8 millimètres, quelquefois plus, descendant parfois au-dessous de l'os hyoïde en refoulant la paroi aponévrotique de sa loge. En arrière, elle recouvre également le ventre postérieur du digastrique et le stylo-hyoïdien, si bien que, même dans la ligature de la linguale en arrière du ventre postérieur du digastrique, le chirurgien est presque toujours obligé d'ouvrir la loge de la glande et de récliner cette dernière en haut pour dégager le champ opératoire. — Sa *face inféro-externe* ou *superficielle*, la plus étendue des trois faces de la glande, répond, comme son nom l'indique, à la peau, dont elle est séparée par l'aponévrose, le tissu cellulaire sous-cutané et le peaucier.

β) Des deux *extrémités* — antérieure et postérieure — de la glande sous-maxillaire, l'extrémité postérieure présente, seule, quelque intérêt : très rapprochée de la parotide, dont elle n'est séparée que par la cloison fibreuse sous-maxillo-parotidienne (fig. 396), elle est en rapport immédiat avec l'artère faciale et avec le tronc veineux thyro-linguo-facial. Nous reviendrons plus loin sur ces rapports ; disons seulement ici qu'ils expliquent pourquoi, dans les opérations sur la région sous-maxillaire, l'extrémité postérieure de la glande constitue la « zone dangereuse ».

γ) De la glande sous-maxillaire se détachent deux *prolongements :* l'un, postérieur, inconstant, est confondu, lorsqu'il existe, avec l'extrémité postérieure de l'organe ; l'autre, antérieur (fig. 399,2'), émané de sa face interne, embrasse, dit Sappey, le bord postérieur du mylo-hyoïdien, comme la parotide embrasse le bord postérieur du maxillaire, et pénètre, accompagné du canal de Wharton, dans la loge sublinguale en passant par l'hiatus déjà signalé.

c. *Canal excréteur.* — La salive sécrétée par la sous-maxillaire est transportée dans la cavité buccale par un canal unique, le *canal de Wharton.* Ce canal (fig. 399,3),

remarquable à la fois par son volume, par la minceur et la résistance de ses parois, mesure 4 ou 5 centimètres de longueur sur 2 ou 3 millimètres de diamètre. Il naît sur la face interne de la glande à sa partie moyenne. De là, il se porte obliquement en avant et en haut et s'engage entre le mylo-hyoïdien et l'hyo-glosse pour passer dans la région sublinguale, où nous l'avons déjà décrit (page 232). Rappelons qu'il est accompagné dans son trajet sublingual par le *prolongement antérieur* de la

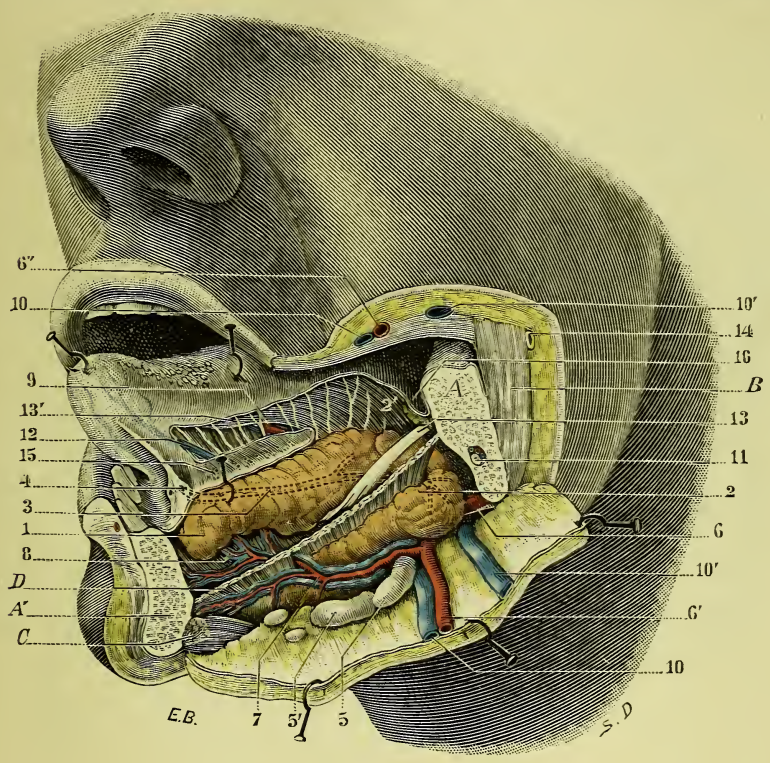


Fig. 399.
Plancher de la bouche vu par sa face latérale gauche.

La branche horizontale du maxillaire inférieur a été réséquée du côté gauche.

A, A', les tranches de section du maxillaire. — B, masséter. — C, ventre antérieur du digastrique. — D, mylo-hyoïdien (ses attaches, antérieure et postérieure, sont conservées). — 1, glande sublinguale. — 2, partie supérieure de la glande sous-maxillaire. — 2', son prolongement antérieur, chevauchant le bord postérieur du mylo-hyoïdien pour pénétrer dans la loge sublinguale. — 3, canal de Wharton représenté en pointillé là où il est caché sous la face interne de la glande sublinguale). — 4, son orifice. — 5, 5', ganglions lymphatiques de la loge sous-maxillaire. — 6, 6', 6'', artère faciale. — 7, artère sous-mentale. — 8, rameau qu'elle fournit à la glande sublinguale. — 9, artère ranine. — 10, 10, veine faciale. — 10', 10', veine faciale surnuméraire. — 11, vaisseaux et nerf dentaires inférieurs. — 12, veine ranine. — 13, nerf lingual, avec 13' ses ramifications linguales. — 14, canal de Sténon reposant sur le muscle masséter. — 15, orifices des canaux sublinguaux. — 16, repli muqueux gingivo-lingual.

sous-maxillaire, prolongement de forme conoïde que l'on peut suivre, dans la plupart des cas, jusqu'à la partie postérieure de la glande sublinguale.

*C*. Ganglions lymphatiques. — Les ganglions de la région sus-hyoïdienne, en nombre variable (6 à 7 en moyenne), se disposent pour la plupart dans la loge sous-maxillaire, tout autour de la glande : les uns, les plus nombreux, sous l'aponévrose superficielle, entre cette aponévrose et le bord supéro-externe de la glande, ce sont les *ganglions préglandulaires ;* les autres, au-dessous de la glande, entre cette glande et le plan musculaire profond, ce sont les *ganglions sous-glandulaires* ou *rétro-glandulaires*. Ils reçoivent les lymphatiques de la face, des gencives, du plancher buccal.

Indépendamment de ces ganglions que l'on pourrait appeler *latéraux*, il existe, dans la région sus-hyoïdienne, un ou deux ganglions *médians* (quelquefois trois), qui sont couchés sur la face inférieure du plan mylo-hyoïdien, entre les deux ventres antérieurs des digastriques. Ces derniers ganglions sont le rendez-vous des lymphatiques de la lèvre inférieure, du menton, et de la portion médiane des gencives.

Au total, les ganglions de la région sus-hyoïdienne reçoivent les lymphatiques d'une partie de la face, du nez, de la cavité buccale et de la langue. Si l'on songe aux nombreuses causes d'infection qui existent dans ces régions et, en particulier, dans la cavité buccale, on s'explique sans peine la fréquence des *adénites sus-hyoïdiennes :* adénites aiguës simples, adéno-phlegmons, adénites chroniques (tuberculeuses surtout), enfin, adénites cancéreuses. Ces dernières sont, on le sait, de deux sortes : parfois *primitives* (lymphadénome du cou), elles sont, le plus souvent, *secondaires* à un cancer des régions de la face dont les lymphatiques aboutissent aux ganglions sus-hyoïdiens (cancer de la langue surtout, chez l'homme du moins) et leur extirpation est un des temps les plus importants de la cure opératoire de l'affection. Or, comme les ganglions dégénérés sont directement en contact avec le tissu glandulaire, on conçoit qu'on ne puisse sûrement en faire l'ablation totale qu'à la condition d'enlever la glande sous-maxillaire en même temps qu'eux, ce qui, d'ailleurs, ne présente aucun inconvénient pour le malade.

**6° Vaisseaux et nerfs profonds.** — Les vaisseaux et les nerfs profonds de la région sus hyoïdienne sont tous situés, comme leur nom l'indique, au-dessous de l'aponévrose.

A. Artères. — Elles sont au nombre de deux, la faciale et la linguale. Ces deux artères naissent l'une et l'autre de la carotide externe, qui occupe, ainsi que le montre la figure 400, la partie la plus externe de la région.

a. *Artère faciale.* — L'artère faciale, oblique de bas en haut et d'arrière en avant, croise la face profonde des deux muscles digastrique et stylo-hyoïdien, et gagne la face interne de la glande sous-maxillaire, qui, pour la recevoir, se creuse en gouttière ou présente même un canal complet. Dégagée de cette glande au voisinage de son extrémité postérieure, elle contourne le bord inférieur du maxillaire et appartient dès lors aux régions de la face, où nous n'avons pas à la suivre. Dans son parcours à travers la région sus-hyoïdienne, au-dessous du maxillaire par conséquent, la faciale abandonne quatre branches collatérales, savoir : 1° la *palatine inférieure*, qui se porte vers l'amygdale et le voile du palais ; 2° la *ptérygoïdienne,* destinée au muscle ptérygoïdien interne ; 3° la *sous-mentale,* qui longe d'arrière en avant le bord inférieur du maxillaire, entre le mylo-hyoïdien et le ventre antérieur du digastrique, auxquels elle fournit plusieurs branches et vient, dans la région du menton, s'anastomoser avec les ramifications terminales de la dentaire inférieure; la sous-mentale s'anastomose, d'autre part, avec la linguale au niveau de la glande sublinguale à laquelle elle fournit quelques rameaux (fig. 399,8), et c'est par l'intermédiaire des anastomoses qui l'unissent à cette artère que la circulation se rétablit dans la langue, lorsqu'on a lié les deux artères linguales; 4° la *sous-maxillaire,* enfin, généralement multiple (3 ou 4), toujours très courte, qui se distribue à la glande de même nom.

Dans les exercices de médecine opératoire, on ne pratique, d'ordinaire, la ligature de la faciale que sur la face externe du maxillaire inférieur, là où elle est superficielle et où elle occupe une situation à peu près fixe (voy. p. 200). Mais, sur

le vivant, on doit la lier plus près de son origine pour que l'hémostase ait quelque valeur. Seulement, comme à ce niveau son trajet est assez variable, Marcellin Duval conseille de la découvrir tout d'abord au niveau de sa portion superficielle, qui est relativement fixe, et de la suivre ensuite sur la face supérieure de la glande sous-maxillaire, vers son origine.

Nous avons signalé, plus haut, les rapports intimes que l'artère faciale et le tronc veineux thyro linguo-facial présentent avec l'extrémité postérieure de la glande sous-maxillaire. Ces rapports, disons-le en passant, nous expliquent pourquoi.

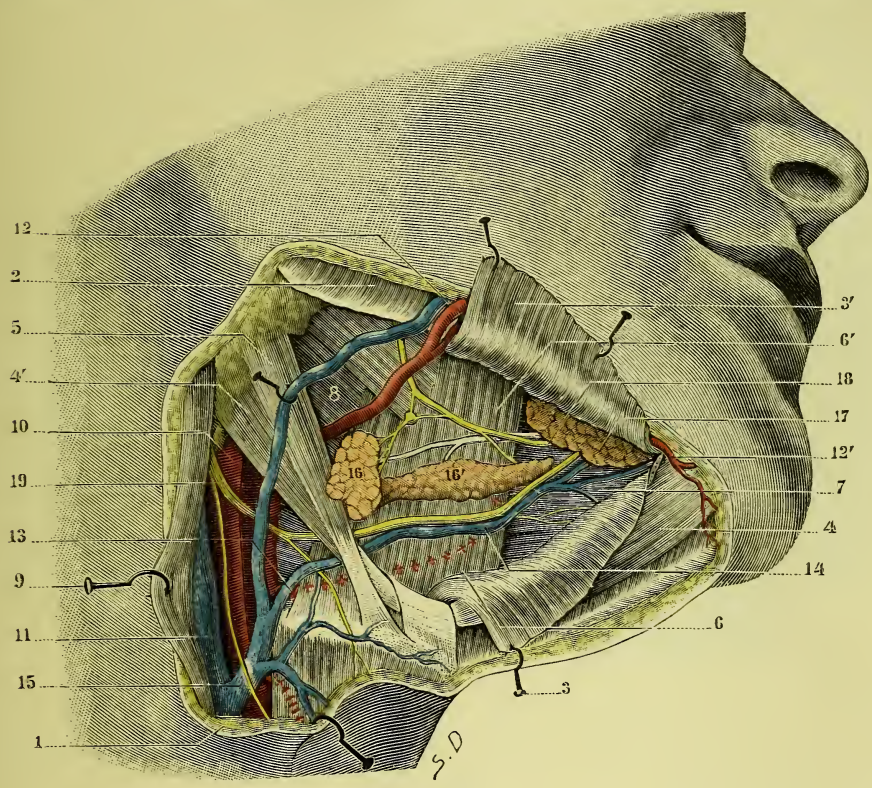


Fig. 400.

Région sous-maxillaire, plan profond (vue latérale).

1, coupe de la peau et de l'aponévrose. — 2, masséter. — 3, 3', mylo-hyoïdien. — 4, 4', ventre antérieur et ventre postérieur du digastrique. — 5, stylo-hyoïdien. — 6, 6', hyo-glosse. — 7, génio-glosse. — 8, constricteur supérieur du pharynx. — 9, sterno-cléido-mastoïdien, érigné en arrière. — 10, carotide externe. — 11, jugulaire interne. — 12, artère et veine faciales, avec 12' branche sous-mentale. — 13, artère linguale. — 14, veine linguale. — 15, tronc thyro-linguo-facial (recevant les trois veines faciale, linguale et thyroïdienne supérieure). — 16, un morceau de la glande sous-maxillaire, avec 16', son prolongement antérieur. — 17, glande sublinguale. — 18, nerf lingual avec ses rameaux et son ganglion sous-maxillaire. — 19, nerf grand hypoglosse avec sa branche descendante et le nerf du thyro-hyoïdien.

lorsqu'on pratique l'extirpation de la sous-maxillaire, il est recommandé, pour se mettre à l'abri de l'hémorrhagie, de dégager tout d'abord la glande de haut en bas et d'avant en arrière (après, bien entendu, ligature préalable de la portion superficielle de la faciale sur le bord du maxillaire); puis, lorsqu'elle ne tient plus que par son extrémité postérieure, de lier en masse cette sorte de pédicule. On étreint ainsi dans la ligature les vaisseaux précités et l'énucléation de la glande se fait sans la moindre perte de sang. On peut encore isoler dans ce pédicule l'artère et la veine faciales et les lier séparément.

b. *Artère linguale.* — L'artère linguale, située un peu au-dessous de la faciale,

s'engage, presque immédiatement après son origine, derrière le bord postérieur de l'hyo-glosse et disparaît à la face profonde de ce muscle pour pénétrer dans la région de la langue (voy. p. 472). Au moment où elle chemine derrière le bord postérieur de l'hyo-glosse, elle suit un trajet horizontal et se trouve située un peu au-dessus de la grande corne de l'os hyoïde, qui lui est à peu près parallèle.

Bien qu'elle ne soit pas à proprement parler dans notre région, l'artère linguale affecte avec elle des rapports si importants au point de vue pratique, que nous croyons devoir les rappeler ici avec quelques détails : on sait, en effet, que c'est par la région sus-hyoïdienne et en traversant ses diverses couches que le chirurgien aborde cette artère pour en faire la ligature.

Envisagée au point de vue de la ligature, l'artère linguale (fig. 401) se trouve divisée par le ventre postérieur du digastrique en deux portions d'inégale importance : 1° une portion située en arrière du ventre postérieur, occupant le triangle dit de Béclard; 2° une portion située en avant de ce même ventre, occupant le triangle dit de Pirogoff. La première est la portion véritablement chirurgicale de l'artère, celle sur laquelle on doit faire la ligature sur le vivant, parce qu'en ce point la linguale n'a pas encore fourni ses principales branches; la deuxième est celle sur laquelle on pratique d'ordinaire la ligature dans les exercices de médecine opératoire. — *En arrière du digastrique*, l'artère linguale repose sur le constricteur moyen du pharynx; elle est recouverte par la partie du muscle hyo-glosse qui répond à l'angle ouvert en arrière formé par la grande corne de l'os hyoïde et le ventre postérieur du digastrique. C'est dans cet angle qu'il faut inciser les fibres musculaires qui cachent l'artère, après avoir, au préalable, sectionné la peau, l'aponévrose, ouvert la loge de la glande et récliné cette dernière, en haut et en avant. — *En avant du ventre postérieur du digastrique*, l'artère linguale présente les mêmes rapports qu'en arrière : elle est toujours recouverte par l'hyo-glosse et par les plans superficiels de la région; mais elle est, de plus, en rapport avec le nerf hypoglosse, lequel constitue le meilleur point de repère pour la découvrir à ce niveau. Lorsqu'on a incisé les plans superficiels et relevé la glande sous-maxillaire, on aperçoit, sur la paroi interne de la loge de la glande, le nerf hypoglosse croisant le muscle hyoglosse à un centimètre en moyenne au-dessus de l'os hyoïde, puis disparaissant derrière le mylo-hyoïdien; dans son trajet sur cette paroi interne de la loge sous-maxillaire, le nerf forme, ainsi qu'on peut le voir sur la figure ci-contre, le côté supérieur d'un petit triangle, dont les deux autres côtés sont formés : l'inférieur, par le tendon intermédiaire du digastrique passant au-dessus de l'os hyoïde; l'antérieur par le bord postérieur du mylo-hyoïdien. Ce triangle, que l'on peut appeler *triangle hypoglosso-hyoïdien* ou, tout simplement, *triangle de la linguale* (*trigonum linguale*), a pour plancher le muscle hyo-glosse. C'est dans ce triangle, sur la face profonde de l'hyo-glosse (voy. fig. 398) et à égale distance du nerf grand hypoglosse et du tendon intermédiaire du digastrique que se trouve l'artère linguale. Avec des rapports aussi précis, la ligature de l'artère linguale devient une opération qui est relativement facile et dont les divers temps comportent une précision pour ainsi dire mathématique. Il convient cependant d'ajouter que, parfois, le triangle de la linguale n'existe pas. Cette disposition s'observe en particulier lorsque le tendon du digastrique est attaché à l'os hyoïde par une lamelle fibreuse plus large et plus lâche que normalement; en pareil cas, le tendon reste distant de 3 à 4 centimètres de l'os hyoïde et recouvre même le nerf hypoglosse, le masquant ainsi à l'opérateur (Mériel et Florence, 1903) : il faut alors recliner le tendon en bas, vers l'os hyoïde, ce qui a pour effet de dégager le nerf hypoglosse et de créer en quelque sorte le triangle opératoire.

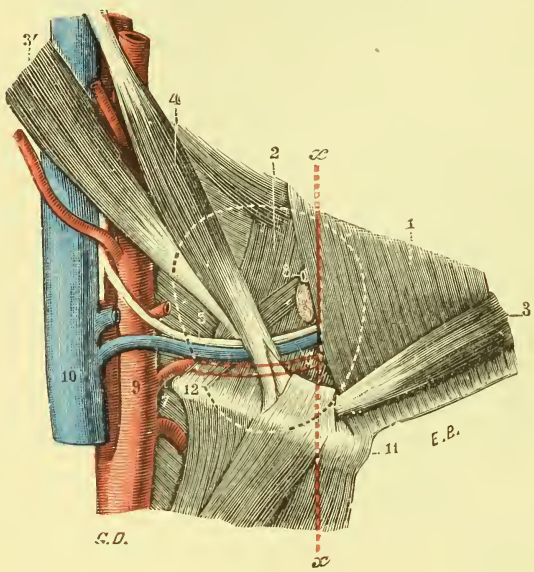


Fig. 401.
Rapports de l'artère linguale avec les plans profonds de la région sus-hyoïdienne.

1, mylo-hyoïdien. — 2, hyo-glosse. — 3, 3', ventre antérieur et postérieur du digastrique. — 4, stylo-hyoïdien. — 5, nerf grand hypoglosse. — 6, veine linguale. — 7, artère linguale. — 8, canal de Wharton et prolongement antérieur de la glande sous-maxillaire. — 9, carotide externe. — 10, jugulaire interne. — 11, corps de l'os hyoïde. — 12, sa grande corne.

(Le contour de la glande sous-maxillaire est indiqué par un trait pointillé ; la ligne verticale $x\,x$ indique le plan suivant lequel est pratiquée la coupe de la figure 398.)

*B.* Veines. — A chacune des artères précitées correspond une veine, portant le

même nom que l'artère qu'elle accompagne. — La *veine faciale*, tout en suivant le même trajet que l'artère, occupe un plan plus superficiel. Sur le bord inférieur du maxillaire, la veine se trouve encore placée comme à la face, en arrière de l'artère. Puis, elle la croise obliquement, en passant sur elle, de telle sorte qu'au cou, au niveau de la partie postérieure de la glande sous-maxillaire, les deux vaisseaux présentent une situation exactement inverse de celle qu'ils avaient dans la région génienne : l'artère est en arrière, la veine en avant. Finalement, la veine faciale se jette, suivant les cas, dans la jugulaire interne (disposition plus fréquente) ou dans la jugulaire externe (disposition plus rare). — La *veine linguale* tire son origine de la langue. Tout en suivant un trajet parallèle à celui de l'artère homonyme, elle ne lui est pas contiguë : en effet, tandis que l'artère chemine sur la face profonde de l'hyo-glosse, la veine, plus rapprochée des téguments, accompagne le nerf grand hypoglosse, au-dessous duquel elle est placée, et glisse avec lui sur la face superficielle du même muscle. Les deux vaisseaux artériel et veineux sont donc séparés l'un de l'autre par toute l'épaisseur de l'hyo-glosse. Il importe d'ajouter cependant que deux veines plus petites, dites *veines linguales profondes*, accompagnent l'artère dans toute son étendue. Les veines linguales se jettent dans la jugulaire interne, soit directement. soit en se fusionnant préalablement avec la veine faciale et la veine thyroïdienne pour former un tronc commun, le *tronc thyro-linguo-facial*. La présence, dans l'angle postérieur de notre région de ce bouquet veineux, dont la blessure s'accompagne d'une hémorrhagie abondante, oblige le chirurgien à ne pas prolonger trop loin en arrière les incisions faites dans cette zone.

*C*. Nerfs. — Les nerfs profonds de la région sus-hyoïdienne (nous avons déjà décrit plus haut les filets nerveux superficiels) sont au nombre de trois : le mylo-hyoïdien, le lingual et le grand hypoglosse. — Le *nerf mylo-hyoïdien*, branche du dentaire inférieur, longe la gouttière mylo-hyoïdienne. Il se distribue, en partie au mylo-hyoïdien, en partie au ventre antérieur du digastrique. — Le *nerf lingual*, branche du nerf maxillaire inférieur, nous est déjà connu (voy. p. 210 et 233) ; il chemine à la partie supérieure et postérieure de la région, sur la face externe de l'hyo-glosse. Il est situé un peu au-dessus de la glande sous-maxillaire, à laquelle l'unissent plusieurs filets descendants, provenant à la fois du lingual et de la corde du tympan. Ces filets nerveux, avant d'atteindre la glande, traversent un petit ganglion, le *ganglion sous-maxillaire* (fig. 400,18). — Le *nerf grand hypoglosse*, le plus volumineux des trois, glisse d'arrière en avant et un peu de bas en haut sur la face externe de l'hypoglosse, affectant avec l'artère linguale des rapports dont nous avons montré plus haut l'importance. Il est placé, à ce niveau, tout à côté de la veine linguale, qui, nous l'avons déjà dit plus haut, lui est exactement parallèle et qui se trouve située au-dessous de lui. Comme la veine, du reste, il passe sur la face supérieure du mylo-hyoïdien et disparaît dans la région sublinguale pour aller se distribuer aux muscles de la langue. Signalons, en passant, une anastomose en forme d'anse qui, en arrière de la glande sous-maxillaire, unit le grand hypoglosse au lingual.

## § 2 — RÉGION SOUS-HYOÏDIENNE

Située au-dessous de l'os hyoïde, comme son nom l'indique, la région sous-hyoïdienne est, comme la précédente, une région impaire et médiane, ocupant la partie antérieure et inférieure du cou.

Nous verrons tout à l'heure quelles sont ses limites superficielles. En profondeur, il convient de lui assigner des limites différentes en haut et en bas : en haut, dans toute sa portion correspondant au larynx, elle s'arrête à la face postérieure de ce dernier organe et se trouve limitée, à ce niveau, par le pharynx, qui constitue l'organe principal d'une région spéciale, décrite page 252, la *région pharyngienne;* en bas, c'est-à-dire dans toute sa portion correspondant à la trachée, la région sous-hyoïdienne comprend l'œsophage, qui fait suite au pharynx : elle s'étend, par conséquent, jusqu'à la région prévertébrale.

Comme on le voit, la région sous-hyoïdienne diffère essentiellement de la région sus-hyoïdienne en ce qu'elle renferme, au nombre de ses parties constituantes, une portion des deux grands appareils digestif et respiratoire. Ces formations viscérales (larynx, trachée, corps thyroïde, œsophage), ici comme au thorax et à l'abdomen, s'abritent en arrière du plan musculo-aponévrotique de la région. Elles ont acquis dans ces derniers temps, en médecine comme en chirurgie, une importance tellement considérable que, tout en les incorporant à la région sous-hyoïdienne, nous croyons devoir les décrire à part. Nous étudierons donc successivement : 1° la *région sous-hyoïdienne* proprement dite, entendant par là les différents plans qui s'étagent en avant des formations viscérales précitées; 2° le *larynx* (*région laryngée*), qui occupe la partie moyenne de la région; 3° la *trachée cervicale*, qui fait suite au larynx; 4° le *corps thyroïde* (*région thyroïdienne*), qui s'étale en avant et sur les côtés du conduit laryngo-trachéal; 5° l'*œsophage cervical*, qui descend en arrière de la trachée.

## A) — RÉGION SOUS-HYOÏDIENNE PROPREMENT DITE

Nous décrirons sous ce titre l'ensemble des parties molles qui se disposent en avant du plan viscéral de la région sous-hyoïdienne, c'est-à-dire en avant du corps thyroïde et du conduit laryngo-trachéal.

**1° Limites.** — Elle a pour limites : 1° *en haut*, une ligne horizontale passant par le corps de l'os hyoïde et se terminant, à droite et à gauche, au muscle sterno-cléido-mastoïdien; 2° *en bas*, la fourchette sternale; 3° *latéralement*, le bord antérieur des deux muscles sterno-cléido-mastoïdiens. Ainsi délimitée, notre région sous-hyoïdienne proprement dite confine aux régions suivantes : en haut, à la région sus hyoïdienne; en bas, à la région sternale, ainsi qu'au médiastin antérieur; à droite et à gauche, aux deux régions sterno-cléido-mastoïdiennes ; profondément, à la région thyroïdienne et au conduit laryngo-trachéal.

**2° Forme extérieure et exploration.** — La région sous-hyoïdienne, avec les limites que nous venons de lui assigner, affecte la forme d'un triangle isocèle, dont la base, dirigée en haut, répond à l'os hyoïde et dont le sommet, légèrement tronqué, repose sur la fourchette sternale.

Convexe et assez régulièrement arrondie à sa partie supérieure, elle est plane à sa partie moyenne, excavée en forme de fossette à sa partie inférieure. Cette fossette inférieure, *fossette sus-sternale* ou *creux sus sternal*, est très marquée chez les sujets dépourvus d'embonpoint. Elle s'exagère, comme toutes les dépressions péri-thoraciques, à chaque effort d'inspiration, surtout dans le *tirage* qui accompagne les dyspnées intenses : elle répond à ce que nous décrirons dans un instant sous le nom d'*espace sus-sternal*.

Si nous explorons, avec l'œil et le doigt, le triangle sous-hyoïdien, nous rencon-

trons successivement : 1° sur les côtés, et à la limite latérale de la région, la saillie ou corde des sterno-cléido-mastoïdiens; 2° sur la ligne médiane, le conduit laryngo-trachéal et ses annexes; 3° entre le sterno-cléido-mastoïdien et le conduit laryngo-trachéal, une gouttière plus ou moins accusée, au fond de laquelle on sent battre la carotide : c'est la partie antérieure de la région carotidienne, que nous étudierons plus loin.

Si, maintenant, nous suivons de haut en bas le conduit laryngo-trachéal et ses annexes, nous rencontrons tout d'abord la saillie dure et résistante que forme l'os hyoïde ; puis, au-dessous de l'hyoïde, une gouttière transversale, la *gouttière sous-hyoïdienne,* présentant 1 centimètre de hauteur dans la position ordinaire de la tête, mais pouvant atteindre 2 centimètres et même 2 centimètres et demi, lorsque la tête est fortement renversée en arrière. Vient ensuite la *pomme d'Adam*, saillie bien connue, développée surtout chez l'homme : déterminée par l'arête antérieure du cartilage thyroïde, elle est verticale et médiane et se termine en haut par une petite échancrure à concavité supérieure. Au-dessous de la pomme d'Adam, le doigt sent encore la saillie transversale du cartilage cricoïde et, enfin, la trachée-artère qui, sous la forme d'une colonne régulièrement cylindrique, descend jusqu'en arrière de la fourchette sternale.

Ajoutons que, ici comme dans la région précédente, il existe une position — tête et cou en flexion — dans laquelle, les muscles étant mis dans le relâchement, l'exploration de la région sous-hyoïdienne se trouve de ce fait rendue plus facile : c'est la *position d'exploration clinique*. Dans la position inverse — tête et cou en extension —, les tissus sont tendus et forment un plan résistant qui gêne l'exploration des organes sous-jacents, mais qui, par contre, rend les manœuvres opératoire plus aisées : c'est la *position opératoire,* celle que le chirurgien doit donner au malade, lorsqu'il intervient sur la région.

Ajoutons encore que, à l'état pathologique, la forme normale de la région sous-hyoïdienne peut être modifiée, soit dans sa totalité par des phlegmons diffus, par de l'emphysème, par des lipomes, soit partiellement par des tumeurs qui, sur les côtés, proviennent d'ordinaire de la région carotidienne (adénites, anévrysmes), qui, sur la ligne médiane, ont pour point de départ la glande thyroïde le plus souvent (goitres).

**3° Plans superficiels.** — Envisagée au point de vue de sa constitution anatomique, la région sous-hyoïdienne proprement dite nous offre à considérer tout d'abord : 1° la *peau* ; 2° le *tissu cellulaire sous-cutané,* ce dernier avec les *vaisseaux et les nerfs* dits *superficiels*.

*A*. Peau. — La peau est mince, très mobile et très extensible. On sait avec quelle facilité elle se laisse distendre par les productions pathologiques sous-jacentes, notamment par le goitre. A la partie inférieure de la région se voit parfois, chez la femme, un sillon transversal, décrivant à la limite du cou et du thorax une courbe gracieuse que certains anatomistes désignent sous le nom de *collier de Vénus*.

*B*. Tissu cellulaire sous-cutané. — Le tissu cellulaire sous-cutané, plus ou moins riche en graisse, présente la même disposition que dans la région sus-hyoïdienne. Ici encore nous rencontrons, entre les deux feuillets du fascia superficialis, le muscle peaucier du cou (fig. 402,2). Ce muscle toutefois n'occupe que la partie externe et supérieure de la région : il se compose de faisceaux généralement fort pâles, se dirigeant obliquement de bas en haut et de dehors en dedans. On rencontre parfois (1 fois sur 2, d'après Vandaele), dans le tissu cellulaire sous-cutané, en avant du

cartilage thyroïde, une petite bourse séreuse, la *bourse préthyroïdienne de Béclard*. Cette bourse est le plus souvent au-dessous de l'aponévrose.

*C.* Vaisseaux et nerfs superficiels. — Dans le tissu cellulaire sous-cutané se trouvent aussi les vaisseaux et nerfs dits superficiels (fig. 402). — Les *artères* sont repré-

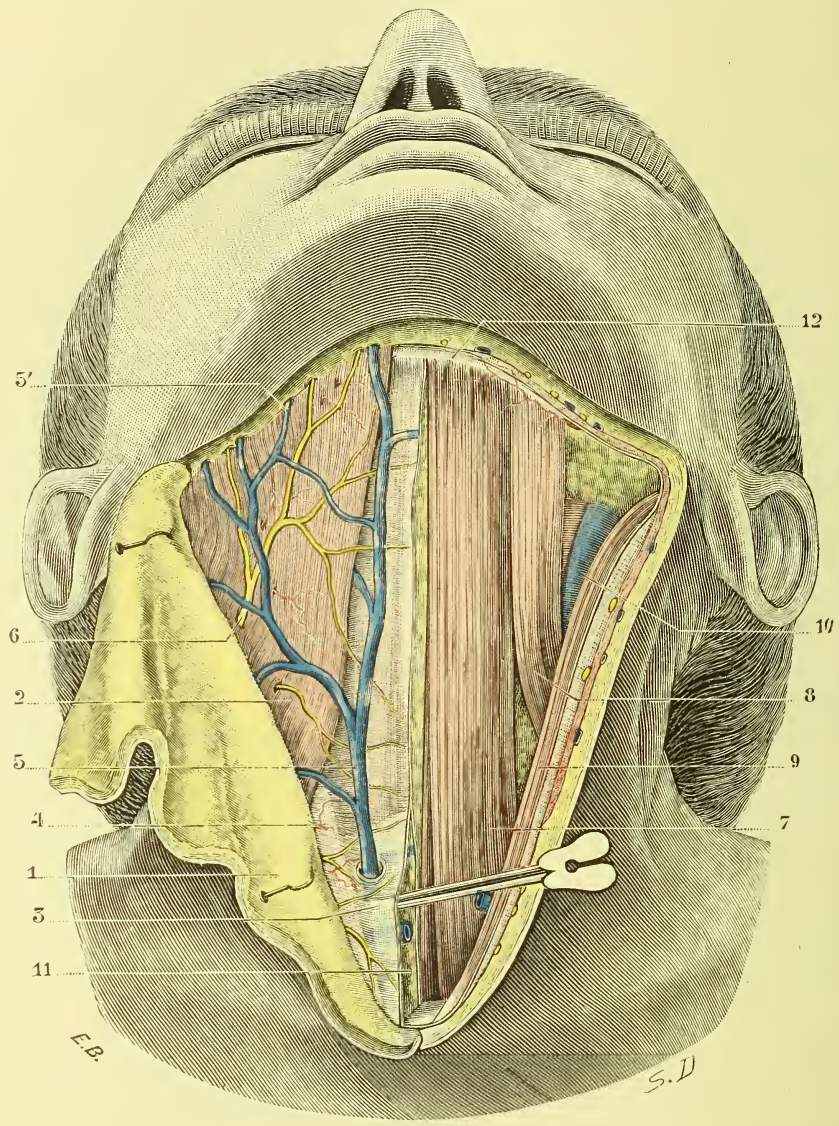


Fig. 402.
Région sous-hyoïdienne.

Du côté droit, on a enlevé simplement la peau ; du côté gauche, on a enlevé, en plus, le peaucier, le tissu cellulaire sous-cutané et l'aponévrose superficielle.

1, lambeau cutané, avec, sur sa face profonde, une partie du pannicule adipeux. — 2, muscle peaucier. — 3, aponévrose cervicale superficielle. — 4, artérioles sous-cutanées. — 5, veine jugulaire antérieure. — 5', réseau veineux superficiel. — 6, rameaux de la branche cervicale transverse du plexus cervical superficiel. — 7, sterno-cléido-hyoïdien. — 8, omo-hyoïdien. — 9, sterno-cléido-mastoïdien. — 10, paquet vasculo-nerveux du cou s'échappant de la face profonde du sterno-cléido-mastoïdien. — 11, espace sus-sternal, avec la coupe de la veine anastomotique réunissant les deux jugulaires antérieures. — 12, os hyoïde.

sentées par de fins rameaux, fournis par la thyroïdienne supérieure. Ils sont sans importance. — Les *veines*, ordinairement de petit calibre et disposées irrégulière-

ment, aboutissent pour la plupart aux jugulaires antérieures. Ces veines, au nombre de deux, l'une droite, l'autre gauche, cheminent de haut en bas, de chaque côté de la ligne médiane, jusqu'à 1 ou 2 centimètres au-dessus de la fourchette sternale. Là, elles s'infléchissent brusquement en dehors et, perforant l'aponévrose superficielle, elles s'engagent sous le sterno-cléido-mastoïdien pour aller se jeter dans la sous-clavière. Au cours de leur trajet descendant, les deux jugulaires antérieures s'anastomosent avec la jugulaire externe, qui, comme on le sait, occupe la région sterno-cléido-mastoïdienne. Elles sont, en outre, réunies l'une à l'autre, par une ou plusieurs branches transversales. Les veines jugulaires antérieures, qui constituent une voie de dérivation pour la circulation des jugulaires internes, sont négligeables, au point de vue chirurgical, à l'état normal. Mais il n'en est plus de même lorsqu'il existe une compression des veines profondes du cou et une gêne marquée à la circulation, comme on l'observe dans certaines variétés de goitre. On les voit, en pareil cas, doubler et tripler de volume. Or, comme ces veines sont engainées par les aponévroses que nous allons décrire dans un instant, on s'explique pourquoi leur blessure peut alors se compliquer de « l'entrée de l'air dans les veines » et être rapidement mortelle (Billroth, Wölfler). Il est donc prudent de ne jamais les sectionner sans les avoir, auparavant, liées ou pincées. — Les *lymphatiques superficiels* se rendent pour la plupart aux ganglions de la région sterno-cléido-mastoïdienne ou du creux sus-claviculaire. Quelques-uns, cependant, les plus internes, se portent vers la fourchette sternale et se perdent dans les *ganglions sus-sternaux*, que nous allons décrire en étudiant l'aponévrose cervicale superficielle. — Les *nerfs superficiels*, enfin, proviennent de la branche transverse du plexus cervical superficiel. Ils se distribuent aux téguments, la plupart d'entre eux après avoir traversé le peaucier.

**4° Aponévrose superficielle, espace sus-sternal.** — Cette aponévrose, que l'on désigne parfois sous le nom d'*aponévrose sous-hyoïdienne*, recouvre toute la région : c'est, au même titre que l'aponévrose sus-hyoïdienne, une dépendance ou mieux encore une portion de l'aponévrose cervicale superficielle. — En haut, elle se fixe à la face antérieure de l'os hyoïde et se continue, au-dessus de cet os, avec l'aponévrose sus-hyoïdienne. — Sur les côtés, elle se divise, en atteignant le bord antérieur du sterno-cléido-mastoïdien, en deux feuillets, qui passent l'un en avant, l'autre en arrière de ce dernier muscle. — En bas, elle se divise de même, à quelques centimètres au-dessus du sternum, en deux feuillets, l'un antérieur, l'autre postérieur. Ces deux feuillets s'attachent l'un et l'autre au bord supérieur du sternum, le premier sur la lèvre antérieure, le second sur la lèvre postérieure de ce bord. Ils circonscrivent ainsi, par leur écartement, un espace fermé de toute part, l'*espace sus-sternal*.

L'espace sus-sternal, déjà bien décrit par Gruber en 1867 (*Ueber das Spatium intra-aponeuroticum sus-sternale*, Mém. de l'Acad. de Saint-Pétersbourg, 1867) a été étudié à nouveau par Poulsen en 1886 (*Ueber die Fascien u. die Interfacien Raume des Halses*, 1896) et par Taguchi (*Der suprasternale Spaltraum des Halses*) en 1890. Vu en coupe sagittale après injection dans sa cavité d'une matière solidifiable (fig. 403), il a la forme d'un triangle, dont le sommet dirigé en haut, est formé par le dédoublement sus-indiqué de l'aponévrose cervicale superficielle et dont la base repose sur la fourchette sternale. Vu de face (fig. 404), il nous apparaît encore sous la forme d'un triangle, mais d'un triangle disposé en sens inverse : sa base, dirigée maintenant en haut, s'étend d'un sterno-cléido-mastoïdien à l'autre ; son sommet, légèrement tronqué, arrondi et mousse, répond à la fourchette sternale.

Nous pouvons considérer au creux sus-sternal, outre sa base et son sommet, une paroi antérieure, une paroi postérieure et deux bords latéraux. — Sa *paroi antérieure* est formée par le feuillet antérieur de l'aponévrose cervicale superficielle, par le tissu cellulaire sous-cutané, qui renferme parfois à ce niveau un ganglion lymphatique (M. Patel), et par la peau. — Sa *paroi*

*postérieure*, que certains auteurs (Taguchi entre autres) rattachent à l'aponévrose cervicale moyenne, est constituée par le feuillet postérieur de cette même aponévrose cervicale superficielle, que renforcent en arrière l'aponévrose moyenne et les muscles sterno-cléido-hyoïdiens et les sterno-thyroïdiens. — Les *bords latéraux* répondent, à droite et à gauche, au bord antérieur du sterno-cléido-mastoïdien, A ce niveau, les deux parois antérieure et postérieure se réunissent et ferment la loge. Il convient d'ajouter, cependant, que l'espace sus-sternal envoie deux prolongements latéraux, qui, se détachant de sa partie moyenne, s'engagent au-dessous du sterno-cléido-mastoïdien en suivant la partie supérieure de la clavicule. Ces diverticulums, bien décrits par Gruber (*culs-de-sac de Gruber*), ont une forme arrondie ou ovalaire : leur longueur est de 20 à

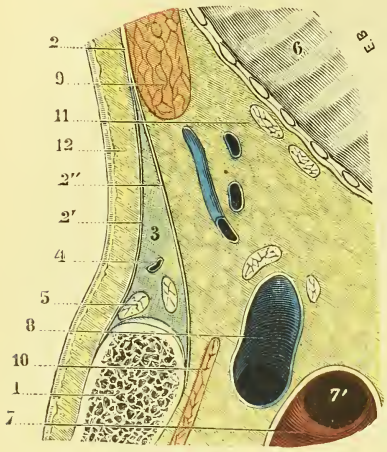


Fig. 403.
Le creux sus-sternal, vu sur une coupe sagittale.

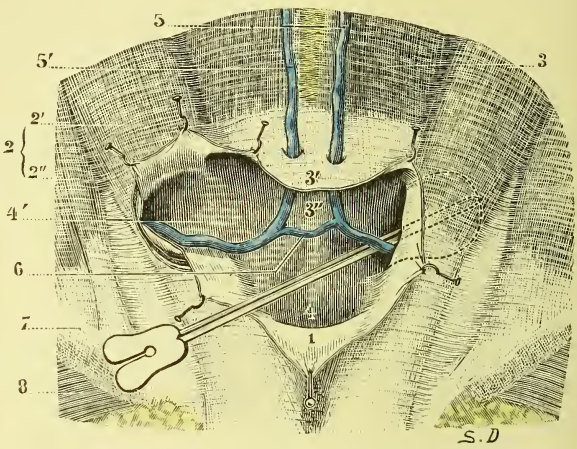


Fig. 404.
Le creux sus-sternal, ouvert à sa partie antérieure.

Fig. 403. — 1, sternum. — 2, aponévrose cervicale superficielle avec : 2' et 2'' ses deux feuillets de dédoublement antérieur et postérieur. — 3, creux sus-sternal. — 4, anastomose entre les deux veines jugulaires antérieures. — 5, ganglions sus-sternaux. — 6, trachée. — 7, crosse aortique, avec 7', l'origine du tronc brachio-céphalique. — 8, tronc veineux brachio-céphalique gauche. — 9, corps thyroïde. — 10, restes du thymus. — 11, tissu cellulaire prétrachéal, avec quelques ganglions et quelques veines thyroïdiennes. — 12, peau et tissu cellulaire sous-cutané.

Fig. 404. — 1, Fourchette sternale. — 2, sterno-cléido-mastoïdien, avec : 2', chef sternal ; 2'', chef claviculaire. — 3, aponévrose cervicale superficielle, avec : 3' son feuillet de dédoublement antérieur ; 3'', son feuillet de dédoublement postérieur. — 4, creux sus-sternal, avec 4' son prolongement latéral ou cul-de-sac de Gruber (ouvert à droite à travers une fenêtre faite dans le muscle sterno-cléido-mastoïdien, indiqué à gauche par une ligne pointillée). — 5, 5', veines jugulaires antérieures. — 6, anastomose transversale jetée entre les deux veines. — 7, clavicule. — 8, grand pectoral.

30 millimètres ; leur hauteur, de 15 à 25 millimètres. Ils communiquent avec l'espace principal par un orifice relativement étroit.

L'espace sus-sternal est comblé par une masse cellulo-adipeuse, au sein de laquelle se voient deux ou trois ganglions lymphatiques, que l'on peut appeler *ganglions sus-sternaux*. Il renferme les deux veines jugulaires antérieures et, aussi, l'anastomose transversale qui les unit l'une à l'autre. Aux culs-de-sac de Gruber répond la portion horizontale des deux veines jugulaires.

Notre espace sus-sternal peut être le siège de collections suppurées qui reconnaissent pour cause soit une ostéite de la fourchette sternale, soit, le plus souvent, une inflammation tuberculeuse des ganglions qui sont contenus dans sa cavité.

**5° Couche musculaire.** — Au-dessous de l'aponévrose superficielle se trouve une couche musculaire importante, formée par les *muscles sous-hyoïdiens*. A cette couche musculaire se rattache une aponévrose spéciale, l'*aponévrose cervicale moyenne*.

a. *Muscles sous-hyoïdiens*. — Ils sont au nombre de quatre, savoir : le sterno-cléido-hyoïdien, l'omo-hyoïdien, le sterno-chondro-thyroïdien et le thyro-hyoïdien.

α) Le *sterno-cléido-hyoïdien* (fig. 402,7) est un muscle rubané, de 20 à 25 millimètres de largeur, s'insérant en bas sur l'extrémité interne de la clavicule, ainsi que sur la partie externe de la face postérieure de la première pièce sternale. De là, il se porte obliquement en haut et en dedans pour venir s'insérer sur le bord inférieur de l'os hyoïde. Contigus au niveau de leur insertion hyoïdienne, les deux muscles sterno-cléido-hyoïdiens s'écartent graduellement l'un de l'autre en gagnant le tho-

rax, de façon à circonscrire entre eux un petit espace triangulaire à base inférieure.

β) L'*omo-hyoïdien* (fig. 402,8) se dégage de la face profonde du sterno-cléido-mastoïdien à 3 ou 4 centimètres au-dessus du sternum. Obliquement dirigé en haut et en dedans, il ne tarde pas à atteindre l'os hyoïde et se fixe au bord inférieur de cet os,

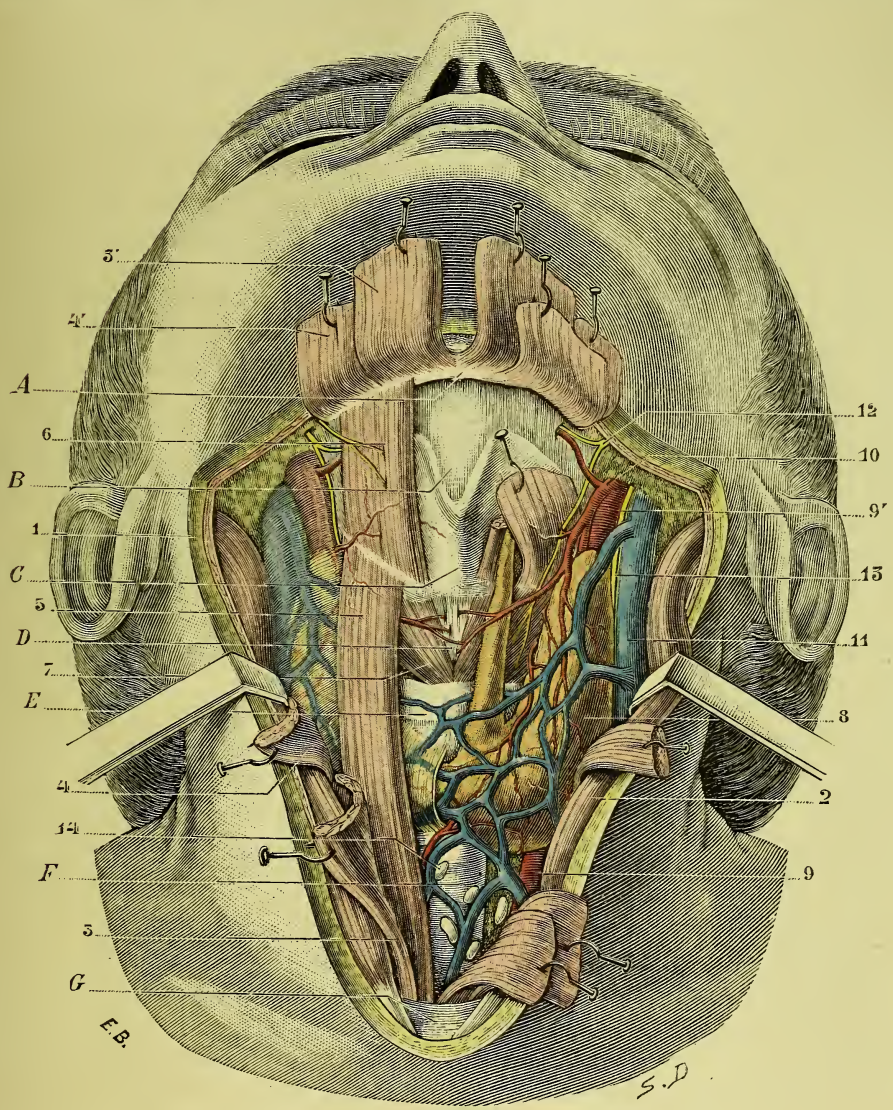


Fig. 405.

Région sous-hyoïdienne, plan sous-aponévrotique.

*A*, os hyoïde. — *B*, membrane thyro-hyoïdienne. — *C*, cartilage thyroïde. — *D*, membrane crico-thyroïdienne. — *E*, cartilage cricoïde. — *F*, trachée. — *G*, fourchette sternale.

1, peau et tissu cellulaire sous-cutané. — 2, sterno-cléido-mastoïdien fortement récliné en dehors. — 3, 3', sterno-cléido-hyoïdien. — 4, 4', omo-hyoïdien. — 5, sterno-thyroïdien. — 6, thyro-hyoïdien, avec son nerf. — 7, crico-thyroïdien. — 8, corps thyroïde avec, à gauche, la pyramide de Lalouette : la gaine péri-thyroïdienne enlevée du côté gauche, a été conservée du côté droit. — 9, carotide primitive. — 9', carotide externe. — 10, thyroïdienne supérieure (avec ses deux branches laryngées). — 11, veine jugulaire interne, recevant comme affluents les veines thyroïdiennes supérieures, moyennes et inférieures. — 12, nerf laryngé supérieur. — 13, branche descendante de l'hypoglosse. — 14, ganglions lymphatiques.

en dedans du précédent. Le muscle omo-hyoïdien, en traversant en diagonale la région sous-hyoïdienne, la partage en deux portions, ayant l'une et l'autre la

forme d'un triangle, ce sont : le *triangle omo-trachéal* et le *triangle omo-hyoïdien* de Velpeau. Le triangle omo-trachéal, situé en dedans et en bas, se trouve délimité : en dedans, par la ligne médiane ; en dehors et en haut, par l'omo-hyoïdien ; en dehors et en bas, par le sterno-cléido-mastoïdien. Le triangle omo-hyoïdien, moins étendu que le précédent, est formé : en haut, par la grande corne de l'os hyoïde ; en dedans, par l'omo-hyoïdien ; en dehors, par le sterno-cléido-mastoïdien. Ce dernier triangle est comblé par du tissu cellulo-adipeux : rappelons en passant que c'est à son niveau que se fait la bifurcation de la carotide primitive.

γ) Le *sterno-chondro-thyroïdien* (fig. 405,5) est un muscle rubané, situé en arrière du sterno-cléido-hyoïdien. Il prend naissance, en bas, sur le premier cartilage costal, ainsi que sur la face postérieure de la poignée du sternum. De là, il se porte obliquement en haut et en dehors et vient se fixer : 1° sur les deux tubercules de la face externe du cartilage thyroïde ; 2° sur une corde ligamenteuse, oblique en haut et en dehors, qui réunit ces deux tubercules. Contigus en bas au niveau de leur insertion sternale, les deux sterno-thyroïdiens s'écartent graduellement au fur et à mesure qu'ils se rapprochent du larynx ; il en résulte qu'ils sont séparés l'un de l'autre par un espace triangulaire à base supérieure.

δ) Le *thyro-hyoïdien* (fig. 405,6) est encore un muscle aplati, situé au-dessous du sterno-cléido-hyoïdien. Continuant le muscle précédent, il prend exactement naissance là où le sterno-thyroïdien se termine et il va s'insérer, d'autre part, sur le bord inférieur du corps et des grandes cornes de l'os hyoïde.

Chacun des muscles que nous venons de décrire est entouré d'une gaine propre : ces gaines, celluleuses plutôt que fibreuses, sont une dépendance de l'*aponévrose cervicale moyenne*.

b. *Aponévrose cervicale moyenne.* — L'aponévrose cervicale moyenne, on le sait (voy. les *Traités d'anatomie descriptive*), s'étend d'un omo-hyoïdien à l'autre. Insérée en haut à l'os hyoïde, cette aponévrose vient se fixer, en bas, sur tous les points osseux ou fibreux de l'orifice supérieur du thorax (sternum, clavicule, première côte, aponévrose du sous-clavier) qui peuvent lui fournir un point d'attache. Il convient d'ajouter que, au niveau de ses insertions thoraciques, elle jette sur les gros vaisseaux veineux de la base du cou (tronc veineux brachio-céphalique, veines thyroïdiennes, etc.), des expansions plus ou moins résistantes qui entourent les vaisseaux précités et les maintiennent ainsi toujours béants. Une telle disposition est importante au point de vue physiologique : elle permet, en effet, au vide produit par l'inspiration de se faire sentir jusque-là et facilite singulièrement la circulation veineuse du cou et de la tête. Elle ne l'est pas moins en pathologie, comme nous avons déjà eu l'occasion de le faire remarquer (p. 567), puisque, par le même mécanisme, elle favorise l'entrée de l'air dans une veine accidentellement ouverte, accident qui est presque toujours mortel. Elle l'est enfin en médecine opératoire, puisque, en prenant le muscle omo-hyoïdien comme repère de l'aponévrose cervicale moyenne et en réclinant en bas ce muscle et son aponévrose, il est possible de refouler et d'éviter les grosses veines de la base du cou.

c. *Ligne blanche sous-hyoïdienne.* Il n'est pas sans intérêt de faire remarquer que, sur la ligne médiane, un étroit interstice, de forme losangique (une pareille configuration résulte naturellement de l'obliquité, indiquée ci-dessus, des muscles sous-hyoïdiens), sépare les muscles d'un côté de ceux du côté opposé. Le long de cet interstice les deux aponévroses cervicales superficielle et moyenne se fusionnent intimement, de façon à former là une sorte de raphé médian, qui va de l'hyoïde au sternum et que l'on désigne parfois sous le nom de *ligne blanche sous-hyoï-*

*dienne*. L'intervalle losangique précité a son importance en médecine opératoire où il est connu sous le nom de *losange de la trachéotomie :* à son niveau, en effet, deux plans seulement, la peau et l'aponévrose, reposent sur le conduit laryngo-trachéal et sont à traverser par le chirurgien qui pratique l'ouverture de la trachée.

**6° Couche rétro-musculaire.** — Au delà de la couche musculaire que nous venons de décrire se trouvent les formations les plus diverses. Ce sont (fig. 405), en allant de bas en haut : 1° la *trachée* ou, plus exactement, la *portion cervicale de la trachée* ou *trachée cervicale;* 2° le *corps thyroïde;* 3° le *larynx;* 4° la *membrane thyro-hyoïdienne ;* 5° l'*os hyoïde*. Comme nous l'avons fait remarquer plus haut, nous étudierons à part le larynx, la trachée et le corps thyroïde et ne décrirons ici, comme fond de la région sous-hyoïdienne, que l'os hyoïde et la membrane thyro-hyoïdienne.

a. *Os hyoïde*. — L'os hyoïde appartient à la fois aux deux régions sus- et sous-hyoïdiennes. Il se compose d'un corps légèrement aplati d'avant en arrière et de quatre prolongements ou cornes, que l'on distingue en *grandes cornes* et *petites cornes*. Cet os, qui n'a avec le squelette aucune relation immédiate, est comme perdu au milieu des parties molles du cou et jouit par conséquent d'une très grande mobilité ; cette mobilité, faisons-le remarquer en passant, n'est pas sans gêner parfois le chirurgien intervenant sur la région, et il peut être indispensable, par exemple au cours de la ligature de la carotide externe ou de la linguale, de faire fixer l'os hyoïde par un aide pendant les manœuvres opératoires. L'os hyoïde, on le sait, contribue à former le squelette du pharynx. Ses fractures, relativement rares, empruntent au voisinage de cette cavité toute leur gravité : en effet, ouvertes dans le pharynx, elles s'infectent à peu près fatalement (Fischer).

b. *Membrane thyro-hyoïdienne*. — La membrane thyro-hyoïdienne relie le larynx à l'os hyoïde : elle se détache, en bas, du bord supérieur du cartilage thyroïde et vient se fixer, en haut, non pas sur le bord inférieur, mais bien sur le bord postérieur du corps de l'os hyoïde, ainsi que sur le bord postérieur de ses grandes cornes. C'est en l'incisant parallèlement et au ras du bord inférieur de l'os hyoïde que l'on découvre les orifices supérieurs du larynx et de l'œsophage, l'épiglotte et la portion laryngienne du pharynx, dans l'opération proposée par Malgaigne sous le nom de *laryngotomie sous-hyoïdienne* et appelée plus justement par Richet *pharyngotomie sous-hyoïdienne* (fig. 412, p. 582).

De forme quadrilatère, large de 4 ou 5 centimètres, haute de 2 ou 3, la membrane thyro-hyoïdienne nous présente deux faces : l'une antérieure ou superficielle, l'autre postérieure ou profonde. — La *face antérieure* est séparée du muscle thyro-hyoïdien, qui la recouvre, par une large bourse séreuse, la *bourse séreuse de* Boyer, dont le développement est la conséquence des mouvements incessants d'abaissement et d'élévation du larynx dans l'acte de la déglutition. Cette bourse séreuse (fig. 406, A et B), qui présente, tant dans sa forme que dans son étendue, de nombreuses variations individuelles, se prolonge ordinairement en haut entre la membrane thyro-hyoïdienne et la face postérieure de l'os hyoïde. Elle est, parfois, le siège d'hygromas, suppurés ou non, auxquels les anciens chirurgiens attribuaient, à tort, les fistules médianes du cou. Ajoutons encore qu'on rencontre quelquefois sur la face superficielle de la membrane thyro-hyoïdienne deux ou trois petits ganglions lymphatiques (Bourgery et Jacob) et que, sur les côtés, cette membrane répond aux vaisseaux et nerf laryngés supérieurs, qui glissent sur elle avant de la perforer. — La *face postérieure* de la membrane thyro-hyoïdienne répond : 1° latéralement, à la muqueuse qui revêt les gouttières pharyngo-laryngées ; 2° sur

la ligne médiane, à la face antérieure de la portion non libre de l'épiglotte, dont elle est en partie séparée cependant par une petite cavité que ferment en haut les replis glosso-épiglottiques et que comble une masse cellulo-adipeuse (fig. 407, 18).

Cette cavité, que nous appellerons *cavité préépiglottique*, a la forme d'un prisme triangulaire, à base supérieure répondant aux replis glosso-épiglottiques, à sommet inférieur correspondant au point d'insertion de l'épiglotte sur le cartilage thyroïde; elle est divisée en deux espaces secondaires par une cloison médiane, et communique avec l'espace thyro-hyoïdien latéral. Dans son intérieur se développent parfois des phlegmons, étudiés par Brousses et Brault (*Revue de chirurgie* 1893), qui sont susceptibles de se compliquer de symptômes d'asphyxie et de phénomènes d'intoxication plus ou moins grave. Ces phlegmons, en raison même de la situation de la loge où ils prennent naissance, se manifestent au début par une tuméfaction de consistance ligneuse, siégeant à la hauteur de la région thyro-hyoïdienne et laissant indemne le plancher buccal et la langue; ils peuvent plus tard, si on n'intervient pas, se diffuser dans la région sus-hyoïdienne. Le traitement qui leur est applicable consiste, lorsqu'ils sont encore limités à la loge préépiglottique, dans l'incision de la membrane thyro-hyoïdienne; mais lorsque le pus a envahi par diffusion la région sus-hyoïdienne, l'incision devra être pratiquée dans cette région et aller jusque sur la base de la langue.

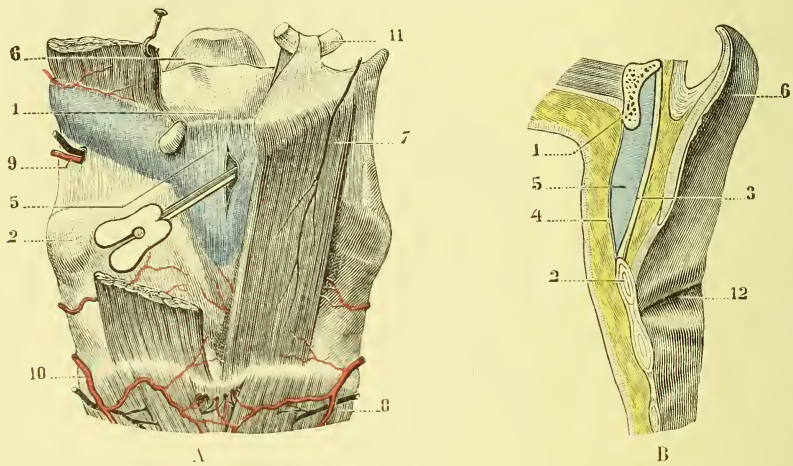


Fig. 406.

La bourse séreuse de Boyer : A, vue par sa face antérieure : B, vue en coupe sagittale.

1, os hyoïde. — 2, cartilage thyroïde. — 3, membrane thyro-hyoïdienne. — 4, aponévrose cervicale. — 5, bourse de Boyer, sur la face antérieure de laquelle se voit, un peu à droite de la ligne médiane, un ganglion lymphatique. — 6, épiglotte. — 7, muscle thyro-hyoïdien avec son nerf. — 8, muscle crico-thyroïdien. — 9, artère et nerf laryngé supérieurs. — 10, artère et nerf laryngé inférieurs. — 11, digastrique. — 12, ventricule du larynx.

Les bords latéraux de la membrane thyro-hyoïdienne sont représentés par deux petits cordons fibreux, qui vont des grandes cornes du thyroïde au sommet des grandes cornes de l'hyoïde et que l'on décrit souvent sous le nom de *ligaments thyro-hyoïdiens latéraux*. A leur partie moyenne se développe assez fréquemment un petit noyau cartilagineux (*cartilage hordéiforme*), qui s'ossifie avec les progrès de l'âge.

7° **Vaisseaux et nerfs profonds.** — Les *artères* destinées à la couche sous-aponévrotique de la région sous-hyoïdienne proprement dite sont de tout petit calibre et, de ce fait, entièrement négligeables dans la pratique. — Les *veines* se rendent, les unes à la jugulaire antérieure, les autres aux veines thyroïdiennes. — Les *lym-*

*phatiques* se rendent, en partie aux ganglions sus-sternaux, en partie aux ganglions carotidiens. — Les *nerfs* proviennent de deux sources : pour le thyro-hyoïdien, du tronc même de l'hypoglosse ; 2° pour les trois autres muscles (omo-hyoïdien, sterno-cléido-hyoïdien, sterno-thyroïdien) de l'anse de l'hypoglosse, que nous retrouverons (p. 649) dans la région sterno-cléido-mastoïdienne.

## *B*) — LARYNX

(RÉGION LARYNGÉE)

Le larynx occupe la partie moyenne de la région. Portion hautement différenciée du conduit aérifère, il ne sert pas seulement au passage de l'air de la respiration; il est encore, et c'est là son principal rôle, l'organe essentiel de la phonation. Aussi ses lésions s'accompagnent-elles, dans la plupart des cas, de troubles fonctionnels portant à la fois sur la respiration (dyspnée, toux), et sur la phonation (enrouement, aphonie). Après quelques considérations générales sur le larynx, nous étudierons sa constitution anatomique ou architecture. Nous envisagerons ensuite la surface extérieure du larynx ou *exolarynx*, par laquelle cet organe entre en rapport avec les formations qui l'entourent. Nous décrirons, enfin, sa surface intérieure ou *endolarynx*.

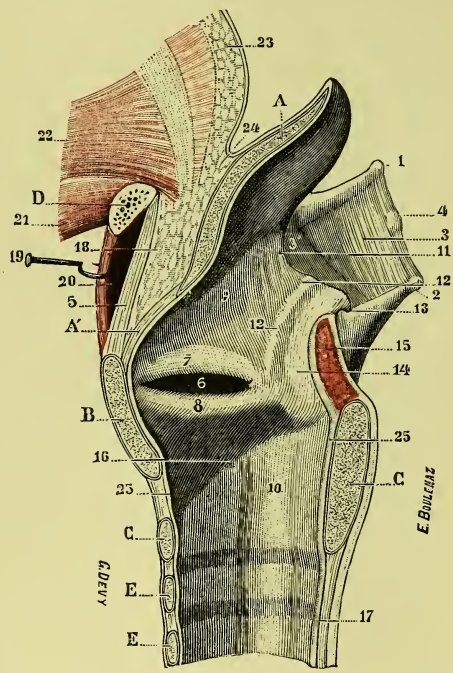


Fig. 407.

Coupe sagittale du larynx : segment droit de la coupe, vu par sa face interne (T.).

A, épiglotte, avec A', ligament thyro-épiglottique. — B, cartilage thyroïde. — C, cartilage cricoïde. — D, corps de l'os hyoïde. — E, anneaux cartilagineux de la trachée. 1, grande corne de l'hyoïde. — 2, corne supérieure du thyroïde. — 3, membrane thyro-hyoïdienne, avec 3', un faisceau qui va s'attacher sur les parties latérales de l'épiglotte. — 4, ligament thyro-hyoïdien latéral, avec son noyau cartilagineux. — 5, membrane thyro-hyoïdienne. — 6, ventricule du larynx. — 7, corde vocale supérieure. — 8, corde vocale inférieure. — 9, portion sus-glottique du larynx. — 10, sa portion sous-glottique. — 11, repli aryténo-épiglottique. — 12, relief formé par la glande préaryténoïdienne. — 13, saillie formée par le cartilage corniculé. — 14, face interne du cartilage aryténoïde droit. — 15, muscle ary-aryténoïdien. — 16, sillon répondant au bord supérieur de l'anneau cricoïdien. — 17, portion membraneuse de la trachée. — 18, paquet adipeux préépiglottique. — 19, muscle thyro-hyoïdien. — 20, bourse séreuse de Boyer. — 21, 22, muscles de la langue. — 23, base de la langue. — 24, repli glosso-épiglottique médian. — 25, muqueuse laryngée.

Nous insisterons un peu sur cette description de la cavité laryngée; car, si le larynx appartient par sa surface extérieure à la chirurgie générale, il appartient également par sa surface intérieure à la chirurgie spéciale, à la *laryngologie*. Le temps n'est plus, en effet, où les maladies du larynx étaient, pour la plupart, du domaine de la pathologie interne et où la description de l'intérieur de l'organe était exclusivement du ressort de l'anatomie descriptive. Aujourd'hui, grâce à la laryngoscopie, le chirurgien voit la surface intérieure du larynx, l'explore et intervient sur sa cavité. Sa disposition normale doit donc être bien connue de lui; aussi consacrerons-nous à son étude la place qui, dans un ouvrage d'anatomie topographique médico-chirurgicale, nous semble devoir légitimement lui revenir.

**1° Considérations générales.** — Nous examinerons rapidement, sous ce titre, la situation du larynx, ses dimensions, ses moyens de fixité :

a. *Situation.* — Le larynx est situé (fig. 422) : 1° immédiatement en avant du pharynx, avec lequel il communique ; 2° au-dessus de la trachée-artère, qu'il surmonte à la manière d'un chapiteau ; 3° au-dessous de la langue et de l'os hyoïde. — Sa limite

supérieure, formée par le bord supérieur du cartilage thyroïde, répond, chez l'adulte, la tête du sujet étant dans la rectitude, à la partie supérieure du corps de la cinquième vertèbre cervicale. — Sa limite inférieure, constituée par le cartilage cricoïde, correspond au rebord inférieur de la sixième vertèbre cervicale : rappelons que le tubercule antérieur de l'apophyse transverse de cette vertèbre, plus ou moins saillant, n'est autre chose que le *tubercule de Chassaignac,* repère important en médecine opératoire pour la ligature de la carotide primitive. Cette limite inférieure se trouve, chez l'adulte, à 45 ou 47 millimètres en moyenne au-dessus de la fourchette sternale ; comme A. Fasquelle l'a récemment montré (1903), elle s'abaisse dans le cas où il existe un affaissement de la colonne cervicale (dû, par exemple, à une subluxation ou à une fracture), et le cricoïde peut n'être plus séparé du sternum que par une distance de 28 millimètres et même moins ; cet abaissement du cricoïde doit donc être recherché chez les sujets qui ont subi un traumatisme de la région cervicale et, dans un cas douteux, il peut servir à reconnaître une fracture ou une subluxation des vertèbres cervicales.

La situation par rapport à la colonne vertébrale, que nous venons d'assigner au larynx de l'adulte, est celle qu'il présente habituellement sur le cadavre. Mais, sur le vivant, il occupe une position sensiblement plus basse, comme il est facile de s'en rendre compte en examinant aux rayons X le cou d'un sujet dont la tête est placée dans la rectitude. Si l'on a pris le soin de placer deux repères métalliques (un fil de plomb par exemple), l'un au niveau du bord supérieur du cartilage thyroïde, l'autre au niveau du bord inférieur du cartilage cricoïde, et si l'on note sur quel point de la colonne vertébrale ces deux repères se projettent, on constate ce qui suit : 1° la limite supérieure du larynx répond habituellement au disque qui sépare la sixième cervicale de la cinquième ; 2° la limite inférieure correspond au bord supérieur de la première dorsale. Ces chiffres sont ceux que nous avons obtenus 6 fois sur 10 sujets de diverses tailles (hommes âgés de 22 à 24 ans) que nous avons examinés aux rayons X.

Nous ajouterons que la situation du larynx varie sensiblement suivant l'âge et suivant le sexe : c'est ainsi qu'elle est plus élevée chez l'enfant que chez l'adulte, plus élevée également chez la femme que chez l'homme. Elle varie encore, chez le même sujet (le larynx, comme nous le verrons bientôt, jouissant d'une assez grande mobilité dans le sens vertical), suivant que la tête est en extension ou en flexion, suivant que le pharynx (auquel le larynx est en partie fixé) est au repos ou en contraction (déglutition), suivant enfin que le larynx lui-même est en état de fonctionnement (chant, phonation) ou non : c'est ainsi que l'organe s'élève pendant l'extension de la tête, pendant le premier temps de la déglutition, pendant l'émission des sons aigus ; il s'abaisse au contraire pendant l'émission des sons graves.

b. *Dimensions.* — Les dimensions du larynx sont, en moyenne, chez l'homme adulte, de 40 millimètres dans le sens vertical, de 43 millimètres dans le sens transversal, de 36 millimètres dans le sens antéro-postérieur ; elles varient beaucoup suivant les individus, suivant le sexe (on sait qu'elles sont plus petites, en particulier dans le sens antéro-postérieur, chez la femme que chez l'homme), enfin, suivant les âges. Nous rappellerons, à ce sujet, qu'à l'époque de la puberté, le larynx s'accroît brusquement et que ses modifications morphologiques entraînent un certain nombre de phénomènes d'ordre fonctionnel dont l'ensemble constitue ce qu'on appelle la *mue de la voix.* Ce brusque développement est, comme on le sait, plus prononcé chez le jeune garçon que chez la jeune fille. S'il reste incomplet, la voix garde ses caractères de voix infantile : c'est la *voix eunuchoïde.*

c. *Moyens de fixité.* — Le larynx est maintenu en position : en bas, par sa continuité avec la trachée ; en haut, par sa continuité avec le pharynx. Un certain nombre de muscles et de ligaments, que nous avons étudiés dans la région précédente, le rattachent encore, d'une part à l'os hyoïde, d'autre part à la base du thorax. Ces divers moyens d'union doivent être successivement et méthodiquement libérés dans la *laryngectomie* ou *extirpation du larynx.* Malgré la multiplicité de ses moyens de fixité, le larynx jouit de mouvements nombreux et assez étendus : mouvements verticaux de 2 à 3 centimètres d'étendue, qui se produisent pendant la

déglutition ; mouvements antéro-postérieurs associés aux précédents ; enfin, mouvements de latéralité que lui imprime facilement le chirurgien.

Tous ces mouvements normaux peuvent subir, à l'état pathologique, des modifications importantes à connaître : c'est ainsi qu'ils sont plus ou moins abolis quand il existe de l'inflammation périlaryngienne; c'est ainsi que l'excursion verticale du larynx est considérablement accrue dans les cas de sténose intra-laryngienne, tandis qu'elle est, au contraire, fortement réduite quand l'obstacle à la respiration occupe la région sous-glottique, la trachée par exemple (dans ce dernier cas, d'après Avellis, le larynx reste assez bas, presque plongeant dans la fossette sus-sternale) ; c'est ainsi, enfin, que dans certains cas d'anévrysme aortique (Litten) la trachée et le larynx présentent des mouvements communiqués, des pulsations, que perçoit nettement la main du chirurgien, lorsque le cou du malade est en extension.

**2° Architecture.** — Le larynx se compose essentiellement de pièces cartilagineuses, *cartilages du larynx,* qui en constituent le squelette. Des *articulations* et des *ligaments* unissent entre eux ces divers cartilages ; des *muscles,* fort nombreux, les mettent en mouvement ; une muqueuse, la *muqueuse laryngienne,* recouvre leur surface intérieure. Dans l'étude que nous allons faire de ces diverses parties constituantes du larynx, nous nous bornerons, en dehors de ce qui intéresse l'anatomie médico-chirurgicale, à de brèves indications, renvoyant pour plus de détails aux Traités d'anatomie descriptive.

*A.* Cartilages du larynx. — Ils sont au nombre de neuf (fig. 408 et 409) : 1° trois *impairs* et *médians,* ce sont le cartilage cricoïde, le cartilage thyroïde et l'épiglotte ; 2° six *pairs* et *latéraux* , ce sont les cartilages aryténoïdes, les cartilages corniculés de Santorini et les cartilages de Wrisberg.

a. *Cartilage cricoïde.* — Le cartilage cricoïde, qui n'est que le premier anneau de la trachée modifié pour supporter le larynx proprement dit, est en forme de bague à chaton postérieur. Il s'ossifie comme les autres cartilages du larynx à partir de l'âge adulte. Ses fractures sont exceptionnelles ; elles ne se produisent que sous l'influence d'un traumatisme intense, ce qui, faisons-le remarquer en passant, explique pourquoi, en pareil cas, la mort du blessé a été souvent observée. Sa section, dans la trachéotomie chez l'adulte, est pour le moins inutile, car, étant donné le peu d'élasticité du cartilage à cet âge et sa forme en anneau complet, il est à peu près impossible d'écarter suffisamment les deux lèvres de la plaie; il n'en est pas de même chez l'enfant.

b. *Cartilages aryténoïdes.* — Les angles supérieurs du chaton cricoïdien supportent les cartilages aryténoïdes, petites pyramides triangulaires dont le sommet supérieur est libre, dont la base inférieure repose sur le cricoïde. — Le sommet de chaque aryténoïde, dirigé en haut, s'incline légèrement en dedans vers celui du côté opposé. Il est surmonté par le *cartilage corniculé* ou *cartilage de Santorini,* qui lui adhère intimement et le continue ; nous y reviendrons plus loin. — La base offre deux apophyses : l'une, antérieure, appelée *apophyse vocale,* parce qu'elle donne insertion à la corde vocale, l'autre, externe, appelée encore *apophyse musculaire,* parce que sur elle s'attachent les muscles moteurs du cartilage.

c. *Cartilage thyroïde.* — Le cartilage thyroïde ressemble assez bien à un livre à demi ouvert, dont le dos serait vertical et tourné en avant. Il est formé par deux cartilages latéraux disposés verticalement et unis l'un à l'autre sur la ligne médiane par un troisième cartilage très petit, en forme d'aiguille de boussole, qui a été décrit par Rambaud et Renault. L'existence de ce petit cartilage, qui ne se fusionne avec les pièces latérales que lorsque l'ossification du thyroïde est achevée, nous explique pourquoi, dans les fractures du cartilage thyroïde observées chez les sujets dont le cartilage n'est pas ossifié, la fissure est toujours située, non pas

sur la ligne médiane, mais un peu en dehors d'elle : elle répond, en effet, à la suture qui unit les pièces latérales à la pièce médiane.

Le bord inférieur du thyroïde repose sur la circonférence du cricoïde, à laquelle il est uni par la membrane crico-thyroïdienne. — Le bord supérieur nous présente, sur la ligne médiane, une échancrure toujours facilement perceptible à travers les téguments. — Les deux bords postérieurs droit et gauche donnent attache

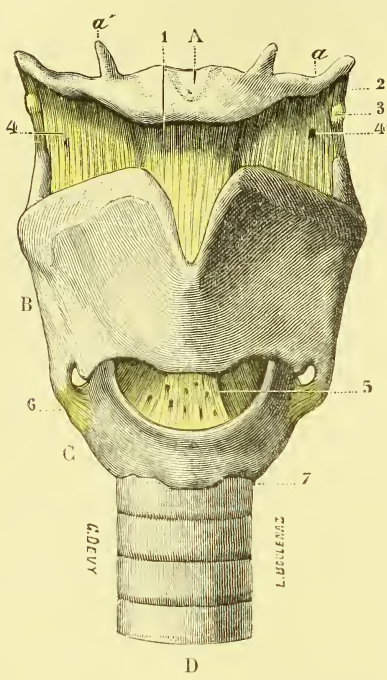


Fig. 408.
Les cartilages et les ligaments du larynx, vus par leur face antérieure (T.).

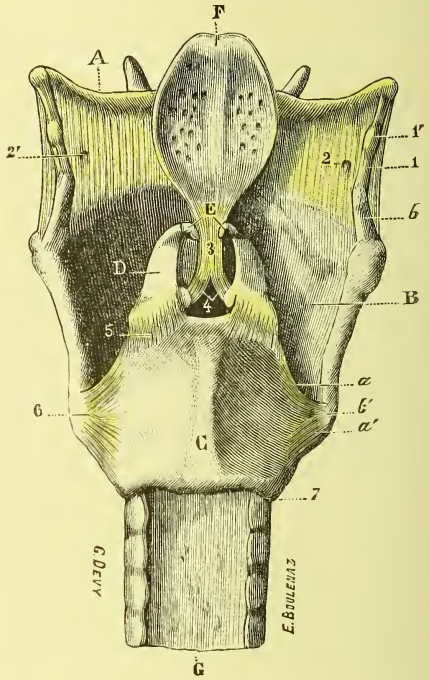


Fig. 409.
Les cartilages et les ligaments du larynx, vus par leur face postérieure (T.).

Fig. 408. — A, os hyoïde, avec : *a*, ses grandes cornes ; *a'*, ses petites cornes. — B, cartilage thyroïde. — C, cartilage cricoïde. — D, trachée-artère. — 1, membrane thyro-hyoïdienne. — 2, ligaments thyro-hyoïdiens latéraux, avec 3, noyau cartilagineux contenu dans leur épaisseur. — 4, 4', orifices livrant passage aux vaisseaux laryngés supérieurs. — 5, membrane crico-thyroïdienne. — 6, articulations crico-thyroïdiennes latérales. — 7, union du cricoïde avec la trachée.

Fig. 409. — A, os hyoïde. — B, cartilage thyroïde, avec : *b*, ses cornes supérieures ; *b'*, ses cornes inférieures. — C, cartilage cricoïde. — D, cartilages aryténoïdes. — E. cartilages corniculés ou de Santorini. — F, épiglotte. — G, trachée-artère. — 1, ligaments thyro-hyoïdiens latéraux, avec 1', leur noyau cartilagineux. — 2, membrane thyro-hyoïdienne, avec 2', orifices pour l'artère laryngée supérieure. — 3, ligament thyro-épiglottique. — 4, ligaments thyro-aryténoïdiens inférieurs. — 5, articulations et ligaments crico-aryténoïdiens. — 6, articulations et ligaments crico-thyroïdiens latéraux, avec *a*, leurs faisceaux ascendants, et *a'*, leurs faisceaux descendants. — 7, union du cricoïde avec la trachée.

au pharynx et se prolongent, en haut et en bas, sous la forme de deux apophyses verticales : les grandes cornes et les petites cornes.

Disons dès maintenant que les cordes vocales viennent s'insérer en avant dans l'angle saillant du thyroïde et que, par suite, dans la *thyrotomie* de Desault (opération qui, comme on le sait, consiste à fendre le cartilage sur la ligne médiane pour enlever des corps étrangers, cureter la cavité du larynx, extirper des tumeurs), il importe que la section du thyroïde soit faite très exactement sur la ligne médiane, pour ne pas blesser l'une ou l'autre des deux cordes vocales.

d. *Épiglotte.* — L'épiglotte est un fibro-cartilage impair et médian, situé au-devant de l'orifice supérieur du larynx, sur lequel il s'abaisse à la manière d'un opercule, lorsque le larynx vient, au moment de la déglutition, s'appliquer contre

la base de la langue. Elle revêt la forme d'une feuille implantée par son pétiole (le ligament thyro-épiglottique) dans l'angle rentrant du thyroïde, immédiatement au-dessus de l'insertion des cordes vocales. Nous y reviendrons plus loin.

e. *Cartilages de Santorini.* — Les cartilages corniculés de Santorini sont deux petits noyaux cartilagineux, de 4 à 6 millimètres de longueur, situés immédiatement au-dessus des aryténoïdes. Leur forme est celle d'un petit cône, dont la base repose sur le sommet tronqué de l'aryténoïde et dont le sommet, recourbé en dedans et en arrière, arrive presque au contact de celui du côté opposé.

f. *Cartilages de Wrisberg.* — Au nombre de deux comme les précédents, l'un droit, l'autre gauche, les cartilages de Wrisberg se trouvent situés dans les replis aryténo-épiglottiques. Chacun d'eux revêt la forme d'un petit cylindre, mesurant 8 à 10 millimètres de hauteur sur 2 millimètres de largeur. Du reste, ils ne sont pas constants et, quand ils existent, ils présentent, dans leur volume, des variations individuelles fort étendues.

*B.* Articulations, ligaments et muscles du larynx. — Les différentes pièces cartilagineuses que nous venons de décrire sont réunies entre elles, soit par de simples ligaments, soit par de véritables articulations qu'un certain nombre de muscles sont destinés à mouvoir.

a. *Union des aryténoïdes avec le cricoïde.* — Les deux cartilages aryténoïdes sont unis au bord supérieur du cartilage cricoïde au moyen d'une articulation arthrodiale munie d'une synoviale et d'une capsule ligamenteuse (fig. 409,5), articulation qui permet aux aryténoïdes d'exécuter des mouvements, dont le résultat est l'occlusion ou l'ouverture de la glotte. L'inflammation de cette articulation (*arthrite crico-aryténoïdienne*) ou son ankylose amènent l'immobilisation de la corde vocale correspondante, tout comme les paralysies récurrentielles unilatérales (voy. fig. 419). Les mouvements dont elle jouit, mouvements qui sont visibles à la laryngoscopie, sont au nombre de trois :

1° Un mouvement de rapprochement vers la ligne médiane, amenant au contact les faces internes des aryténoïdes et, par suite, entraînant le rétrécissement de la glotte : il est produit par la contraction du *muscle ary-aryténoïdien;* ce muscle (fig. 410,2), le seul muscle impair du larynx, on le sait, s'étend du bord externe d'un aryténoïde au bord externe de l'aryténoïde opposé ;

2° Un mouvement de pivotement de l'aryténoïde autour de son axe vertical ayant pour résultat, suivant le muscle qui agit, de porter l'apophyse musculaire en avant ou en arrière et, par suite, l'apophyse vocale en dedans ou en dehors : dans le premier cas, la glotte est fermée, dans le deuxième elle est largement ouverte. Le *muscle crico-aryténoïdien latéral* (fig. 411,4), qui naît sur la partie latérale du bord supérieur du cricoïde et qui vient se terminer sur l'apophyse externe de l'aryténoïde correspondant, produit le mouvement de fermeture de la glotte ; le *muscle crico-aryténoïdien postérieur* (fig. 410,3), qui prend naissance sur la face postérieure du chaton cricoïdien et qui va s'insérer sur l'apophyse externe de l'aryténoïde, en arrière du muscle précédent, produit le mouvement d'ouverture de la glotte ;

3° Un mouvement de bascule du sommet des aryténoïdes ; il résulte de l'action combinée des muscles précédents et du *thyro-aryténoïdien* que nous allons retrouver dans un instant.

b. *Union des aryténoïdes avec le thyroïde et avec l'épiglotte.* — Les cartilages aryténoïdes sont unis au cartilage thyroïde par des ligaments situés dans l'épaisseur des cordes vocales supérieure et inférieure et par un muscle, le *muscle thyro-*

*aryténoïdien,* qui occupe l'épaisseur de la corde vocale inférieure et de la paroi externe du ventricule du larynx et dont la contraction, plus ou moins forte, est en rapport avec les mille nuances de la vocalisation (Luc). Ce muscle (fig. 411,5) s'insère en avant dans les deux tiers inférieurs de l'angle rentrant du cartilage thyroïde, ainsi que sur la partie moyenne de la membrane crico-thyroïdienne sous-jacente à cet angle ; en arrière, il se divise en deux faisceaux, l'un interne, l'autre externe, qui se fixent : l'interne, situé dans l'épaisseur de la corde vocale inférieure, sur le sommet et les deux bords de l'apophyse vocale de l'aryténoïde; l'externe, placé entre l'aile du thyroïde et la paroi externe du ventricule laryngien, sur tout

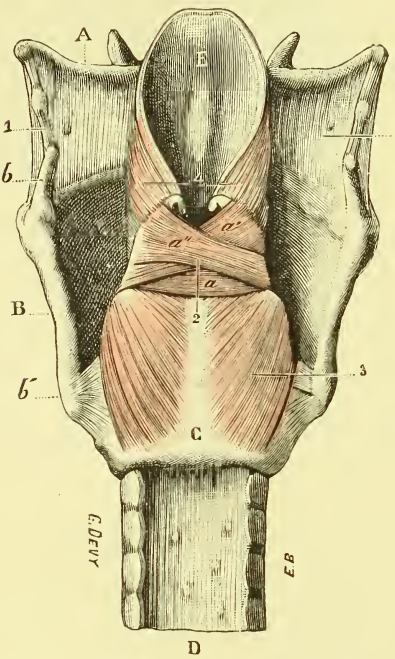


Fig. 410.

Les muscles du larynx, vue postérieure (T.).

A, os hyoïde avec ses grandes et ses petites cornes. B, cartilage thyroïde, avec : *b*, ses cornes supérieures ; *b'*, ses cornes inférieures. — C, cartilage cricoïde. — D, trachée-artère. — E, épiglotte.

1, ligaments thyro-hyoïdiens latéraux, avec leur noyau cartilagineux. — 1', membrane thyro-hyoïdienne. — 2, muscle ary-aryténoïdien, avec : *a*, son faisceau transverse ; *a'*, et *a''*, ses deux faisceaux obliques. — 3, muscle crico-aryténoïdien postérieur. - 4, muscle aryténo-épiglottique.

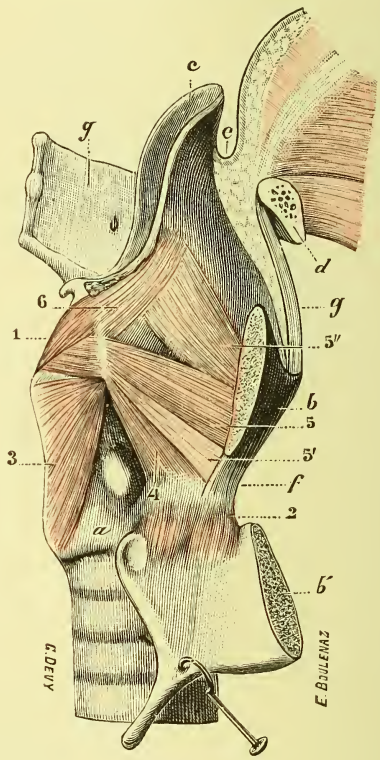


Fig. 411.

Les muscles du larynx, vus sur la face latérale droite de l'organe (T.).

*a*, cartilage cricoïde. — *b*, cartilage thyroïde, dont l'aile droite *b'*, incisée un peu en dehors de la ligne médiane, a été érignée en bas. — *c*, épiglotte. — *d*, os hyoïde. — *e*, repli glosso-épiglottique médian. — *f*, membrane crico-thyroïdienne. — *g*, membrane thyro-hyoïdienne.

1, muscle ary-aryténoïdien. — 2, muscle crico-thyroïdien. — 3, muscle crico-aryténoïdien postérieur. — 4, muscle crico-aryténoïdien latéral. — 5, muscle thyro-aryténoïdien, avec : 5', son faisceau ary-syndesmien ; 5'', son faisceau thyro-membraneux. — 6, muscle aryténo-épiglottique.

le bord externe de l'aryténoïde. — Les cartilages aryténoïdes sont encore reliés à l'épiglotte par les ligaments aryténo-épiglottiques qui occupent l'épaisseur des replis de même nom.

c. *Union du cricoïde avec le thyroïde.* — Le cricoïde et le thyroïde sont unis l'un à l'autre, à leur partie moyenne, par le ligament crico-thyroïdien et, sur les côtés, par une véritable articulation.

α) Le ligament ou mieux la *membrane crico-thyroïdienne* (fig. 408,5), semblable

à la membrane qui unit le thyroïde à l'os hyoïde, ferme l'espace crico-thyroïdien. Élastique et très résistante, elle présente, dans sa portion médiane, plusieurs orifices destinés aux vaisseaux laryngés inférieurs et aux filets du nerf laryngé externe, qui pénètrent dans la portion sous-glottique du larynx. Elle est recouverte sur les côtés par les petits muscles crico-thyroïdiens qui la séparent de la peau et de l'aponévrose ; on trouve assez souvent, reposant sur sa surface externe, au niveau de la ligne médiane, deux ou trois petits ganglions lymphatiques signalés par Engel et qui reçoivent, lorsqu'ils existent, des lymphatiques de la portion sous-glottique du larynx (Most). L'espace crico-thyroïdien, que ferme la membrane précitée, est un espace de forme triangulaire, large de 2 centimètres, haut de 1 centimètre et demi en moyenne à sa partie médiane seulement ; car, sur les côtés, il va en se rétrécissant de plus en plus. Cet espace est, chez l'adulte, suffisamment large pour laisser passer une canule à trachéotomie. Si l'on songe qu'il est toujours facile à reconnaître par l'exploration de la partie antérieure du cou et, qu'à son niveau, la cavité trachéale n'est séparée de l'extérieur que par la peau, l'aponévrose et la membrane crico-thyroïdienne, on s'explique pourquoi l'opération de la *laryngotomie intercrico-thyroïdienne* — opération qui consiste, comme on le sait, en l'ouverture du conduit aérien au niveau de l'espace crico-thyroïdien — pourquoi, disons-nous, cette opération a presque détrôné (chez l'adulte seulement, nous le répétons) la trachéotomie proprement dite. La laryngotomie intercrico-thyroïdienne, à laquelle se rattachent les noms de Vicq-d'Azyr et de Krishaber, est, en effet, une opération d'une extrême simplicité, que tout médecin doit pouvoir et savoir pratiquer.

β) L'*articulation crico-thyroïdienne* (fig. 408 et 409,6), qui avec la membrane précitée unit les deux grands cartilages du larynx, est formée par les petites cornes du thyroïde et les parties latérales du cricoïde ; c'est une arthrodie munie d'une synoviale et d'une capsule ligamenteuse. Comme l'articulation crico-aryténoïdienne, elle est, parfois, le siège de lésions inflammatoires, autrement dit d'arthrite. Cette *arthrite crico-thyroïdienne* a une symptomatologie qui la distingue des autres arthrites laryngées; elle se traduit, en effet, par le défaut de tension de la corde vocale, visible à la laryngoscopie, et par un point douloureux articulaire que réveillent les mouvements et que la palpation extérieure du larynx met aisément en évidence (E. Escat). L'articulation crico-thyroïdienne permet au thyroïde de glisser sur le cricoïde et même de basculer légèrement en avant et en arrière. Ces mouvements, qui ont pour but de tendre les cordes vocales, sont produits par deux muscles, les crico-thyroïdiens que, en raison de leur rôle dans la phonation, Lermoyez appelle encore *muscles du chanteur*. Les *muscles crico-thyroïdiens* (fig. 406,7) s'insèrent, d'une part sur la face antérieure du cricoïde et se fixent, d'autre part, sur l'angle inféro-postérieur du thyroïde. Ils recouvrent en partie la face externe de la membrane crico-thyroïdienne ; mais, par suite de leur direction divergente, ils laissent entre eux sur la ligne médiane, un espace suffisant pour que, dans la laryngotomie intercrico-thyroïdienne, le bistouri du chirurgien ne les intéresse pas.

d. *Résumé.* — Au total, les mouvements que les articulations et les muscles que nous venons d'étudier permettent au larynx d'exécuter sont au nombre de trois, savoir : 1° un mouvement de rapprochement ou d'adduction des cordes vocales; 2° un mouvement d'écartement ou d'abduction des cordes vocales; 3° un mouvement de tension de ces mêmes cordes vocales. Ces trois mouvements sont en rapport, il est à peine besoin de le faire remarquer, avec le rôle que le larynx est destiné à jouer dans la respiration et surtout dans la phonation.

α) Le *mouvement d'adduction*, qui a pour effet de rétrécir la glotte, est produit surtout par l'ary-aryténoïdien, lequel, nous le savons, est le seul muscle impair du larynx, et par les deux crico-aryténoïdiens latéraux. La suppression de ce mouvement (paralysie des muscles adducteurs) entraîne une notable altération de la voix.

β) Le *mouvement d'abduction*, qui a pour effet de dilater la glotte, résulte surtout de l'action des deux crico-aryténoïdiens postérieurs. Lorsque ces muscles sont paralysés (paralysie des abducteurs), la respiration est gravement troublée.

γ) Le *mouvement de tension*, qui permet aux cordes vocales de vibrer et par conséquent de produire un son, est opéré principalement par les deux thyro-aryténoïdiens et accessoirement par les deux crico-thyroïdiens. La paralysie de ces muscles entraîne l'aphonie. Ajoutons cependant que la paralysie isolée des crico-thyroïdiens peut ne se manifester que par de la raucité de la voix et qu'il est même possible de faire disparaître cette raucité en attirant en bas le cartilage thyroïde.

*D.* Muqueuse laryngée. — Le larynx est recouvert, sur sa face postérieure et dans toute l'étendue de sa surface intérieure, par une muqueuse, la *muqueuse laryngée*. La muqueuse laryngée est tapissée par un épithélium cylindrique cilié, sauf au niveau des cordes vocales inférieures, où il devient pavimenteux stratifié. Elle renferme des glandes en grappe qui sécrètent normalement un mucus visqueux peu abondant. Elle renferme aussi des follicules clos : ils sont nombreux, surtout dans le ventricule de la glotte et plus particulièrement dans les parois de l'appendice (voy. p. 585) où, d'après Frenkel, ils forment une sorte d'*amygdale laryngienne* capable de s'hypertrophier et de donner naissance à une tumeur, que l'on décrit parmi les états pathologiques réunis sous le nom d'*éversion du ventricule*. La muqueuse du larynx se continue, en bas avec la muqueuse de la trachée, en haut avec la muqueuse de la langue et du pharynx. Cette continuité anatomique favorise le passage de l'inflammation de l'un de ces organes à l'autre.

Nous indiquerons, tout à l'heure, en étudiant l'endolarynx, l'aspect que présente la muqueuse à l'état normal et les modifications qu'elle subit à l'état pathologique. Disons ici, seulement, qu'adhérente au plan sous-jacente dans certains points (face postérieure de l'épiglotte, portion libre des cordes vocales), elle en est séparée, dans le reste du larynx et plus particulièrement sur la face externe des replis aryténo-épiglottiques, par une celluleuse lâche qui peut devenir le siège d'une infiltration séreuse, improprement appelée *œdème de la glotte*. Cette infiltration, qui peut s'observer dans un certain nombre de maladies du larynx, expose les sujets qui en sont atteints aux dangers de la suffocation. Disons encore que les lésions ulcéreuses graves de la muqueuse, observées parfois au cours de la syphilis, de la variole, de la fièvre typhoïde, de la tuberculose, se propagent au périchondre et au cartilage (*périchondrites* et *chondrites*) et entraînent, lorsqu'elles guérissent, la formation de *rétrécissements du larynx* et, en conséquence, une gêne plus ou moins considérable de la respiration (dyspnée, cornage).

**3° Surface extérieure du larynx, exolarynx.** — Maintenant que nous connaissons une à une les différentes parties constituantes du larynx, nous pouvons étudier l'organe dans son ensemble. Envisagé dans son ensemble, le larynx a la forme d'une pyramide triangulaire, dont la base dirigée en haut s'ouvre dans le pharynx et dont le sommet, fortement tronqué, se continue avec la trachée. Il nous présente trois faces : deux faces antéro-latérales, l'une droite, l'autre gauche, et une face postérieure.

α) Des trois faces de l'organe, deux seulement sont libres : ce sont les *faces antéro-*

*latérales*. A peu près planes et obliquement inclinées de dehors en dedans et d'arrière en avant, elles répondent (fig. 405, p. 569), en avant, aux parties molles de la région sous-hyoïdienne (énumérées plus haut), qu'elles soulèvent en formant cette saillie, plus ou moins accusée suivant les sujets, que l'on désigne sous le nom de *pomme d'Adam*. En arrière, elles sont en rapport avec la carotide primitive et, en dehors d'elle, avec le pneumogastrique et la veine jugulaire interne, qui cheminent le long de leur bord postérieur; fait intéressant à noter, la saillie que forme le larynx en avant de ces organes les protège suffisamment pour que, dans les tentatives de suicide par section du cou, ils soient rarement atteints par l'instrument vulnérant. Tout à fait en bas, les faces antéro-latérales du larynx répondent à l'isthme et aux bords latéraux du corps thyroïde (voy. corps thyroïde).

β) La *face postérieure* du larynx (fig. 191 p. 262) est engainée par le pharynx ; elle contribue à former la paroi antérieure de ce conduit (voy. *Pharynx*).

γ) La *base* fait également saillie dans la cavité pharyngienne ; on lui donne encore, pour ce motif, le nom d'*orifice pharyngien* du larynx.

δ) Quant au *sommet*, il est formé par un orifice arrondi, qui se confond avec la trachée-artère, c'est l'*orifice inférieur* du larynx. Il est situé exactement sur le même plan horizontal que l'extrémité inférieure du pharynx.

Les rapports du larynx avec le pharynx sont, comme on le voit, assez étendus. Ils ont été longuement étudiés avec la région pharyngienne. Nous nous contenterons ici de dire qu'ils expliquent la dysphagie, toujours très prononcée, observée dans certaines affections du larynx et en particulier dans la tuberculose laryngée, dont les lésions siègent souvent sur la face postérieure de l'organe et sur son orifice supérieur. Ils expliquent, également, la division clinique des cancers du larynx en cancers développés sur la portion pharyngienne de l'organe ou *cancers extrinsèques*, et en cancers développés dans la cavité laryngienne proprement dite ou *cancers intrinsèques :* les premiers sont presque toujours des cancers propagés, secondaires à un cancer lingual ou pharyngé et leur pronostic est particulièrement grave; les autres sont primitifs, moins rapidement malins que les précédents et d'un traitement chirurgical plus facile.

**4° Endolarynx, divisions topographiques du larynx.** — La cavité laryngienne, large à sa partie supérieure, large également à sa partie inférieure, nous présente à sa partie moyenne une portion rétrécie appelée *glotte*. De là, la division de l'endolarynx en trois étages : un *étage sus-glottique*, un *étage glottique*, un *étage sous-glottique*

*A*. Étage sus-glottique. — L'étage sus-glottique s'étend depuis l'orifice supérieur du larynx jusqu'aux cordes vocales inférieures exclusivement. Il comprend, en même temps que l'orifice supérieur du larynx, les cordes vocales supérieures et les ventricules du larynx : ces formations, en effet, envisagées au point de vue pathologique et opératoire, appartiennent manifestement à l'étage supérieur du larynx et doivent être décrites avec lui. Ainsi compris, l'étage sus-glottique est une cavité infundibuliforme plus large et plus profonde en avant qu'en arrière. Il nous présente à étudier : 1° l'*orifice supérieur du larynx;* 2° les *cordes vocales supérieures ;* 3° les *ventricules du larynx*.

a. *Orifice supérieur du larynx*. — L'orifice supérieur ou pharyngien du larynx (fig. 412) est constitué : en avant, par l'épiglotte; sur les côtés, par les replis ary-épiglottiques et les gouttières pharyngo-laryngées; en arrière, par le sommet des aryténoïdes.

α). *L'épiglotte,* nous le savons, est un fibro-cartilage uni à la langue par sa face antérieure (*replis glosso-épiglottiques,* voy. p. 471), uni encore au thyroïde par son sommet et aux aryténoïdes par ses bords. — A l'examen laryngoscopique (fig. 413), elle apparaît normalement sous la forme d'un bourrelet mince et lisse, d'une couleur jaune rougeâtre comparable à celle de la face conjonctivale des paupières. Ce bourrelet, qui répond aux bords de l'organe, est sinueux ; concave en arrière sur la ligne médiane, il devient convexe sur les côtés. Au-dessous du sommet de l'épiglotte, sur la ligne médiane par conséquent, on aperçoit une saillie

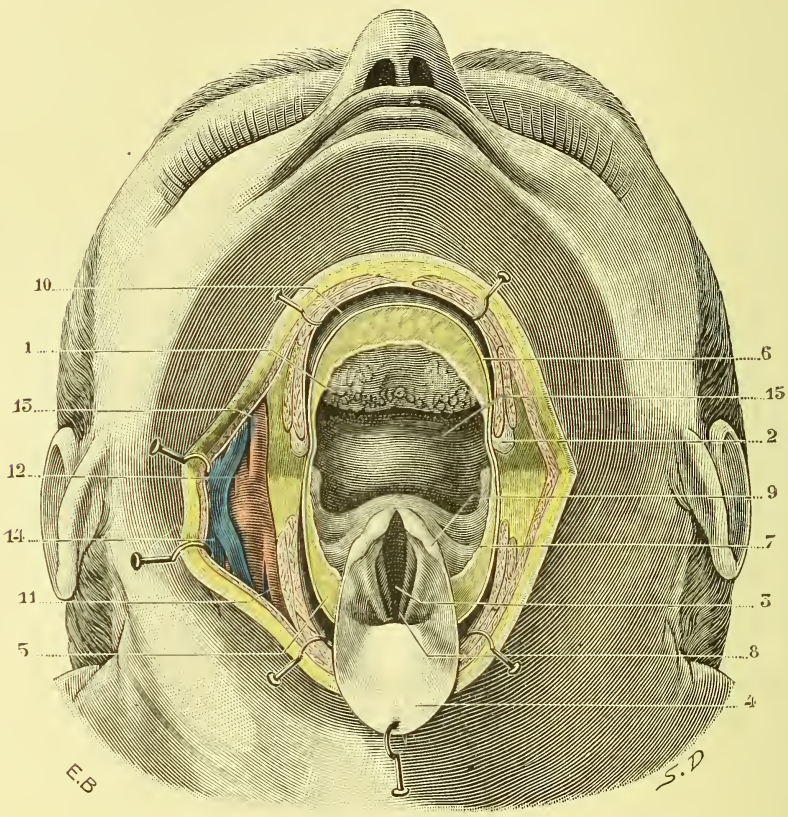


Fig. 412.
Orifice supérieur du larynx. Vue antéro-supérieure, après une incision transversale pratiquée dans la région sous-hyoïdienne.

Une incision horizontale (celle de la laryngotomie sous-hyoïdienne) a été pratiquée au ras du bord inférieur de l'os hyoïde, ouvrant le pharynx. L'épiglotte a été attirée hors de la plaie ; elle entraîne avec elle le larynx dont l'orifice supérieur est nettement visible.

Sur le côté gauche de la figure la commissure de la plaie a été écartée en dehors, pour montrer les rapports avec les vaisseaux.

1, base de la langue. — 2, grande corne de l'os hyoïde. — 3, glotte. — 4, épiglotte. — 5, paquet adipeux préépiglottique. — 6, membrane thyro-hyoïdienne. — 7, muqueuse du pharynx. — 8, corde vocale inférieure. — 9, sommet des aryténoïdes. — 10, bourse de Boyer. — 11, artère thyroïdienne supérieure. — 12, carotide externe. — 13, artère linguale. — 14, veine jugulaire interne. — 15, paroi postérieure du pharynx.

rouge qui surplombe et masque la commissure antérieure des cordes vocales, et qui est formée par la portion convexe de la face postérieure de l'épiglotte vue en raccourci : c'est le *tubercule de Czermak.* Tel est le type d'épiglotte que l'on rencontre le plus souvent à l'examen laryngoscopique ; mais il importe de savoir que la forme et la position de l'épiglotte sont des plus variables à l'état normal. Parmi les divers types que l'on peut observer, il en est un certain nombre qui sont sus-

ceptibles de gêner l'exploration du larynx; ce sont les épiglottes longues, les épiglottes tombantes, les épiglottes rétrécies transversalement à la base (CHAVASSE et TOUBERT). — A l'état pathologique, l'épiglotte peut être le siège d'œdème, d'infiltration, de tumeurs bénignes ou malignes, d'ulcérations (lupus, tuberculose, syphilis, variole, lèpre, etc.). Ces ulcérations, lorsqu'elles sont étendues, déforment ses bords, les rongent et, parfois, réduisent cet appendice à l'état de moignon informe. On comprend qu'en pareil cas, l'épiglotte ne pouvant pendant la déglutition remplir complètement son rôle de protection à l'égard du larynx, des parcelles alimentaires pénètrent dans les cavités laryngienne et trachéale et provoquent des accidents graves (spasmes de la glotte, bronchopneumonies).

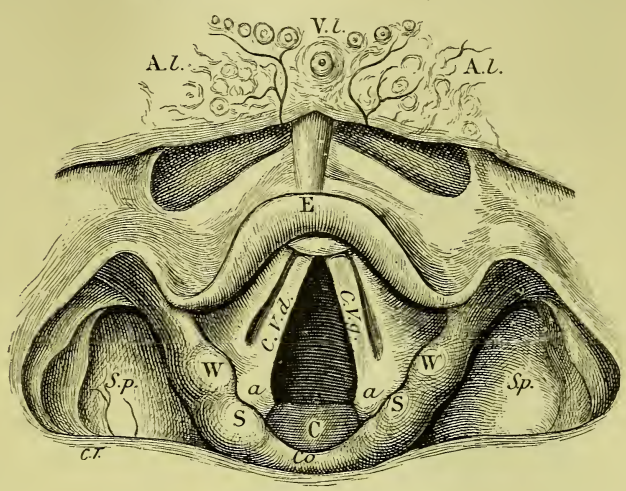


Fig. 413.
Image laryngoscopique normale (d'après CHAVASSE et TOUBERT).

*V. l.*, *V* lingual. — *A. l.*, amygdale linguale. — *E*, épiglotte. — *Sp*, sinus piriformes. — *W*, cartilage de Wrisberg. — *S*, cartilages de Santorini. — *Co*, commissure interaryténoïdienne. — *C.* face antérieure du chaton cricoïdien. — *C. V. d.*, corde vocale droite. — *C. V. g.*, corde vocale gauche — *a*, apophyse vocale.

β) *Les replis ary-épiglottiques*, qui s'étendent des bords de l'épiglotte au sommet des aryténoïdes, sont minces en avant ; ils s'arrondissent et s'élargissent en se dirigeant en arrière et en bas vers les cartilages aryténoïdes. Les lésions qu'on y observe sont semblables à celles de l'épiglotte et coïncident d'ordinaire avec elles : rougeur dans les inflammations simples, ulcérations, infiltration inflammatoire ou œdémateuse transformant, lorsqu'elle est diffuse, les bords de l'orifice laryngien en un bourrelet comparable à l'aspect du paraphimosis ou du museau de tanche du col utérin (fig. 414). Comme l'épiglotte, les replis aryténo-épiglottiques sont parfois le siège de tumeurs malignes : ces tumeurs, à l'inverse de celles qui se développent dans la région glottique (cancers intrinsèques du larynx), sont très rarement primitives ; elles sont, comme nous l'avons déjà dit, presque toujours consécutives à un cancer de la base de la langue ou du pharynx (cancers extrinsèques du larynx), ce qui explique leur plus grande gravité.

Fig. 414.
Œdème de l'orifice supérieur du larynx (d'après CHAVASSE et TOUBERT).

En avant, le bourrelet formé par l'épiglotte, en arrière, ceux des aryténoïdes. Au fond, la partie moyenne de la glotte et des cordes vocales.

γ) Les *gouttières pharyngo-laryngées*, encore appelées *sinus naviculaires* ou *piriformes* ou encore *fossettes hyoïdes*, sont comprises entre les bords de l'épiglotte et les replis ary-épiglottiques d'une part, la grande corne de l'hyoïde, la membrane hyo-thyroïdienne et l'aile du cartilage thyroïde d'autre part ; elles embrassent par leur concavité les ligaments ary-épiglottiques et les aryténoïdes. Leur paroi externe, qui au laryngoscope apparaît avec une coloration jaune rosée, blanchâtre même par endroits, est en rapport intime avec l'origine de l'artère linguale ; aussi, une tumeur maligne

siégeant à ce niveau peut-elle ulcérer l'artère et se compliquer rapidement d'hémorrhagies foudroyantes.

δ) Le *sommet des aryténoïdes,* repéré par le cartilage de Santorini, apparaît à l'examen laryngoscopique sous l'aspect d'un petit tubercule jaune rougeâtre comme l'épiglotte, situé de chaque côté de la ligne médiane, à la partie postérieure des replis ary-épiglottiques (en dehors et à côté d'eux on aperçoit, souvent, une deuxième saillie due au relief du cartilage de Wrisberg). La saillie que forment les cartilages de Santorini constitue un repère important dans l'examen laryngoscopique. Elle permet, en effet, de reconnaître la position des aryténoïdes et les mouvements qu'exécutent ces derniers : ainsi on voit les deux cartilages de Santorini se rapprocher, s'entrecroiser même, pendant l'occlusion de la glotte ; on les voit au contraire s'écarter, lorsque l'orifice glottique se dilate.

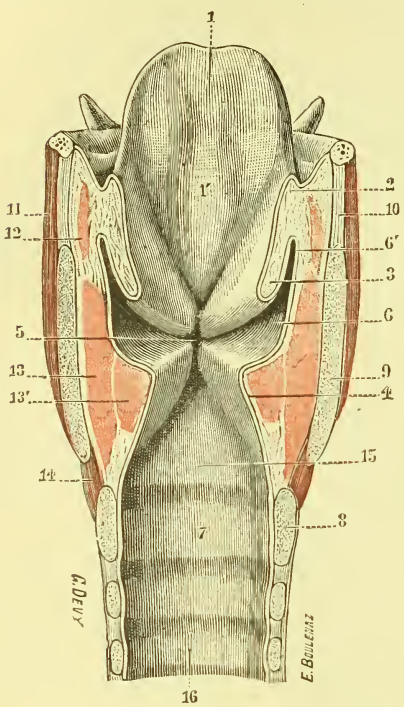


Fig. 415.

Coupe frontale du larynx : le segment antérieur de la coupe, vu par sa face postérieure (T.).

1, face postérieure de l'épiglotte, avec 1', son bourrelet. — 2, repli aryténo-épiglottique. — 3, corde vocale supérieure. — 4, corde vocale inférieure. — 5, fossette centrale de Merkel. — 6, ventricule du larynx, avec 6', son prolongement ascendant. — 7, arc antérieur du cricoïde. — 8, coupe du même cartilage. — 9, cartilage thyroïde. — 10, membrane thyro-hyoïdienne. — 11, muscle thyro-hyoïdien. — 12, muscle aryténo-épiglottique. — 13, muscle thyro-aryténoïdien, avec 13', son faisceau interne contenu dans l'épaisseur de la corde vocale inférieure. — 14, muscle crico-thyroïdien. — 15, portion sous-glottique du larynx. — 16, cavité de la trachée.

b. *Cordes vocales supérieures.* — Les cordes vocales supérieures, encore appelées *fausses cordes vocales*, ou *bandes ventriculaires,* (fig. 417,6) sont deux replis membraneux qui, comme on le sait, ne jouent aucun rôle important dans la phonation, à l'inverse des cordes vocales inférieures. Elles s'attachent : en avant, à la partie la plus élevée de l'angle rentrant du cartilage thyroïde ; en arrière, sur la face antérieure des aryténoïdes. Vues au laryngoscope (fig. 413), elles apparaissent sous la forme de deux replis horizontaux, qui, partant de la face interne des replis ary-épiglottiques, s'avancent vers la ligne médiane, à la rencontre l'un de l'autre. Leurs mouvements sont à peu près nuls. Leur coloration est rose vif et tranche nettement sur la blancheur des cordes vocales vraies, qui sont situées au-dessous d'elles et qui les débordent sur la ligne médiane. Leurs lésions sont semblables à celles du reste de l'étage sus-glottique, avec lesquelles elles coïncident habituellement (hyperhémie, œdème, ulcérations).

c. *Ventricules du larynx.* — Les ventricules du larynx (fig. 417) sont deux petites cavités, l'une droite, l'autre gauche, interposées entre les cordes vocales supérieures et les cordes vocales inférieures. Leur longueur mesure en moyenne 20 millimètres, leur largeur 6 ou 7 millimètres. Ils sont plus développés chez l'homme que chez la femme. La fente en forme de boutonnière par laquelle ils s'ouvrent dans le larynx, toujours un peu moins longue que le ventricule lui-même, est visible à l'examen laryngoscopique, lorsqu'on regarde attentivement les bords des cordes vocales, surtout si on utilise en même temps les mouvements de flexion latérale de la tête

du sujet. La muqueuse du ventricule peut s'hypertrophier et donner ainsi naissance à une tumeur connue sous le nom d'*éversion du ventricule*. Le ventricule peut encore être le point de départ de tumeurs aériennes intralaryngées, appelées *laryngocèles*, qui soulèvent la bande ventriculaire et le repli ary-épiglottique et qui, parfois, font saillie au cou sous la membrane hyo-thyroïdienne.

Ordinairement, la paroi supérieure du ventricule formée par la face inférieure de la corde vocale supérieure présente, au niveau de sa partie antérieure, un petit diverticule (*portion antérieure du ventricule* ou *appendice* de quelques auteurs), qui s'enfonce dans l'épaisseur du repli aryténo-épiglottique. Ce petit diverticule (fig. 415,6), long de 1 centimètre environ et large de 5 à 8 millimètres (Nicolas) au point où il débouche dans le ventricule, serait, d'après W. Gruber, l'homologue des vastes diverticules (*poches laryngiennes* ou *sacs laryngiens*) que l'on observe chez les mammifères, notamment chez les grands singes. D'après Fraenkel, il ne serait autre chose qu'une formation lymphatique et sa disposition rappellerait de tous points celle d'un crypte amygdalien : cavité d'une part, paroi infiltrée de nodules lymphoïdes d'autre part; de là le nom d'*amygdale laryngienne* que lui donne cet auteur.

*B*. Étage glottique. — L'étage glottique est constitué : 1° par les cordes vocales inférieures ; 2° par les aryténoïdes qui les meuvent. L'espace que ces formations délimitent entre elles porte le nom de *glotte* ou *espace glottique*. C'est un des éléments les plus importants de l'endolarynx.

a. *Cordes vocales inférieures*. — Les cordes vocales inférieures ou *cordes vocales vraies* (fig. 417,5) sont deux replis élastiques, musculo-membraneux, longs de 20 à 25 millimètres chez l'homme, de 16 à 20 millimètres chez la femme. Elles s'attachent : 1° en avant, dans l'angle rentrant du cartilage thyroïde à 3 millimètres au-dessous des bandes ventriculaires ; 2° en arrière sur l'apophyse vocale des aryténoïdes. — A l'examen laryngoscopique, les cordes vocales vraies apparaissent sous l'aspect de deux bandelettes lisses et brillantes, d'une couleur blanc nacré, qui convergent l'une vers l'autre en avant pour former la *commissure antérieure*, et qui divergent, au contraire, en arrière pour aller s'attacher à l'aryténoïde correspondant. Elles sont essentiellement mobiles. Leur bord libre est mince dans sa partie antérieure, qui répond à la glotte membraneuse ; il est épais, présentant parfois des sillons, dans sa partie postérieure, qui correspond à la glotte cartilagineuse. A leur niveau, la muqueuse adhère intimement au plan sous-jacent ; aussi, malgré l'expression restée classique d'*œdème de la glotte*, il faut bien savoir que les cordes vocales ne sont presque jamais le siège de l'œdème aigu. — A l'état pathologique, l'aspect des cordes vocales inférieures se modifie sensiblement : c'est ainsi que, dans le cas d'inflammation (laryngites aiguës et chroniques), elles prennent une coloration qui varie du rose au rouge violacé, s'épaississent et, en même temps, perdent leur aspect brillant ; c'est ainsi encore que, dans le cas de laryngite tuberculeuse ou syphilitique, des ulcérations déforment leur bord libre. Ajoutons qu'en raison de la structure de la muqueuse qui les recouvre (cette muqueuse, nous le savons, présente à leur niveau un épithélium pavimenteux et de nombreuses papilles), les cordes vocales inférieures sont un des lieux d'élection des tumeurs endo-laryngées (fig. 416). Parmi celles-ci, les unes sont bénignes : tel le *nodule des chanteurs*, sorte de « durillon professionnel » des cordes vocales qui siège toujours sur leur bord libre, à l'union du tiers antérieur avec les deux tiers postérieurs ; tels encore les papillomes, les fibromes, les kystes glandulaires. D'autres, au contraire, sont mali-

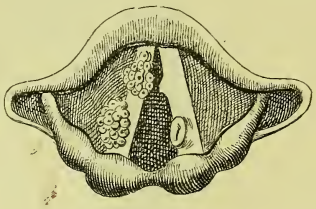

Fig. 416.
Néoformations des cordes vocales (d'après Chavasse et Toubert).

☞ Sur la corde vocale droite, polypes en chou-fleur. — Sur la corde vocale gauche, en avant un nodule ; en arrière un épaississement pachydermique de la corde.

gnes et parmi elles nous citerons l'épithélioma des cordes vocales (cancer endolaryngé ou cancer intrinsèque du larynx); nous avons déjà, à plusieurs reprises, attiré l'attention sur la malignité différente des cancers du larynx, suivant qu'ils sont intrinsèques ou extrinsèques; nous n'y reviendrons pas.

b. *Aryténoïdes.* — Les aryténoïdes (fig. 417, 1 et 2), dont nous connaissons la forme pyramidale, font une saillie reconnaissable à gauche et à droite de la ligne médiane,

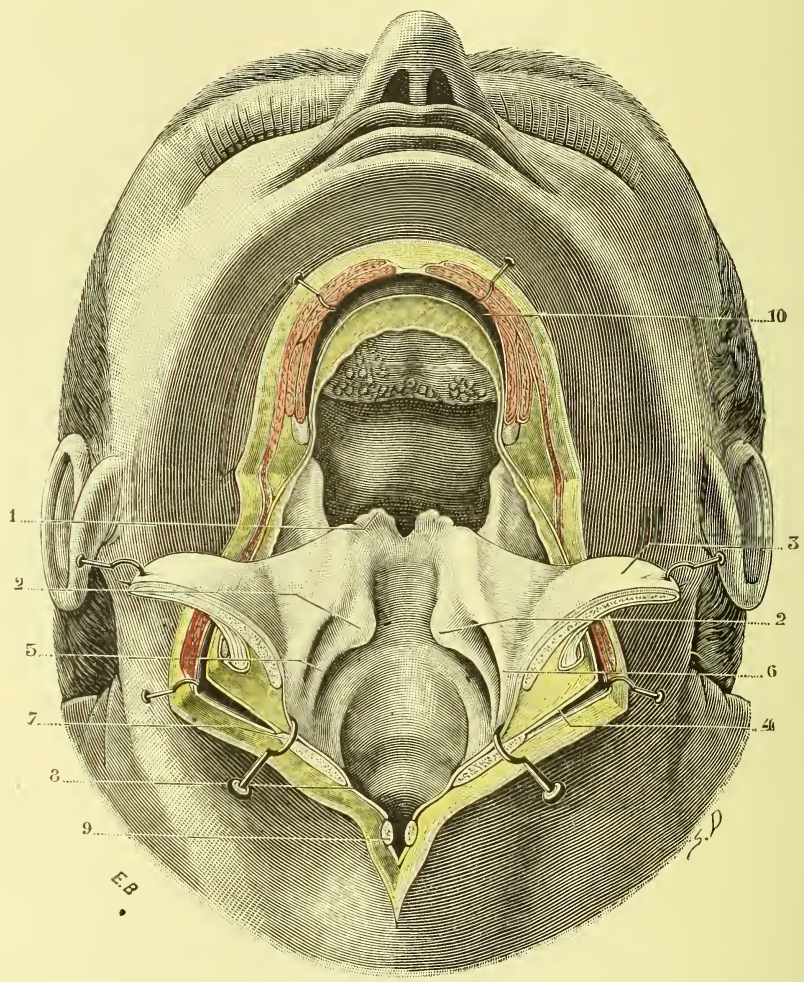


Fig. 417.

Endolarynx. Vue antéro-supérieure après une incision transversale pratiquée un peu au-dessous de l'os hyoïde.

C'est la même préparation que celle représentée fig. 412. En plus, le larynx a été sectionné sur la ligne médiane (c'est l'incision de la thyrotomie), et les deux valves laryngiennes écartées en dehors. On aperçoit tous les détails de la cavité du larynx.

1, sommet de l'aryténoïde : entre celui-ci et le sommet de l'aryténoïde opposé, on aperçoit l'échancrure inter-aryténoïdienne limitée en bas par la commissure postérieure. — 2, base des aryténoïdes. — 3, épiglotte sectionnée. — 4, membrane thyro-hyoïdienne. — 5, corde vocale inférieure : entre elle et la corde vocale supérieure, on aperçoit le ventricule du larynx. — 6, corde vocale supérieure. — 7, cartilage thyroïde. — 8, membrane crico-thyroïdienne. — 9, cricoïde. — 10, bourse séreuse de Boyer.

au-dessus et en arrière de l'extrémité postérieure des cordes vocales, à l'extrémité postérieure des replis ary-épiglottiques. Ils sont en partie séparés l'un de l'autre par une petite échancrure, l'*échancrure inter-aryténoïdienne* ou *rimula*. La muqueuse

qui les recouvre présente une coloration rouge toujours prononcée ; elle est assez lâche et forme une série de plis longitudinaux, véritables plis de locomotion des aryténoïdes, s'effaçant lorsque les cartilages s'éloignent l'un de l'autre (dilatation de la glotte), s'exagérant au contraire lorsqu'ils se rapprochent (fermeture de la glotte). Le pli muqueux, qui réunit en haut le sommet des aryténoïdes et qui délimite l'échancrure inter-aryténoïdienne précitée, porte le nom de *commissure postérieure*. La région aryténoïdienne est un des sièges d'élection de la *tuberculose laryngée* à son début.

c. *Glotte*. — La glotte (fig. 412 et 413) est la fente (*fente glottique*) que délimitent entre elles : en avant, les cordes vocales (*glotte ligamenteuse* ou *glotte vocale* des physiologistes) ; en arrière, la face interne des aryténoïdes (*glotte cartilagineuse* ou *glotte respiratoire* des physiologistes). Sa longueur est de 26 à 32 millimètres chez

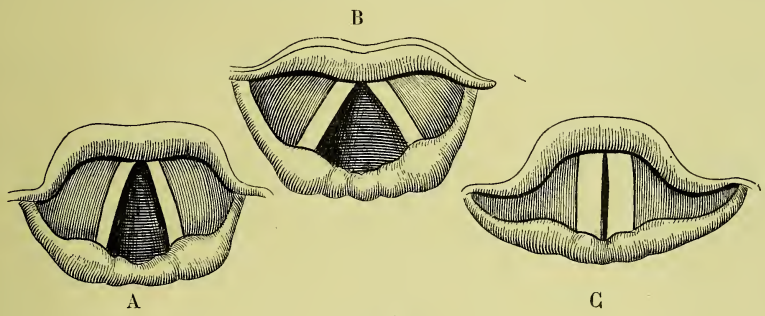


Fig. 418.

Images laryngoscopiques de la glotte normale (d'après Chavasse et Toubert).

A, la glotte en attitude de repos. — B, la glotte en inspiration forcée. — C, la glotte en attitude de phonation ou d'effort.

l'homme, de 21 à 26 millimètres chez la femme. Sa largeur, comme sa forme, varient naturellement à l'état normal avec la position qu'occupent les cordes vocales inférieures, replis essentiellement mobiles qui, suivant les besoins de la phonation et de la respiration, tantôt se rapprochent de la ligne médiane, tantôt au contraire s'en éloignent. Comme la figure 418, que nous empruntons à Chavasse et Toubert, le montre nettement, la glotte prend, dans les grandes inspirations, la forme d'une sorte de losange dont la largeur peut atteindre 10 à 15 millimètres ; au contraire, dans la phonation ou dans l'effort, elle devient une fente linéaire antéro-postérieure et disparaît même complètement (occlusion de la glotte). A l'état de repos, c'est-à-dire pendant la respiration calme, elle a la forme d'un triangle isocèle dont la base mesure 7 ou 8 millimètres chez l'homme, 5 ou 6 chez la femme.

Cette forme de la glotte au repos ne doit pas être confondue avec celle que la glotte présente sur le cadavre (*attitude cadavérique*, Ziemssen). Sur le cadavre, en effet, les bords du triangle glottique, tout en restant encore à une certaine distance l'un de l'autre, se rapprochent davantage que dans l'attitude de repos, par suite de la disparition complète du tonus musculaire qui, chez le vivant, maintient la glotte dans une certaine abduction (Semon). Cette attitude cadavérique de la glotte, lorsqu'on l'observe sur le vivant et qu'elle n'est modifiée ni par les efforts d'inspiration, ni par la phonation du sujet, est pathologique : elle est caractéristique de la paralysie récurrentielle totale bilatérale.

Les formes normales de la glotte subissent, on le conçoit aisément, d'importantes modifications à l'état pathologique (fig. 419 et fig. 420). Parmi ces formes pathologiques les plus intéressantes à connaître sont celles qui accompagnent les paralysies du larynx. Nous venons de signaler l'aspect de la glotte dans les paralysies récurrentielles totales bilatérales : ajoutons que, lorsque la paralysie est limitée à une moitié du larynx seulement (paralysie récurrentielle totale unilatérale), une seule corde vocale est en attitude cadavérique et y reste invariablement fixée, tandis que la corde saine continue à obéir aux mouvements de l'inspiration ou de la phonation (voy. fig. 419). — Dans la paralysie bilatérale des adducteurs, ou autrement dit, dans la paralysie des muscles qui

ferment la glotte, les cordes vocales sont en attitude normale au repos; elles s'écartent l'une de l'autre dans les grandes inspirations; elles sont incapables de se rapprocher dans l'effort ou dans la phonation. — Lorsque ce sont les muscles abducteurs, c'est-à-dire les muscles dilatateurs de la glotte, qui sont paralysés, la fente glottique est presque fermée et reste en cet état, malgré les

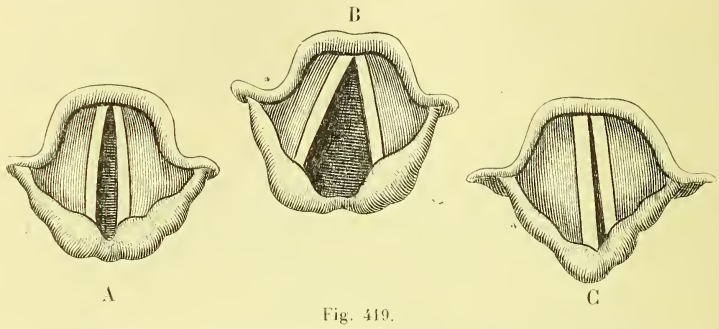


Fig. 419.

A, image de la glotte dans la paralysie récurrentielle bilatérale (cette image n'est modifiée ni par l'inspiration forcée, ni par la phonation). — B et C, images de la glotte dans la paralysie récurrentielle unilatérale (gauche). (Le larynx est examiné au repos (B), puis pendant la phonation (C). (d'après Chavasse et Toubert).

efforts d'inspiration du malade : aussi, voit-on la dyspnée survenir au moindre effort et la respiration s'accompagner de cornage. — Dans les troubles de motilité d'origine périphérique (névrite des expansions terminales des récurrents, myopathie, arthropathie), l'aspect de la glotte est linéaire dans la portion ligamenteuse, triangulaire dans sa portion cartilagineuse, lorsque c'est le muscle ary-aryténoïdien qui est intéressé (fig. 420 A.) ; elle est fusiforme dans son ensemble, lorsqu'il s'agit du muscle thyro-aryténoïdien (fig. 420 B.) ; elle est, enfin, fusiforme dans la première portion, triangulaire dans la seconde, lorsque les deux muscles précédents sont lésés à la fois (fig. 420 C.).

Faisons remarquer, en terminant, que la glotte représente la partie la plus étroite de l'arbre laryngo-trachéal et que, par suite, les corps étrangers qui pénètrent dans le conduit respira-

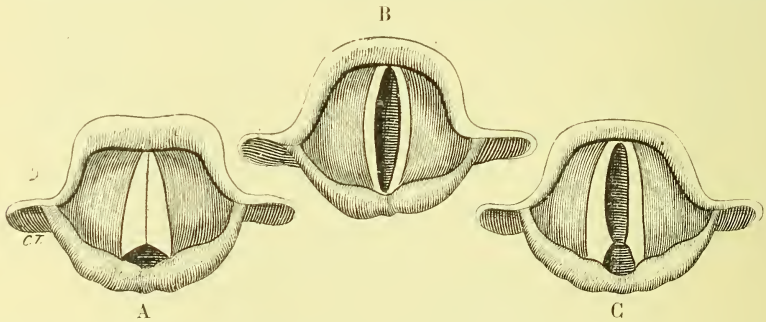


Fig. 420.

Images de la glotte dans les paralysies périphériques (d'après Chavasse et Toubert). Paralysie isolée de l'ary-aryténoïdien (A), des thyro-aryténoïdiens (B), paralysie associée des deux muscles précédents (C).

toire s'arrêtent souvent à son niveau et se fixent dans les ventricules ou dans l'étage sus-glottique : ajoutons encore que les lésions qui siègent à ce niveau (fausses membranes de la diphtérie, ulcérations, tumeurs, cicatrices) produisent plus facilement qu'ailleurs, la *sténose laryngée*, laquelle, on le sait, se caractérise par du cornage, en même temps que par de la dyspnée.

*C.* Étage sous-glottique. — L'étage sous-glottique est le moins important du larynx ; il comprend toute la portion de cet organe qui se trouve située entre la glotte et un plan passant par le bord inférieur du cricoïde. Il est difficile à voir à l'examen laryngoscopique : il faut que le sujet ouvre largement la glotte et, par conséquent, fasse de larges inspirations. On aperçoit alors (fig. 426) : 1° en avant, des lignes courbes alternativement rouges et jaunâtres qui représentent la partie antérieure du cricoïde et les premiers anneaux de la trachée ; 2° en arrière, la face antérieure du chaton cricoïdien. Les inflammations sous-glottiques (laryngite sous-glottique aiguë) déterminent assez facilement une tuméfaction intense qui se manifeste, chez l'enfant, par les symptômes du *faux croup* ou *laryngite stridu-*

*leuse*. Les tumeurs de l'étage sous-glottique sont presque toutes des fibromes ou des papillomes et siègent toujours en avant, ce qui tient, d'après Nardi (1902), à ce fait que la muqueuse de cette partie du larynx ne renferme des papilles que dans sa partie antérieure seulement.

**5° Vaisseaux et nerfs.** — Le larynx, organe hautement différencié et de structure très complexe, possède une vascularisation et une innervation très riches.

*A*. Artères. — Les artères (fig. 421) sont au nombre de six, trois de chaque côté : on les distingue en supérieure, inférieure et postérieure. — L'*artère laryngée supérieure* provient de la thyroïdienne supérieure. Elle s'engage entre le muscle thyro-hyoïdien et la membrane thyro-hyoïdienne, perfore ensuite cette membrane (au-dessous du point où nous avons vu que l'on pratiquait l'incision de la pharyngotomie sous-hyoïdienne) et vient se distribuer à la portion sus-glottique du larynx. — L'*artère laryngée inférieure* est encore une branche de la thyroïdienne supérieure (voy. fig. 405,10; p. 569). Située au-dessous de la précédente, elle perfore d'avant en arrière la membrane crico-thyroïdienne pour venir se distribuer à la portion sous-glottique de l'organe. Cette artère envoie souvent à celle du côté opposé une branche anastomotique, à direction transversale, qui chemine sur la face externe de la membrane crico-thyroïdienne et que l'on sectionne forcément, lorsqu'on pratique la laryngotomie inter-crico-thyroïdienne. L'hémostase, dans la plupart des cas, se fait d'elle-même. Le chirurgien n'a à s'en préoccuper que s'il intervient chez un malade porteur d'une tumeur thyroïdienne, auquel cas l'anastomose en question, est augmentée de volume. — L'*artère laryngée postérieure*, ordinairement de tout petit calibre, provient de la thyroïdienne inférieure. Elle chemine au-dessous de la muqueuse qui revêt la face postérieure du larynx et se distribue, en partie à cette muqueuse, en partie aux deux muscles crico-aryténoïdien et ary-aryténoïdien.

*B*. Veines. — Les veines laryngées sont encore au nombre de trois : une veine laryngée supérieure, une veine laryngée moyenne et une veine laryngée postérieure. — La *veine laryngée supérieure* répond à l'artère homonyme. Elle provient de la portion sus-glottique du larynx et vient se jeter, après avoir traversé la membrane thyro-hyoïdienne, soit dans la veine thyroïdienne supérieure, soit dans la jugulaire interne. Elle s'anastomose avec les veines de la base de la langue et avec les veines du pharynx. — La *veine laryngée moyenne* répond assez bien à l'artère laryngée inférieure. Issue de la portion sous-glottique du larynx, elle traverse la membrane crico-thyroïdienne et vient s'ouvrir, comme la précédente, dans la veine thyroïdienne supérieure. — La *veine laryngée postérieure* naît, comme son nom l'indique, de la face postérieure du larynx. Elle aboutit à l'une des veines thyroïdiennes inférieures.

*C*. Lymphatiques. — Les lymphatiques du larynx, très nombreux dans l'étage sus-glottique, sont relativement rares dans les étages glottiques et sous-glottiques : cette disposition, disons-le en passant, nous explique pourquoi l'envahissement ganglionnaire est tardif dans le cancer intrinsèque du larynx. Ils aboutissent, en grande partie, aux ganglions carotidiens ; quelques-uns seulement se rendent aux ganglions récurrentiels, ainsi qu'à ces ganglions inconstants que nous avons décrits plus haut et qui se trouvent situés en avant de l'arbre laryngo-trachéal.

*D*. Nerfs. — L'innervation du larynx est sous la dépendance de deux nerfs : le laryngé supérieur et le laryngé inférieur. L'un et l'autre appartiennent à la classe des nerfs mixtes, c'est-à-dire qu'ils renferment à la fois des fibres sensitives et des fibres motrices.

α) Le *nerf laryngé supérieur* (fig. 405, 12) se détache de la partie inférieure du ganglion plexiforme et, de là, se porte vers le larynx, en décrivant une longue courbe à concavité dirigée en haut et en avant. Il se partage, un peu en arrière de l'os hyoïde, en deux rameaux : 1° un *rameau supérieur*, exclusivement sensitif, qui, après avoir traversé la membrane thyro-hyoïdienne, se distribue aux deux faces de l'épiglotte et à la portion sus-glottique de la muqueuse du larynx, à laquelle il donne son exquise sensibilité; on sait, en effet, quels réflexes (spasme de la glotte, toux convulsive) provoquent le plus faible attouchement de la muqueuse du larynx ou même une simple lésion irritative; 2° un *rameau inférieur* (*nerf laryngé externe*) à la fois sensitif et moteur, qui se porte obliquement en bas et en avant vers le muscle crico-thyroïdien, donne un rameau à ce muscle et perfore ensuite la membrane crico-thyroïdienne, pour venir se distribuer à la muqueuse de la portion sous-glottique du larynx ainsi qu'à la muqueuse du ventricule.

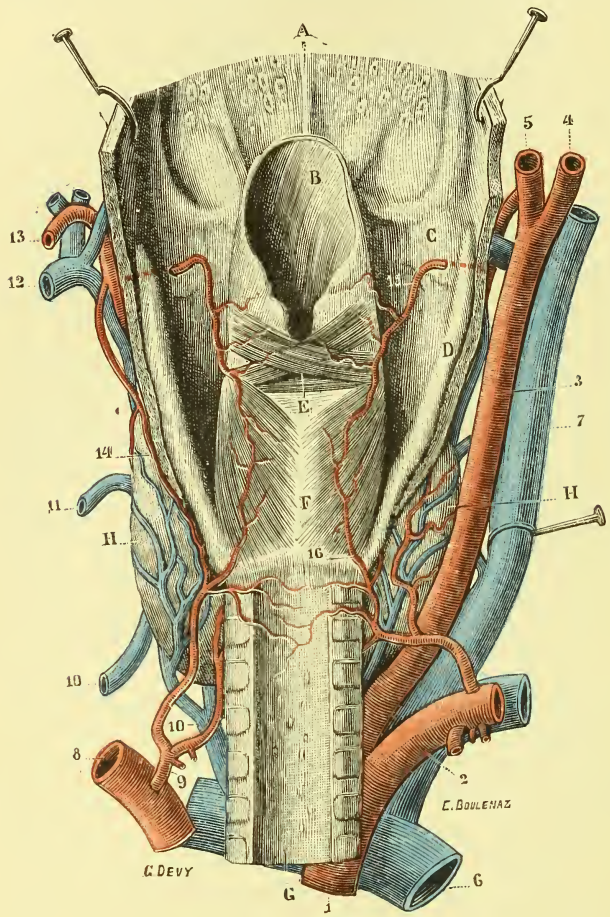


Fig. 421.

Les artères du larynx (vue postérieure) (T.).

A, base de la langue. — B, épiglotte. — C, gouttières pharyngo-laryngées. — D, bord postérieur du cartilage thyroïde. — E, muscle ary-aryténoïdien. — F, chaton du cricoïde. — G, trachée-artère. — H, corps thyroïde.

1, tronc artériel brachio-céphalique. — 2, artère sous-clavière droite. — 3, artère carotide primitive. — 4, artère carotide interne. — 5, artère carotide externe. — 6, tronc veineux brachio-céphalique droit. — 7, veine jugulaire interne droite. — 8, artère sous-clavière gauche. — 9, artère thyroïdienne inférieure gauche. — 10, veines thyroïdiennes inférieures. — 11, veines thyroïdiennes moyennes. — 12, tronc veineux thyro-linguo-facial. — 13, artère thyroïdienne supérieure. — 14, anastomose entre les deux thyroïdiennes à la surface du corps thyroïde. — 15, artère laryngée supérieure. — 16, artère laryngée postérieure.

β) Le *nerf laryngé inférieur* naît de la portion thoracique du pneumogastrique et, de là, remonte vers la face postérieure du larynx en suivant un trajet rétrograde : de là, le nom de *récurrent* sous lequel on le désigne le plus souvent. On sait (voy. *Anatomie descriptive*) que le récurrent droit contourne l'artère sous-clavière droite, tandis que le récurrent gauche contourne la crosse aortique. On sait encore (fig. 454, p. 613) que le premier, dans son trajet ascendant, longe le bord droit de l'œsophage, tandis que le second se trouve situé sur la face antérieure du conduit, dans le sillon qu'il forme en s'adossant à la trachée. Arrivé à la face postérieure du larynx, le nerf récurrent se divise en un certain nombre de rameaux, qui se terminent dans les muscles crico-aryténoïdien postérieur, crico-

aryténoïdien latéral, ary-aryténoïdien, thyro-aryténoïdien et aryténo-épiglottique. L'un de ces rameaux terminaux, verticalement ascendant, se réunit, sur la face postérieure du muscle crico-aryténoïdien postérieur, avec un rameau descendant du laryngé supérieur, en constituant l'*anastomose de Galien*.

γ) *Au total,* le larynx reçoit du pneumo-gastrique le laryngé supérieur et le laryngé inférieur ou récurrent. Sa muqueuse est entièrement innervée par le laryngé supérieur. Ses muscles sont innervés par le laryngé inférieur, sauf le crico-thyroïdien qui reçoit son nerf du laryngé supérieur. Nous ajouterons que des travaux récents, mais encore fort discutés, tendent à modifier les notions admises jusqu'ici et qui sont celles que nous venons de signaler. D'après ces travaux, les territoires des deux nerfs laryngés ne seraient pas aussi nettement distincts qu'on l'a dit, et les muscles d'une part, la muqueuse d'autre part, recevraient leur innervation des deux nerfs à la fois.

**Voie nerveuse motrice du larynx.** — Sous ce titre nous entendons le trajet que suivent les incitations motrices parties de l'écorce cérébrale pour arriver jusqu'au larynx. Le nerf récurrent, que nous venons d'étudier, ne représente qu'une partie de cette voie motrice laryngée, la *portion périphérique;* il faut ajouter à celle-ci une *portion centrale,* constituée par les fibres récurrentielles qui pénètrent dans le cerveau et le parcourent pour venir se terminer dans l'écorce cérébrale après avoir fait relais dans les noyaux bulbaires. L'appareil nerveux moteur des larynx nous offre donc à étudier, en plus de la portion périphérique représentée par le récurrent, une portion centrale constituée par des centres bulbaires ou réflexes, par des centres corticaux ou volontaires, et par les fibres qui réunissent entre eux ces divers centres. La situation exacte de ces centres, le trajet dans le cerveau des fibres qui les relient, trajet que suit, nous le répétons, l'incitation motrice pour aboutir aux muscles laryngés, sont importants à connaître au point de vue de la physiologie pathologique du larynx. Malgré les nombreux travaux publiés sur ce sujet, tant à l'étranger qu'en France, l'appareil nerveux du larynx n'est pas encore très bien connu et la description que nous allons en faire ne peut être considérée que comme provisoire.

a. *Portion centrale.* — Comme nous venons de le dire, la portion centrale de la voie nerveuse motrice du larynx comprend : 1° des centres corticaux ; 2° des centres réflexes ; 3° des fibres reliant les centres corticaux aux centres réflexes.

α) Le larynx, organe servant à la fois à la respiration et à la phonation, a un double centre cortical en rapport avec cette double fonction : un *centre cortico-phonatoire* et un *centre cortico-respiratoire;* le premier préside à la phonation, le deuxième à la respiration volontaire (Semon et Horsley 1890, Russel 1895). Chez l'homme, ces deux centres paraissent réunis. Ils siègent, ainsi que l'a établi Garel, au niveau du pied de la troisième circonvolution frontale et de la partie inférieure de la frontale ascendante.

β) Les centres réflexes, à la fois respiratoires et phonatoires comme les centres volontaires, siègent dans le bulbe sur le plancher du quatrième ventricule ; leur localisation exacte reste à déterminer (Semon et Horsley). D'après Onodi et Betcherew, il existerait encore, près des tubercules quadrijumeaux, un centre vocal servant de relais entre le centre bulbaire et le centre cortical.

γ) Les fibres qui réunissent les centres corticaux aux centres bulbaires, suivies du cerveau vers le bulbe, passent tout d'abord à travers le centre ovale, puis dans le genou de la capsule interne ; elles pénètrent ensuite dans le pédoncule cérébral, situées dans le tiers moyen de ce pédoncule, entre le faisceau de l'aphasie et le faisceau pyramidal et arrivent dans la protubérance, en arrière et en dedans du faisceau pyramidal. Elles s'entrecroisent en ce point avec celles du côté opposé et vont se terminer, celles du côté droit dans les noyaux bulbaires gauches, celles du côté gauche dans les noyaux bulbaires droits (Raugé, (1895).

b. *Portion périphérique.* — La portion périphérique de la voie nerveuse motrice du larynx est représentée par les fibres qui naissent des noyaux bulbaires et vont se rendre au larynx en constituant le *nerf récurrent.* Le trajet des fibres récurrentielles à leur origine est encore discuté. Pour les uns, et Grabower a récemment (1894) soutenu cette opinion, elles suivent sur tout son parcours le pneumogastrique, s'en séparant seulement au niveau de la partie supérieure du médiastin pour former le récurrent proprement dit. Pour la plupart des auteurs, elles suivent tout d'abord le spinal, puis arrivées au-dessous du trou déchiré postérieur, elles se séparent de ce nerf, formant ce qu'en anatomie descriptive on décrit sous le nom de branche interne du spinal, et s'accolent au pneumogastrique (d'où le nom de *vago-* ou *pneumo-spinal,* sous lequel on désigne encore ce nerf) jusqu'à la partie supérieure du médiastin où elles donnent naissance au récurrent proprement dit.

c. *Déductions pathologiques.* — La lésion unilatérale de la voie nerveuse motrice du larynx, en un point quelconque de son trajet, s'accompagne d'une paralysie de toute la moitié du larynx où elle aboutit, autrement dit d'une paralysie totale unilatérale (voy. p. 587 et fig. 419). Mais si, quel que soit son siège, la lésion produit toujours une paralysie totale unilatérale, les caractères de cette paralysie varient cependant suivant le point lésé et ces différences peuvent permettre en

clinique de faire le diagnostic du siège exact de la lésion. Envisageons successivement les cas de lésion de la portion centrale, puis de la portion périphérique.

Lorsque la lésion intéresse les centres corticaux, ou bien les fibres qui en partent avant l'entrecroisement qu'elles subissent dans la protubérance, il en résulte une paralysie de la moitié du larynx opposée au côté lésé (paralysie totale unilatérale croisée, Garel, Déjerine).

Lorsque la lésion porte sur les centres bulbaires ou sur la portion périphérique de la voie motrice laryngée, elle s'accompagne d'une paralysie de la moitié du larynx du même côté (paralysie totale unilatérale directe) : mais cette paralysie directe présente des caractères différents suivant le siège de la lésion nerveuse. — Si la lésion porte sur les centres bulbaires, elle frappe simultanément ou successivement les autres noyaux bulbaires immédiatement voisins et l'on observe habituellement, en même temps qu'une hémi-paralysie du larynx, une hémi-paralysie de la langue, des lèvres, etc. (paralysie labio-glosso-laryngée). — Si elle intéresse les fibres récurrentielles avant leur séparation du spinal, on observe non seulement une paralysie totale unilatérale du larynx, mais encore une paralysie des muscles innervés par la branche externe de ce nerf, savoir une paralysie du trapèze et du sterno cléido-mastoïdien. — Si le pneumogastrique est lésé après le point où il reçoit le spinal et au-dessus du point d'où naissent les filets pharyngiens, on note en plus de la paralysie laryngienne, une paralysie du voile du palais et du pharynx (syndrome d'Avellis, p. 269). — Si la lésion porte sur les fibres récurrentielles accolées au tronc du pneumogastrique, au-dessus du point où le nerf laryngé supérieur se détache de ce nerf, on trouve, en même temps qu'une paralysie motrice de toute la moitié correspondante du larynx, une hémianesthésie laryngée concomitante. — Si, enfin, la lésion frappe le récurrent proprement dit, on observe seulement une paralysie motrice laryngée. C'est là, faisons-le remarquer en passant, le type de paralysie du larynx le plus souvent observé en clinique : il est dû en général à une compression du nerf récurrent, soit au cou, soit dans le médiastin : les rapports que ce nerf présente au cou avec l'œsophage, la glande thyroïde et les ganglions récurrentiels, au médiastin avec les ganglions trachéo-bronchiques et les gros vaisseaux, expliquent aisément cette compression comme nous le verrons plus loin. Cette paralysie révèle parfois une tumeur du médiastin encore latente et, à ce titre, a une grande valeur au point de vue du diagnostic des affections médiastinales : c'est ainsi, pour ne citer que deux exemples, que la paralysie récurrentielle gauche peut être le premier signe d'un anévrysme de l'aorte, et une paralysie récurrentielle droite, révéler des lésions tuberculeuses des ganglions trachéo-bronchiques ou du sommet du poumon droit.

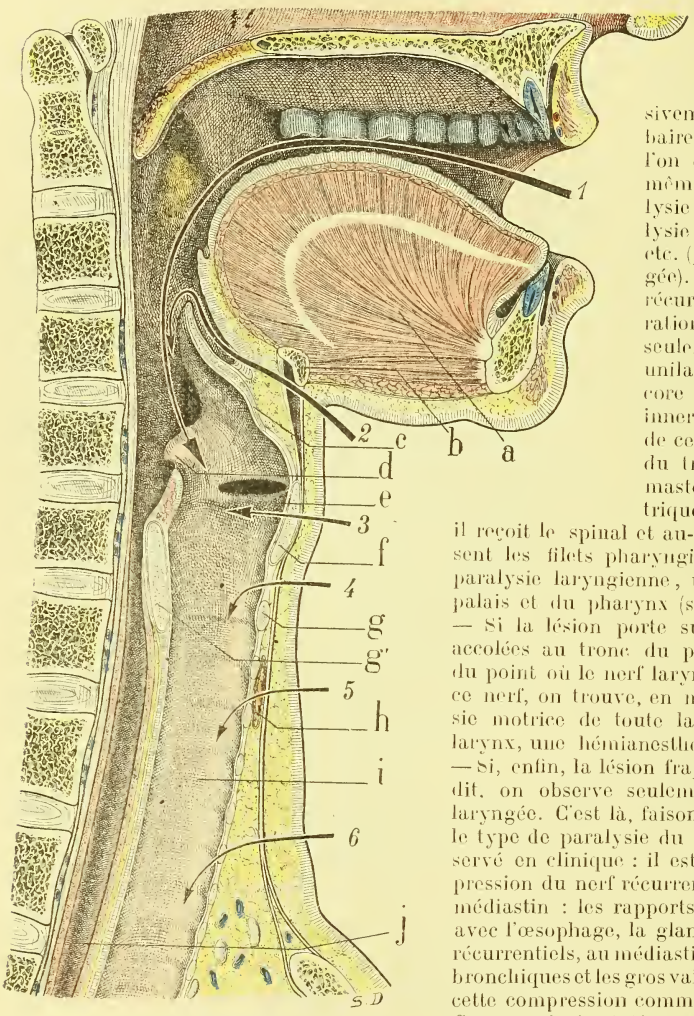


Fig. 422.

Voies d'accès sur le larynx et la trachée (coupe médio-sagittale de la tête et du cou).

*a*, langue. — *b*, os hyoïde. — *c*, épiglotte. — *d*, cartilage aryténoïde. — *e*, corde vocale. — *f*, cartilage thyroïde. — *g*, *g'*, cartilage cricoïde. — *h*, isthme de la glande thyroïde. — *i*, trachée. — *j*, œsophage.

1, voie d'accès par les voies naturelles. — 2, pharyngotomie sous-hyoïdienne. — 3, thyrotomie médiane. — 4, laryngotomie intercrico-thyroïdienne. — 5, trachéotomie haute. — 6, trachéotomie basse.

**6° Exploration et voies d'accès.** — Au point de vue de l'exploration, on doit distinguer l'exolarynx de l'endolarynx. — L'exolarynx peut être palpé au travers des parties molles de la région sous-hyoïdienne. Il est

ainsi facile d'apprécier sa situation, sa forme, ses rapports, ainsi que les modifications qu'il subit à l'état pathologique. — Quant à l'endolarynx, il ne peut être exploré qu'à l'aide de la laryngoscopie (voy. fig. 346, p. 478). Le toucher digital intra-laryngien, en effet, permet à peine d'atteindre le sommet des aryténoïdes et le bord de l'épiglotte; il peut, de plus, provoquer des réflexes dangereux, parfois même un ictus laryngé mortel.

La cavité laryngienne est directement accessible au chirurgien par les voies naturelles (fig. 422, 1) grâce à la laryngoscopie. Mais si cette voie d'accès suffit d'ordinaire pour les affections bénignes des étages sus-glottique et glottique, elle est insuffisante lorsqu'il s'agit d'affections malignes (cancer, tuberculose, etc.). Le chirurgien est alors obligé de recourir à une voie artificielle : ce sera la *pharyngotomie transversale sous-hyoïdienne* de Malgaigne s'il veut avoir accès sur l'étage sus-glottique (fig. 422,2 et fig. 412) ; ce sera la *thyrotomie médiane* de Desault, c'est-à-dire l'ouverture du larynx sur la ligne médiane, s'il veut avoir un jour considérable sur sa cavité tout entière (fig. 422,3 et fig. 417); ce sera, enfin, la *trachéotomie haute* s'il veut aborder seulement l'étage sous-glottique (fig. 422,5).

## *D*) — TRACHÉE CERVICALE

(Région de la trachée cervicale)

La trachée-artère, qui fait suite au larynx, est un conduit fibreux que renforcent 15 ou 20 anneaux cartilagineux destinés à maintenir sa lumière béante (fig. 423). Leur destruction ou leur ramollissement (ulcérations, goitre) entraînent l'affaissement du conduit et son rétrécissement : d'où une gêne respiratoire qui peut aller jusqu'à l'asphyxie. Ces anneaux sont incomplets, leur quart ou leur cinquième postérieur fait défaut : aussi le conduit trachéal n'a-t-il pas la forme d'un vrai cylindre, mais celle d'un tube cylindroïde dont la partie postérieure serait remplacée par une surface plane. Au point où les anneaux cartilagineux manquent, c'est-à-dire en arrière, la paroi fibreuse du conduit présente des fibres musculaires lisses (*muscle trachéal*) qui, en se contractant, rapprochent les deux extrémités des cerceaux cartilagineux et diminuent ainsi, comme nous le verrons plus loin, le diamètre transversal de la trachée. La muqueuse qui tapisse la surface intérieure du conduit trachéal a les mêmes caractères que la muqueuse laryngienne : elle est très mobile, ce qui explique pourquoi, dans la trachéotomie, elle fuit quelquefois devant le bistouri, ou ne se laisse pas couper sur toute la hauteur de la section des anneaux cartilagineux.

**1° Considérations générales.** — La trachée cervicale nous offre à considérer : 1° sa situation et ses divisions; 2° sa direction; 3° sa mobilité; 4° ses dimensions.

a. *Situation, limites, divisions.* — La trachée est placée au-devant de l'œsophage. Elle commence au-dessous du cricoïde et se termine dans le thorax, en se bifurquant et en donnant naissance aux bronches. Son extrémité supérieure, chez l'adulte vivant, répond ordinairement, lorsque la tête est dans la rectitude, au bord supérieur de la première vertèbre dorsale; son extrémité inférieure, à la cinquième vertèbre dorsale. La trachée parcourt donc successivement la partie antérieure et inférieure du cou et la partie supérieure du thorax; elle nous présente, par suite, au point de vue anatomo-topographique, deux segments distincts à étudier : 1° un segment cervical; 2° un segment thoracique. Ce dernier sera décrit avec le

médiastin auquel il appartient; nous ne devons envisager ici que le segment cervical, lequel s'étend depuis le bord inférieur du cricoïde jusqu'à un plan horizontal passant par le bord supérieur du sternum.

L'étendue de la portion cervicale de la trachée varie suivant l'âge du sujet : on sait qu'elle est moindre chez l'enfant que chez l'adulte. Elle varie également suivant la position de la tête : lorsque la tête est en extension, le nombre des anneaux qui sont situés au-dessus de la fourchette sternale est plus grand que lorsque la tête est en flexion, d'où le conseil de mettre la tête du malade en extension forcée, dans les interventions sur la trachée. Chez l'adulte, la tête étant en position moyenne, on trouve habituellement 6 ou 7 anneaux dans le segment cervical de la trachée.

b. *Direction.* — La trachée-artère descend du cou dans le thorax verticalement de haut en bas; elle se porte en même temps d'avant en arrière en s'écartant progressivement de la surface cutanée. Il en résulte que l'intervalle qui la sépare de la peau va en augmentant au fur et à mesure qu'on descend davantage : ainsi, tandis que cet intervalle n'est que de 18 millimètres au niveau de l'extrémité supérieure de la trachée, il mesure 40 à 45 millimètres au niveau du bord supérieur de la fourchette sternale et atteint même 7 centimètres au niveau de l'extrémité inférieure. L'accès de la trachée sera donc d'autant plus difficile qu'on se rapprochera davantage du bord supérieur du sternum : aussi la *trachéotomie haute* de Boyer, qui porte sur les trois premiers anneaux, doit-elle être préférée à la *trachéotomie basse* de Trousseau qui intéresse le segment de trachée compris entre le 4e et 7e anneau. Elle est plus facile et en outre, comme nous le verrons plus loin, elle permet d'éviter les vaisseaux veineux avec lesquels le conduit est en rapport dans sa partie inférieure.

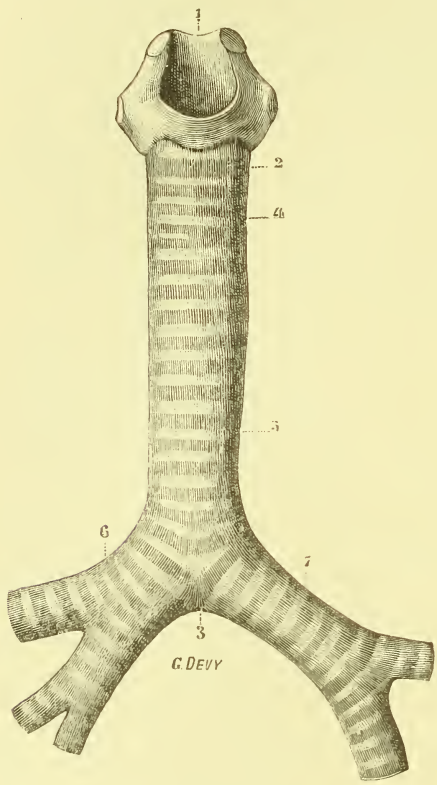


Fig. 423.
La trachée et les bronches, vue antérieure.

1, cartilage cricoïde. — 2, premier anneau de la trachée. — 3, dernier anneau de la trachée, en forme d'éperon. — 4, empreinte thyroïdienne. — 5, empreinte aortique. — 6, bronche droite. — 7, bronche gauche.

c. *Mobilité.* — La trachée-artère suit, dans tous ses déplacements, le larynx auquel elle est fixée, s'élevant et descendant avec lui : cela nous explique pourquoi les tumeurs développées aux dépens de la trachée, ou qui lui adhèrent intimement, se mobilisent pendant la déglutition, notion importante à retenir pour le diagnostic clinique des affections de la région sous-hyoïdienne. En plus, sous des influences mécaniques, exploration chirurgicale ou refoulement par des productions pathologiques par exemple, elle se laisse déplacer plus ou moins, soit à gauche, soit à droite.

d. *Dimensions.* — Envisagée au point de vue de ses dimensions, la trachée-artère nous offre à considérer sa longueur et son calibre.

La *longueur* moyenne de la trachée est de 12 centimètres chez l'homme, de 11 centimètres chez la femme; la longueur de la portion cervicale seule est environ de 6 centimètres et demi chez l'homme et chez la femme, de 4 centimètres et demi

chez l'enfant. Cette longueur, du reste, est essentiellement variable suivant les sujets. Elle varie également chez le même sujet, suivant que le larynx est au repos ou en mouvement, suivant que la tête est en flexion ou en extension : c'est ainsi que le cylindre trachéal s'allonge quand le larynx s'élève ou quand la colonne cervicale se renverse en arrière; il se raccourcit dans les conditions contraires. La différence qui existe entre les dimensions extrêmes de la trachée, longueur maxima et longueur minima, est de 3 ou 4 centimètres. Cet allongement et ce raccourcissement s'effectuent grâce à l'élasticité de la membrane fibreuse qui entre dans la constitution du conduit trachéal, élasticité telle que, lorsque le conduit est sectionné complètement, les deux bouts peuvent s'écarter d'une largeur égale à celle de la main (H. Hartmann). Il en résulte que, lorsqu'on se trouve en présence d'une section totale de la trachée, il est absolument indispensable de rétablir sa continuité par la suture, si l'on ne veut voir le bout supérieur se cicatriser isolément, puis s'oblitérer peu à peu.

Le *calibre* de la trachée varie beaucoup suivant les âges et suivant le sexe. L'observation démontre qu'il est plus considérable chez l'homme que chez la femme, plus considérable aussi chez l'adulte que chez l'enfant. Nous devons ajouter encore qu'il n'est pas le même sur le cadavre et sur le vivant. On admettait, jusqu'en ces dernières années (et c'est sur ces données que les canules à trachéotomie étaient construites), que le diamètre de la trachée était, en moyenne :

| | |
|---|---|
| De 6 millimètres | chez l'enfant de 1 à 4 ans. |
| — 8 — | — 4 à 8 ans. |
| — 10 — | — 8 à 12 ans. |
| — 13 à 15 — | chez l'adolescent. |
| — 16 à 18 — | chez l'adulte. |

Or, on sait depuis les recherches de Nicaise et Lejars que les dimensions transversales de la trachée sont, sur le vivant, beaucoup plus faibles que celles indiquées par les chiffres précédents. Le muscle trachéal, en effet, par sa seule tonicité amène presque au contact l'une de l'autre les extrémités des cerceaux cartilagineux et réduit sensiblement le calibre de la trachée : chez l'adulte, par exemple, ce calibre ne mesure que 12 millimètres au maximum. C'est seulement au moment où le sujet fait un effort, que l'air contenu dans le conduit ne pouvant s'échapper à l'extérieur en raison de l'occlusion de la glotte, dilate le canal trachéal, et que l'on voit le calibre de ce dernier atteindre les chiffres de 16, 17 et 18 millimètres donnés par les auteurs.

Faisons remarquer, en terminant, que la trachée est, à l'inverse du larynx qui la surmonte, un conduit de calibre uniforme ; il en résulte que les corps étrangers qui ont pu pénétrer dans son intérieur n'ont, à la condition toutefois de ne pas présenter des aspérités, aucune tendance à se fixer. Ils restent mobiles dans le canal et sont projetés contre la glotte pendant les accès de toux convulsifs que provoque leur présence. C'est dans ces cas que l'on perçoit, avec le doigt appliqué sur la trachée, ou en auscultant le conduit, ce bruit, dit *bruit de grelottement* ou encore *bruit de drapeau* (Dupuytren), caractéristique des corps étrangers mobiles de la trachée.

**2° Rapports.** — La trachée-artère est entourée, dans toute son étendue, par une couche de tissu cellulaire lâche, qui favorise ses mouvements et qui, jusqu'à un certain point, joue à son égard le rôle d'une membrane séreuse. C'est dans cette atmosphère cellulo-adipeuse (d'autant plus abondante, nous l'avons vu plus haut, qu'on se rapproche davantage du thorax, où elle se continue avec le tissu cellulaire

du médiastin) que se font les épanchements gazeux connus sous le nom d'emphysème sous-cutané. Ces épanchements, consécutifs d'ordinaire à une plaie étroite de la trachée, peuvent, on le sait, s'étendre progressivement et envahir le tissu cellulaire du médiastin, ainsi que le tissu cellulaire sous-cutané du thorax, de la face et des membres. C'est également dans cette couche celluleuse commune à tous les viscères cervicaux que se développent, comme nous l'avons déjà signalé, des collections purulentes susceptibles de fuser dans le médiastin ou bien dans le creux sus-claviculaire et l'aisselle. C'est enfin, dans cette couche lâche que, dans la trachéotomie, l'opérateur risque, par une fausse manœuvre, de faire pénétrer la canule au lieu de l'engager dans la cavité trachéale, faute grave, on le conçoit, si elle reste méconnue, parce que le malade continue à asphyxier.

a. *Rapports antérieurs.* — La trachée est en rapport (fig. 422 et 424) : 1° en haut, avec l'isthme du corps thyroïde, qui recouvre habituellement ses deux ou trois pre-

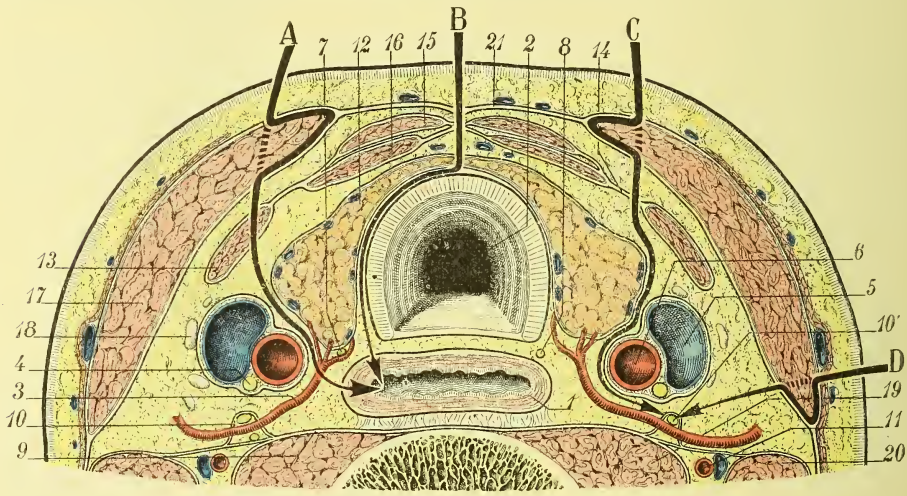


Fig. 424.

Coupe horizontale schématisée du cou, passant au niveau de la 7e vertèbre cervicale et destinée à montrer : 1° les rapports de la trachée ; 2° les voies d'accès sur l'œsophage cervical ainsi que sur les artères thyroïdienne inférieure et vertébrale.

1, œsophage. — 2, trachée. — 3, courbe de l'artère thyroïdienne inférieure. — 4, pneumogastrique. — 5, jugulaire interne. — 6, carotide primitive. — 7, nerf récurrent gauche embrassé par la branche postérieure de la thyroïdienne inférieure. — 8, nerf récurrent droit. — 9, aponévrose cervicale profonde. — 10, gaine du grand sympathique : la thyroïdienne est contenue dans cette gaine au point où elle croise le nerf. — 10', nerf grand sympathique : du côté gauche il est divisé en deux troncs entre lesquels passe la thyroïdienne. — 11, artère vertébrale. — 12, glande thyroïde. — 13, omo-hyoïdien. — 14, aponévrose moyenne. — 15, sterno-cléido-hyoïdien. — 16, sterno-thyroïdien. — 17, sterno-cléido-mastoïdien. — 18, ganglion lymphatique. — 19, long du cou. — 20, scalène antérieur. — 21, aponévrose cervicale superficielle.

A, voie d'accès latérale ou carotidienne, et B, voie d'accès médiane ou sous-hyoïdienne sur l'œsophage. — C, voie carotidienne antérieure et D, voie carotidienne postérieure, pour découvrir l'artère thyroïdienne inférieure. — Les flèches montrent quels sont les plans à traverser (trait plein) et à récliner (trait plein et trait pointillé) pour aborder ces organes.

miers anneaux en leur adhérant fortement (Calori a cependant rencontré parfois, entre la trachée et l'isthme thyroïdien, une petite bourse séreuse) ; 2° plus bas, avec les plans superficiels de la région sous-hyoïdienne (voy. p. 565), dont elle n'est séparée que par le tissu cellulaire précité. Or, à 2 centimètres environ au-dessus du sternum, ce tissu cellulaire prétrachéal renferme : 1° un ou deux ganglions, qui reçoivent des lymphatiques du larynx et de l'isthme du corps thyroïde ; 2° les troncs sinueux des veines thyroïdiennes ; 3° l'artère thyroïdienne moyenne de Neubauer, lorsqu'elle existe ; 4° parfois même, en particulier chez le vieillard et l'enfant, et surtout lorsqu'il existe une gêne à la circulation veineuse, le tronc veineux brachio-

céphalique gauche. La trachée est donc en rapport en avant avec une foule d'organes importants et l'on s'explique, dès lors, pourquoi la trachéotomie pratiquée à ce niveau (on l'appelle, nous le répétons, *trachéotomie basse*, par opposition à la trachéotomie faite sur les premiers anneaux du conduit, laquelle porte le nom de *trachéotomie haute*) est une opération dangereuse et à peu près abandonnée aujourd'hui.

b. *Rapports postérieurs.* — En arrière, le conduit trachéal répond dans toute

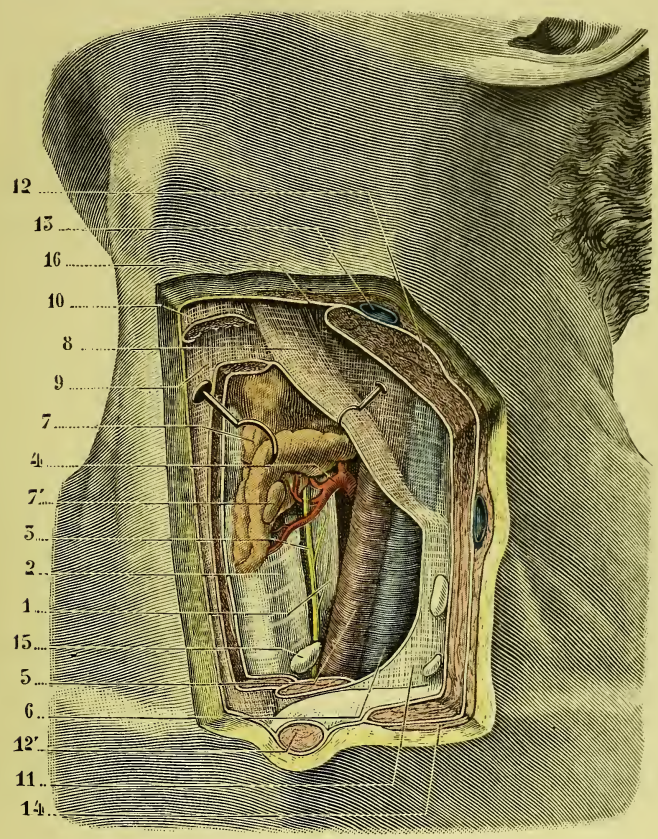


Fig. 425.
Rapports du bord gauche de l'œsophage et de la trachée.

1, portion de l'œsophage, débordant à gauche la trachée. — 2, trachée. — 3, récurrent gauche. — 4, thyroïdienne inférieure. — 5, carotide primitive. — 6, jugulaire interne. — 7, glande thyroïde avec 7', une parathyroïde. — 8, muscle omo-hyoïdien. — 9, sterno-thyroïdien. — 10, sterno-cléido-hyoïdien. — 11, aponévrose cervicale moyenne. — 12, sterno-cléido-mastoïdien, avec 12', son chef sternal. — 13, veine jugulaire externe. — 14, peaucier. — 15, ganglion lymphatique. — 16, aponévrose superficielle.

son étendue à l'œsophage, qui le déborde un peu à gauche (voy. p. 612) et auquel il est uni par un tissu cellulaire lâche mêlé de fibres élastiques et même musculaires. Ce rapport ne doit pas être oublié au moment où, dans la trachéotomie, on pratique l'ouverture du conduit aérifère, sinon, on risque de perforer l'œsophage d'un coup de bistouri trop appuyé.

c. *Rapports latéraux.* — Sur les côtés, la trachée est embrassée à sa partie supérieure par les lobes du corps thyroïde (voy. p. 603). Plus bas, elle est en rapport avec le paquet vasculo-nerveux du cou, c'est-à-dire avec la carotide primitive, la jugulaire interne et le pneumogastrique, auxquels il convient d'ajouter les deux

artères thyroïdienne inférieure et vertébrale. Les rapports qu'elle présente avec le paquet vasculo-nerveux du cou ne sont immédiats qu'au niveau de la fourchette sternale ; au-dessus du sternum, en effet, et par suite de leur direction oblique de bas en haut et de dedans en dehors, la carotide et la jugulaire sont séparées du conduit trachéal par un intervalle qui s'accroît graduellement au fur et à mesure qu'on s'élève : cet intervalle est comblé par une masse de tissu cellulaire, dans laquelle s'échelonnent de nombreux ganglions lymphatiques disposés autour des nerfs récurrents qui, eux-mêmes, cheminent dans ce tissu cellulaire, celui de droite sur la face postérieure de la trachée, celui de gauche dans l'angle rentrant que forme la trachée avec l'œsophage (fig. 425). Ajoutons, en terminant, que Tillaux, s'appuyant sur les rapports de la trachée avec la carotide primitive, recommande, dans la ligature de cette artère, d'écarter en dedans le conduit laryngo-trachéal, au lieu d'attirer en dehors le muscle sterno-cléido-mastoïdien comme le conseillent les autres auteurs ; en effet, en écartant en dedans la trachée, on aperçoit la carotide primitive sans mettre à découvert la jugulaire, dont la blessure, comme on le sait, constitue le gros danger de l'opération.

**3° Vaisseaux et nerfs.** — Les *artères* de la portion cervicale de la trachée proviennent des artères thyroïdiennes, principalement des thyroïdiennes inférieures. — Les *veines*, fort nombreuses, mais de tout petit calibre, se rendent aux veines voisines, notamment aux veines œsophagiennes et aux veines thyroïdiennes inférieures. — Les *lymphatiques* se dirigent en arrière, perforent la membrane fibreuse et se jettent dans les ganglions (*ganglions récurrentiels*), qui s'échelonnent sur les parties latérales de la trachée et de l'œsophage. Ces ganglions récurrentiels (ainsi nommés en raison des rapports qu'ils affectent avec le *nerf récurrent*, le long duquel ils sont placés) sont toujours très petits. Au nombre de 3 à 6, ils se continuent avec les ganglions trachéo-bronchiques (voy. p. 785) et sont souvent hypertrophiés ou dégénérés en même temps que ces derniers. Il en peut résulter alors une compression des nerfs récurrents et, consécutivement, une paralysie du larynx (paralysie totale unilatérale, voy. p. 592) comme l'ont montré Gouguenheim et Leval-Piquechef (1884).

**4° Exploration et voies d'accès.** — L'inspection et surtout la palpation de la région sous-hyoïdienne permettent de reconnaître et d'explorer assez facilement, chez les sujets maigres en particulier, la portion cervicale de la trachée. A l'examen laryngoscopique (fig. 426) d'autre part, il est possible, avec une large glotte et une lumière intense, de voir les premiers anneaux de la trachée ; on peut même, dans certains cas, apercevoir la bifurcation des bronches sous la forme de deux anneaux sombres séparés par une ligne claire. Chez les sujets trachéotomisés, on peut, à l'aide d'un petit miroir faire la trachéoscopie directe. Enfin on pourrait voir directement la trachée et même les bronches par la voie buccale à l'aide d'une technique spéciale toute récente (*trachéoscopie*, Kirstein, Killian) : le principe est de redresser les courbures formées par les axes de la bouche, du pharynx, du larynx, de la

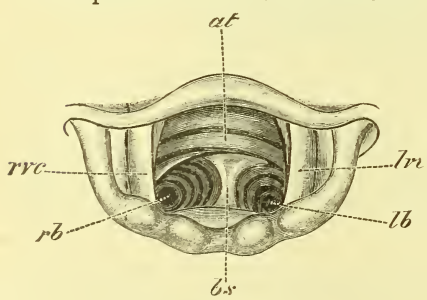


Fig. 426.
Image laryngoscopique de la trachée et des bronches (Morell-Mackenzie).

*at*, paroi antérieure de trachée. — *rvc*, corde vocale droite. — *lvc*, corde vocale gauche. — *rb*, bronche droite. — *lb*, bronche gauche. — *bs*, éperon bronchique.

trachée et de la bifurcation des bronches, les premières à l'aide de l'inclinaison forcée de la tête en arrière combinée à l'abaissement forcé de la langue contre le plancher de la bouche, la dernière en introduisant jusque dans la bronche un tube creux, que traversent dans un sens les rayons fournis par une source lumineuse et dans l'autre sens les rayons émis par la partie soumise à l'examen.

Le chirurgien peut aborder la trachée (fig. 422) par deux voies : 1° par la *voie naturelle,* grâce à la trachéoscopie ; 2° par la *voie sous-hyoïdienne.* Lorsqu'il utilise cette voie artificielle, l'opérateur doit traverser, sur la ligne médiane, la peau, le tissu cellulaire sous-cutané, les aponévroses cervicales et le tissu cellulaire prétrachéal : le conduit trachéal est alors à découvert.

## D) — CORPS THYROIDE

(Région thyroïdienne)

Au conduit laryngo-trachéal se trouve annexé le corps thyroïde. Morphologiquement, le corps thyroïde ou, comme on le dit par abréviation, la thyroïde est une glande vasculaire sanguine, d'un volume considérable, couchée au-devant de la trachée et du larynx. Physiologiquement, c'est une glande à sécrétion interne dont le produit est déversé par les lymphatiques dans le torrent circulatoire.

Le produit de sécrétion de la thyroïde a une importance considérable surtout en physiologie pathologique : il semble, en effet, avoir pour fonction de transformer certaines toxines élaborées dans l'organisme et de s'opposer ainsi à leur action nocive. Cette sécrétion de la glande thyroïde est indispensable au développement physique et intellectuel du sujet.

Les accidents graves qui apparaissent constamment à la suite de l'extirpation chirurgicale totale de l'organe (*cachexie strumiprive*) ou ceux qui résultent de son atrophie pathologique complète (*crétinisme*), le prouvent jusqu'à l'évidence. On sait, d'ailleurs, que, en pareil cas, il suffit de faire ingérer de la glande thyroïde aux malades pour arrêter, puis faire disparaître les accidents. Il importe d'ajouter que, si le manque de sécrétion thyroïdienne provoque de graves accidents, l'excès de cette même sécrétion n'est pas moins nuisible : il s'accompagne, en effet, de symptômes plus ou moins graves, dont l'ensemble caractérise la maladie appelée *goitre exophthalmique* et, parfois, lorsque la pénétration des produits secrétés dans la circulation est trop considérable, d'accidents susceptibles d'entraîner en quelques heures la mort des malades. C'est du moins de cette façon que l'on explique certains cas de mort rapide observés après les interventions pratiquées sur les goitres exophthalmiques, même après les interventions les plus simples, l'exothyropexie par exemple.

Si la glande thyroïde a une grande importance en physiologie pathologique, la place que les affections dont elle est le siège occupent dans la pathologie chirurgicale de la région sous-hyoïdienne n'est pas moins considérable : c'est dire l'intérêt pratique qui s'attache à la connaissance exacte de son anatomie topographique.

**1° Considérations générales.** — Nous étudierons successivement, au sujet de la thyroïde, sa forme, sa situation, ses moyens de fixité, enfin ses dimensions.

a. *Forme.* — La forme de la glande thyroïde varie beaucoup, à l'état normal, suivant les sujets ; elle varie également suivant qu'on l'envisage sur une coupe transversale du cou ou bien de face. Envisagé sur une coupe transversale du cou (fig. 424), le corps thyroïde peut être considéré comme une sorte de fer à cheval, dont la concavité, dirigée en arrière, embrasse les deux conduits alimentaire et respiratoire. Vu par sa face antérieure (fig. 427), il affecte une forme que l'on a comparée à un **H** majuscule, dont les deux jambages seraient un peu inclinés en bas et en dedans et dont la barre transversale serait abaissée (ꟼ) Les jambages sont constitués par les *lobes latéraux,* la barre transversale par l'*isthme.* Du bord supérieur de l'isthme part habituellement (3 fois sur 4 environ, d'après L. Bérard, Th. de Lyon, 1896) un prolongement long et grêle, la *pyramide de Lalouette,* qui se porte en haut en s'appliquant contre le larynx.

Les modifications que la forme normale de la thyroïde subit à l'état patholo-

gique sont considérables : la forme générale de la glande peut être conservée, lorsque l'organe est hypertrophié dans sa totalité ; mais, lorsque l'hypertrophie est partielle, portant sur l'isthme, ou bien sur un seul lobe, ou irrégulièrement sur l'isthme et les deux lobes, la thyroïde peut prendre une forme que l'on compare à celle d'un croissant, d'un anneau (goitre circulaire ou annulaire), d'un cylindre (goitre cylindrique de Krishaber), d'une masse sphérique (goitre globuleux de Wölfler), etc.

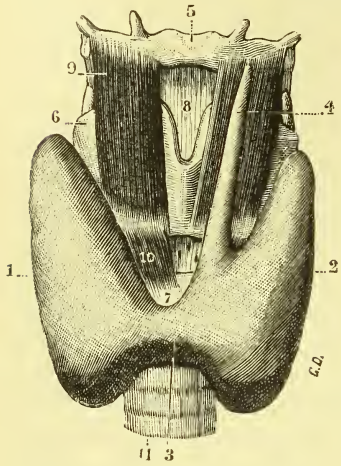


Fig. 427.
Le corps thyroïde, vu en place par sa face antérieure (T).

1 et 2, lobe droit et lobe gauche du corps thyroïde — 3, son isthme. — 4, pyramide de Lalouette. — 5, os hyoïde. — 6, cartilage thyroïde. — 7, cartilage cricoïde. — 8, membrane thyro-hyoïdienne. — 9, muscle thyro-hyoïdien. — 10, muscle crico-thyroïdien. — 11, trachée.

b. *Situation.* — La glande thyroïde occupe la face antérieure du cou, à l'union du tiers inférieur avec ses deux tiers supérieurs environ. Elle se trouve située en avant et sur les côtés des deux conduits digestif et respiratoire, plus exactement au-dessous et sur les côtés du larynx, entre les deux régions carotidiennes. Nous ne faisons, pour l'instant, que signaler la situation générale de la thyroïde, nous reviendrons plus en détail sur la situation de chacune de ses parties — lobes, isthme — en étudiant leurs rapports.

c. *Moyens de fixité.* — La glande thyroïde est maintenue en place : 1° par l'enveloppe fibro-conjonctive que lui fournissent les aponévroses du cou et que nous décrirons dans un instant ; 2° par des tractus fibreux courts et serrés (ligament médian, ligaments latéraux), qui la fixent au cricoïde, aux premiers anneaux de la trachée et au bord inférieur du cartilage thyroïde. Grâce à ces derniers ligaments, tous les déplacements du larynx et de la trachée se transmettent au corps thyroïde, qui se mobilise avec ces organes tant qu'un accroissement considérable de son volume ou des adhérences inflammatoires ou néoplasiques ne l'immobilisent pas totalement. Nous avons déjà signalé l'importance de cette « mobilisation communiquée » au point de vue du diagnostic différentiel des affections de la région sous-hyoïdienne ; nous n'y reviendrons pas.

d. *Dimensions.* — Dans les conditions ordinaires, le corps thyroïde mesure 6 à 7 centimètres de largeur sur 3 centimètres de hauteur ; son épaisseur est de 4 à 6 millimètres pour la partie médiane, de 15 à 20 millimètres pour les parties latérales. Ce ne sont là, bien entendu, que des chiffres moyens. Le corps thyroïde est, en effet, l'un des organes qui varient le plus dans leurs dimensions. — A l'état normal, il varie suivant les sujets et, chez le même sujet, suivant l'âge. Il est moins développé chez l'homme que chez la femme et, chez cette dernière, il augmente encore de volume au moment de la menstruation et pendant la grossesse. — A l'état pathologique, il est, en règle générale, hypertrophié. Il forme alors une tumeur plus ou moins volumineuse, connue vulgairement sous le nom de *goitre*, susceptible parfois d'acquérir des dimensions monstrueuses : dans un cas, rapporté par Bruns (1891), le goitre tombait jusqu'à l'ombilic et avait un diamètre supérieur à celui du tronc. Au lieu d'être hypertrophié, le corps thyroïde peut être atrophié : cette atrophie de la glande a été signalée par Reverdin, Kocher, Wölfler, etc., chez les crétins.

**Thyroïdes accessoires, développement de la thyroïde** — On rencontre assez souvent, dévelop-

pées dans le voisinage de la thyroïde, de toutes petites masses glandulaires qui présentent la même structure que cette dernière : ce sont les *thyroïdes accessoires* (fig. 428). Elles sont situées, soit dans l'épaisseur de la base de la langue (*thyroïdes sus-hyoïdiennes, glandes de Zuckerkandl*), soit au-devant de l'os hyoïde (*thyroïdes préhyoïdiennes*), soit au-dessous de cet os (*thyroïdes sous-hyoïdiennes*) et se développent alors de préférence au-devant de la membrane thyro-hyoïdienne ou sur la face antérieure des deux cartilages thyroïde et cricoïde : elles remplacent d'ordinaire tout ou partie de la pyramide de Lalouette. Elles peuvent encore, quoique beaucoup plus rarement, siéger au-dessous de la thyroïde normale, et nous signalerons, à ce sujet, la thyroïde accessoire décrite par Wölfler, un peu au-dessus de la crosse de l'aorte, sous le nom de *glande sus-aortique*.

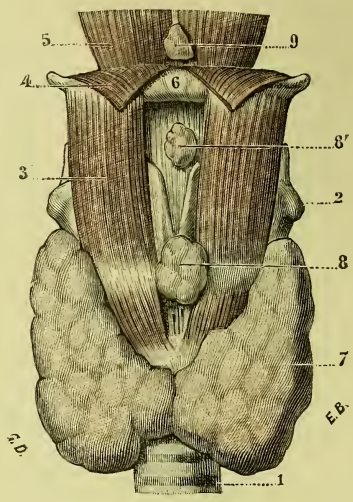


Fig. 428.
Thyroïdes accessoires (T.).

1, trachée. — 2, cartilage thyroïde. — 3, muscle thyro-hyoïdien. — 4, mylo-hyoïdien, érigné en bas. — 5, génio-hyoïdien. — 6, os hyoïde. — 7, corps thyroïde. — 8, 8', deux thyroïdes accessoires sous-hyoïdiennes. — 9, thyroïde accessoire sus-hyoïdienne.

Ces thyroïdes accessoires ne sont autre chose que des formations surnuméraires ou aberrantes, qui se sont développées aux dépens de l'ébauche de la thyroïde médiane ou de son pédicule. On sait, en effet, que la thyroïde résulte de l'union de deux bourgeons latéraux (évaginations de la quatrième poche branchiale) avec un bourgeon médian. Ce bourgeon médian, encore appelé ébauche de la thyroïde médiane, naît de la paroi antérieure du pharynx buccal (foramen cæcum, voy. p. 468) et se porte d'arrière en avant et de haut en bas à la région antérieure du cou, où il s'unit avec les bourgeons latéraux. Ces derniers forment les lobes latéraux de la glande, le bourgeon médian sa partie médiane, autrement dit l'isthme et la pyramide. Il convient d'ajouter que, seule, l'extrémité inférieure renflée du bourgeon médian prend part à la formation de la glande ; son pédicule, qui, comme on le sait, est creux d'abord (canal), plein ensuite (cordon), rattache seulement l'organe nouvellement formé à l'épithélium bucco-pharygien. Ce pédicule disparaît d'ordinaire, vers le deuxième mois, mais sa persistance partielle ou totale, est extrêmement fréquente et, dans ce cas, il se présente naturellement sous deux formes, rappelant chacune l'un des deux stades embryonnaires précités : sous forme de canal ou sous forme de cordon. Dans le premier cas, c'est le *canal thyréoglosse de His*, dans le second cas, le *cordon ou tractus thyréoglosse*. Ce tractus thyréoglosse (fig. 429), quand il existe, commence sur la base de la langue au niveau du foramen cæcum ; il descend ensuite dans le septum médian de la langue (nous avons vu précédemment, p. 468, que ce qu'on décrit en ce point sous le nom de *canal de Bochdaleck* n'est autre chose que la partie supérieure du tractus de His), arrive au bord supérieur de l'os hyoïde et gagne le sommet de la pyramide de Lalouette qui le rattache à l'isthme thyroïdien. C'est aux dépens du tractus thyréoglosse, nous le répétons, que se développent les thyroïdes accessoires, et l'on s'explique maintenant les divers sièges que peuvent occuper ces formations anormales, suivant qu'elles naissent de sa portion sus-hyoïdienne, de sa portion préhyoïdienne ou de sa portion hyoïdienne.

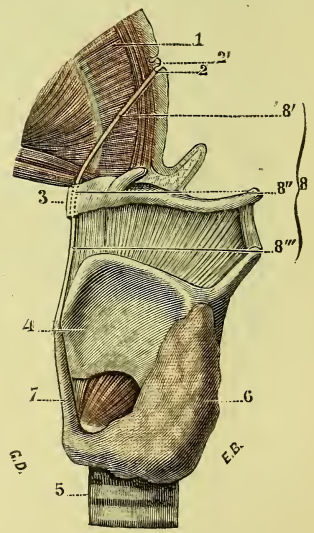


Fig. 429.
Le tractus thyréo-glosse chez l'adulte (T.).

1, base de la langue. — 2, foramen cæcum, avec 2', papille caliciforme. — 3, os hyoïde. — 4, larynx. — 5, trachée. — 6, corps thyroïde. — 7, pyramide de Lalouette. — 8, tractus thyréo-glosse, avec : 8', sa portion sus-hyoïdienne ; 8'', sa portion rétro-hyoïdienne ; 8''', sa portion sous-hyoïdienne (ligament suspenseur de la pyramide), fusionnée avec la pyramide de Lalouette.

Les thyroïdes accessoires sont susceptibles de subir les mêmes dégénérescences (dégénérescence kystique, hypertrophie) que la thyroïde normale et l'on risque, si l'on oublie leur existence, de les confondre, comme on l'a fait pendant longtemps, avec les hygromas de la bourse séreuse préthyroïdienne, ou de la bourse de Boyer, ou encore avec les adénites cervicales, les kystes congénitaux et les tumeurs des glandes salivaires. Ajoutons que leur sécrétion peut suppléer celle de la glande thyroïde extirpée et empêcher l'évolution de la cachexie strumiprive : ainsi s'expliquent les quelques faits, rapportés par les auteurs, d'extirpation totale de la thyroïde non suivie d'accidents.

**2° Rapports.** — La glande thyroïde présente, avec les organes des régions sous-hyoïdienne médiane et sous-hyoïdiennes latérales, des rapport importants, que nous étudierons successivement

pour l'isthme et pour les lobes latéraux. Disons tout de suite que ces rapports ne sont pas immédiats. La glande, en effet, est séparée des formations diverses qui l'entourent par une enveloppe fibro-celluleuse, émanation des aponévroses du cou, enveloppe que nous appellerons *gaine périthyroïdienne* pour la distinguer nettement de ce que nous décrirons plus loin sous le nom de *capsule propre de la thyroïde*.

La distinction entre la gaine périthyroïdienne et la capsule propre de la glande n'a pas été toujours faite par les chirurgiens : elle est cependant capitale au point de vue des opérations qui se pratiquent sur la thyroïde (fig. 430). En effet, comme nous le verrons plus loin, les opérations où l'on chemine entre la gaine et la capsule propre (extirpation extra-capsulaire des tumeurs thyroïdiennes) exposent à des hémorrhagies graves et à la blessure des récurrents; celles au contraire où l'on demeure à l'intérieur de la capsule propre (extirpation sous ou intracapsulaire) sont simples, s'accompagnent d'une perte de sang insignifiante et mettent à l'abri de la lésion des récurrents.

*A*. Gaine périthyroïdienne. — Quand, après avoir incisé la peau, le tissu cellulaire sous-cutané et les aponévroses cervicales superficielle et moyenne, on arrive sur la thyroïde, on rencontre tout d'abord une enveloppe fibreuse, souvent mince, transparente, presque celluleuse, facile à déchirer avec la sonde cannelée, ou bien au contraire résistante, mais toujours aisément isolable de la glande : c'est la *gaine périthyroïdienne*. D'après Sébileau, elle est formée par la lame fibro-conjonctive qu'il appelle *aponévrose transverse du cou*, laquelle, après être passée en avant du paquet vasculo-nerveux carotidien, continue son trajet en dedans, rencontre bientôt la thyroïde et se dédouble pour l'engainer complètement. Cette gaine périthyroïdienne est, d'une part, séparée des plans superficiels de la région sous-hyoïdienne par un espace lâche, dans lequel le chirurgien exécute les manœuvres de dégagement nécessaires à la luxation en dehors du goitre dans l'opération appelée *exothyropexie* (Jaboulay, Poncet). D'autre part, elle est séparée de la glande thyroïde (entourée de sa capsule propre) par un autre espace lâche, cloisonné par les très nombreux tractus qui, de sa face profonde, viennent se jeter sur la capsule propre de la glande. C'est dans cet espace (fig. 430,4) que cheminent les grosses veines thyroïdiennes et les branches des artères thyroïdiennes, avant de pénétrer dans la capsule propre de la

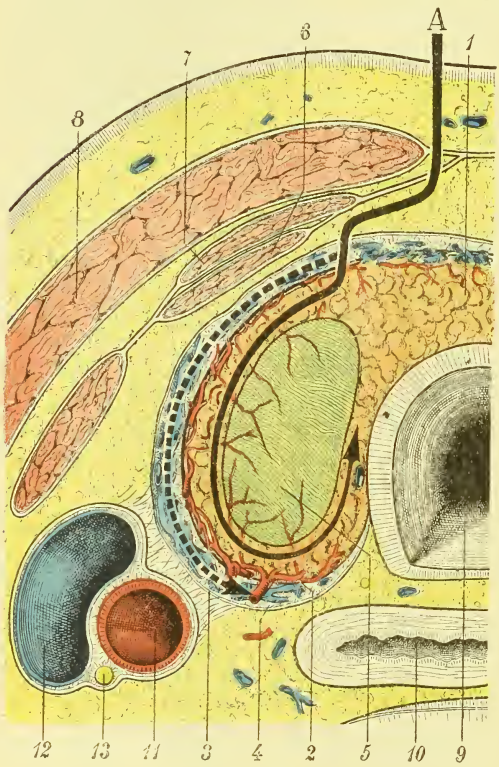


Fig 430.

La thyroïde, avec un kyste, vue sur une coupe horizontale schématique du cou.

1, corps thyroïde. — 2, capsule propre. — 3, gaine périthyroïdienne. — 4, espace compris entre la gaine périthyroïdienne et la capsule propre : il est occupé par de nombreux et volumineux vaisseaux. — 5, kyste de la thyroïde. — 6, muscle sterno-thyroïdien. — 7, muscle sterno-cléido-hyoïdien. — 8, sterno-cléido-mastoïdien. — 9, trachée. — 10, œsophage. — 11, carotide primitive. — 12, veine jugulaire interne. — 13, nerf pneumo-gastrique.

A, trajet que suit le chirurgien pour extirper une tumeur thyroïdienne bénigne : la flèche en trait plein montre la bonne voie (*voie intra-capsulaire*); la flèche en trait pointillé la mauvaise (*voie extra-capsulaire*).

glande : c'est l'*espace dangereux,* celui dans lequel il ne faut pas s'égarer quand on pratique l'extirpation sous-capsulaire d'une tumeur thyroïdienne.

*B.* Rapports de l'isthme. — L'isthme, nous l'avons vu plus haut, présente des dimensions variables. Il manque parfois, si bien que, en pareil cas, les deux lobes thyroïdiens restent séparés et qu'il existe en réalité deux thyroïdes, l'une droite, l'autre gauche, comme cela s'observe normalement chez certains animaux. D'autres fois, au contraire, il est volumineux, au point de dépasser en bas le bord inférieur des lobes latéraux et de former un véritable lobe médian. Dans les conditions ordinaires, l'isthme présente une hauteur de 8 à 12 millimètres. Nous pouvons lui considérer *deux faces* et *deux bords :*

a. *Face postérieure.* — Sa face postérieure, concave, embrasse les deux premiers anneaux de la trachée (et parfois le cartilage cricoïde) sur lesquels elle se moule et dont elle est séparée par quelques artérioles et un petit plexus veineux. La section de l'isthme est fatale dans l'opération de la *trachéotomie haute ;* elle est d'ailleurs sans inconvénients et s'accompagne d'une hémorrhagie faible qui s'arrête seule, d'ordinaire. Ajoutons que cette section de l'isthme est pratiquée de parti pris pour dégager la trachée dans certains cas de goitres annulaires avec accidents de suffocation (Sidney Jones).

b. *Face antérieure.* — Sa face antérieure, plane ou légèrement convexe, répond aux muscles sous-hyoïdiens contenus dans leur gaine et recouverts successivement par l'aponévrose cervicale superficielle, le tissu cellulaire sous-cutané et la peau. Sur la ligne médiane, où les muscles font défaut, elle n'est séparée de la peau que par le tissu cellulaire sous-cutané, par les deux aponévroses cervicales superficielle et moyenne et par quelques veines thyroïdiennes (fig. 432).

c. *Bord supérieur.* — Le bord supérieur de l'isthme, concave en haut, répond dans les deux tiers des cas, d'après Mauclaire (1895), à la partie moyenne du premier anneau de la trachée ; chez l'enfant, il remonte un peu plus haut, jusqu'au bord inférieur du cartilage cricoïde. C'est sur le bord supérieur de l'isthme que naît d'ordinaire la pyramide de Lalouette, dont le sommet, dirigé en haut, remonte, suivant les cas, jusqu'au bord supérieur du cartilage thyroïde ou même jusqu'au bord inférieur de l'os hyoïde. Le plus souvent, la pyramide de Lalouette longe l'un des côtés du plan médian du larynx, habituellement le côté gauche ; elle est rarement médiane (9 fois sur 109 cas d'après Zoja).

d. *Bord inférieur.* — Le bord inférieur de l'isthme, concave en bas, répond ordinairement au deuxième anneau de la trachée. Lorsque la tête est en attitude normale, on peut admettre en principe qu'un intervalle de 25 à 30 millimètres chez l'adulte, de 19 à 20 millimètres chez l'enfant, sépare ce bord inférieur de la fourchette sternale. Les goitres qui se développent aux dépens de cette partie de l'isthme peuvent pénétrer dans le médiastin et, s'interposant entre le sternum et la trachée, déterminer des accidents de suffocation rapidement mortels si on n'intervient pas ; ces tumeurs sont appelées *goitres plongeants* ou encore *goitres rétrosternaux.*

*C.* Rapports des lobes. — Les lobes du corps thyroïde ont la forme d'une pyramide triangulaire à sommet supérieur et, de ce fait, chacun d'eux nous offre à considérer : 1° une *face interne ;* 2° une *face externe ;* 3° une *face postérieure ;* 4° une *base* ; 5° un *sommet ;* 6° trois *bords.*

a. *Face interne.* — La face interne du lobe thyroïdien, concave, embrasse successivement : 1° sur un premier plan, les parties latérales de la trachée et du car-

tilage cricoïde, la partie inférieure et latérale du cartilage thyroïde ; 2° sur un plan plus profond, les parties correspondantes du pharynx et de l'œsophage. Les rapports que la thyroïde affecte ainsi avec le conduit laryngo-trachéal et avec le canal alimentaire ont une grande importance ; ils nous expliquent la gêne, souvent très

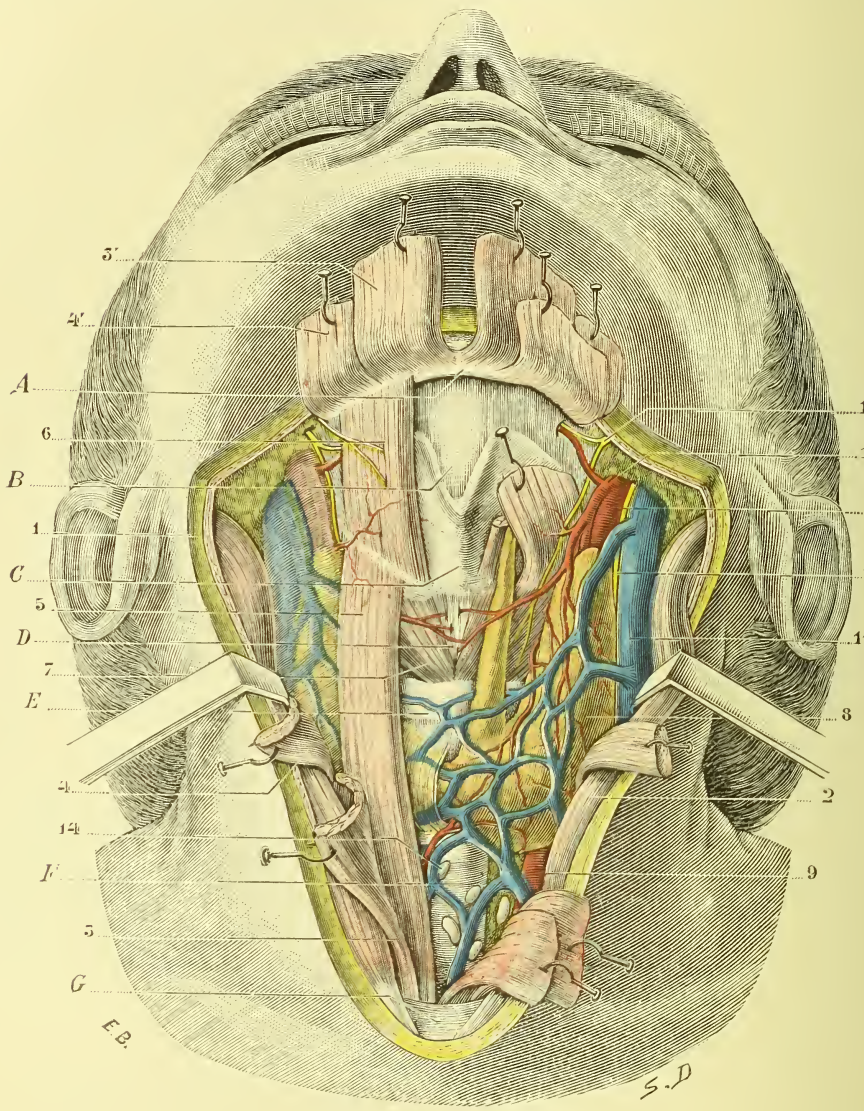


Fig. 431.

Région sous-hyoïdienne, face externe du corps thyroïde.

A, os hyoïde. — B, membrane thyro-hyoïdienne. — C, cartilage thyroïde. — D, membrane crico-thyroïdienne. — E, cartilage cricoïde. — F, trachée. — G, fourchette sternale.

1, peau et tissu cellulaire sous-cutané. — 2, sterno-cléido-mastoïdien fortement réfléchi en dehors. — 3, 3', sterno-cléido-hyoïdien. — 4, 4', omo-hyoïdien. — 5, sterno-thyroïdien. — 6, thyro-hyoïdien. — 7, crico-thyroïdien. — 8, corps thyroïde avec, à gauche, la pyramide de Lalouette ; la gaîne périthyroïdienne enlevée du côté gauche, a été conservée du côté droit. — 9, carotide primitive. — 9' carotide externe. — 10, thyroïdienne supérieure (avec ses deux branches laryngées). — 11, veine jugulaire interne, avec, comme affluents, les veines thyroïdiennes supérieures, moyennes et inférieures. — 12, nerf laryngé supérieur. — 13, branche descendante de l'hypoglosse. — 14, ganglion lymphatique.

considérable, apportée à la respiration par certains goitres, qui en se développant en dedans, du côté de la ligne médiane, dévient, déforment le conduit aérifère

(trachée en lame de sabre, Demme, 1861), le ramollissent (Rose, 1878), et le compriment; ils nous expliquent également les troubles de la déglutition observés en pareil cas.

b. *Face externe.* — La face externe (fig. 431), convexe, est en contact immédiat avec les vaisseaux, les veines surtout, qui rampent sous la gaine périthyroïdienne et qui, nous le verrons plus loin, sont en partie situés dans l'épaisseur de la capsule propre de la glande. Cette face externe est recouverte, en allant de la profondeur vers la superficie : 1° par la gaine périthyroïdienne ; 2° par le tissu cellulo-adipeux qui sépare cette dernière de l'aponévrose moyenne et des muscles qu'elle enveloppe, tissu cellulaire dans lequel on rencontre parfois 3 ou 4 petits ganglions lymphatiques ; 3° le sterno-thyroïdien, avec sa gaine aponévrotique ; 4° sur un plan plus superficiel, le sterno-cléido-hyoïdien et l'omo-hyoïdien revêtus, eux aussi, de leur gaine fibreuse ; 5° sur un troisième plan, le sterno-cléido-mastoïdien ; 6° enfin, l'aponévrose superficielle, le tissu cellulaire sous-cutané et la peau. Tous les muscles précités forment une sangle contractile qui s'hypertrophie souvent chez les jeunes goitreux et qui peut, en refoulant énergiquement la glande hypertrophiée sur la trachée, amener des accidents de suffocation (Krönlein), pour lesquels, autrefois déjà, Sédillot et Dupuytren conseillaient la section ou la destruction par les caustiques des aponévroses et des muscles sous-hyoïdiens. Il convient d'ajouter, toutefois, qu'à la longue, on voit ces muscles s'atrophier et, chez les vieux goitreux, ils sont à peine reconnaissables.

c. *Face postérieure.* — La face postérieure, la moins étendue des trois faces du lobe thyroïdien, est en rapport intime avec le paquet vasculo-nerveux du cou, dont elle n'est séparée que par la gaine cellulaire périvasculaire (fig. 432). Ses rapports sont particulièrement étroits avec la carotide primitive qui, souvent, se creuse sur elle un sillon plus ou moins profond. Les rapports de la thyroïde avec le paquet vasculo-nerveux du cou peuvent être profondément modifiés dans les goitres latéraux : le chirurgien ne doit jamais l'oublier, lorsqu'il intervient sur de pareilles tumeurs.

d. *Base.* — La base du lobe thyroïdien regarde en bas, quelquefois en bas et en dedans. Convexe, plus rarement plane, elle répond au cinquième ou sixième anneau de la trachée. Elle est très proche de la fourchette sternale et de l'extrémité interne de la clavicule, et on comprend, par suite, qu'elle puisse être, comme le bord inférieur de l'isthme, le point de départ de goitres plongeants rétro-sternaux ou rétro-claviculaires. Elle se trouve située, en effet, à 2 centimètres environ au-dessus de la fourchette sternale chez l'adulte, à 15 millimètres chez l'enfant, la tête étant dans sa position normale; en portant la tête dans l'extension, cette distance augmente de 10 à 15 millimètres. La base du lobe thyroïdien est en rapport avec les nombreuses veines thyroïdiennes et avec la branche inférieure de l'artère thyroïdienne inférieure : aussi, dans l'exothyropexie, faut-il prendre de grandes précautions pour produire la luxation au dehors de cette base, si l'on veut éviter des hémorrhagies parfois très sérieuses ; c'est pour parer à ce danger, disons-le en passant, que Jaboulay conseille de saisir le lobe à luxer par sa partie moyenne et non par ses extrémités.

e. *Sommet.* — Le sommet ou corne du corps thyroïde, arrondi et mousse, est dirigé en haut et en arrière. Il répond au bord postérieur du cartilage thyroïde, le plus souvent à son tiers inférieur, plus rarement à son tiers moyen. Il est, comme la base, en rapport avec de nombreuses veines et avec les branches de l'artère thyroïdienne supérieure ; aussi, dans l'exothyropexie, sa luxation, comme celle de

la base du lobe thyroïdien et pour les mêmes raisons, doit-elle être pratiquée avec prudence.

f. *Bords.* — Les trois bords du lobe thyroïdien se distinguent en antérieur, postéro-externe et postéro-interne. De ces trois bords, le dernier, seul, présente quelque intérêt. Ordinairement épais, il s'insinue entre la carotide et le conduit laryngo-trachéal et arrive jusqu'au contact de l'œsophage. Nous ferons remarquer à ce sujet que, par suite de la déviation à gauche du conduit œsophagien, les rapports de la thyroïde avec ce conduit sont toujours plus intimes du côté gauche que du côté droit. Le bord postéro-interne est encore en rapport : 1° avec l'artère thyroïdienne inférieure et sa branche postérieure; 2° avec le nerf récurrent et les ganglions qui l'entourent, surtout du côté gauche, le nerf, on le sait, étant, de ce côté, couché dans l'angle dièdre que forment la trachée et l'œsophage (fig. 435). Nous étudierons plus loin les rapports, si importants au point de vue opératoire, que l'artère thyroïdienne inférieure présente avec le nerf récurrent. Nous nous contenterons seulement de faire remarquer ici que les goitres modifient les rapports de la thyroïde normale avec les artères thyroïdiennes et avec le nerf récurrent, d'une façon qui peut être fort gênante dans les opérations. Le nerf récurrent est souvent, en pareil cas, luxé, le plus souvent en arrière, parfois aussi en avant et en dedans; il adhère parfois (Demme) à l'enveloppe de la tumeur, surtout dans les vieux goitres enflammés, d'où une paralysie plus ou moins complète des cordes vocales et une gêne respiratoire qui peut aller jusqu'à la suffocation.

**3° Structure.** — Lorsqu'on a dégagé la glande de la gaine périthyroïdienne, elle nous apparaît comme une masse de consistance molle, de coloration gris rosé ou rouge suivant son degré de congestion. Quand on la sectionne, on reconnaît, sur la coupe, qu'elle est constituée par une pulpe rougeâtre, granuleuse (c'est le *parenchyme*), entourée et maintenue par une capsule fibreuse, la *capsule propre* de la thyroïde.

a. *Capsule propre de la thyroïde.* — La capsule de la thyroïde est à cette glande ce que la capsule de Glisson est au foie. C'est une mince toile fibreuse qui résulte de la condensation à la surface de la glande du tissu cellulaire qui sépare cette dernière de la gaine périthyroïdienne. Elle se distingue de cette gaine en ce qu'on ne peut la détacher de la thyroïde sans entraîner avec elle un peu de parenchyme (L. Bérard). La capsule propre de la thyroïde est encore désignée sous le nom de *capsule vasculaire* (Burkhardt) : les vaisseaux thyroïdiens, en effet, avant de pénétrer dans le parenchyme glandulaire, cheminent un certain temps dans son épaisseur, ou immédiatement au-dessous d'elle, en s'anastomosant entre eux et en formant à la surface de la glande un lacis irrégulier.

Fait important à noter, tandis que les vaisseaux qui cheminent dans l'épaisseur de la capsule propre présentent un calibre relativement volumineux, les rameaux qui en partent et qui se distribuent aux lobules thyroïdiens sont très fins. Dès lors, on comprend aisément pourquoi, dans les interventions sur la glande thyroïde, il suffit d'aller au delà de la capsule propre, de pénétrer à quelques millimètres au-dessous d'elle et de poursuivre l'opération en restant toujours au-dessous d'elle, au milieu du tissu glandulaire en quelque sorte (fig. 430), pour être à l'abri d'une hémorrhagie sérieuse, puisque les seuls vaisseaux lésés sont les fins ramuscules intraparenchymateux. C'est là le principe de la méthode de choix pour l'extirpation des tumeurs thyroïdiennes, *méthode dite sous-capsulaire ou intracapsulaire* (voy. p. 602), dont Socin (de Bâle) s'est fait le vulgarisateur.

b. *Parenchyme.* — Le parenchyme de la thyroïde est constitué par une quantité de lobules microscopiques, par du tissu conjonctif interposé entre eux, et par de fins rameaux vasculaires et nerveux (voy. les Traités d'anatomie descriptive). Tous ces éléments constitutifs peuvent, à l'état pathologique, s'hypertrophier à la fois;

cette hypertrophie totale, portant, soit sur toute la glande, soit seulement, sur un seul lobe, caractérise les *vrais goitres charnus*, tumeurs de consistance homogène, sans bosselures à l'extérieur, sans noyaux ni kystes à l'intérieur (L. Bérard). D'ordinaire, un seul des éléments subit le processus hyperplasique : c'est parfois l'élément vasculaire, artériel ou veineux (*goitres vasculaires*) ; le plus souvent c'est l'élément glandulaire (*adénomes de la thyroïde*). Les tumeurs adénomateuses, qu'elles soient kystiques ou dures, sont de beaucoup les plus fréquentes des tumeurs de la glande thyroïde; l'adénome kystique en particulier est le type habituel du goitre des adultes.

**Parathyroïdes.** — Les parathyroïdes ou glandes parathyroïdiennes sont de petits corpuscules arrondis annexés au corps thyroïde. Signalées par Sandström, en 1880, elles se trouvent, soit dans l'épaisseur de la thyroïde (*parathyroïdes internes*), soit sur sa face superficielle et, dans la grande majorité des cas, sur la face postérieure des lobes latéraux (*parathyroïdes externes*, fig. 435,7'). Ces parathyroïdes ont une structure et, d'après certains physiologistes, une fonction différentes de celles de la thyroïde ou des thyroïdes accessoires. Elles joueraient, par suite, dans la pathologie thyroïdienne un rôle spécial : ainsi, il semble résulter des travaux de Moussu, de Vassale, de Générali, de Lusena, de Gley, que parmi les accidents présentés par les malades atteints d'affections thyroïdiennes, les accidents aigus (convulsions) seraient surtout dûs à l'insuffisance de la sécrétion parathyroïdienne; les accidents chroniques (troubles de nutrition, myxœdème) à l'insuffisance de la sécrétion thyroïdienne.

**4° Vaisseaux et nerfs.** — Le corps thyroïde possède une vascularisation et une innervation très riches, attestant nettement que les fonctions de cet organe, pour être encore mal connues, n'en sont pas moins très actives et par conséquent très importantes.

*A.* Artères. — Les artères sont au nombre de deux de chaque côté : la *thyroïdienne supérieure* et la *thyroïdienne inférieure* (fig. 451, p. 644). A ces deux thyroïdiennes s'ajoute parfois une *thyroïdienne médiane* ou *thyroïdienne de Neubauer*.

a. *Thyroïdienne inférieure.* — L'artère thyroïdienne inférieure est, au point de vue chirurgical tout au moins, la plus importante des artères de la région sous-hyoïdienne. Elle naît de la sous-clavière et se dirige tout d'abord de bas en haut et un peu de dehors en dedans, jusqu'à deux centimètres environ au-dessous du tubercule de Chassaignac. Arrivée là, elle change brusquement de direction et se porte horizontalement en dedans en décrivant une ou plusieurs courbes, jusqu'à la partie inférieure du lobe thyroïdien, où elle se termine en se divisant en trois branches, savoir : 1° une *branche inférieure*, qui longe horizontalement le bord inférieur du corps thyroïde et s'anastomose, sur la ligne médiane, avec celle du côté opposé; 2° une *branche supérieure*, qui s'élève le long de son bord postérieur et s'anastomose avec la branche correspondante de la thyroïdienne supérieure; 3° une *branche profonde*, enfin, qui se perd à la face profonde du corps thyroïde. Nous avons signalé plus haut la disposition intéressante au point de vue opératoire que présentent ces branches terminales de la thyroïdienne inférieure, ainsi que celles de la thyroïdienne supérieure, dans la capsule propre de la glande, nous n'y reviendrons pas.

L'artère thyroïdienne inférieure peut être abordée par le chirurgien en deux points de son trajet : 1° là où elle change de direction, c'est-à-dire à un doigt au-dessous du tubercule de Chassaignac ; 2° à sa terminaison, au point qui répond à ce qu'on désigne encore en chirurgie opératoire sous le nom de *pédicule vasculaire inférieur* du corps thyroïde. Les rapports qu'elle présente en ces deux points ont une grande importance ; nous allons les rappeler brièvement.

A deux centimètres au-dessous du tubercule de Chassaignac (repère important pour la ligature à ce niveau), l'artère thyroïdienne inférieure est couchée sur le plan vertébral. En ce point (fig. 432), elle répond : 1° à l'artère et à la veine vertébrales, en avant desquelles elle est placée et dont elle est séparée par l'aponévrose prévertébrale ; 2° au ganglion moyen du grand sympathique ou au tronc nerveux lui-même, qu'elle croise en passant tantôt au-devant de lui, tantôt en arrière, tantôt entre ses deux branches lorsque le tronc nerveux s'est divisé (Drobnik). L'artère et le

sympathique sont appliqués sur le plan prévertébral par un feuillet fibreux, dédoublement de l'aponévrose prévertébrale pour certains auteurs, gaine spéciale dépendant de l'aponévrose cervicale moyenne pour d'autres (L. Bérard), gaine qu'il faut déchirer à la sonde cannelée pour dégager l'artère. Celle-ci est recouverte par le paquet vasculo-nerveux du cou et par les muscles et aponévroses de la loge carotidienne, en avant ou en arrière (Chassaignac) desquels on peut passer pour arriver sur elle. Les flèches D et C de la figure 432 montrent nettement le trajet que, dans l'un ou l'autre procédé, devra suivre le chirurgien.

A sa terminaison, l'artère thyroïdienne inférieure présente avec le nerf récurrent des rapports qui ont, pour la chirurgie du goitre, un intérêt de premier ordre, en ce qu'ils exposent l'opérateur allant à la recherche de l'artère pour en pratiquer la ligature (ligature du pédicule vasculaire inférieur du goitre) à léser le nerf; or, l'on sait que la blessure du nerf récurrent est un accident grave, qui peut même être mortel à brève échéance en raison du spasme de la glotte qui en est parfois la conséquence. Il serait donc extrêmement utile de pouvoir préciser avec grand soin les

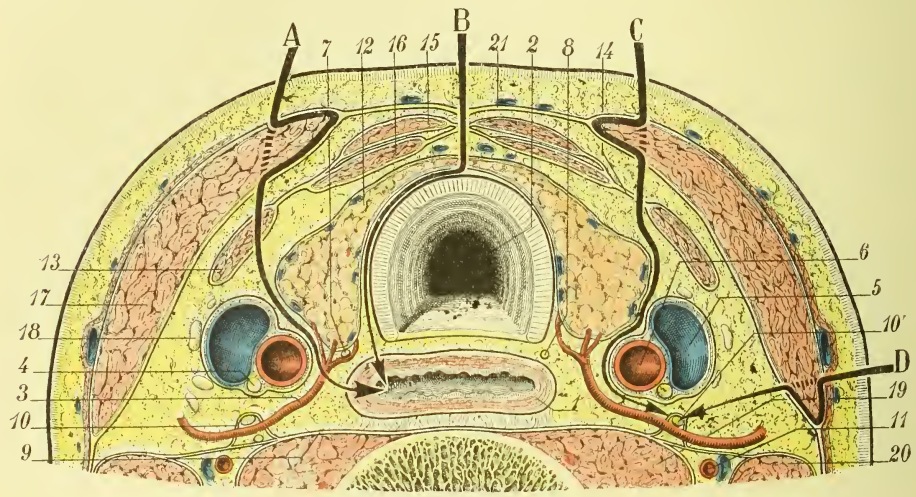


Fig. 432.

Coupe horizontale schématisée du cou, passant au niveau de la 7e vertèbre cervicale et destinée à montrer les voies d'accès sur l'œsophage cervical ainsi que sur les artères thyroïdienne inférieure et vertébrale.

1, œsophage. — 2, trachée. — 3, courbe de l'artère thyroïdienne inférieure. — 4, pneumogastrique. — 5, jugulaire interne. — 6, carotide primitive. — 7, nerf récurrent gauche embrassé par la branche postérieure de la thyroïdienne inférieure. — 8, nerf récurrent droit. — 9, aponévrose cervicale profonde. — 10, gaine du grand sympathique ; la thyroïdienne est contenue dans cette gaine au point où elle croise le nerf. — 10' nerf grand sympathique : du côté gauche il est divisé en deux troncs entre lesquels passe la thyroïdienne. — 11, artère vertébrale. — 12, glande thyroïde. — 13, omo-hyoïdien. — 14, aponévrose moyenne. — 15, sterno-cléido-hyoïdien. — 16, sterno-thyroïdien. — 17, sterno-cléido-mastoïdien. — 18, ganglion lymphatique. — 19, long du cou. — 20, scalène antérieur. — 21, aponévrose cervicale superficielle.

A, voie d'accès latérale ou carotidienne, et B, voie d'accès médiane ou sous-hyoïdienne sur l'œsophage. — C, voie carotidienne antérieure et D, voie carotidienne postérieure, pour découvrir l'artère thyroïdienne inférieure : la pointe des flèches, au lieu d'arriver sur l'artère, arrive par erreur sur le sympathique. — Les flèches montrent quels sont les plans à traverser (trait plein) et à réciner (trait plein et trait pointillé) pour aborder ces organes.

rapports réciproques de l'artère et du nerf. Malheureusement au point de vue opératoire, ces rapports, toujours immédiats, sont des plus variables, comme cela résulte des recherches de Kocher (1888), de Rotter (1885), de Drobnik et de Taguchi (1889). Tantôt, en effet, le nerf récurrent est situé derrière l'artère, tantôt au contraire il est en avant, tantôt enfin il est au milieu de ses branches terminales. Une notion nouvelle cependant a été fournie par Jaboulay et Villard (1893), qui ont insisté sur la différence de disposition à droite et à gauche, le récurrent droit, comme on le sait, étant généralement situé sur un plan plus antérieur que le récurrent gauche : à *droite*, le nerf passe le plus souvent *en avant* de l'artère ; à *gauche*, il passe en *arrière* (voy. fig. 433) ; quand l'artère est déjà divisée, le nerf s'entremêle à ses rameaux, en affectant toujours sur le côté droit une disposition plus antérieure. Au total, et c'est ce qu'il importe surtout de retenir, la ligature de la thyroïdienne inférieure à sa terminaison expose toujours le chirurgien à lier le nerf récurrent avec le vaisseau, accident que la plupart des opérateurs ont eu de temps en temps à déplorer et qui est d'autant plus à craindre que le goitre, en se développant, contracte souvent, comme nous l'avons déjà dit plus haut, des adhérences avec le tronc nerveux. Pour être sûr de ne pas léser le nerf, il n'existe qu'une seule façon de procéder : c'est de pratiquer l'extirpation des tumeurs thyroïdiennes, sans faire d'hémostase préventive, en procédant par décortication sous-capsulaire (voy. p. 602). Si l'on est obligé de lier la thyroïdienne à sa terminaison, il faudra dénuder chaque branche artérielle avec le plus grand soin et ne jamais faire de ligature en masse, contrairement au conseil donné par Mickulicz.

b. *Thyroïdienne supérieure.* — L'artère thyroïdienne supérieure, la première

des branches collatérales de la carotide externe prend naissance un peu au-dessous, quelquefois même au niveau même de la bifurcation de la carotide primitive. Elle se porte d'abord horizontalement en avant et en dedans, parallèlement à la grande corne de l'os hyoïde. Puis, s'infléchissant en bas, elle descend vers le lobe correspondant du corps thyroïde et s'y termine en se divisant en trois branches : une *branche interne,* une *branche externe* et une *branche postérieure.* Toutes les trois se distribuent au corps thyroïde, en s'anastomosant entre elles et en s'anastomosant aussi avec les branches terminales de la thyroïdienne inférieure (voy. pour plus de détails, les *Traités d'anatomie descriptive*).

c. *Thyroïdienne de Neubauer.* — Indépendamment des deux thyroïdiennes précitées, on rencontre parfois une troisième thyroïdienne, la *thyroïdienne de Neubauer.* Impaire et médiane, cette artère se détache du tronc brachio-céphalique ou de la crosse aortique, chemine de bas en haut sur la face antérieure de la trachée et se termine sur le bord inférieur du corps thyroïde. Elle coexiste avec la thyroïdienne inférieure ou la remplace. Du reste, elle varie beaucoup dans son volume : elle est parfois aussi volumineuse que la thyroïdienne inférieure, comme aussi on la voit descendre sur certains sujets aux proportions d'une simple artériole. On conçoit toute l'importance que peut présenter, quand elle existe, ce qui est rare, l'artère de Neubauer, surtout quand elle est volumineuse, dans les opérations que l'on pratique au niveau de la région sous-hyoïdienne et, tout particulièrement, dans la trachéotomie basse (voy. p. 597).

*B.* Veines. — Les veines issues des follicules thyroïdiens forment tout autour de la thyroïde, mais principalement au-devant d'elle, ce riche plexus, *plexus thyroïdien,* que nous avons signalé entre la capsule propre de la glande et la gaine périthyroïdienne (fig. 431). Les veines qui en émanent, toujours très irrégulières, peuvent se distinguer en trois groupes : *veines thyroïdiennes supérieures, veines thyroïdiennes inférieures* et *veines thyroïdiennes moyennes.*

a. *Veines thyroïdiennes supérieures.* — Les veines thyroïdiennes supérieures, nées de la partie supérieure du corps thyroïde, accompagnent l'artère thyroïdienne supérieure. Elles recueillent, chemin faisant, quelques veines laryngées et viennent se terminer dans la jugulaire interne. Rappelons que leur abouchement dans la jugulaire se fait soit directement, soit par l'intermédiaire d'un tronc qui leur est commun avec la faciale et la linguale, le *tronc thyro-linguo-facial.*

b. *Veines thyroïdiennes moyennes.* — Les veines thyroïdiennes moyennes naissent de la partie latérale de la glande. Elles aboutissent également à la jugulaire interne, après avoir croisé, transversalement ou obliquement, la face antérieure de la carotide primitive.

c. *Veines thyroïdiennes inférieures.* — Les veines thyroïdiennes inférieures émergent du corps thyroïde au niveau de son bord inférieur. Toujours très nombreuses à leur origine, elles descendent en arrière des muscles sterno-thyroïdiens, en s'anastomosant fréquemment entre elles et en formant parfois, au-devant de la trachée, un véritable plexus, le *plexus sous-thyroïdien,* dont la blessure peut n'être pas sans danger (trachéotomie basse, thyroïdectomies). Toutes ces veines, en effet, sont dépourvues de valvules ; en plus, leur calibre est considérablement augmenté chez les sujets qui présentent une gêne notable de la respiration, chez ceux surtout qui sont porteurs de goitres volumineux. On conçoit qu'en pareil cas leur blessure donnera lieu à des hémorrhagies abondantes toujours difficiles à arrêter. Les veines thyroïdiennes inférieures se résument, d'ordinaire, en deux ou trois troncs qui

viennent, à leur tour, s'aboucher dans les troncs veineux brachio-céphaliques, de préférence dans celui de gauche. Il convient d'ajouter qu'elles sont maintenues béantes par les gaines fibreuses que leur forment les aponévroses cervicales. Il résulte d'une pareille disposition que, lorsque les veines thyroïdiennes sont déchirées, un danger plus sérieux encore que l'hémorrhagie est à craindre : c'est l'entrée de l'air dans les veines.

*C.* Lymphatiques. — Les lymphatiques de la thyroïde se divisent en descendants et ascendants. — Les *lymphatiques descendants* se détachent du bord inférieur de l'isthme et de la base de chaque lobe. De là, ils se portent en bas vers la fourchette sternale et viennent se terminer, après un parcours variable, dans un certain nombre de ganglions qui sont situés en avant de la trachée. — Les *lymphatiques ascendants* se subdivisent, à leur tour, en médians et latéraux. Les premiers naissent du bord supérieur de l'isthme et se rendent à un ou deux petits ganglions qui se trouvent placés en avant du larynx, de préférence en avant ou un peu au-dessus du muscle crico-thyroïdien. Les seconds, beaucoup plus nombreux et par conséquent plus importants, s'échappent du sommet des lobes ou de leur voisinage et viennent se jeter dans les ganglions carotidiens.

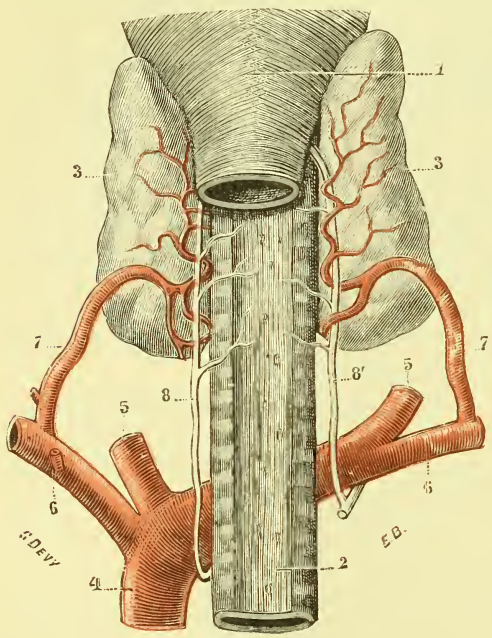


Fig. 433.
Rapports des nerfs récurrents et des artères thyroïdiennes inférieures (T.).

(Les organes sont vus par leur face postérieure.)

1, pharynx. — 2, trachée. — 3, 3, corps thyroïde. — 4, aorte. — 5, carotide primitive. — 6, sous-clavière. — 7, thyroïdienne inférieure. — 8, 8', nerfs récurrents gauche et droit (le gauche passe en arrière des branches artérielles ; le droit s'engage dans une sorte de fourche formée par deux branches de la thyroïdienne, dont l'une, l'inférieure, passe en arrière du nerf, l'autre, la supérieure, passe en avant).

*D.* Nerfs. — Le corps thyroïde reçoit quelques filets nerveux du laryngé supérieur et du récurrent. Mais la plus grande partie de ses nerfs proviennent du sympathique cervical. Ils s'en détachent à des hauteurs différentes, mais principalement, chez l'homme, du ganglion cervical moyen et du deuxième nerf cardiaque. Ces filets sympathiques se jettent, en partie sur l'artère thyroïdienne supérieure, en partie et surtout sur l'artère thyroïdienne inférieure, qu'ils enlacent de leurs anastomoses en constituant le *plexus thyroïdien supérieur* et le *plexus thyroïdien inférieur*. Ils pénètrent dans la glande avec les diverses branches des deux artères précitées. C'est au tiraillement et à la rupture des rameaux que le sympathique fournit à la thyroïde (rupture qui se produit forcément au cours des manœuvres destinées à luxer le goitre hors de sa loge) que Jaboulay attribue l'atrophie de la tumeur thyroïdienne observée après l'exothyropexie. C'est, au contraire, à l'excitation de ces mêmes rameaux nerveux que paraissent ressortir un certain nombre des symptômes du goitre exophthalmique (exophthalmie, palpitations) : de là le mode de traitement de cette variété de goitre qui a été conseillé et pratiqué pour la première fois par Jaboulay et qui consiste à sectionner ou à réséquer le sympathique cervical.

**5° Exploration et voies d'accès.** — Il semble, qu'en raison de sa situation superficielle, le corps thyroïde soit facile à explorer. Il n'en est rien. A l'état normal, en effet, il est très difficile de le palper, de se rendre compte de sa consistance, ce qui est dû à l'extrême mobilité des organes ostéo-cartilagineux sur lesquels il repose, à sa mollesse et à l'épaisseur des parties molles (muscles sous-hyoïdiens, sterno-cléido-mastoïdiens) qui recouvrent les lobes latéraux. Par contre, à l'état pathologique, l'inspection et la palpation de la région sous-hyoïdienne, permettent de reconnaître assez aisément les modifications survenues dans le volume, la consistance et la mobilité de la glande.

Le chirurgien aborde la thyroïde en incisant verticalement sur la ligne médiane les plans superficiels de la région sous-hyoïdienne. Il traverse successivement : la peau, le tissu cellulaire sous-cutané, les aponévroses cervicales superficielle et moyenne réunies, enfin la gaine périthyroïdienne. Il peut se donner un jour plus grand en employant une incision dite en cravate : cette incision est, non pas verticale comme la précédente, mais bien horizontale ou à peu près, sectionnant horizontalement les muscles sous-hyoïdiens et, au besoin même, une partie du sterno-cléido-mastoïdien.

## *E*) — ŒSOPHAGE CERVICAL

(Région de l'œsophage cervical)

L'œsophage est un conduit musculo-membraneux à direction longitudinale, destiné à transmettre les aliments, du pharynx auquel il fait suite, à l'estomac qui le continue. Il se divise topographiquement en trois segments : 1° un segment cervical, qui répond au cou et, plus spécialement, à la région sous-hyoïdienne ; 2° un segment thoracique, qui parcourt le thorax dans toute sa hauteur ; 3° un segment abdominal, qui se trouve situé à la partie toute supérieure de la cavité abdominale. Le segment cervical, le seul dont nous ayons à nous occuper ici, occupe le plan le plus profond de la région sous-hyoïdienne (fig. 422, p. 592).

**1° Considérations générales.** — L'œsophage se présente sous la forme d'un conduit membraneux, aplati dans le sens antéro-postérieur, situé en arrière de la trachée, immédiatement en avant de la région prévertébrale.

Comme nous l'avons dit plus haut, il fait suite au pharynx et commence, par conséquent, au niveau du cartilage cricoïde ; c'est là son origine ou limite supérieure : elle est, sur le cadavre, située en regard du corps de la 6e vertèbre cervicale, à 15 ou 16 centimètres des arcades dentaires (voy. p. 252). Sa limite inférieure, c'est-à-dire le point où l'œsophage cervical se continue avec l'œsophage thoracique, répond à un plan horizontal passant par le bord supérieur du sternum.

D'abord placé sur la ligne médiane, l'œsophage se dévie bientôt du côté gauche et plonge ensuite dans le médiastin postérieur, où nous aurons à le suivre quand nous étudierons le thorax. Il résulte de cette déviation que les rapports latéraux du conduit œsophagien sont un peu différents à droite et à gauche, comme nous le verrons dans un instant. Fixé uniquement, en haut, par sa continuité avec le pharynx, en bas par sa continuité avec l'estomac et par les tractus fibro-musculaires qui le relient à la trachée, l'œsophage, organe mou et très extensible, se laisse facilement déplacer soit dans le sens vertical, soit dans le sens latéral.

A l'état de vacuité, le conduit œsophagien est plus ou moins aplati et sa lumière nous apparaît à la coupe sous l'aspect d'une simple fente, à direction transversale, dont la largeur varie de 5 à 12 millimètres.

A l'état de distension, il se présente sous la forme d'un cylindre irrégulièrement calibré, rétréci en certains points, dilaté en d'autres (voy. les Traités d'anatomie descriptive). Le premier de ces rétrécissements, le plus important, le plus serré aussi, siège au point où l'œsophage se continue avec le pharynx, c'est-à-dire à la hauteur du cricoïde : d'où le nom de *rétrécissement cricoïdien* sous lequel nous le désignerons. Nous l'avons déjà décrit quand nous avons étudié le pharynx (voy. p. 266) ; nous nous contenterons de rappeler ici que, à son niveau, la largeur de l'œsophage mesure seulement de 14 à 16 millimètres, tandis qu'au-dessous elle oscille ordinairement entre 19 et 22 millimètres.

La longueur de la portion cervicale du conduit œsophagien est de 5 centimètres en moyenne ; cette portion ne représente donc que le 1/5 de la longueur totale de l'œsophage. Elle n'en est pas moins le segment le plus important du conduit alimentaire, parce que c'est le seul qui soit abordable ou, du moins, qui soit facilement abordable pour le chirurgien.

**2° Rapports.** — Ce que nous venons de dire de l'importance chirurgicale du segment cervical de l'œsophage nous explique l'intérêt pratique qui s'attache à l'étude de ses rapports avec les organes ou avec les formations qui l'entourent. Nous ferons remarquer, tout d'abord, que ces rapports ne sont pas immédiats. En effet, comme la trachée, comme le pharynx, l'œsophage est en contact médiat avec les organes voisins, grâce à une couche celluleuse lâche, qui se continue, en haut, avec la couche celluleuse rétro-pharyngienne et, en bas, avec le tissu cellulaire du médiastin postérieur. C'est dans cette couche celluleuse lâche, que se développent les *phlegmons péri-œsophagiens* consécutifs à une blessure ou à une inflammation des parois de l'œsophage (ulcérations, perforations produites par les corps étrangers œsophagiens ou par un cathétérisme maladroit, etc.) ; on s'explique aisément la tendance naturelle de ces abcès à fuser dans le médiastin. Ceci posé, voyons quels sont les rapports de l'œsophage cervical en avant, en arrière et sur les côtés :

a. *Rapports antérieurs.* — L'œsophage est en rapport, en avant, avec la portion membraneuse de la trachée-artère, qui le recouvre assez exactement à son origine (fig. 434). Mais, par suite de sa déviation de la ligne médiane, il déborde bientôt la trachée à gauche, et sa partie gauche ainsi débordante affecte des rapports plus intimes que ceux que l'on observe du côté droit avec les organes suivants : le récurrent, le lobe thyroïdien, le paquet vasculaire du cou, l'artère thyroïdienne inférieure et aussi les plans superficiels de la région carotidienne. C'est parce que l'œsophage n'est plus masqué à son côté gauche par la trachée et que, partant, il est plus aisément accessible de ce côté (fig. 432), que l'on choisit le côté gauche du cou pour le mettre à découvert, et l'inciser, opération qui porte, comme on le sait, le nom d'*œsophagotomie externe*.

b. *Rapports latéraux.* — Sur les côtés, l'œsophage cervical répond :

1° Au grand sympathique et à l'artère thyroïdienne, laquelle décrit sa courbe à 2 centimètres au-dessous du tubercule de Chassaignac, c'est-à-dire à 2 centimètres au-dessous de l'origine de l'œsophage ; le chirurgien rencontre cette artère dans son champ opératoire lorsqu'il va à la recherche de l'œsophage ;

2° A la carotide primitive et à la veine jugulaire interne qui restent toujours distantes de l'œsophage d'au moins 8 à 10 millimètres ;

3° A la partie postérieure des lobes thyroïdiens, qui peuvent, lorsqu'ils sont hypertrophiés, envoyer des prolongements, soit entre la trachée et la face antérieure du conduit œsophagien (*goîtres rétro-trachéaux*), soit entre la face postérieure de ce

dernier et la colonne vertébrale (*goitres rétro-œsophagiens*), entraînant ainsi une gêne plus ou moins considérable de la déglutition œsophagienne, sur laquelle nous avons déjà attiré l'attention ;

4° Au nerf récurrent ; mais, en raison de la déviation à gauche de l'œsophage,

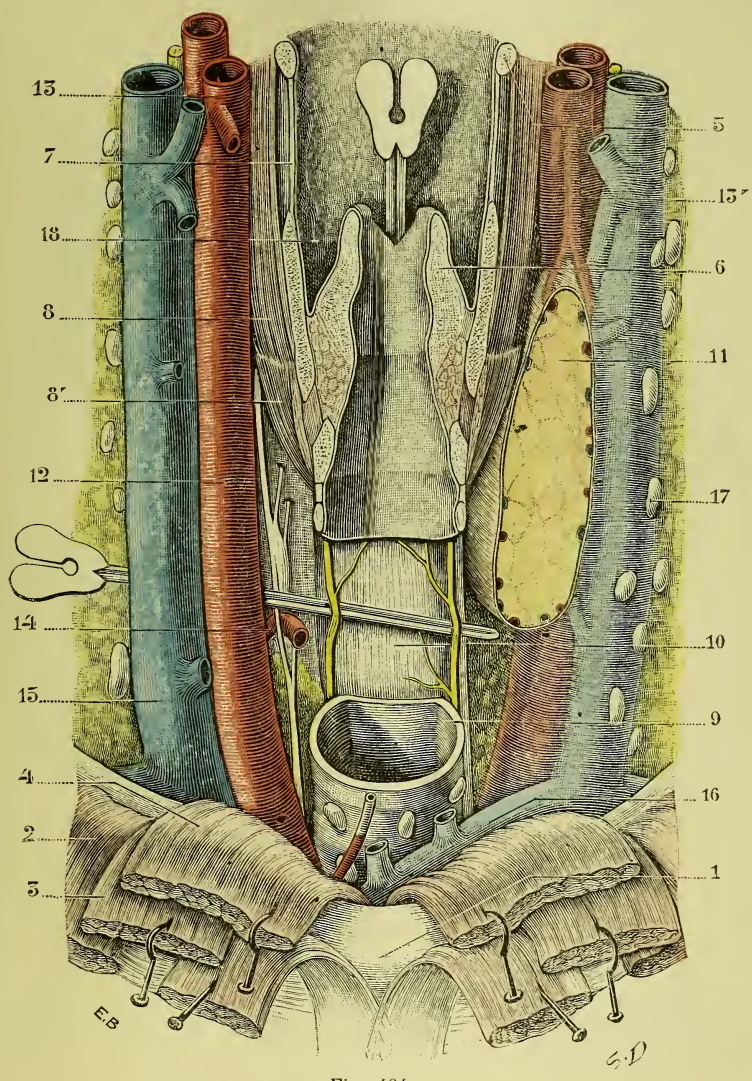


Fig. 434.
Région sous-hyoïdienne, plan œsophagien.

Les muscles sous-hyoïdiens ont été sectionnés en travers et rabattus en bas ; le corps thyroïde a été enlevé en entier sauf la partie postérieure de son lobe gauche ; la trachée a été coupée transversalement un peu au-dessus du sternum, pour laisser voir l'œsophage ; enfin on a pratiqué sur le larynx une coupe frontale qui n'a laissé dans la préparation que la partie postérieure.

1, fourchette sternale. — 2, sterno-cléido-mastoïdien. — 3, sterno-cléido-hyoïdien. — 4, sterno-thyroïdien. — 5, grandes cornes de l'os hyoïde. — 6, partie postérieure du larynx. — 7, membrane thyro-hyoïdienne. — 8, muscle thyro-hyoïdien. — 8', muscle crico-thyroïdien. — 9, trachée. — 10, œsophage avec, sur sa face antérieure à gauche, sur sa face latérale à droite, les deux nerfs récurrents soulevés sur une sonde cannelée. — 11, corps thyroïde, avec son enveloppe conjonctive. — 12, carotide primitive. — 13, carotide externe, avec 13', la thyroïdienne supérieure. — 14, thyroïdienne inférieure. — 15, jugulaire interne. — 16, tronc veineux brachio-céphalique gauche. — 17, ganglions lymphatiques. — 18, pharynx, dans lequel on a introduit une sonde cannelée.

ces rapports avec le récurrent sont un peu différents à droite et à gauche. — Du côté droit, en effet, le récurrent longe la face correspondante de l'œsophage et le

chirurgien, abordant le canal alimentaire par son côté droit, le trouverait sûrement sous son bistouri et risquerait de le blesser; or, on connaît la gravité de cette lésion. Du côté gauche, au contraire, le récurrent n'est pas sur la face gauche de l'œsophage; il chemine sur sa face antérieure, dans l'angle dièdre que forme cette face avec la trachée (fig. 435), et l'opérateur, s'il incise bien sur le bord gauche de l'œsophage, n'a pas à craindre de léser le nerf; c'est là une deuxième

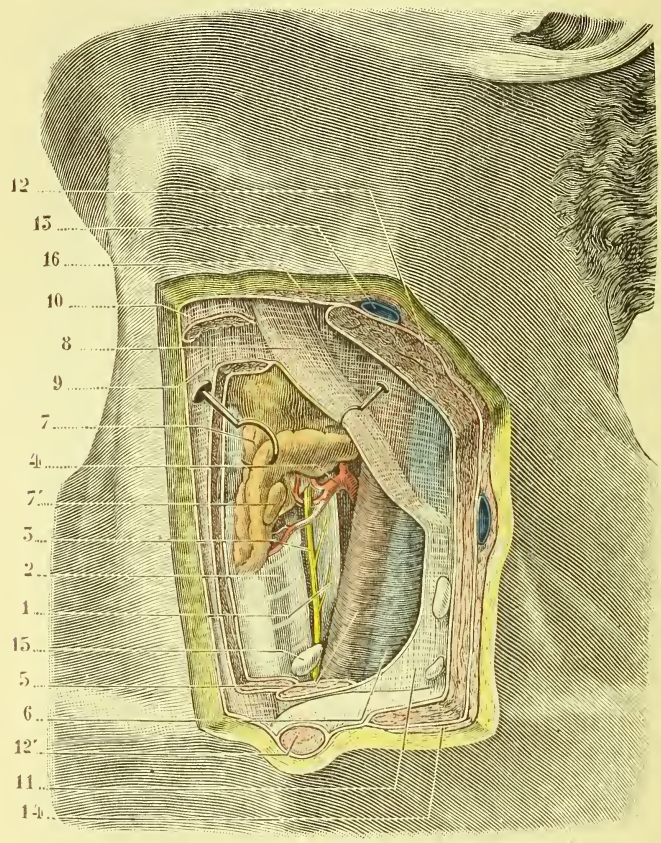


Fig. 435.

Rapports du bord gauche de l'œsophage et de la trachée.

1, portion de l'œsophage débordant à gauche la trachée. — 2, trachée. — 3, récurrent gauche. — 4, thyroïdienne inférieure. — 5, carotide primitive. — 6, jugulaire interne. — 7, glande thyroïde avec 7' une parathyroïde. — 8, muscle omo-hyoïdien. — 9, sterno-thyroïdien. — 10, sterno-cléido-hyoïdien. — 11, aponévrose cervicale moyenne. — 12, sterno-cléido-mastoïdien avec 12', son chef sternal. — 13, veine jugulaire externe. — 14, peaucier. — 15, ganglion lymphatique. — 16, aponévrose superficielle.

raison, et non la moindre, pour aborder l'œsophage par son côté gauche dans l'opération de l'œsophagotomie externe;

5° Enfin, aux plans musculo-aponévrotiques de la région carotidienne, c'est-à-dire, en allant de la profondeur à la superficie : 1° au muscle omo-hyoïdien et à l'aponévrose moyenne; 2° au muscle sterno-cléido-mastoïdien et à la gaine que lui forme l'aponévrose cervicale superficielle; 3° enfin au tissu cellulaire sous-cutané et à la peau.

c. *Rapports postérieurs.* — En arrière, et toujours par l'intermédiaire du tissu celluleux péri-œsophagien, l'œsophage répond à la face antérieure de la colonne vertébrale, recouverte à ce niveau par les muscles prévertébraux et par l'aponévrose prévertébrale. Nous rappellerons, à ce sujet, que le tubercule antérieur de l'apo-

physe transverse de la 6e vertèbre cervicale (*tubercule de Chassaignac*) est facile à sentir et qu'il repère l'origine de l'œsophage.

**3° Structure anatomique.** — Lorsqu'on sectionne l'œsophage, on remarque que ses parois ont une grande épaisseur et qu'elles sont constituées par deux tuniques distinctes : 1° une tunique superficielle, de beaucoup la plus épaisse, présentant une coloration jaune rougeâtre, c'est la *musculeuse ;* 2° une tunique interne, mince, d'une coloration blanche, c'est la *muqueuse.*

a. *Musculeuse.* — La musculeuse est formée de fibres circulaires et de fibres longitudinales; ces fibres sont striées dans la portion cervicale de l'œsophage, lisses dans le reste de son étendue. C'est à la contracture de la musculeuse que sont dus les *rétrécissements spasmodiques* de l'œsophage, que l'on observe à l'état de pureté chez les hystériques et que l'on rencontre souvent, en tant que lésion surajoutée, dans les rétrécissements vrais du conduit alimentaire.

b. *Muqueuse.* — La muqueuse est reliée à la musculeuse par une celluleuse lâche qui lui permet de glisser facilement sur elle; ainsi s'explique la difficulté qu'éprouve le chirurgien à ouvrir l'œsophage dans le dernier temps de l'œsophagotomie externe, la muqueuse fuyant en quelque sorte devant le bistouri. Cette muqueuse, tapissée par un épithélium pavimenteux, renferme de nombreuses glandes qui peuvent être le point de départ des *épithéliomas de l'œsophage*, tumeurs malignes dont on connaît la fréquence relative.

**4° Vaisseaux et nerfs.** — Les *artères* destinées à l'œsophage cervical proviennent des thyroïdiennes inférieures, branches de la sous-clavière. — Les *veines,* ordinairement de petit calibre, se rendent aux veines thyroïdiennes inférieures. — Les *lymphatiques* se jettent dans les ganglions œsophagiens. — Les *nerfs,* enfin, proviennent, en partie du pneumogastrique, en partie du grand sympathique.

**5° Exploration et voies d'accès.** — Le conduit œsophagien peut être explore par la vue à l'aide d'un instrument spécial, appelé *œsophagoscope,* analogue à celui qui sert pour la trachéoscopie (p. 598). Mais en pratique et d'une façon générale, c'est presque toujours à l'aide du cathétérisme que se fait son exploration. Faisons remarquer à ce propos que, malgré leur grande épaisseur, les parois de l'œsophage perdent à l'état pathologique (inflammations, ulcérations, cancer), et en particulier au niveau des points malades, la plus grande partie de leur résistance; il conviendra donc, en pareil cas, de pratiquer le cathétérisme avec la plus grande prudence, souvent même il sera préférable de s'en abstenir. Ajoutons que, depuis la découverte de Röntgen, les rayons X ont été utilisés pour l'exploration de l'œsophage et que ce mode d'examen tend à devenir le procédé de choix, notamment dans les cas, et ils sont nombreux, où le cathétérisme présente des dangers : il consiste à faire avaler à un malade placé devant l'écran radioscopique un cachet de sous-nitrate de bismuth (ce corps, on le sait, est imperméable pour les rayons X) et à en suivre, sur l'écran, la descente dans l'estomac ; s'il existe un rétrécissement, le cachet s'arrête dans l'œsophage au niveau du point rétréci.

L'œsophage peut être abordé (fig. 432, A et B) par la voie médiane, c'est-à-dire par la région sous-hyoïdienne, et par la voie latérale, c'est-à-dire par la région carotidienne. — Par la *voie sous-hyoïdienne* (A. Nélaton, Berger), le chirurgien arrive sur le conduit alimentaire après avoir sectionné l'isthme thyroïdien sur la ligne médiane, et séparé de la trachée la moitié gauche de cet isthme, ainsi que le lobe correspondant de la thyroïde. — Par la *voie carotidienne gauche,* utilisée le plus souvent, l'opérateur découvre la face gauche de l'œsophage : 1° après avoir

incisé successivement la peau et le tissu cellulaire sous-cutané sur le bord du sterno-cléido-mastoïdien, la gaine de ce muscle, le muscle omo-hyoïdien et l'aponévrose moyenne; 2° après avoir écarté en dehors le paquet vasculo-nerveux du cou et en dedans le lobe thyroïdien et la trachée.

## § 3 — RÉGION PRÉVERTÉBRALE

La région prévertébrale est une région impaire et médiane située, comme son nom l'indique, au-devant de la colonne vertébrale. Elle est essentiellement constituée par la mince couche musculo-aponévrotique qui revêt la face antérieure de la colonne cervicale. Le nerf grand sympathique et l'artère vertébrale, qui traversent cette région dans toute sa hauteur, lui donnent son principal intérêt clinique et opératoire.

**1° Limites.** — Les limites de la région prévertébrale sont exactement celles de la face antérieure de la colonne cervicale : elle s'étend, en haut, jusqu'à l'apophyse basilaire ; en bas, jusqu'à la première vertèbre dorsale ; sur les côtés, jusqu'au sommet des apophyses transverses. Ainsi entendue, la région prévertébrale répond : en avant, aux régions du pharynx et de l'œsophage, ainsi qu'à la région carotidienne ; en arrière, au canal rachidien et à la région de la nuque ; sur les côtés, à la région sus-claviculaire.

**2° Forme et exploration.** — La région prévertébrale a la forme d'un quadrilatère, plus haut que large, à peu près plan dans le sens transversal, convexe au contraire dans le sens vertical, comme la colonne cervicale sur la face antérieure de laquelle elle repose. Profondément située derrière la région du pharynx et les organes de la région sous-hyoïdienne, elle est, cependant, en partie explorable. Il est en effet possible, comme nous l'avons vu dans une région précédente (p. 256), d'atteindre par le toucher pharyngien la face antérieure des quatre ou cinq premières vertèbres cervicales ; en outre, on peut, par la palpation du fond de la gouttière carotidienne et de la loge sus-claviculaire, arriver à reconnaître la face antérieure des apophyses transverses et, en particulier, celle de la sixième vertèbre cervicale (*tubercule de Chassaignac*). Rappelons que les lésions de la colonne cervicale (mal de Pott sous-occipital, luxations, fractures, déviations) modifient d'une façon plus ou moins marquée la forme normale de la région.

**3° Plans constitutifs.** — Trois plans constituent notre région. Ce sont (fig. 436), en allant d'avant en arrière : 1° l'*aponévrose prévertébrale ;* 2° les *muscles prévertébraux ;* 3° la *face antérieure de la colonne cervicale.*

a. *Aponévrose prévertébrale.* — L'aponévrose prévertébrale, encore appelée *aponévrose cervicale profonde,* est, comme tous les plans aponévrotiques, plus ou moins résistante suivant les sujets. Elle se fixe, en haut sur l'apophyse basilaire. Elle s'amincit graduellement, en bas, pour se confondre, à la hauteur des premières vertèbres dorsales, avec le tissu cellulaire du médiastin postérieur. Sur les côtés, enfin, elle s'attache aux apophyses transverses et, là, se continue avec l'aponévrose qui recouvre le scalène antérieur et, par son intermédiaire, avec l'aponévrose cervicale superficielle.

Le pharynx, l'œsophage, le paquet vasculo-nerveux du cou, reposent sur sa face antérieure ; ils n'en sont séparés que par une mince couche de tissu cellulaire, particulièrement lâche au niveau du pharynx et de l'œsophage, tissu cellulaire qui permet au chirurgien d'écarter ces différents organes pour aborder la région prévertébrale.

Le nerf grand sympathique, par contre, est étroitement appliqué sur elle. Ce nerf est contenu en effet, comme nous le verrons plus loin, dans un dédoublement de l'aponévrose profonde elle-même, ou bien, comme l'admettent d'autres auteurs, dans

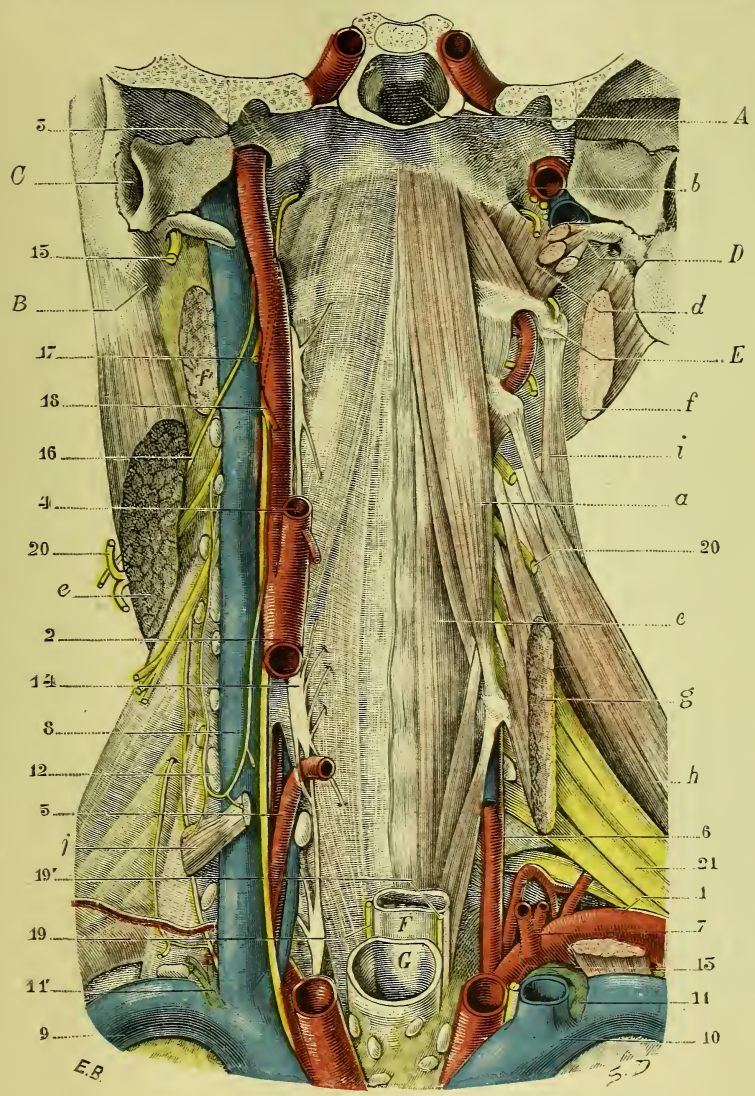


Fig. 436.
Région prévertébrale, vue antérieure.

Du côté droit l'aponévrose prévertébrale est restée en place ; du côté gauche elle a été enlevée.

*A*, sinus sphénoïdal. — *B*, apophyse mastoïde. — *C*, conduit auditif externe. — *D*, apophyse styloïde, avec les trois muscles styliens. — *E*, apophyse transverse de l'atlas. — *F*, œsophage. — *G*, trachée.

*a*, grand droit antérieur du cou. — *b*, petit droit antérieur. — *c*, long du cou. — *d*, droit latéral. — *e*, sterno-cléido-mastoïdien. — *f'*, digastriques droit et gauche. — *g*, scalène antérieur. — *h*, scalène postérieur. — *i*, angulaire de l'omoplate. — *j*, omohyoïdien.

1, artère sous-clavière. — 2, carotide primitive. — 3, 3, carotide interne. — 4, carotide externe. — 5, thyroïdienne inférieure. — 6, vertébrale. — 7, tronc thyro-cervical. — 8, jugulaire interne. — 9, veine sous-clavière. — 10, tronc veineux brachio-céphalique. — 11, canal thoracique. — 11', grande veine lymphatique. — 12, ganglions lymphatiques. — 13, pneumogastrique. — 14, grand sympathique avec ses trois ganglions. — 15, facial. — 16, spinal. — 17, glosso-pharyngien. — 18, grand hypoglosse. — 19, 19', récurrents droit et gauche. — 20, 20', branches du plexus cervical. — 21, plexus brachial.

une gaine spéciale, dépendance de l'aponévrose moyenne, mais qui, dans la plus grande partie de son étendue, n'en est pas moins fixée à l'aponévrose prévertébrale.

b. *Muscles prévertébraux.* — L'aponévrose précitée recouvre par sa face postérieure les muscles prévertébraux et leur fournit une couche celluleuse. Ces muscles, qui sont des fléchisseurs et des rotateurs de la tête, ne présentent, au point de vue de l'anatomie topographique médico-chirurgicale, qu'une importance secondaire. Ce sont, de chaque côté : le grand droit et le petit droit antérieurs de la tête, le long du cou et les intertransversaires antérieurs. — Le *grand droit antérieur de la tête* naît, en haut, sur la face inférieure de l'apophyse basilaire et se termine, en bas, sur les tubercules antérieurs des 3e, 4e, 5e et 6e vertèbres cervicales. — Le *petit droit antérieur de la tête* est situé au-dessous du précédent. Il s'insère, lui aussi, sur la face inférieure de l'apophyse basilaire et, d'autre part, il s'attache sur la face antérieure des masses latérales de l'atlas. — Le *long du cou* est formé de trois portions (Luschka) : une portion oblique descendante, qui part du tubercule antérieur de l'atlas et vient se fixer sur les tubercules antérieurs des 3e, 4e, 5e et 6e vertèbres cervicales ; une portion oblique ascendante, étendue des corps des 2e et 3e vertèbres dorsales aux tubercules des 6e, 5e et 4e vertèbres cervicales ; enfin, une portion longitudinale, fixée sur les corps des vertèbres cervicales et des trois premières vertèbres dorsales. — Les *intertransversaires antérieurs* sont de petits muscles aplatis et quadrilatères, réunissant l'une à l'autre deux apophyses transverses voisines. On en compte sept de chaque côté, un pour chaque espace. Ils s'insèrent, en haut, sur le bord inférieur de l'apophyse transverse qui est au-dessus. En bas, ils se fixent sur la lèvre antérieure de la gouttière qui est creusée sur le bord supérieur de l'apophyse sous-jacente.

c. *Face antérieure de la colonne cervicale.* — La face antérieure de la colonne cervicale est formée, sur la ligne médiane, par la face antérieure des corps des sept vertèbres cervicales, ainsi que par la portion antérieure des disques intervertébraux correspondants : corps vertébraux et disques intervertébraux sont recouverts par le ligament commun vertébral antérieur. A droite et à gauche de la ligne médiane, elle est constituée par les apophyses transverses de ces mêmes vertèbres cervicales. La base des six premières apophyses transverses (quelquefois aussi la base de la septième) est percée d'un trou destiné à livrer passage à l'artère vertébrale ; la base de la septième en est ordinairement dépourvue, l'artère, comme nous allons le voir, passant en avant d'elle sans la traverser.

Il résulte de cette disposition que la face antérieure de l'apophyse transverse de la septième cervicale fait une saillie moins accusée que celle des apophyses transverses des vertèbres sus-jacentes, et en particulier que celle de la 6e, qui est placée immédiatement au-dessus d'elle et dont le relief, quand on explore la région, paraît, de ce fait, beaucoup plus exagéré qu'il ne l'est en réalité. Quoi qu'il en soit, la face antérieure de l'apophyse transverse de la 6e cervicale forme toujours une saillie que le doigt, explorant la colonne cervicale de bas en haut, reconnaît aisément et distingue de la saillie que font les autres apophyses transverses : cette saillie est connue sous le nom de *tubercule de Chassaignac.* Comme nous l'avons déjà dit à plusieurs reprises dans les pages qui précèdent, le tubercule de Chassaignac constitue un excellent point de repère, dans les opérations qui se pratiquent sur la région.

**4° Vaisseaux et nerfs.** — L'artère et la veine vertébrales d'une part, le grand sympathique et ses ganglions d'autre part, constituent les vaisseaux et nerfs les plus importants de la région. Ce sont les seuls que nous décrirons. Nous rappellerons, cependant, que les branches antérieures des huit nerfs cervicaux, qui forment le *plexus cervical* et la plus grande partie du *plexus brachial,* émergent sur le côté externe des muscles prévertébraux et envoient à ces muscles leurs filets moteurs.

*A.* Artère vertébrale. — L'artère vertébrale (fig. 436) naît de la sous-clavière en dedans des scalènes. Verticalement ascendante dès son origine, elle se place, tout

d'abord, au-devant de l'apophyse transverse de la 7e vertèbre cervicale, entre le long du cou et le scalène antérieur. Elle s'engage ensuite dans le trou que présente à sa base l'apophyse transverse de la 6e cervicale et, continuant sa marche vers le crâne, elle traverse successivement tous les trous des apophyses transverses. — Entre le trou de l'axis et le trou de l'atlas, elle décrit une *première courbe* verticale, à concavité dirigée en dedans. Au sortir de ce dernier trou, elle contourne de dehors en dedans la partie postérieure des masses latérales de l'atlas en décrivant autour d'elle une *deuxième courbe*, celle-ci horizontale et concave en avant. Elle traverse enfin la dure-mère, entre l'arc postérieur de l'atlas et le trou occipital, et pénètre dans le crâne, où elle forme, avec son homonyme du côté opposé, le *tronc basilaire*. — Dans son long trajet ascendant, l'artère vertébrale fournit des rameaux au rachis, aux muscles de notre région et aux muscles de la nuque ; mais elle est surtout destinée à l'encéphale et à ses enveloppes (voy. *Encéphale*). Rappelons à ce propos que quelques chirurgiens (Alexander, Chalot) ont pratiqué la ligature de l'artère vertébrale dans certaines affections des centres nerveux, l'épilepsie grave en particulier, sans succès d'ailleurs.

Envisagée au point de vue de ses rapports, l'artère vertébrale nous présente trois portions : une portion inférieure, une portion moyenne, une portion supérieure :

α) Sa *portion inférieure*, étendue de l'origine de l'artère jusqu'au point où elle pénètre dans le trou de la 6e apophyse transverse, est la *portion chirurgicale* de l'artère : c'est le seul point, en effet, où l'artère vertébrale soit abordable. A ce niveau, elle est accompagnée d'une veine, qui est placée en avant d'elle, et du nerf grand sympathique, qui est situé d'ordinaire sur le même plan que la veine et en dedans d'elle. Elle est couchée et cachée dans le fond de l'interstice du long du cou et du scalène antérieur, où elle est appliquée par l'aponévrose prévertébrale. Sa ligature se pratique habituellement à 1 centimètre et demi environ au-dessous du tubercule de la 6e apophyse transverse. En ce point (fig. 432) la vertébrale est croisée par la crosse de la thyroïdienne inférieure et recouverte : 1° par le paquet vasculo-nerveux du cou, qui glisse au-devant d'elle, et que l'on peut facilement récliner en dehors ou en dedans ; 2° par les autres parties molles de la région carotidienne. La figure 432 nous montre que les deux voies, C et D, qui conduisent sur la thyroïdienne, peuvent être utilisées par le chirurgien pour découvrir également la vertébrale : de ces deux voies, l'une suit le bord antérieur du muscle sterno-cléido-mastoïdien ; l'autre, son bord postérieur.

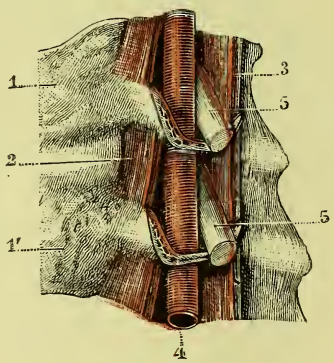


Fig. 437.

L'artère vertébrale et les intertransversaires du cou, vus sur une coupe verticale des apophyses transverses passant immédiatement en dehors de l'artère (T.).

1, 1', quatrième et cinquième cervicales. — 2, intertransversaires antérieurs. — 3, intertransversaires postérieurs. — 4, artère vertébrale. — 5, nerfs cervicaux.

β) Dans sa *portion moyenne*, l'artère vertébrale chemine alternativement dans les trous des apophyses transverses des 6e, 5e, 4e, 3e, vertèbres cervicales et dans les espaces (espaces intertransversaires) qui séparent ces diverses apophyses les unes des autres. Au niveau des espaces intertransversaires (fig. 437), l'artère se trouve située entre les deux muscles intertransversaires, croisant perpendiculairement en avant les cordons nerveux qui s'échappent des trous de conjugaison.

γ) Dans sa *portion supérieure*, enfin, c'est-à-dire entre le point où elle se dégage du trou de la 3e transverse et le point où elle pénètre dans le crâne, l'artère répond aux espaces, relativement larges (surtout lorsque la tête se fléchit) qui séparent l'axis de l'atlas d'une part, et cette dernière vertèbre de l'occipital d'autre part. A ce niveau, elle est directement et sur une assez grande étendue (grâce aux flexuosités qu'elle décrit) en rapport avec les parties molles de la nuque (fig. 381, p. 530), et l'on comprend très bien qu'un instrument piquant ou tranchant, pénétrant par la nuque, puisse facilement la léser.

Rappelons, en terminant, que les blessures de l'artère vertébrale, quel que soit leur siège, sont très graves, plus graves même que celles de la carotide (sur 41 cas réunis par Küster en 1863, il n'y eut que 4 guérisons). Cela tient, non seulement au calibre de l'artère (5 à 6 mm.), mais aussi à sa situation profonde, ainsi qu'aux rapports qu'elle présente et qui rendent très difficiles le diagnostic et le traitement de la blessure. Cela tient, enfin, à la fréquence des lésions concomitantes des vertèbres et même des organes contenus dans la cavité rachidienne.

*B.* Veine vertébrale. — La veine vertébrale, volumineuse, accompagne l'artère dans tout son trajet cervical. Plexiforme dans la plus grande partie de son étendue (Walther, 1885), elle ne forme un tronc unique qu'à la partie inférieure seulement, et se place alors en avant de l'artère. Elle se jette dans le tronc veineux brachio-céphalique, un peu en dedans de la veine jugulaire interne.

*C.* Nerf grand sympathique (sympathique cervical). — Le nerf grand sympathique joue, on le sait, un rôle des plus importants dans la physiologie de l'organisme : on sait, en particulier, qu'il exerce une action vaso-motrice puissante, que l'excitation du nerf exagère, que la section, au contraire, fait disparaître. C'est en se basant sur cette donnée expérimentale que les chirurgiens ont, dans ces dernières années, conseillé de réséquer la portion cervicale du sympathique dans certaines maladies où les troubles vaso-moteurs paraissent tenir une grande place. C'est ainsi que la résection ou la section du sympathique cervical a été faite par Alexander, le premier, contre l'épilepsie (1889), par Jaboulay contre le goitre exophthalmique (1896), par Abadie contre le glaucome (1899). Les opérations qui se pratiquent sur ce nerf sont, on le voit, assez nombreuses : c'est dire l'intérêt qui s'attache à son étude anatomo-topographique.

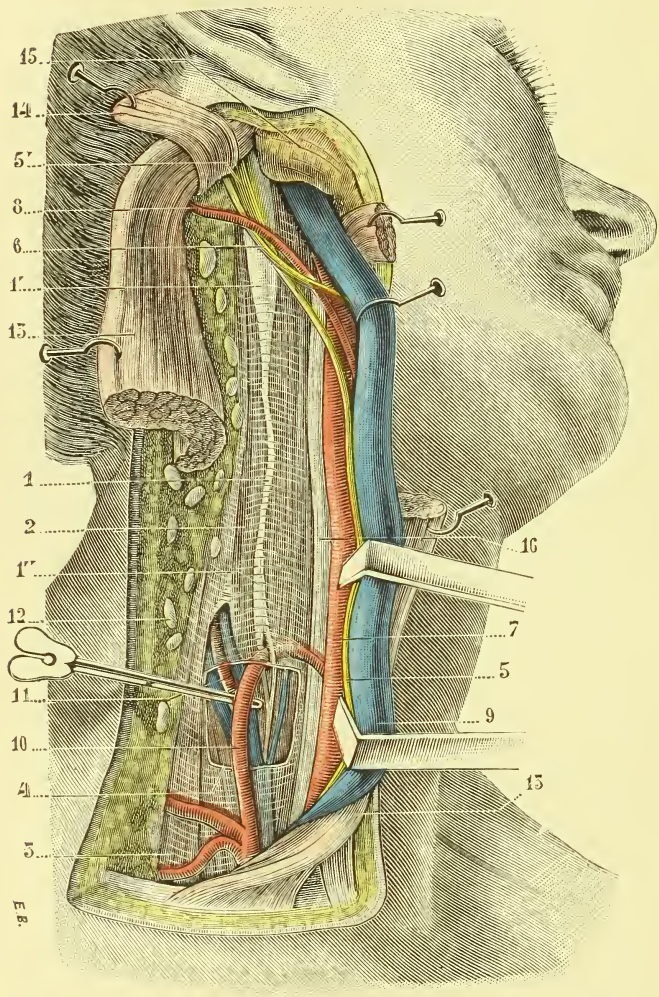


Fig. 438.
Le sympathique cervical.

Les muscles sterno-cléido mastoïdien et digastrique ont été sectionnés, puis écartés en avant et en arrière. Le paquet vasculo-nerveux du cou a été fortement rééliné en avant pour dégager le plan prévertébral sur lequel se voit, appliqué par l'aponévrose prévertébrale, le nerf grand sympathique.

1, grand sympathique, avec 1' son ganglion supérieur et 1'' son ganglion moyen. — 2, long du cou. — 3, scalène antérieur. — 4, fenêtre pratiquée a l'aponévrose prévertébrale montrant la situation sous-aponévrotique de la crosse de l'artère thyroïdienne inférieure. — 5, pneumogastrique, avec 5' son ganglion. — 6, hypoglosse. — 7, carotide primitive. — 8, artère occipitale. — 9, jugulaire interne. — 10, thyroïdienne inférieure. — 11, vertébrale. — 12, ganglions lymphatiques. — 13, sterno-cléido-mastoïdien. — 14, digastrique. — 15, parotide. — 16, œsophage.

a. *Trajet.* — Le sympathique cervical (fig. 438) commence immédiatement au-dessous de la base du crâne et, de là, s'étend jusqu'à la tête de la première côte, point où le nerf pénètre dans le thorax.

Il se présente sous la forme d'un cordon, grisâtre plutôt que blanc, légèrement aplati, couché sur l'aponévrose prévertébrale, contre laquelle il est maintenu fixé par un feuillet fibreux spécial que nous décrirons dans un instant.

b. *Ganglions.* — Le long du sympathique cervical s'échelonnent trois ganglions (fig. 439), que l'on distingue, d'après leur situation respective, en supérieur, moyen et inférieur. — Le *ganglion supérieur* est constant. C'est un renflement fusiforme, volumineux (il mesure 2 à 4 centimètres de longueur sur 6 à 8 millimètres de largeur), qui termine le nerf en haut, sous la base du crâne. Ce ganglion volumineux caractérise le sympathique et permet de le distinguer des autres nerfs, en particulier du pneumogastrique, qui possède seulement un tout petit renflement. On ne doit jamais pratiquer la section du nerf avant d'avoir trouvé ce repère. — Le *ganglion moyen,* toujours petit, fait souvent défaut ; il répond au point où l'artère thyroïdienne inférieure croise le nerf grand sympathique. — Le *ganglion inférieur,* enfin, assez volumineux (ses dimensions sont ordinairement celles d'un haricot, Herbet, 1900), est profondément situé au-devant de la première articulation costo-vertébrale dans l'intérieur même du thorax. Dans la résection partielle du sympathique, on enlève le nerf et les deux ganglions supérieur et moyen ; dans la résection totale on extirpe, en outre, le ganglion inférieur. Malgré l'opinion contraire de Jonnesco, il semble que la résection partielle soit aussi efficace que la résection totale ; elle est, de plus, infiniment moins dangereuse, le ganglion inférieur présentant, comme nous le verrons dans un instant, avec les vaisseaux de la base du cou, des rapports qui rendent son ablation périlleuse. Les ganglions précités reçoivent des branches antérieures des nerfs cervicaux un certain nombre de rameaux afférents, ce sont les *rami communicantes;* ils émettent eux-mêmes un grand nombre de *rameaux efférents.*

c. *Rami communicantes.* — Les *rami communicantes* sont très variables quant à leur nombre et à leur trajet. Le plus souvent, le ganglion cervical supérieur en reçoit quatre ou cinq des branches antérieures des quatre premières paires cervicales ; le ganglion cervical moyen, deux ou trois des branches antérieures des cinquième et sixième nerfs cervicaux, quelquefois du septième ; le ganglion cervical inférieur, un ou deux du dernier ou des deux derniers nerfs cervicaux.

On voit encore, sur la plupart des sujets, le premier nerf intercostal envoyer un filet au ganglion cervical inférieur. Les expériences déjà anciennes de Cl. Bernard (1862) et les recherches plus récentes de Mme Déjerine-Klumpke (1885) nous apprennent que ce ramus communicans, qui va de la première thoracique au ganglion cervical inférieur, renferme des fibres motrices destinées à l'iris. Ces fibres naissent de la moelle, se portent dans le premier nerf thoracique, passent par le ramus communicans précité dans le ganglion cervical inférieur et remontent, de là, par le cordon sympathique cervical jusqu'au globe de l'œil. Leur présence nous explique nettement les phénomènes pupillaires qui se produisent à la suite de la destruction expérimentale ou pathologique des racines du plexus brachial, lorsque la lésion intéresse le premier nerf thoracique à son origine.

d. *Branches efférentes.* — Les *branches efférentes* des trois ganglions cervicaux sont très nombreuses. Nous les décrirons ici très rapidement, renvoyant le lecteur, pour plus de détails, aux Traités d'Anatomie descriptive.

α) Les branches efférentes du ganglion supérieur se distinguent : en supérieures ou craniennes ; en postérieures ou musculaires et osseuses ; en antérieures ; enfin, en internes ou viscérales. — Les branches supérieures ou craniennes sont au nombre de deux, l'une postérieure, l'autre antérieure : la postérieure se jette dans les trois nerfs pneumogastrique, glosso-pharyngien et grand hypoglosse ; l'antérieure se porte vers la carotide interne et pénètre avec elle dans le canal carotidien pour former le

*plexus carotidien* et le *plexus caverneux*, desquels naissent de nombreux filets parmi lesquels nous citerons : le filet carotico-tympanique, le filet carotidien du nerf vidien, les filets ophthalmiques, les filets pituitaires, les filets méningiens, les filets vasculaires, etc. — Les branches postérieures se distribuent, en partie aux muscles long du cou et grand droit antérieur de la tête, en partie au corps des deuxième, troisième et quatrième vertèbres cervicales. — Les branches antérieures forment, avec des rameaux du pneumogastrique et du glosso-pharyngien, le *plexus intercarotidien*, qui fournit les nerfs vasculaires ou vaso-moteurs de la face et de ses cavités. — Les branches internes ou viscérales se divisent, d'après leur direction, en rameaux pharyngiens, rameaux œsophagiens, rameaux laryngiens et thyroïdiens, rameaux cardiaques (nerf cardiaque supérieur).

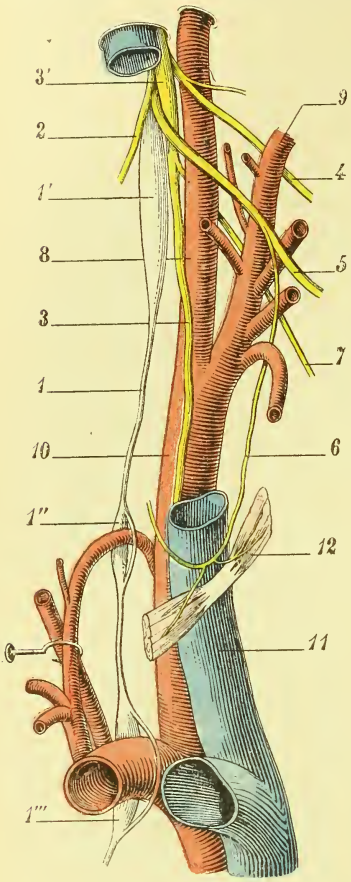


Fig. 439.
Rapports respectifs des nerfs et des vaisseaux du cou (schématique).

1, grand sympathique avec 1' son ganglion supérieur ; 1'', son ganglion moyen ; 1''', son ganglion inférieur. — 2, spinal. — 3, pneumogastrique avec 3' son ganglion plexiforme. — 4, glosso-pharyngien. — 5, hypoglosse. — 6, anse descendante de l'hypoglosse. — 7, laryngé externe. — 8, carotide interne. — 9, carotide externe. — 10, carotide primitive. — 11, veine jugulaire interne. — 12, muscle omo-hyoïdien.

β) Les branches efférentes du ganglion cervical moyen se distinguent, d'après leur mode de terminaison : 1° en branches thyroïdiennes, qui s'étalent en plexus autour de l'artère thyroïdienne inférieure et accompagnent ce vaisseau jusque dans l'épaisseur du corps thyroïde; 2° en branches cardiaques, qui forment le nerf cardiaque moyen : 3° en branches anastomotiques, qui se jettent dans le nerf récurrent et en partagent la distribution.

γ) Les branches efférentes du ganglion cervical inférieur se partagent, d'après leur direction, en branches externes, en branches descendantes, en branches internes. — Les branches externes accompagnent l'artère sous-clavière et ses différentes branches, fournissant les vaso-moteurs du membre supérieur. — Les branches ascendantes, plus connues sous le nom de nerf vertébral, accompagnent l'artère vertébrale jusque dans le crâne. — Les branches internes se portent en dedans : les unes se jettent dans le nerf récurrent ; d'autres, s'anastomosent avec le nerf cardiaque moyen ; un troisième groupe de rameaux se fusionnent pour constituer le nerf cardiaque inférieur.

c. *Rapports.* — Le sympathique cervical est couché sur l'aponévrose prévertébrale (fig. 438), immédiatement en dedans des tubercules antérieurs des apophyses transverses. Il est appliqué sur ce plan aponévrotique par une gaine fibreuse qui, pour les uns, résulte d'un dédoublement de l'aponévrose prévertébrale, qui, pour les autres, est une dépendance de l'aponévrose cervicale moyenne. Plus ou moins épaisse suivant les sujets, cette gaine est suffisante, d'ordinaire, pour maintenir le nerf grand sympathique fixé sur le plan prévertébral, lorsqu'on soulève fortement avec un écarteur le paquet vasculo-nerveux du cou ; c'est là, disons-le en passant, un moyen de reconnaître le sympathique et de le distinguer du pneumogastrique,

qui, situé dans la même gaine que la carotide primitive et la jugulaire interne, suit forcément ces vaisseaux dans leur déplacement. Il est à remarquer cependant, que la gaine prévertébrale du sympathique fait défaut au niveau du ganglion supérieur (fig. 440) et que ce dernier se trouve compris dans la même athmosphère celluleuse que les autres nerfs et vaisseaux qui l'entourent. Il en résulte que le gan-

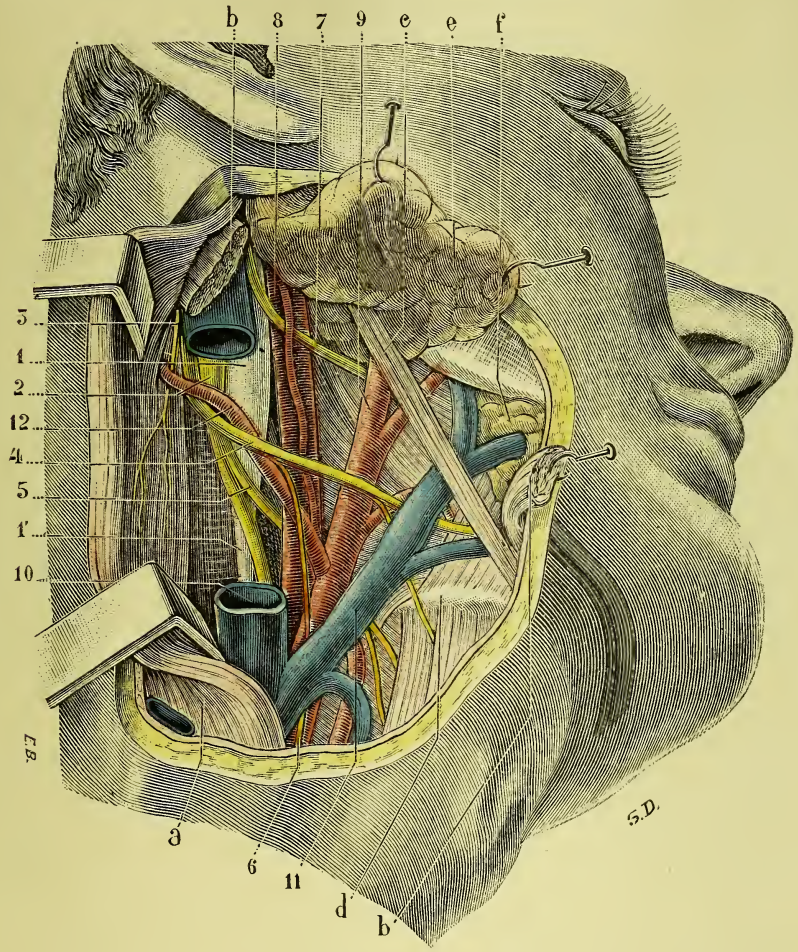


Fig. 440.

Ganglion cervical supérieur du grand sympathique.

1, ganglion cervical supérieur. — 1', tronc du sympathique. — 2, ganglion du pneumogastrique. — 3, branche externe du spinal. — 4, hypoglosse. — 5, laryngé supérieur. — 6, anse descendante de l'hypoglosse. — 7, glosso-pharyngien. — 8, carotide interne. — 9, carotide externe. — 10, jugulaire interne. — 11, tronc veineux thyro-linguo-facial. — 12, artère occipitale.

*a*, sterno-cléido-mastoïdien. — *b*, *b*, digastrique sectionné. — *c*, stylo-hyoïdien. — *d*, os hyoïde. — *e*, parotide écrignée en avant et en haut. — *f*, glande sous-maxillaire.

glion supérieur se laisse écarter du plan prévertébral en même temps que les éléments vasculaires et nerveux voisins : de là, pour éviter toute cause d'erreur dans la découverte de ce ganglion, le conseil que donne Herbet d'aller chercher d'abord le tronc du sympathique là où sa gaine existe et où, par conséquent, il est fixé au plan prévertébral, pour remonter, en le suivant, vers le ganglion cervical supérieur.

Le sympathique cervical est recouvert par le paquet vasculo-nerveux du cou

(artère carotide, veine jugulaire interne, pneumogastrique), qu'il faut récliner pour découvrir le cordon nerveux. Le pneumogastrique est au contact du nerf grand sympathique ou peut s'en faut. Pour éviter de le confondre avec ce dernier (erreur parfois commise), dont il se distingue, cependant, par sa forme arrondie, sa couleur blanche et l'absence d'un ganglion volumineux et fusiforme le terminant, il importe de ne jamais sectionner le nerf découvert sans s'être rendu compte auparavant que le pneumogastrique est bien récliné avec les vaisseaux.

Par-dessus le paquet vasculo-nerveux du cou, le sympathique est recouvert par les plans musculo-aponévrotiques de la région carotidienne, plans musculo-aponévrotiques que le chirurgien est obligé de traverser pour atteindre le nerf. Nous ferons remarquer à ce propos que si, à la rigueur, le nerf grand sympathique peut être découvert en pénétrant dans la région carotidienne le long du bord antérieur du muscle sterno-cléido-mastoïdien, la voie la plus directe, la moins dangereuse aussi, celle utilisée d'ailleurs par la plupart des chirurgiens, est la voie qui suit le bord postérieur de ce muscle sterno-cléido-mastoïdien : une coupe horizontale du cou (fig. 452, B; p. 645) le montre nettement.

Maintenant que nous connaissons les rapports du sympathique cervical envisagé dans son ensemble, nous pouvons préciser les rapports particuliers que présentent ses ganglions supérieur, moyen et inférieur.

α) *Le ganglion cervical supérieur* (fig. 440) répond ordinairement à la face antérieure des 2e et 3e vertèbres cervicales. Il repose, en arrière, sur le muscle grand droit antérieur de la tête contenu dans la même gaine que le paquet vasculo-nerveux du cou; il présente avec les vaisseaux et les nerfs qui constituent ce paquet les rapports suivants : il est recouvert par la carotide interne et par la jugulaire interne ; situé primitivement en dedans du pneumogastrique, il croise peu à peu dans son trajet descendant, la direction de ce nerf et chemine ensuite un peu en arrière et en dehors de lui ; le glosso-pharyngien, le spinal, et l'hypoglosse le croisent obliquement en passant sur son côté externe. Tous ces rapports nous montrent avec quelle prudence le chirurgien doit procéder au dégagement du ganglion pour pouvoir, ensuite, en pratiquer l'extirpation. Cette opération, disons-le en passant, est particulièrement indiquée dans le cas de glaucome, le ganglion cervical supérieur exerçant par l'intermédiaire de ses rameaux ophthalmiques une action vaso-motrice considérable sur le globe oculaire.

β) Le *ganglion cervical moyen* affecte avec l'artère thyroïdienne inférieure des rapports intimes : d'où le nom de *ganglion thyroïdien* qui lui a été donné par Haller. Situé d'ordinaire en regard de la 5e ou de la 6e cervicale, il est, parfois, placé plus bas, très près du ganglion inférieur avec lequel on risque en pareil cas de le confondre. Souvent même, il fait défaut et les rameaux thyroïdiens, de même que le nerf cardiaque moyen qu'il fournit normalement, naissent alors directement du tronc du sympathique à l'endroit même où devrait se trouver le ganglion, c'est-à-dire là où l'artère thyroïdienne inférieure croise le tronc nerveux. — La résection de ce ganglion, ainsi que la résection du ganglion supérieur et du tronc nerveux qui les réunit, a été surtout pratiquée, comme nous l'avons déjà dit plus haut, dans le cas de goître exophthalmique. L'excision du ganglion moyen, quand ce ganglion existe ou, dans le cas contraire, l'excision des filets qui vont au corps thyroïde (en suivant l'artère thyroïdienne inférieure) et au nerf récurrent, a pour but de supprimer l'action du sympathique sur la glande thyroïde ; l'excision du ganglion cervical supérieur et du tronc nerveux qui le réunit au ganglion moyen a pour but de supprimer l'action que le ganglion supérieur exerce sur le cœur par le nerf cardiaque supérieur (tachycardie), et sur le globe oculaire par les filets ophthalmiques (exophthalmie).

γ) Le *ganglion cervical inférieur* (voy. fig. 436 et 460) est très profondément caché au-devant de la première articulation costo-vertébrale, dans l'angle à sinus ouvert en haut que forment l'artère vertébrale et l'artère sous-clavière. Il est situé, là, dans une petite loge que lui forment : 1° la colonne vertébrale recouverte par le long du cou ; 2° la tête et le col de la première côte ; 3° les scalènes ; 4° le cul-de-sac supérieur de la plèvre avec son appareil suspenseur (Herbet). Il est recouvert par la veine et l'artère vertébrales, le tronc artériel thyro-scapulaire, l'artère intercostale supérieure. On comprend, d'après cette simple énumération des rapports du ganglion, que sa résection soit une opération très difficile, périlleuse, une opération que parfois même il est presque impossible de mener à bonne fin. Cependant, comme ce ganglion inférieur fournit le nerf vertébral et le nerf cardiaque inférieur, son extirpation serait absolument nécessaire, d'après quelques auteurs, dans le cas d'épilepsie et dans le cas de goitre exophthalmique accompagné de tachycardie intense. Car, ainsi que le fait remarquer François Frank (1899), les nerfs cardiaques accélérateurs du sympathique ne sont fournis qu'en faible proportion par les deux ganglions précédents ; ils émanent en

majeure partie du ganglion inférieur et leur suppression ne peut être complète que dans l'opération de la résection totale.

## ARTICLE II

# RÉGIONS LATÉRALES

Les régions latérales du cou sont au nombre de trois : 1° tout en haut, entre la branche du maxillaire inférieur et le muscle sterno-cléido-mastoïdien, la *région parotidienne ;* 2° immédiatement en dehors des deux régions sus- et sous-hyoïdiennes, la *région sterno-cléido-mastoïdienne* ou *carotidienne ;* 3° en arrière de cette dernière, entre elle et la nuque, la *région sus-claviculaire.*

## § 1 — RÉGION PAROTIDIENNE

La région parotidienne occupe la partie supérieure et inférieure du cou : elle doit son nom à la parotide, glande volumineuse qu'elle renferme et qui, à elle seule, forme presque tout son contenu. Placée au dessous du crâne et en arrière de la branche du maxillaire inférieur, elle appartient manifestement au cou et c'est à tort, selon nous, que certains auteurs la décrivent avec les régions de la face.

**1° Limites.** — Vue superficiellement, du côté de la peau, la région parotidienne a la forme d'un quadrilatère irrégulier, beaucoup plus étendu dans le sens vertical que dans le sens transversal. Elle est limitée : 1° en avant, par le bord postérieur de la branche du maxillaire ; 2° en arrière, par l'apophyse mastoïde et le bord antérieur du muscle sterno-cléido-mastoïdien ; 3° en haut, par le conduit auditif externe et par la partie la plus reculée de l'arcade zygomatique ; 4° en bas, par une ligne horizontale, naturellement fort courte, allant de l'angle de la mâchoire au bord antérieur du sterno-cléido-mastoïdien.

En profondeur, la région parotidienne s'étend jusqu'à l'apophyse styloïde et, en avant de cette apophyse, jusqu'aux parties latérales du pharynx, dont elle est séparée par la partie interne de l'espace maxillo-pharyngien, décrit plus haut (voy. p. 257).

Elle confine, comme on le voit, à une série de régions, toutes très importantes : en haut, la région temporale ; en bas, la région sus-hyoïdienne ; en arrière, la région carotidienne ; en avant, les deux régions massétérine et zygomatique ; en dedans, la région pharyngienne.

**2° Forme extérieure, exploration.** — La région parotidienne se présente sous la forme d'un sillon, plus ou moins accusé suivant l'embonpoint du sujet, devenant un peu plus large dans l'extension de la tête et par la propulsion du maxillaire inférieur. On ne peut, dans les conditions normales, même en mettant les muscles dans le relâchement, reconnaître par la palpation la glande qui y est contenue ; ce n'est que lorsque cette dernière est augmentée de volume — par le fait d'une inflammation aiguë ou chronique ou d'une dégénérescence bénigne ou maligne — qu'elle devient cliniquement appréciable. Elle forme, alors, une saillie plus ou moins considérable, soit à l'extérieur, modifiant ainsi, dans son ensemble ou partiellement, la forme normale de la région, soit du côté du pharynx, où elle soulève l'amygdale.

L'exploration de la région parotidienne doit, pour fournir au clinicien des ren-

seignements utiles, porter à la fois sur sa face cutanée et sur sa face pharyngienne : les doigts d'une main étant appliqués en crochet dans le sillon parotidien, l'index de l'autre main est introduit au fond de la cavité buccale, sur la paroi correspondante du pharynx ; il devient ainsi possible, par cette palpation bimanuelle, d'apprécier les changements de consistance et de volume de la parotide.

**3° Plans superficiels.** — Si nous disséquons la région parotidienne en allant de dehors en dedans, nous rencontrons tout d'abord, comme dans les autres régions, la peau et le tissu cellulaire sous-cutané. Ces deux plans, *plans superficiels*, s'étalent régulièrement au-dessus de l'aponévrose.

*A*. Peau. — La peau est mince, assez mobile, glabre chez la femme et chez l'enfant, plus ou moins recouverte de poils chez l'homme. On y observe des furoncles, des kystes sébacés, etc., qui n'offrent ici rien de particulier à signaler.

*B*. Tissu cellulaire sous-cutané. — Le tissu cellulaire est mince, assez adhérent à la peau, se continuant sans ligne de démarcation aucune avec la couche similaire des régions voisines. Au-dessous d'un pannicule adipeux, ordinairement peu développé, mais susceptible cependant de devenir le point de départ de lipomes superficiels, se voit un véritable fascia superficialis dont la présence assure la mobilité des téguments. Entre les deux feuillets de ce fascia superficialis, nous rencontrons : 1° quelques faisceaux du peaucier du cou et du risorius ; 2° des vaisseaux, de petit calibre et partant sans importance ; 3° enfin, un certain nombre de filets nerveux minuscules, à direction obliquement ascendante, provenant du plexus cervical superficiel, plus spécialement de la branche auriculaire et de la branche cervicale transverse.

**4° Aponévrose superficielle.** — L'aponévrose superficielle, tantôt épaisse et résistante, tantôt mince et d'apparence celluleuse, recouvre la région dans toute son étendue. C'est une dépendance de l'aponévrose cervicale superficielle ou, plus exactement, une simple portion de cette aponévrose. En arrière, elle se continue avec le feuillet aponévrotique qui revêt le muscle sterno-cléido-mastoïdien. En avant, elle s'attache successivement : 1° à sa partie inférieure, sur l'angle du maxillaire ; 2° à sa partie supérieure, sur le bord postérieur du maxillaire et sur le bord inférieur du zygoma ; 3° à sa partie moyenne, sur l'aponévrose massétérine, avec laquelle elle se confond (fig. 444, 3).

**4° Plans profonds, aponévrose profonde et loge parotidienne.** — Au-dessous de l'aponévrose parotidienne superficielle se trouve la parotide, l'organe principal de la région. Cette glande, disons-le tout de suite, est située dans une excavation profonde (fig. 443), que l'on désigne sous le nom de *loge parotidienne* et que nous allons tout d'abord décrire. La loge une fois connue, il nous sera plus facile d'étudier les organes qu'elle renferme.

La loge parotidienne, quoique très irrégulière, peut être considérée comme ayant la forme d'un prisme quadrangulaire. Elle est circonscrite dans la plus grande partie de son étendue par une couche de tissu cellulaire, généralement très mince, mais acquérant sur certains points tous les caractères des lames aponévrotiques. — Superficiellement, tout d'abord, nous avons l'aponévrose *parotidienne superficielle*, ci-dessus décrite, qui va du bord antérieur du sterno-cléido-mastoïdien au bord postérieur du maxillaire. — Profondément, nous avons une deuxième aponévrose, l'*aponévrose parotidienne profonde*. Cette aponévrose profonde est une dépendance de la superficielle et voici comment on peut la concevoir (fig. 241). Elle se détache

de la superficielle au niveau du bord antérieur du sterno-cléido-mastoïdien et, plongeant immédiatement dans la profondeur, elle se dirige vers le pharynx. Elle revêt successivement, dans cette première partie de son trajet : 1° le ventre postérieur du digastrique ; 2° l'apophyse styloïde et le ligament stylo-hyoïdien, auxquels elle adhère intimement ; 3° les trois muscles qui naissent de l'apophyse styloïde (stylo-pharyngien, stylo-glosse, stylo-hyoïdien) et qui, sous le nom de bouquet de Riolan, descendent de cette apophyse vers le pharynx, la langue et l'os hyoïde. Au niveau du pharynx, notre aponévrose parotidienne profonde s'infléchit en avant et,

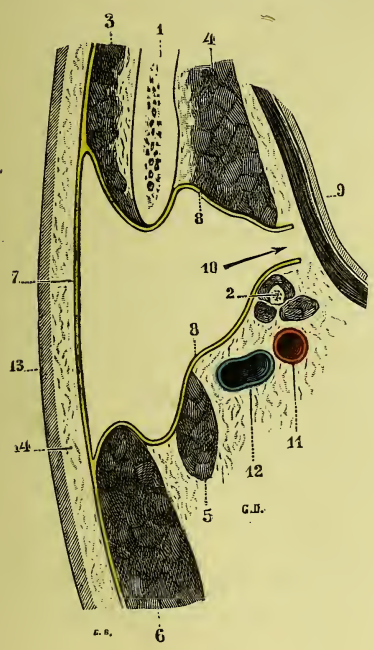


Fig. 441.

Schéma de la loge parotidienne, vue en coupe horizontale (côté gauche, segment inférieur de la coupe) (T.).

1, branche du maxillaire inférieur. — 2, apophyse styloïde et muscles styliens. — 3, masséter. — 4, ptérygoïdien interne. — 5, digastrique. — 6, sterno-cléido-mastoïdien. — 7, aponévrose parotidienne superficielle. — 8, aponévrose parotidienne profonde. — 9, pharynx. — 10, orifice pharyngien de la loge parotidienne. — 11, carotide interne. — 12, jugulaire interne. — 13, peau. — 14, tissu cellulaire sous-cutané.

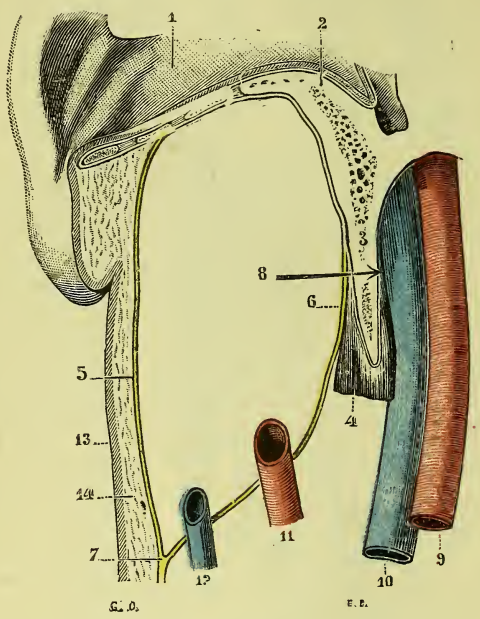


Fig. 442.

Schéma de la loge parotidienne, vue en coupe vertico-transversale (côté droit, segment postérieur de la coupe) (T.).

1, conduit auditif externe. — 2, paroi inférieure du crâne. — 3, apophyse styloïde. — 4, muscles styliens. — 5, aponévrose parotidienne superficielle. — 6, aponévrose parotidienne profonde. — 7, leur fusion à la partie inférieure de la loge. — 8, flèche indiquant la situation de l'orifice pharyngien de la loge, lequel est placé sur un plan antérieur à la coupe. — 9, carotide interne. — 10, jugulaire interne. — 11, carotide externe. — 12, jugulaire externe. — 13, peau. — 14, tissu cellulaire sous-cutané.

remontant vers les couches superficielles, elle recouvre une partie de la face postérieure du muscle ptérygoïdien interne, arrive au bord postérieur de la branche du maxillaire et s'y insère, en se fusionnant de nouveau sur ce point avec l'aponévrose parotidienne superficielle, soit directement, soit par l'intermédiaire de l'aponévrose massétérine. Comme on le voit, l'aponévrose parotidienne profonde, recourbée en forme de gouttière, ressemble assez bien à un demi-cylindre dont la concavité regarde en dehors et dont les deux bords antérieur et postérieur viennent se fusionner avec les bords correspondants de l'aponévrose parotidienne superficielle, celle-ci étant plane et nettement disposée en sens sagittal.

Il nous reste, pour compléter notre description de l'aponévrose profonde, à indiquer comment elle se comporte à sa partie inférieure et à sa partie supérieure

(fig. 442). — *En bas*, au niveau de l'étroit espace qui sépare le sterno-cléido-mastoïdien de l'angle de la mâchoire, elle rejoint encore l'aponévrose superficielle et s'unit à elle. De cette union résulte une aponévrose unique, qui descend dans la région sus-hyoïdienne et se dédouble de nouveau, quelques millimètres au-dessous, pour entourer la glande sous-maxillaire. Il existe ainsi entre les deux loges parotidienne et sous-maxillaire une sorte de cloison fibreuse (fig. 396, 7 ; p. 555) qui les sépare l'une de l'autre. Cette cloison, du reste, varie beaucoup en étendue et en épaisseur suivant les sujets. — *En haut*, au niveau de la base du crâne, l'aponévrose parotidienne profonde, après avoir tapissé, comme nous l'avons vu, le côté antéro-externe des muscles styliens, s'applique à la base de l'apophyse styloïde et s'arrête là : au lieu de se recourber en dehors, comme elle le fait en bas, pour aller à la rencontre de l'aponévrose superficielle, elle prend insertion sur la face inférieure du temporal, en se confondant là avec le périoste de la base du crâne. Il en résulte que, à la partie toute supérieure de la région parotidienne, les deux aponévroses superficielle et profonde sont séparées l'une de l'autre par tout l'intervalle qui se trouve compris entre la base de l'apophyse styloïde et l'arcade zygomatique.

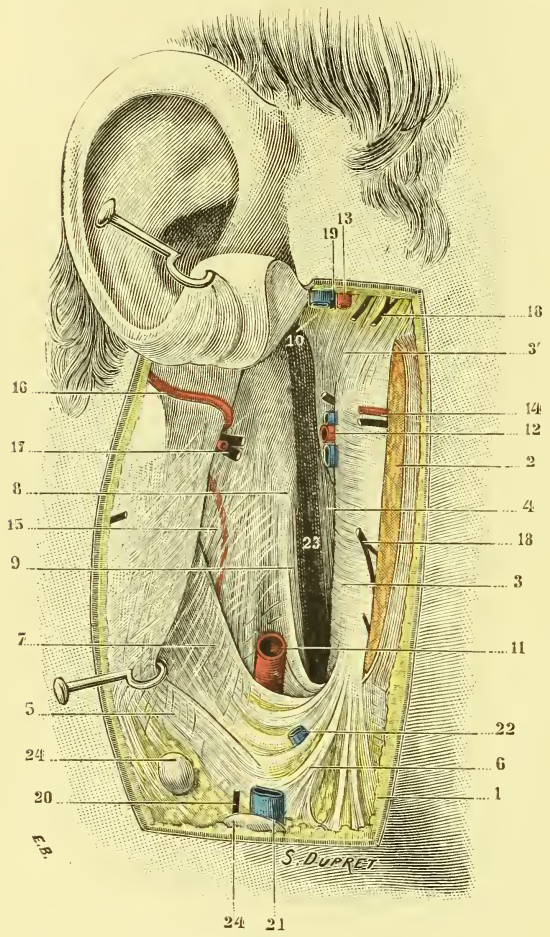


Fig. 443.
Le creux parotidien droit, vue externe,

1, peau et tissu cellulaire sous-cutané. — 2, prolongement antérieur de la parotide recouvert par l'aponévrose mastoïdienne superficielle. — 3, bord postérieur du maxillaire, avec 3', ligament latéral externe de l'articulation temporo-maxillaire. — 4, ptérygoïdien interne. — 5, sterno-cléido-mastoïdien, fortement érigné en arrière. — 6, trousseaux fibreux unissant ce muscle à l'angle du maxillaire. — 7, ventre postérieur du digastrique. — 8, apophyse styloïde, avec le bouquet de Riolan (stylo-hyoïdien, stylo-glosse et stylo-pharyngien). — 9, ligament stylo-maxillaire. — 10, arcade zygomatique. — 11, carotide externe. — 12, artère et veine maxillaires internes. — 13, artère et veine temporales superficielles. — 14, artère transversale de la face. — 15, artère mastoïdienne. — 16, artère auriculaire postérieure. — 17, facial avec l'artère stylo-mastoïdienne. — 18, 18, branches du facial. — 19, nerf auriculo-temporal. — 20, branches du plexus cervical superficiel. — 21, jugulaire externe. — 22, anastomose allant de la jugulaire externe à la faciale. — 23, creux parotidien, tapissé par l'aponévrose parotidienne profonde. — 24, 24, deux ganglions lymphatiques.

La loge parotidienne, c'est-à-dire l'espace compris entre l'aponévrose superficielle et l'aponévrose profonde, nous est maintenant bien connue. Sa forme, avons-nous vu, est celle d'un prisme quadrangulaire irrégulier. Nous pouvons donc lui considérer six parois, que nous distinguerons en externe, interne, antérieure, postérieure, supérieure et inférieure (fig. 441 et 442). — La *paroi externe*, plane, est formée par l'aponévrose parotidienne superficielle. Elle répond aux téguments. — Les *parois antérieure, interne* et *postérieure* (fig. 443) sont for-

mées toutes les trois par l'aponévrose parotidienne profonde : l'antérieure, à peu près transversale, répond au bord postérieur de la branche du maxillaire, repère facile à trouver dans les interventions, et, en dedans de cet os, au muscle ptérygoïdien interne; la postérieure, fortement oblique, nous présente successivement, en allant de dehors en dedans, le sterno-cléido-mastoïdien, le ventre postérieur du digastrique, la jugulaire interne, la carotide interne, l'apophyse styloïde, excellent repère que le doigt du chirurgien doit savoir chercher dans la profondeur, enfin les muscles styliens ; la paroi interne, fortement concave en dehors, répond aux parois latérales du pharynx. — La *paroi inférieure,* relativement étroite, est formée par l'aponévrose parotidienne profonde, au moment où elle va se fusionner avec la superficielle. — La *paroi supérieure,* enfin, répond à la base du crâne : elle est représentée par la partie non articulaire de la cavité glénoïde, la portion fibro-cartilagineuse du conduit auditif externe et une partie seulement de la portion osseuse de ce même conduit.

La loge parotidienne devient ainsi une loge ostéo aponévrotique : loge ostéo-aponévrotique, qui est formée, en haut, par la base du crâne et qui est circonscrite, partout ailleurs, par des lames aponévrotiques ou tout au moins cellulaires.

Nous devons ajouter qu'elle n'est pas entièrement close. Elle est percée, à sa partie la plus profonde, d'un premier orifice, qui est en regard de la paroi latérale du pharynx et qui livre passage à un prolongement de la parotide : nous y reviendrons plus loin. Disons, dès maintenant, que, par cet orifice, les collections suppurées de la loge parotidienne envahissent parfois l'espace maxillo-pharyngien et donnent naissance à une variété de *phlegmons latéro-pharyngiens.* Elle nous présente, en outre, à sa partie antéro-inférieure, un deuxième orifice pour le passage de la carotide externe. A sa partie inférieure, enfin, se voit un troisième orifice pour la jugulaire externe.

**5° Contenu de la loge parotidienne.** — La loge parotidienne renferme : 1° la *parotide ;* 2° des *vaisseaux* (artères, veines et lymphatiques) ; 3° des *nerfs.*

*A.* Parotide. — La parotide, la plus volumineuse des glandes salivaires, est une glande en grappe, d'une coloration gris jaunâtre, pesant en moyenne de 25 à 30 grammes. Elle remplit la loge parotidienne et se moule exactement sur les différentes irrégularités de cette loge, comme le ferait une cire molle qu'on aurait coulée dans une cavité anfractueuse. — A l'inverse de la glande sous-maxillaire, qui est séparée des parois de sa loge par un tissu cellulaire lâche, la parotide adhère aux parois de la sienne en de nombreux points, ce qui, faisons-le remarquer en passant, contribue à augmenter les difficultés, déjà si grandes, de son extirpation. En quelques points cependant, notamment au niveau du bord postérieur du maxillaire et au niveau du plafond de la loge, là où nous avons vu que manquait l'aponévrose, cette adhérence fait défaut. — Envisagée au point de vue de ses rapports, la parotide nous offre à considérer six faces, qui se distinguent en externe, interne, antérieure, postérieure, supérieure et inférieure. Elles correspondent exactement aux parois homonymes de la loge dans laquelle elle est contenue.

a. *Face externe.* — La face externe (fig. 444) répond aux plans superficiels de la région, c'est-à-dire à la peau, au tissu cellulaire sous-cutané et à l'aponévrose superficielle. Cette aponévrose, qui, nous l'avons vu, est très mince et qui fait corps avec la glande, n'immobilise nullement la parotide dans sa loge, comme on l'a prétendu, même lorsque le sterno-cléido-mastoïdien est en contraction : la preuve en est que les tumeurs qui siègent dans la partie superficielle de la parotide sont mobiles quand on les saisit avec les doigts ; seules, les tumeurs profondes ou volumineuses,

ou bien devenues secondairement adhérentes (tumeurs malignes) sont immobiles.

b. *Face interne.* — La face interne, bord plutôt que face, est profondément située, en regard du pharynx. Elle est en rapport avec l'apophyse styloïde et, au delà de cette apophyse et par l'intermédiaire de l'aponévrose profonde, avec le paquet vasculo-nerveux profond du cou — la carotide interne, la jugulaire interne, et les quatre nerfs glosso-pharyngien, pneumogastrique, spinal et grand hypoglosse — ainsi qu'avec les ganglions lymphatiques qui l'accompagnent et aux dépens desquels se développent, comme nous l'avons vu, les phlegmons latéro-pharyngiens. Ces différents organes sont toujours très rapprochés de la

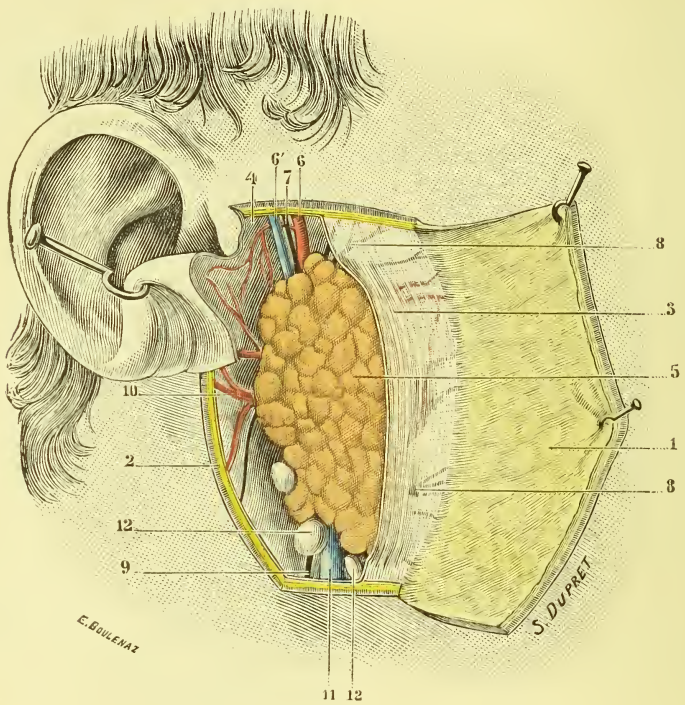


Fig. 444.

Région parotidienne, plan sous-aponévrotique.

1, lambeau cutané, érigné en avant, avec, sur sa face profonde, le pannicule adipeux. — 2, peau et tissu cellulaire sous-cutané. — 3, aponévrose superficielle, recouvrant le prolongement antérieur de la parotide et se continuant sur l'aponévrose massétérine. — 4, arcade zygomatique. — 5, parotide, vue par sa face externe. — 6, 6', artère et veine temporales superficielles. — 7, nerf auriculo-temporal. — 8' 8, branches du facial. — 9, branches du plexus cervical superficiel. — 10, artère auriculaire postérieure. — 11, jugulaire externe. — 12, 12, ganglions lymphatiques.

parotide ; la jugulaire interne, notamment, qui est placée le plus en dehors, n'en est séparée que par la faible épaisseur de l'aponévrose parotidienne.

De cette face interne de la parotide se détache ordinairement (7 ou 8 fois sur 10) un prolongement, dit *prolongement pharyngien* (fig. 445, D') qui, plus ou moins développé, s'engage dans l'*espace préstylien* (voy. *Région pharyngienne*) par l'orifice que nous avons signalé plus haut sur la paroi interne de la loge et vient se mettre au contact de la paroi latérale du pharynx. Ce prolongement est placé au-devant des vaisseaux, mais il en est séparé, lui aussi, par un feuillet aponévrotique, l'*aileron pharyngien*, qui, de l'apophyse styloïde, se porte vers le pharynx.

Nous voyons en somme que, par sa face interne, la parotide affecte avec les gros vaisseaux du cou des rapports qui, pour n'être pas absolument immédiats, n'en

sont pas moins intimes. La barrière musculo-aponévrotique qui les sépare n'offre qu'une très faible résistance aux instruments, même mousses, avec lesquels on l'explore : aussi le chirurgien doit-il redoubler de prudence, lorsqu'il aborde cette partie profonde de la région ; elle ne résiste pas longtemps non plus aux suppurations développées dans la loge parotidienne, et l'on voit souvent le pus envahir l'espace sous-glandulaire et parfois même amener l'ulcération des vaisseaux. Enfin, elle est toujours et rapidement détruite par les tumeurs malignes de la parotide, qui adhèrent bien vite au paquet vasculo-nerveux. On s'explique, dès lors, que si, à la rigueur et lorsqu'il s'agit de dégénérescence bénigne, la glande parotide peut être extirpée de sa loge en totalité, avec même son prolongement pharyngien, il n'en soit plus de même lorsqu'on a affaire à une dégénérescence maligne ; dans ce cas, en effet, les adhérences aux vaisseaux et au pharynx obligent le chirurgien à laisser dans la profondeur la plus grande partie de la face interne de la glande et son prolongement, et à faire par conséquent une opération incomplète, partant tout à fait inutile.

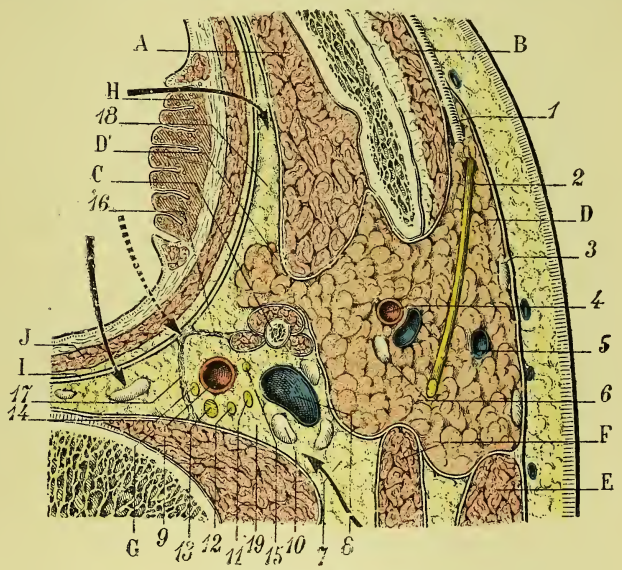


Fig. 445.

Coupe horizontale du cou passant par la partie moyenne de la parotide.

A, muscle ptérygoïdien interne. — B, masséter. — C, apophyse styloïde et ses muscles. — D, parotide. — D', prolongement pharyngien de la parotide. — E, sterno-cléido-mastoïdien. — F, digastrique. — G, muscles prévertébraux. — H, amygdale. — I, aponévrose pharyngienne. — J, constricteur supérieur.

1, canal de Sténon. — 2, facial. — 3, ganglion parotidien superficiel. — 4, carotide externe. — 5, jugulaire externe. — 6, ganglion parotidien profond. — 7, tissu cellulo-graisseux de l'espace latéro-pharyngien. — 8, jugulaire interne. — 9, carotide interne. — 10, ganglion latéro-pharyngien. — 11, nerf spinal. — 12, nerf pneumogastrique. — 13, ganglion supérieur du grand sympathique. — 14, nerf grand hypoglosse. — 15, nerf glosso-pharyngien. — 16, aileron pharyngien. — 17, cloison séparant l'espace latéro-pharyngien ou rétro-stylien, de l'espace rétro-pharyngien : dans cet espace rétro-pharyngien, on voit deux ganglions, les *ganglions rétro-pharyngiens*, origine fréquente des phlegmons rétro-pharyngiens ; la flèche en trait plein indique le procédé de choix pour ouvrir ces phlegmons. — 18, espace préstylien : la flèche en trait plein, située en regard de la lettre H, indique la voie à suivre pour ouvrir les abcès collectés dans cet espace. — 19, espace latéro-pharyngien : la flèche pointillée montre que l'ouverture par le pharynx des collections développées dans cet espace expose à léser les gros vaisseaux ; la flèche en trait plein, placée au-dessus du chiffre 8, indique la voie d'accès à utiliser.

c. *Face antérieure.* — La face antérieure de la parotide se creuse en une gouttière verticale qui embrasse, par sa concavité, le bord postérieur de la branche montante du maxillaire : elle en est séparée, cependant, par une couche de tissu cellulaire lâche, sorte de synoviale rudimentaire destinée à favoriser les mouvements de glissement de ce bord sur la masse glandulaire. Le maxillaire, à ce niveau, donne insertion : en dehors, au masséter ; en dedans et en bas, au ptérygoïdien interne ; en dedans et en haut, au ptérygoïdien externe. La face antérieure de la parotide est naturellement en rapport avec le bord postérieur de ces muscles. Elle envoie même, dans la grande majorité des cas, sur la face externe du masséter un prolongement, le *prolongement massétérin* ou *génien*, que nous avons décrit avec la région massétérine et qui peut acquérir parfois des dimensions égales ou supérieures à celles de la glande elle-même. Elle

en envoie encore un autre, mais plus rarement, dans l'étroit espace qui sépare le ptérygoïdien interne de la branche montante.

Par la saillie qu'il forme, le bord postérieur du maxillaire constitue une gêne notable pour le chirurgien au cours de l'extirpation de la parotide. Il est vrai, et nous l'avons déjà signalé, que la propulsion de la mâchoire peut augmenter, d'un centimètre environ, la largeur de la loge parotidienne. Mais le jour ainsi obtenu sur la région est le plus souvent insuffisant et l'on peut être conduit, au cours de l'opération, à reséquer, soit le bord postérieur du maxillaire seulement (J.-L. Faure), soit la branche montante tout entière (Morestin).

d. *Face postérieure.* — La face postérieure de la parotide, extrêmement irrégulière, est successivement en rapport, en allant de la superficie vers la profondeur : 1° avec le sterno-cléido mastoïdien, à la gaine duquel elle est tellement adhérente que, pour extirper la glande, on doit enlever en même temps la portion correspondante de l'aponévrose du muscle ; 2° avec l'apophyse mastoïde et le ventre postérieur du digastrique ; 3° avec l'apophyse styloïde et les trois muscles qui s'en détachent ; 4° enfin, avec les gros vaisseaux et nerfs précités, au point où la face postérieure de la glande se continue avec la face interne.

e. *Face supérieure.* — La face supérieure (extrémité supérieure de quelques auteurs) est, comme la précédente, fort irrégulière. Si nous la suivons de dehors en dedans, nous constatons qu'elle répond, tout d'abord, à la capsule de l'articulation temporo-maxillaire : elle la recouvre dans une grande partie de son pourtour et, d'autre part, lui adhère intimement. Ce rapport de l'articulation temporo-maxillaire avec la parotide nous explique la propagation possible des lésions inflammatoires de la glande aux éléments constitutifs de l'articulation et, réciproquement, la possibilité de voir une arthrite temporo-maxillaire se compliquer de parotidite. En dedans de l'articulation, la face supérieure de la parotide répond à la paroi inférieure des portions cartilagineuse et osseuse du conduit auditif externe. Rappelons qu'un tissu cellulaire ordinairement lâche les unit à ce niveau. Les inflammations de l'oreille retentissent parfois sur la glande et vice-versa, suivant un mécanisme parfois complexe, dont la pathogénie a été récemment étudiée par Toubert (1903). Tantôt c'est par contiguité ou continuité de tissu ou par effraction que se propage l'infection ; tantôt c'est la voie lymphatique qui sert d'intermédiaire, car les ganglions superficiels de la parotide reçoivent, comme nous le verrons plus loin, les lymphatiques du conduit, et les profonds ceux de l'oreille moyenne ; tantôt enfin la parotidite est la conséquence d'une métastase, dont le point d'origine peut tout aussi bien être dans l'oreille qu'ailleurs.

f. *Face inférieure.* — La face inférieure ou extrémité inférieure de la parotide répond à l'extrémité postérieure de la glande sous-maxillaire, dont elle est séparée (fig. 396, 7 ; p. 555), par une cloison fibreuse que nous connaissons déjà (voy. *Region sus-hyoïdienne*).

g. *Structure de la parotide, son canal excréteur.* — La parotide est une glande en grappe : elle a pour éléments essentiels de toutes petites masses de forme pyramidale, les acini, dans lesquels est secrétée la salive parotidienne.

Les acini et les nombreux lobules qu'ils forment sont reliés entre eux par un tissu conjonctif interstitiel, plus ou moins riche en vésicules adipeuses, dans l'épaisseur duquel cheminent les vaisseaux et nerfs parotidiens.

La salive parotidienne est transportée dans la cavité buccale par un canal unique, le *canal de Stenon* (fig. 446), qui s'échappe de la glande au niveau de son prolongement antérieur et que nous avons déjà décrit à propos de la région massétérine (p. 185) et de la région génienne (p. 198). Rappelons ici seulement qu'il débouche dans la cavité buccale au niveau du collet de la première grosse molaire

supérieure et que c'est par son intermédiaire que, dans certains cas, les microbes buccaux envahissent la glande; telle est, du moins, la pathogénie de la plupart des inflammations de la parotide admise aujourd'hui. La parotide, en effet, comme les autres glandes salivaires, peut être le siège de processus inflammatoires (parotidites simples, phlegmoneuses, gangréneuses). Elle est, en outre, le siège d'élection de cette maladie générale et contagieuse appelée fièvre ourlienne ou oreillons, maladie qui doit précisément son nom à cette localisation. Ajoutons que, comme les autres glandes salivaires, elle donne naissance à des tumeurs bénignes (fibrome, lipome, adénome, kyste salivaire), à des tumeurs malignes (sarcome, épithéliome), enfin à des tumeurs mixtes (adéno-chondrome des anciens auteurs). Ces tumeurs mixtes sont de beaucoup les plus fréquentes des tumeurs de la parotide : on sait que leur structure est complexe et qu'après une évolution lente elles peuvent tout à coup prendre une allure maligne.

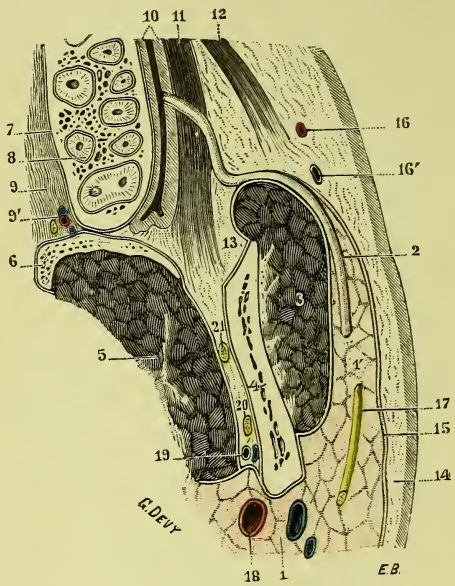


Fig. 446.

Le canal de Sténon, vu sur une coupe horizontale de la face (côté droit, segment inférieur de la coupe vu d'en haut) (T.).

1, glande parotide, avec 1', son prolongement antérieur. — 2, canal de Sténon. — 3, masséter. — 4, maxillaire inférieur. — 5, ptérygoïdien interne. — 6, apophyse ptérygoïde. — 7, maxillaire supérieur, coupé au niveau des racines des dents. — 8, racines de la deuxième grosse molaire supérieure. — 9, voûte palatine, avec 9', vaisseaux et nerf palatins postérieurs. — 10, muqueuse buccale. — 11, buccinateur. — 12, zygomatique. — 13, boule graisseuse de Bichat. — 14, tissu cellulaire sous-cutané. — 15, aponévrose superficielle. — 16, 16', artère et veine faciales. — 17, nerf facial. — 18, artère carotide externe. — 19, artère et veine dentaires inférieures. — 20, nerf dentaire inférieur. — 21, nerf lingual.

*B*. Artères. — La plus importante des artères qui traversent la région parotidienne est la carotide externe. Elle arrive dans la loge par sa partie antéro-interne, à l'union du quart inférieur avec les trois quarts supérieurs de la paroi interne, et c'est là qu'il faut la chercher et la lier avant de pratiquer l'extirpation de la glande. Elle pénètre dans la glande en s'y creusant tout d'abord un sillon, puis un canal complet, et gagne ainsi, en plein tissu glandulaire, le col du condyle, en suivant un trajet oblique de bas en haut, de dedans en dehors et un peu d'avant en arrière. Exceptionnellement, la carotide externe reste en dehors de la glande, entre celle-ci et le pharynx (fig. 447). Au cours de son trajet intra-parotidien, c'est-à-dire dans une étendue qui répond aux deux tiers supérieurs de la glande environ, elle abandonne l'auriculaire postérieure, la temporale superficielle, la maxillaire interne et de nombreux rameaux parotidiens.

*C*. Veines. — La veine jugulaire externe est la principale veine de la région qui nous occupe. Elle naît au niveau ou un peu au-dessous du condyle, où elle résulte de la réunion de la temporale superficielle et de la maxillaire interne. Elle chemine dans l'épaisseur de la parotide, un peu en dehors de la carotide externe et sur un plan plus antérieur, et descend ainsi jusqu'au niveau de l'angle de la mâchoire. Là, elle se dégage à la fois de la glande et de sa loge et, devenue superficielle, passe dans la région sterno-cléido-mastoïdienne, où nous la retrouverons. Dans son trajet intra-parotidien, elle reçoit un certain nombre d'affluents; d'autre part,

elle envoie une anastomose, parfois très volumineuse, soit à la veine faciale, soit à la jugulaire interne, anastomose qui accompagne l'artère carotide externe.

*D*. Lymphatiques. — La loge parotidienne renferme un grand nombre de ganglions (de 10 à 16), tous sous aponévrotiques (exceptionnellement sus-aponévrotiques, Merkel, Poirier), que l'on distingue en superficiels et en profonds (fig. 445). — Les *ganglions superficiels* sont situés immédiatement au-dessous de l'aponévrose; ils se groupent en trois amas, supérieur, antérieur et postérieur, disposés tous les trois sur la face externe de la glande. Ils reçoivent, nous le savons, une partie des lymphatiques de la région temporale et de la face (sourcil, face externe des paupières, pommette, pavillon de l'oreille et conduit auditif externe). — Les *ganglions profonds*, remarquables par leur petitesse, sont intra-glandulaires et accolés à la carotide externe. Rappelons qu'ils reçoivent les vaisseaux lymphatiques de l'oreille moyenne du voile du palais et de la partie postérieure des fosses nasales. — Tous ces ganglions jouent dans la pathologie de la région un rôle important ; leur situation explique pourquoi dans un certain nombre de cas, lorsqu'il s'agit d'une affection à marche lente (adénites chroniques), leurs lésions sont confondues avec les tumeurs de la glande elle-même, et pourquoi dans d'autres cas, lorsqu'il s'agit d'une affection à marche aiguë (adéno phlegmon), la lésion ganglionnaire passe inaperçue, ce qui fait, souvent à tort, considérer comme primitives des parotidites qui sont secondaires : il en serait ainsi de certaines parotidites observées au cours des otites (Toubert).

*E*. Nerfs. — Deux nerfs traversent la partie supérieure de la parotide : ce sont le facial et l'auriculo-temporal.

α) Le *facial*, nerf moteur, sort du crâne par le trou stylo-mastoïdien et après un trajet extra-cranien de quelques millimètres, pénètre dans la glande : il la traverse presque horizontalement, à 2 centimètres environ au-dessous de l'arcade zygomatique, en se dirigeant obliquement d'arrière en avant, de dedans en dehors et un peu de haut en bas. Dans ce trajet, le facial, toujours placé en dehors de la carotide et de la jugulaire externes, se rapproche peu à peu de la surface externe de la glande et se bifurque, avant d'atteindre le bord antérieur de cette dernière, en ses deux branches terminales : la branche temporo-faciale et la branche cervico-faciale. On connaît le rôle qui lui est dévolu dans l'innervation des muscles de la face et, par suite, dans le jeu de la physionomie ; c'est dire que la paralysie qui résulte de sa blessure constitue une grave infirmité, que le chirurgien doit éviter à tout prix lorsque cela est possible. Or, à ce sujet, nous ferons remarquer avec Richet, Tillaux et la plupart des auteurs, que, étant donnée la situation intra-glandulaire du nerf, il est impossible de le ménager lorsqu'on pratique une extirpation totale de la parotide (pour une tumeur maligne par exemple). Il peut n'en plus être de même lorsqu'il s'agit d'extirper une tumeur bénigne : celle-ci, en effet, en se développant, refoule autour d'elle, sans les englober, le tissu glandulaire et les organes qu'il renferme, et il est parfois possible, en restant au contact de la tumeur, de l'énucléer tout en respectant sa coque et, par conséquent, le nerf. Toutefois la paralysie faciale retardée, due à l'élongation opératoire du nerf, est possible (Berger) : elle est d'ailleurs temporaire.

β) L'*auriculo temporal*, branche du maxillaire inférieur, est un nerf sensitif. Il traverse de dedans en dehors et de bas en haut la partie toute supérieure de la parotide et se dégage du tissu glandulaire un peu au-dessous de l'arcade zygomatique, pour la contourner et gagner la région temporale. C'est à la compression ou à l'enclavement de ce tronc nerveux dans le tissu morbide, que sont dues les dou-

leurs vives, lancinantes et irradiées, que l'on observe d'une façon précoce au cours de l'évolution des tumeurs malignes de la parotide, tandis qu'elles font défaut ou bien sont tardives dans les tumeurs bénignes, qui, nous venons de le dire, refoulent les nerfs et ne les englobent pas.

**6° Résumé : mode de superposition des plans.** — Maintenant que nous voilà fixés sur la loge parotidienne et son contenu, nous pouvons, en manière de synthèse, énumérer méthodiquement les différents plans qui constituent notre région. En procédant des parties superficielles vers les parties profondes, nous rencontrons successivement (fig. 445) :

1° La *peau* et le *tissu cellulaire sous-cutané ;*

2° L'*aponévrose parotidienne superficielle ;*

3° La *face externe de la parotide,* que recouvrent par places quelques ganglions lymphatiques (que nous avons appelés superficiels) et du pourtour de laquelle s'échappent, émergeant de la loge parotidienne, une série de vaisseaux et de nerfs, savoir : en bas, la veine jugulaire externe; en haut, l'artère et la veine temporales superficielles ; en arrière, l'artère auriculaire postérieure et le rameau auriculaire du nerf facial ; en avant, l'artère transversale de la face, le canal de Sténon et les ramifications divergentes du nerf facial ;

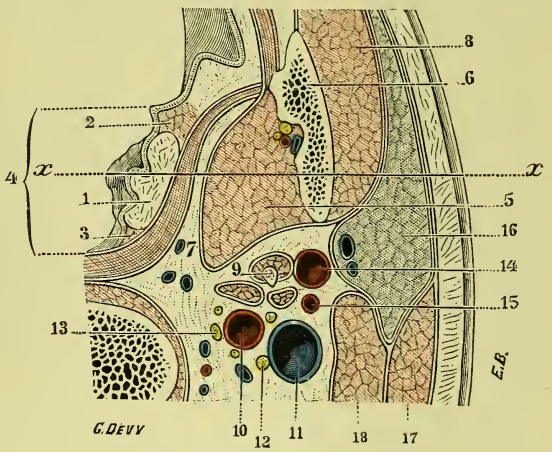


Fig. 447.
Coupe horizontale du cou, passant par la partie moyenne de la région parotidienne droite (sujet congelé) (T.).

1, amygdale. — 2, glosso-staphylin. — 3, pharyngo-staphylin. — 4, paroi latérale du pharynx. — 5, ptérygoïdien interne. — 6, maxillaire inférieur. — 7, espace maxillo-pharyngien. — 8, masséter. — 9, apophyse styloïde, avec ses trois muscles styliens. — 10, carotide interne. — 11, jugulaire interne. — 12, pneumogastrique. — 13, grand sympathique. — 14, carotide externe, située en dedans de la loge parotidienne. — 15, artère occipitale. — 16, parotide. — 17, sterno-cléido-mastoïdien. — 18, digastrique. — *x x*, axe transversal passant par le milieu de l'amygdale.

4° Au *masse glandulaire,* dans laquelle cheminent en divers sens la carotide externe (avec ses deux branches terminales), la jugulaire externe, le tronc du facial et ses deux branches de bifurcation ; dans l'épaisseur de la parotide se trouvent encore plusieurs ganglions lymphatiques, que nous avons appelés *ganglions profonds ;*

5° Au-dessous de la parotide, l'*aponévrose parotidienne profonde,* plus épaisse et plus résistante en bas et en arrière, plus mince et presque celluleuse en haut et en avant ;

6° Au delà de l'aponévrose parotidienne profonde, dans l'*espace sous-glandulaire,* nous rencontrons encore le *prolongement pharyngien* de la parotide, qui s'est échappé de la loge à travers un orifice de cette dernière, et le *paquet vasculo-nerveux profond du cou.* Mais nous sommes alors dans la région pharyngienne (voy. cette région) et nous ne pouvons empiéter sur elle.

Nous insisterons, en terminant, sur le grand nombre de vaisseaux qui traversent la région parotidienne, vaisseaux que le chirurgien pratiquant l'extirpation totale de la parotide doit successivement lier et sectionner pour dégager la glande de sa loge. J. L. Faure, qui a donné de cette extirpation totale de la parotide une technique bien réglée, ne compte pas moins de sept pédicules vasculaires (fig. 443).

Ce sont, dans l'ordre où ce chirurgien conseille de les aborder : 1° le *pédicule antérieur* (artère

transverse avec le canal de Sténon et un filet du facial) ; 2° le *pédicule cervical* (jugulaire externe) ; 3° le *pédicule carotidien* (carotide externe et veine anastomotique) ; 4° le *pédicule extra-condylien* (veines passant en avant du col de la mâchoire) ; 5° le *pédicule temporal* (vaisseaux temporaux superficiels et nerf auriculo-temporal) ; 6° le *pédicule sous-condylien* (vaisseaux maxillaires internes) ; 7° le *pédicule stylo-mastoïdien* (artère stylo-mastoïdienne et nerf facial).

La présence, dans cette région, d'un aussi grand nombre de vaisseaux, nous explique l'extrême gravité des blessures profondes de la région parotidienne. Elle nous explique aussi les difficultés du diagnostic et du traitement ; car, dans cette excavation étroite et profonde qu'est le creux parotidien, il est souvent impossible de reconnaître si c'est la carotide interne, ou bien l'externe, ou bien encore l'une de ses branches qui est lésée, et il est également impossible, le plus souvent, de lier dans la plaie les deux bouts du vaisseau qui donne. En présence d'une pareille blessure, le chirurgien sera conduit, dans bien des cas, à pratiquer la ligature à distance, c'est-à-dire la ligature de la carotide primitive.

Il est encore un détail intéressant à noter, c'est que, au point de vue de la richesse vasculaire, la moitié supérieure de la région parotidienne l'emporte de beaucoup sur sa moitié inférieure. Si nous ajoutons que l'on trouve encore, dans cette partie supérieure de la glande, le nerf facial et l'origine du canal de Sténon, nous comprendrons pourquoi on la considère comme la zone particulièrement dangereuse et pourquoi, lorsqu'il s'agit de pratiquer des débridements, pour évacuer une collection purulente par exemple (parotidites suppurées), pourquoi, disons-nous, il est prudent de faire les incisions le plus bas possible et d'abandonner le bistouri pour prendre la sonde cannelée, dès que l'aponévrose a été traversée.

## § 2 — RÉGION STERNO-CLÉIDO-MASTOÏDIENNE OU CAROTIDIENNE

La région sterno-cléido-mastoïdienne répond au muscle sterno-cléido-mastoïdien, qui lui a donné son nom. Elle est située à la partie latérale du cou, entre la région sus-claviculaire, qui est en arrière, et les trois régions parotidienne, sus-hyoïdienne et sous-hyoïdienne, qui sont en avant. On l'appelle encore *région carotidienne*, parce que les artères carotides y effectuent la plus grande partie de leur trajet.

**1° Limites.** — Comme le muscle sterno-cléido-mastoïdien, la région sterno-cléido-mastoïdienne a la forme d'un quadrilatère très allongé dans le sens vertical. Elle est nettement délimitée : 1° en avant, par le bord antérieur du muscle ; 2° en arrière, également par le bord postérieur du muscle ; 3° en haut, par l'apophyse mastoïde ; 4° en bas, par la clavicule et la fourchette sternale. En profondeur, la région sterno-cléido-mastoïdienne s'étend jusqu'à la colonne cervicale. Elle comprend donc toutes les formations qui, lorsque la tête est dans la rectitude normale, sont sus-jacentes ou sous-jacentes au muscle sterno-cléido-mastoïdien.

**2° Forme extérieure et exploration.** — Envisagée au point de vue de sa forme extérieure, la région carotidienne nous présente, à l'état normal : 1° un relief musculaire qui répond au bord antérieur du muscle sterno-cléido-mastoïdien ; 2° en dedans de ce relief, entre lui et le conduit laryngo-trachéal, une gouttière dont le fond est soulevé par les battements de la carotide : c'est la *gouttière vasculaire* ou *carotidienne*.

Ce relief et cette gouttière, toujours accentués chez les sujets maigres, plus ou moins masqués par la graisse chez les sujets doués d'un certain embonpoint, ce relief et cette gouttière, disons-nous, sont plus ou moins accessibles suivant la position de la tête du malade. — Lorsque la tête est en extension et la face tournée du côté opposé à la région examinée, le muscle s'étale au-devant de la gouttière et protège son contenu : c'est la *position opératoire*, celle que l'on donne au malade pour l'exécution des premiers temps, dans les interventions pratiquées sur la région et plus spécialement les ligatures, parce que, grâce à elle, l'opérateur

découvre directement le muscle, repère important, et n'est pas exposé à pénétrer d'emblée dans la gouttière vasculaire. — Lorsque, au contraire, la tête est en flexion et légèrement inclinée du côté exploré, il devient facile de saisir le muscle relâché, de le soulever et d'examiner les formations sous-jacentes : c'est la *position d'exploration clinique*. C'est également la position que l'on donne au malade pendant les derniers temps des interventions, alors que le chirurgien ayant pénétré dans la loge carotidienne cherche à en reconnaître les divers éléments : de là le nom de *position de recherche*, sous lequel on la désigne encore en médecine opératoire.

A l'état pathologique, le relief normal du bord antérieur du muscle sterno-cléido-mastoïdien peut être exagéré (corde du torticolis), et la gouttière carotidienne comblée par des tumeurs solides ou liquides, parmi lesquelles les plus fréquentes et de beaucoup sont les tumeurs ganglionnaires.

**3° Plans superficiels**. — Nous trouvons ici encore, comme dans les régions cervicales antérieures, la *peau* et le *tissu cellulaire sous-cutané*, auquel nous rattacherons les *vaisseaux* et les *nerfs superficiels*.

*A*. Peau. — Fine, glabre, très mobile dans la partie inférieure de la région, elle est au contraire épaisse, adhérente aux plans sous-jacents, couverte de poils dans la partie supérieure, où elle se continue peu à peu avec le cuir chevelu.

*B*. Tissu cellulaire sous-cutané. — Le tissu cellulaire, qui double la peau, diffère d'aspect suivant les points où on le considère. Tout en haut, sur l'apophyse mastoïde ou un peu au-dessous d'elle, il est dense, serré, formé par un système de trabécules qui unissent intimement la peau aux plans sous-jacents. Plus bas, il devient plus lâche et forme un véritable fascia superficialis, qui persiste ensuite jusqu'à la clavicule. Le fascia superficialis se dédouble, à la partie moyenne de la région, pour envelopper le peaucier du cou et le risorius. Nous nous contenterons de signaler ces deux muscles : ils sont l'un et l'autre fort minces, assez adhérents à la peau, obliquement dirigés en haut et en dedans, croisant par conséquent la face externe du sterno-cléido-mastoïdien.

*C*. Vaisseaux et nerfs superficiels. — Entre les deux feuillets du fascia superficialis se trouvent encore les vaisseaux et les nerfs dits *superficiels* (fig. 448). — Les *artères superficielles*, toutes de petit calibre, proviennent de la thyroïdienne supérieure, de la scapulaire supérieure et de la cervicale transverse. Elles sont, en pratique, entièrement négligeables. — Les *veines superficielles* sont également petites et sans importance. Une seule mérite d'être mentionnée, c'est la *jugulaire externe*. Cette veine, on le sait, émerge de la partie inférieure de la loge parotidienne. Elle pénètre dans notre région au niveau de l'angle de la mâchoire. De là, elle se dirige de haut en bas et un peu d'avant en arrière, croise obliquement la face externe du sterno-cléido-mastoïdien et, arrivée au bord postérieur de ce muscle, passe dans la région sus-claviculaire, où nous la retrouverons. Dans tout ce trajet, la jugulaire externe chemine au-dessous du peaucier. Il est prudent de la sectionner entre deux ligatures, quand on la rencontre dans le champ opératoire. — Les *lymphatiques superficiels* aboutissent aux ganglions sous-maxillaires, carotidiens et sus-claviculaires. — Les *nerfs superficiels*, destinés à la peau, proviennent du plexus cervical superficiel et, en particulier, des trois branches auriculaire, cervicale transverse et sus-claviculaire. Les deux autres branches du plexus, la branche mastoïdienne et la branche sus-acromiale, ne font que longer le bord postérieur du muscle sterno-cléido-mastoïdien.

4° **Aponévrose superficielle, gaine du sterno-cléido-mastoïdien.** — L'aponévrose superficielle de la région sterno-cléido-mastoïdienne se continue avec celle des régions sus- et sous hyoïdienne. Constituée par un feuillet unique en avant et en arrière du muscle sterno-cléido-mastoïdien, elle se dédouble, au niveau de ce der-

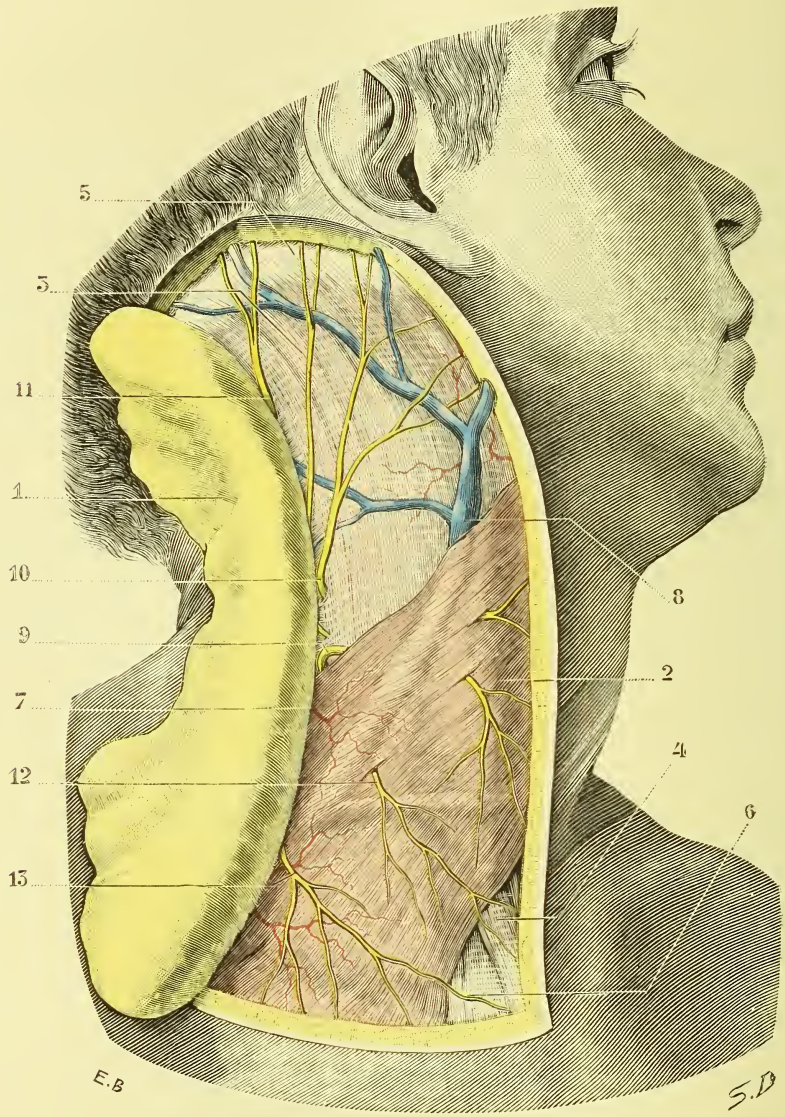


Fig. 448.

Région sterno-cléido-mastoïdienne, plan superficiel.

1, lambeau cutané avec, sur sa face profonde, une partie du panicule adipeux. — 2, muscle peaucier du cou. — 3, sterno-cléido-mastoïdien revêtu de son aponévrose (aponévrose cervicale superficielle). — 4, tendon sternal de ce dernier muscle. — 5, apophyse mastoïde. — 6, clavicule. — 7, artérioles sous-cutanées. — 8, veine jugulaire externe. — 9, branche cervicale transverse du plexus cervical. — 10, branche auriculaire. — 11, branche mastoïdienne. — 12, branches sus-claviculaires. — 13, branches sus-acromiales.

nier, pour lui former une gaine complète, ainsi qu'une coupe transversale du cou (fig. 452) le montre nettement. La gaine, ainsi délimitée par les deux feuillets, feuillet superficiel et feuillet profond, qui résultent du dédoublement de

l'aponévrose, s'étend de la mastoïde à la clavicule. Elle est, comme l'aponévrose qui la constitue, épaisse et résistante en haut ; elle devient de plus en plus mince au fur et à mesure qu'on se rapproche du sternum et de la clavicule. Telle qu'elle est cependant, elle suffit à contenir, pendant un certain temps tout au moins, les collections purulentes ou autres développées dans son intérieur, que ces collections soient nées sur place (rupture du muscle et hématome de la gaine) ou qu'elles viennent d'ailleurs (mastoïdite de Bezold, p. 71).

**5° Couches sous-aponévrotiques.** — Les formations diverses, qui se trouvent situées au-dessous de l'aponévrose superficielle, se disposent sur quatre plans :

A. Premier plan, muscle sterno-cléido-mastoïdien. — Immédiatement au-dessous de l'aponévrose et formant le premier plan, se trouve le muscle sterno-cléido-mastoïdien (fig. 449). Ce muscle, étendu obliquement de la partie supérieure du thorax à l'apophyse mastoïde, revêt, nous le savons, la forme d'un quadrilatère allongé, plus large lorsque la gaine est intacte que lorsqu'elle est incisée.

Il présente, à son origine sur le thorax, deux portions nettement distinctes : une portion interne, insérée sur le sternum, c'est le *chef sternal;* une portion externe, insérée sur la clavicule, c'est le *chef claviculaire*. Les deux portions sont séparées l'une de l'autre par un petit espace de forme triangulaire à base inférieure, espace qui est plus ou moins large suivant l'écartement des deux chefs musculaires, et qui répond, comme nous le verrons plus loin, à la carotide primitive.

Nous n'avons pas ici à rappeler les façons diverses, dont les auteurs, tant anciens que modernes, ont décrit le sterno-cléido-mastoïdien (voyez les Traités d'anatomie descriptive). Nous dirons seulement, en nous plaçant au point de vue de l'anatomie médico-chirurgicale, que ce muscle peut être considéré comme composé de deux faisceaux superposés, faisceaux qui, séparés en bas, se fusionnent ensuite d'une façon plus ou moins intime. — Le premier faisceau (faisceau superficiel, faisceau interne, faisceau sternal) est large : attaché en haut sur la face externe de la mastoïde et sur la ligne courbe supérieure de l'occipital, il descend obliquement de haut en bas, de dehors en dedans et d'arrière en avant; la plus grande partie de ses fibres vont se jeter sur un tendon conoïde, qui s'insère sur la face antérieure du manubrium en s'entrecroisant parfois à ce niveau avec celui du côté opposé ; quelques-unes seulement, les plus externes, viennent s'attacher sur la clavicule avec le deuxième faisceau. — Le deuxième faisceau (faisceau profond, faisceau externe, faisceau claviculaire), sous-jacent au précédent, est mince et étroit. Ses fibres, qui ont une direction verticale, s'attachent, en haut, sur le bord antérieur de l'apophyse mastoïde ; en bas, elles s'insèrent sur le quart interne de la clavicule.

Chacun des deux faisceaux musculaires précités a une action spéciale : le faisceau superficiel, *sterno-cléido-occipito-mastoïdien* d'après ses insertions, produit, quand il se contracte, la rotation de la tête du côté opposé; le faisceau profond ou *cléido-mastoïdien,* incline la tête de son côté. Chacun de ces faisceaux peut être également le siège de lésions pathologiques à l'exclusion de l'autre : c'est ainsi que le torticolis a frigore, encore appelé torticolis rhumatismal, se localise d'ordinaire sur la portion superficielle du muscle, laissant intacte la portion profonde.

Les affections du sterno-cléido-mastoïdien (contracture, myosite, gommes syphilitiques) s'accompagnent d'une attitude spéciale (inclinaison de la tête du côté malade et rotation du côté opposé), que l'on désigne sous le nom de *torticolis.*

Le torticolis est dit *aigu* ou *passager* ou *rhumatismal*, lorsqu'il est dû à une simple contracture

éphémère du muscle ; il est dit *spasmodique*, lorsqu'il est consécutif à des contractions intermittentes et répétées (*tic*) ; il est dit, enfin, *permanent*, lorsqu'il résulte d'une rétraction du muscle. Ce torticolis permanent par rétraction du sterno-cléido-mastoïdien est de beaucoup le plus fréquemment observé, à ce point que, dans le langage courant, le seul mot de torticolis, employé sans épithète, sert à le désigner.

Pour remédier à l'attitude vicieuse qui caractérise cette affection, on peut, s'il s'agit de torticolis par rétraction, pratiquer la ténotomie du muscle au niveau de ses insertions inférieures (sur le chef sternal le plus souvent), ou même l'extirper en totalité (Mickulicz) ; s'il s'agit de torticolis spasmodique, on peut sectionner ses attaches supérieures à la nuque (Kocher) Dans ce dernier cas, on peut encore réséquer la branche externe du nerf spinal dans le point où elle traverse le muscle (Tillaux), ou bien les branches postérieures des trois premiers nerfs cervicaux (Keen), le muscle sterno-cléido-mastoïdien recevant des rameaux nerveux à la fois du troisième nerf cervical et du nerf spinal.

Cette double innervation du sterno-cléido-mastoïdien s'explique aisément, si l'on se souvient que le muscle n'est pas seulement un muscle moteur de la tête, mais qu'il peut devenir, lorsqu'il prend son point fixe sur la tête et dans certaines circonstances (grands efforts, asthme, tirage), un muscle accessoire de la respiration. Or, si, en tant que muscle moteur de la tête, il reçoit ses filets nerveux du troisième cervical, en tant que muscle accessoire de la respiration, il en reçoit aussi de la branche externe du spinal : le nerf spinal, en effet, joue, nous le savons, un rôle considérable dans la respiration, car il aboutit par sa branche interne, fusionnée avec le pneumogastrique (nerf récurrent), à tous les muscles intrinsèques du larynx, le crico-thyroïdien excepté. Cette branche externe du spinal, d'abord située dans la région parotidienne, s'en dégage au niveau de l'angle de la mâchoire, passe sous le muscle sterno-cléido-mastoïdien, le pénètre en traversant le feuillet profond de sa gaine au niveau d'une ligne horizontale prolongeant le bord supérieur du cartilage thyroïde (Tillaux), puis, continuant son trajet, traverse le triangle sus-claviculaire et vient se terminer dans le trapèze.

*B*. Deuxième plan, feuillet profond de la gaine du sterno-cléido-mastoïdien. — Le deuxième plan est constitué par le feuillet profond de la gaine du muscle sterno-cléido-mastoïdien, gaine dont nous avons signalé plus haut le mode de formation. Le muscle n'adhérant intimement aux parois de sa loge que dans sa partie toute supérieure, il est partout ailleurs facile de découvrir ce feuillet en soulevant la face profonde du muscle : il n'en est séparé, en effet, que par une mince couche de tissu cellulaire. La découverte méthodique de ce plan fibreux est toujours un temps important dans les opérations qui se pratiquent sur la région carotidienne, car, ainsi que nous allons le voir, ce feuillet répond directement, dans une grande partie de la région, au paquet vasculo-nerveux et constitue, par conséquent, un repère au cours de l'intervention.

*C*. Troisième plan. — Au-dessous du feuillet profond de la gaine du sterno-cléido-mastoïdien, nous trouvons (fig. 450) : 1° dans le tiers inférieur de la région, un plan musculo-aponévrotique ; 2° dans les deux tiers supérieurs, une nappe cellulo-graisseuse renfermant de très nombreux ganglions et entourant le paquet vasculo-nerveux ; 3° enfin, tout à fait en haut, à la limite antéro-supérieure de la région, le chef postérieur du muscle digastrique en partie caché par la parotide. Ce muscle appartenant aux régions parotidienne et sus-hyoïdienne en même temps qu'à la région carotidienne, nous nous contenterons simplement de le signaler ici.

a. *Plan musculo-aponévrotique*. — Le plan musculo-aponévrotique comprend la partie moyenne du muscle omo-hyoïdien et la partie inférieure du muscle sterno-cléido-hyoïdien, ainsi que la portion de l'aponévrose cervicale moyenne qui s'étend de l'un à l'autre en les engainant. — Le *ventre postérieur de l'omo-hyoïdien*, après avoir traversé le creux sus-claviculaire (où nous le retrouverons), se dirige en dedans, en avant et en haut, en décrivant une courbe à concavité postérieure et supérieure. Le sommet de cette courbe répond au tendon intermédiaire du muscle et se trouve ordinairement recouvert par le sterno-cléido-mastoïdien. L'omo-hyoïdien se dégage ensuite du bord antérieur de ce dernier muscle pour entrer dans la région sous-hyoïdienne (p. 569). — Le *sterno-cléido-hyoïdien* ne fait que

traverser l'angle inféro-antérieur de notre région. A ce niveau, ses insertions cléido-sternales sont recouvertes par le chef sternal du sterno-cléido-mastoïdien. — L'*aponévrose cervicale moyenne* comble l'espace compris entre l'omo-hyoïdien et le sterno-cléido-hyoïdien. Cette aponévrose nous est déja connue (p. 570); nous savons

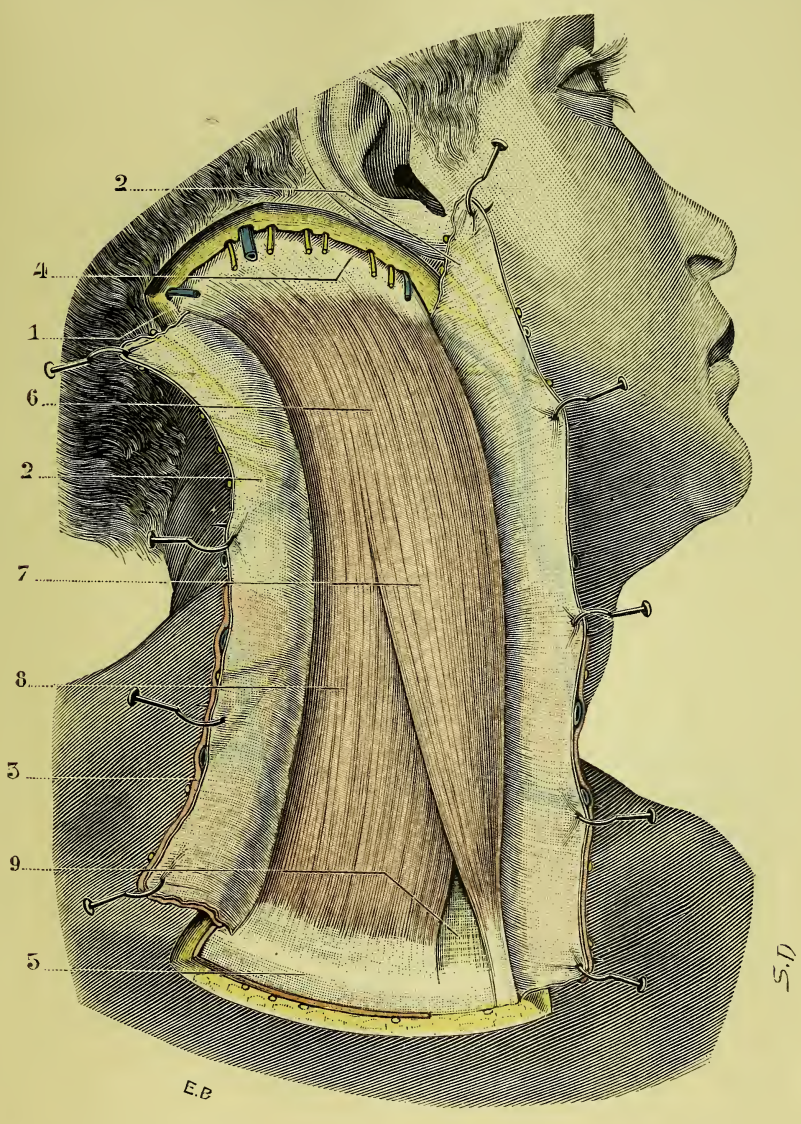


Fig. 449.

Région sterno-cléido-mastoïdienne, deuxième plan : le muscle sterno-cléido-mastoïdien.

1, coupe de la peau et du tissu cellulaire sous-cutané. — 2, 2', aponévrose superficielle incisée et érignée, avec, sur sa face externe, les vaisseaux et nerfs superficiels vus par transparence. — 3, coupe du peaucier du cou. — 4, apophyse mastoïde. — 5, clavicule. — 6, muscle sterno-cléido-mastoïdien, avec : 7, son chef sternal; 8, son chef claviculaire. — 9, espace triangulaire compris entre les deux chefs et occupé par l'aponévrose cervicale moyenne (voy. le plan suivant, fig. 450).

notamment comment elle se comporte, en dedans, dans la région sous-hyoïdienne; nous savons encore comment elle se termine, en bas, au niveau du bord supérieur du thorax et des gros vaisseaux veineux de la base du cou. Nous ajouterons seule-

ment que, en dehors et en haut, l'aponévrose cervicale moyenne engaine le muscle omo-hyoïdien et ne dépasse pas son bord externe.

Située entre l'omo-hyoïdien d'un côté et l'omo-hyoïdien du côté opposé, l'aponévrose cervicale moyenne revêt dans son ensemble la forme d'un vaste triangle, dont le sommet répond à l'os hyoïde et dont la base se termine à l'entrée du thorax, sur la clavicule, la première côte, le sternum : c'est l'*aponévrose thoraco-hyoïdienne* de l'un de nous (Testut). — Chacun sait que, en raison des expansions fibreuses que l'aponévrose thoraco-hyoïdienne jette sur les gros vaisseaux veineux de la base du cou, ces vaisseaux, au moment de l'inspiration, résistent à la pression atmosphérique et conservent leur calibre ordinaire : de ce fait, le sang peut y circuler librement pour descendre dans le thorax, où l'appelle le vide produit par l'inspiration. Cette action de l'aponévrose cervicale moyenne nous paraît indiscutable, mais il n'en est pas moins indiscutable que l'aponévrose ne s'est pas développée en vue de remplir un pareil rôle.

Tout aussi fantaisiste est l'opinion émise par Richet relativement aux fonctions du muscle omo-hyoïdien qui, se contractant à chaque inspiration, tendrait l'aponévrose moyenne et dilaterait ainsi les veines en question. Outre que cette contraction des omo-hyoïdiens au moment de l'inspiration a été supposée mais non démontrée, nous savons que le muscle omo-hyoïdien peut faire défaut chez les animaux, et même chez l'homme, sans jeter le moindre trouble dans la circulation veineuse du cou. — L'aponévrose cervicale moyenne doit être considérée, morphologiquement, comme le reliquat fibreux des faisceaux musculaires qui, de l'os hyoïde, descendaient vers la clavicule et qui ont aujourd'hui disparu. Ces faisceaux cléido-hyoïdiens disparus réapparaissent de temps à autre à titre d'anomalie : ils peuvent même, dans certains cas, être assez développés pour combler tout l'espace qui sépare le trapèze du sterno-cléido-mastoïdien et dérouter l'opérateur allant à la recherche de l'artère sous-clavière (voyez, à ce sujet, Testut. Les *anomalies musculaires considérées au point de vue de la ligature des artères*, Paris, 1892).

b. *Couche cellulo-ganglionnaire sous-musculaire.* — La couche cellulo-ganglionnaire que l'on rencontre dans les deux tiers supérieurs de la région, après avoir enlevé le feuillet profond de la gaine du sterno-cléido-mastoïdien, ne constitue pas, à proprement parler, un plan absolument distinct du paquet vasculo-nerveux. En effet, tandis que tous les plans musculo-aponévrotiques précités représentent les plans de couverture de la grande loge trachélienne du cou (p. 549), cette nappe cellulo-ganglionnaire fait manifestement partie de son contenu : elle n'est autre chose qu'une portion de ce tissu cellulaire mêlé à de nombreux ganglions, qui entoure les vaisseaux carotidiens et les organes de la région sous-hyoïdienne, tissu cellulaire qui se continue, en bas, d'autre part dans le médiastin, d'autre part dans le creux sus-claviculaire. Elle se distingue toutefois du reste de ce « tissu de remplissage » par son aspect et par sa consistance : ce n'est pas, en effet, une couche lâche, celluleuse, facile à dissocier avec la sonde cannelée; elle est au contraire résistante et d'aspect fibreux. Interposée entre la face profonde de la gaine du sterno-cléido-mastoïdien et la veine jugulaire interne, elle leur adhère plus ou moins intimement, d'autant plus que le sujet est plus âgé. Elle renferme dans son épaisseur un grand nombre de ganglions (15 à 30, d'après Theile), appelés *ganglions profonds du cou, ganglions de la chaîne carotidienne,* etc., auxquels aboutissent la plupart des lymphatiques de la face, de la nuque et de la portion cervico-faciale des voies digestive et respiratoire. Ces ganglions forment un large amas étalé sous la gaine du muscle sterno-cléido-mastoïdien, entre cette gaine et la face externe de la jugulaire interne, qu'ils débordent en arrière et en avant. Ils se continuent : 1° en haut, avec les ganglions latéro-pharyngiens ; 2° en bas, avec les ganglions du creux sus-claviculaire et avec les ganglions du médiastin. Leurs lésions s'observent très fréquemment en clinique (adénites simples, tuberculeuses, syphilitiques, cancéreuses, etc.), ce qui s'explique aisément si l'on songe aux nombreuses causes d'infection qui existent dans les régions d'où viennent leurs lymphatiques afférents : aussi l'extirpation des ganglions carotidiens s'impose-t-elle souvent en pratique. On se rappellera, à ce propos, que les adhérences qui existent, à l'état normal, entre la nappe cellulo-ganglionnaire et la gaine des vaisseaux, sont encore plus intimes et plus

étendues à l'état pathologique, et que, par suite, quelque facile que puisse paraître tout d'abord l'opération, le chirurgien le plus habile est parfois exposé à blesser les gros vaisseaux et, en particulier, la veine jugulaire interne.

*D.* Quatrième plan : paquet vasculo-nerveux du cou. — Au-dessous du plan pré-

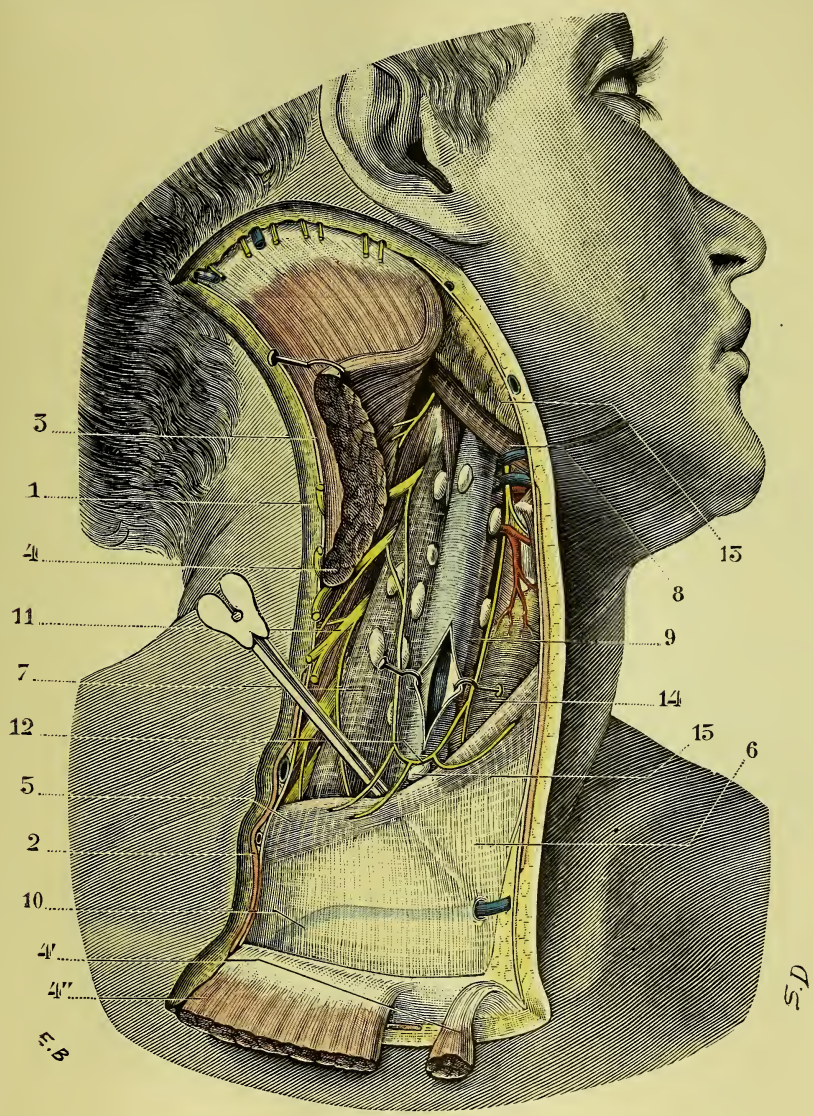


Fig. 450.
Région sterno-cléido-mastoïdienne, plan sous-musculaire.

1, coupe de la peau. — 2, coupe du peaucier. — 3, aponévrose cervicale superficielle. — 4, 4', 4'' sterno-cléido-mastoïdien, incisé et érigné. — 5, omo-hyoïdien, avec ses deux ventres et son tendon intermédiaire. — 6, aponévrose cervicale moyenne. — 7, scalène antérieur. — 8, digastrique. — 9, paquet vasculo-nerveux du cou (carotide primitive, jugulaire interne et pneumogastrique) dans sa gaine conjonctive : la gaine est incisée et érignée à sa partie moyenne. — 10, jugulaire antérieure. — 11, branches antérieures des nerfs cervicaux. — 12, anse nerveuse de l'hypoglosse constituée par la branche descendante de l'hypoglosse et la branche descendante du plexus cervical. — 13, parotide. — 14, corps thyroïde. — 15, ganglions lymphatiques de la chaîne carotidienne.

cédent, nous trouvons un certain nombre de troncs vasculaires ou nerveux, (fig. 451) savoir : 1° l'*artère* et la *veine sous-clavières ;* 2° l'*artère carotide primitive* et ses deux branches de bifurcation, la *carotide interne* et la *carotide externe,* aux-

quelles se trouve accolé le *corpuscule rétro-carotidien ;* 3° la *veine jugulaire ;* 4° l'*hypoglosse* et sa branche descendante ; 5° le *pneumogastrique*.

a. *Artère et veine sous-clavières.* — Ces vaisseaux ne font qu'apparaître dans la partie inférieure de la région pour pénétrer dans la région sus-claviculaire. Nous

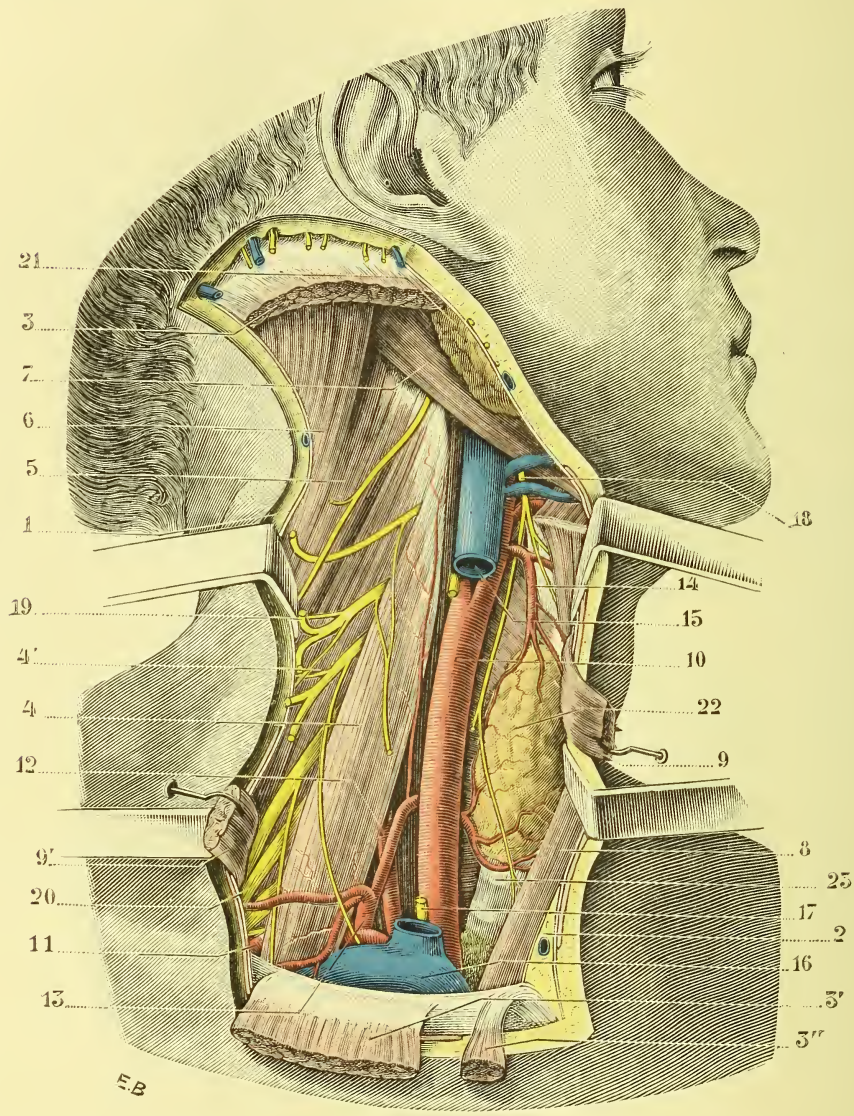


Fig. 451.
Région sterno-cléido-mastoïdienne, plan profond.

1, coupe de la peau, du tissu cellulaire sous-cutané et de l'aponévrose cervicale superficielle. — 2, espace sus-sternal, avec, à sa partie moyenne, la coupe de la jugulaire antérieure. — 3, 3', 3'', sterno-cléido-mastoïdien. — 4, 4', scalène antérieur et scalène postérieur. — 5, angulaire. - 6, splénius. — 7, digastrique (ventre postérieur). — 8, sterno-cléido-hyoïdien. — 9, 9', ventre antérieur et ventre postérieur de l'omo-hyoïdien. — 10, carotide primitive, se bifurquant en haut en carotide interne et carotide externe. — 11, sous-clavière. — 12, vertébrale. — 13, tronc thyro-cervical, d'où s'échappe avec les scapulaires, l'artère thyroïdienne inférieure. — 14, thyroïdienne supérieure. — 15, jugulaire interne recevant en haut les deux veines faciale et linguale. — 16, veine sous-clavière. — 17, pneumogastrique. — 18, grand hypoglosse, avec sa branche descendante et le nerf du thyro-hyoïdien. — 19, branches du plexus cervical. — 20, branches du plexus brachial. — 21, parotide. — 22, corps thyroïde. — 23, trachée-artère.

ne ferons donc que les signaler ici, nous réservant de les décrire, dans le paragraphe suivant, avec cette dernière région.

b. *Artère carotide primitive.* — La carotide primitive naît, à droite, du tronc brachio-céphalique en un point qui répond superficiellement à l'articulation sterno-claviculaire droite. Elle naît, à gauche, de la crosse de l'aorte et est, par conséquent, intra-thoracique à son origine ; le point où elle émerge du thorax pour pénétrer dans notre région répond à l'articulation sterno-claviculaire gauche. — A partir de l'articulation sterno-claviculaire, la carotide primitive gauche et la carotide primitive droite ont la même direction et les mêmes rapports. Elles se dirigent en haut, en dehors et en arrière, suivant une ligne étendue de l'articulation sterno-claviculaire au creux parotidien correspondant (ligne de direction anatomique de l'artère). — L'artère carotide primitive arrivée au niveau du bord supérieur du cartilage thyroïde, quelquefois un peu plus haut, au niveau même de l'os hyoïde, se divise en ses deux branches terminales : carotide interne et carotide externe. — Dans son long trajet, elle ne donne naissance à aucune branche collatérale, disposition favorable pour l'hémostase quand on en pratique la ligature.

Les rapports que présente la carotide primitive avec les formations avoisinantes (fig. 452.) ont, au point de vue opératoire, une grande importance. Et, à ce sujet, il convient d'examiner séparément ceux qu'elle affecte avec les éléments du paquet vasculo-nerveux et ceux qu'elle présente avec les plans qui forment la gouttière carotidienne.

Quand, après avoir traversé les plans de couverture de notre région, on a découvert le paquet vasculo-nerveux, on reconnaît que les divers éléments qui le constituent (veine jugulaire interne, artère carotide primitive, nerf pneumogastrique) sont réunis les uns aux autres par une gaine commune, fibro-celluleuse, résistante, qui, nettement, est une dépendance de l'aponévrose cervicale moyenne. Dans cette gaine vasculaire, qu'on est obligé d'ouvrir pour libérer l'artère, la veine jugulaire est située en dehors ; la carotide, en dedans d'elle ; le nerf pneumogastrique, en arrière de ces deux vaisseaux, dans l'angle dièdre postérieur qu'ils forment en s'accolant l'un à l'autre (parfois, très rarement il est vrai, le nerf peut être placé en avant des vaisseaux). Les rapports intimes que présentent entre eux ces trois organes nous expliquent pourquoi, dans la ligature de la carotide, on recommande de dénuder l'artère avec le plus grand soin pour éviter de déchirer la veine ou de comprendre le nerf dans la ligature, accidents graves qui ont été plusieurs fois observés : pourquoi aussi, il est prudent d'attaquer le paquet vasculo-nerveux par son côté interne et non par son côté externe, ce qui exposerait l'opérateur à blesser la jugulaire.

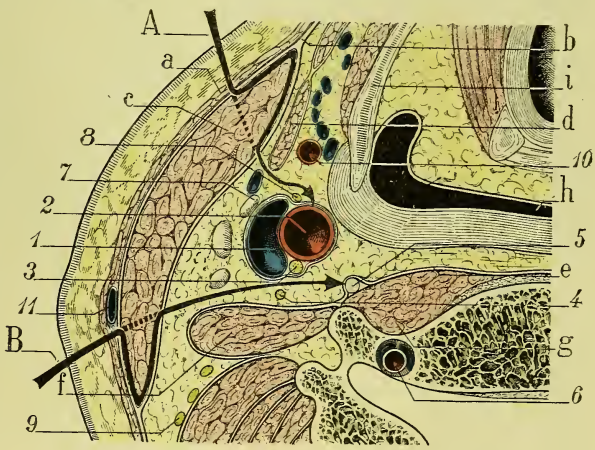


Fig. 452.
Coupe transversale du cou passant par la partie supérieure de la sixième cervicale.

*a*, peaucier. — *b*, aponévrose cervicale superficielle se dédoublant pour engainer le sterno-cléido-mastoïdien. — *c*, sterno-cléido-mastoïdien. — *d*, muscles sous-hyoïdiens et aponévrose moyenne. — *e*, aponévrose prévertébrale. — *f*, scalène antérieur. — *g*, long du cou. — *h*, pharynx. — *i*, cartilage thyroïde.

1, jugulaire interne. — 2, carotide primitive. — 3, pneumogastrique. — 4, phrénique. — 5, sympathique. — 6, vaisseaux vertébraux. — 7, ganglions de la chaîne carotidienne. — 8, anse de l'hypoglosse. — 9, nerfs du plexus cervical. — 10, artère thyroïdienne supérieure. — 11, veine jugulaire externe.

A, voie d'accès pour la ligature de la carotide primitive. — B, voie d'accès pour la résection du sympathique. — La flèche montre quels sont les plans à traverser (trait plein) et à récliner (traits plein et pointillé) pour aborder l'artère ou le nerf.

L'artère carotide primitive, ainsi que les autres éléments du paquet vasculo-nerveux, présentent avec les organes du voisinage des rapports importants que nous examinerons successivement en arrière, en dedans, en dehors, en avant.

α) *En arrière*, la carotide primitive est en rapport : 1° avec le nerf grand sympathique, fixé à l'aponévrose prévertébrale ; 2° avec cette aponévrose elle-même et les muscles prévertébraux ; 3° enfin, au-dessous de cette mince couche musculo-aponévrotique, avec la face antérieure des apophyses transverses des vertèbres cervicales. L'artère, qui peut être aisément comprimée sur ce plan osseux vertébral (hémostase provisoire dans une hémorrhagie, hémostase préventive au cours d'une opération, etc.), l'artère, disons-nous, est plus spécialement en rapport avec le tubercule antérieur de l'apophyse transverse de la 6e vertèbre cervicale, ou *tubercule de Chassaignac*. Ce tubercule, toujours saillant, facile à reconnaître à la palpation, constitue, comme nous avons

déjà eu l'occasion de le faire remarquer, un repère précieux pour pratiquer la ligature de l'artère au lieu d'élection : de là le nom de *tubercule carotidien* sous lequel on le désigne encore. Rappelons, en passant, qu'au-dessous de ce tubercule de Chassaignac, la carotide est en rapport avec les vaisseaux vertébraux, ces derniers ne pénétrant dans leur canal osseux qu'à partir de la 6e vertèbre. Rappelons encore qu'à deux doigts au-dessous du tubercule carotidien, l'artère thyroïdienne inférieure, en se dirigeant en dedans vers la glande thyroïde, passe entre la carotide et les vaisseaux vertébraux et qu'en ce point les trois vaisseaux superposés sont presque au contact : on comprend, sans que nous insistions, la gravité des blessures siégeant à ce niveau.

β) *En dedans*, l'artère carotide primitive est en rapport avec le conduit laryngo-trachéal, avec l'œsophage et avec la glande thyroïde (p. 598, 612 et p. 605).

γ) *En dehors*, elle est longée, dans toute son étendue, par la veine jugulaire interne.

δ) *En avant*, la carotide primitive est successivement en rapport, dans ses deux tiers supérieurs, avec la nappe cellulo-ganglionnaire ci-dessus décrite ; dans son tiers inférieur, avec l'aponévrose moyenne ; dans son tiers moyen, avec le muscle omo-hyoïdien qui croise l'artère et la divise en deux portions d'importance différente au point de vue opératoire : une portion située au-dessous de ce muscle, c'est la *portion dangereuse*, car l'artère se rapproche des gros troncs veineux de la base du cou et la ligature pratiquée à ce niveau expose à leur blessure ; une portion située au-dessus, c'est la *portion chirurgicale*, celle sur laquelle doit se faire la ligature, quand on a le choix. Sur un plan plus superficiel, la carotide primitive est recouverte par le sterno-cléido-mastoïdien, qui devient ainsi son muscle satellite ; par le tissu cellulaire sous-cutané, le peaucier et la peau. L'artère étant à peu près verticale, le muscle sterno-cléido-mastoïdien au contraire étant oblique en haut et en arrière, il s'ensuit que l'artère se rapproche d'autant plus du bord antérieur du muscle qu'on la considère sur un point plus élevé. Il est à remarquer à ce sujet, que les rapports précis de la carotide primitive avec le muscle sterno-cléido-mastoïdien varient beaucoup suivant la position de la tête : lorsque la tête est dans la rectitude, l'artère, d'abord située au-dessous du faisceau sternal du muscle, gagne peu à peu son côté interne et finit même par s'en dégager, un peu au-dessous du bord supérieur du cartilage thyroïde (au niveau de la moitié supérieure de ce cartilage, d'après Paulet). Lorsque, au contraire, la tête est en rotation, la face regardant du côté opposé, l'artère tout entière, y compris sa bifurcation, est complètement recouverte par le muscle sterno-cléido-mastoïdien.

A sa partie tout inférieure, immédiatement au-dessus de l'articulation sterno-claviculaire, au point où les deux chefs sternal et claviculaire, encore écartés l'un de l'autre, délimitent l'espace triangulaire que nous avons signalé précédemment (p. 640), la carotide primitive n'est séparée de la peau que par l'aponévrose superficielle et l'aponévrose moyenne : aussi, Sédillot avait-il conseillé de pratiquer la ligature de l'artère à ce niveau ; mais le danger qui résulte de la proximité des gros troncs veineux de la base du cou a fait abandonner ce procédé.

c. *Carotides interne et externe.* — La carotide primitive, avons-nous dit plus haut, se divise, au niveau du bord supérieur du cartilage thyroïde, en carotide interne et carotide externe.

α) La *carotide interne*, à son origine, est située un peu au dehors de la carotide externe. Mais, après un parcours de 10 à 20 millimètres, elle s'infléchit sur elle-même et se dirige obliquement en haut et en dedans vers la paroi latérale du pharynx, croisant ainsi à angle très aigu la carotide externe qui, suivant une direction contraire, se porte obliquement en haut et en dehors. Arrivée sur le pharynx, la carotide interne redevient verticale et pénètre dans la partie postéro-interne de l'espace maxillo-pharyngien, où elle présente avec les autres éléments du paquet vasculo-nerveux profond du cou, ainsi qu'avec la parotide, l'amygdale et la paroi latérale du pharynx des rapports que nous avons déjà indiqués (voy. p. 630, 249 et 260).

β) La *carotide externe* est placée, à son origine, un peu en avant et en dedans de l'artère précédente. Arrivée à l'angle de la mâchoire, elle change de direction, devient verticale, s'engage sous le ventre postérieur du digastrique et sous le muscle stylo-hyoïdien et, finalement, pénètre dans la parotide, où nous n'avons pas à la suivre (voy. *Région parotidienne*, p. 633). Tandis que, sauf anomalie très rare, la carotide interne ne donne aucune collatérale, la carotide externe fournit, dans son court trajet, de nombreuses branches, savoir : la *thyroïdienne inférieure*, la *linguale*, la *faciale*, l'*occipitale*, la *pharyngienne inférieure*. (Voyez, pour le mode de distribution, les *Traités d'anatomie descriptive*). Si donc, au cours d'une inter-

vention sur la région, le chirurgien ayant découvert l'une des deux carotides se demande s'il est en présence de la carotide interne ou de l'externe, il lui suffit de rechercher si l'artère découverte donne naissance à une collatérale : dans l'affirmative, elle ne peut être que la carotide externe.

La carotide externe est beaucoup plus importante au point de vue chirurgical que la carotide interne. En effet, tandis que celle-ci se distribue exclusivement à l'encéphale et que, par suite, sa ligature est rarement indiquée (ajoutons qu'elle est toujours grave en raison des accidents cérébraux qui peuvent la compliquer), l'externe, au contraire, irrigue les parties molles extra-

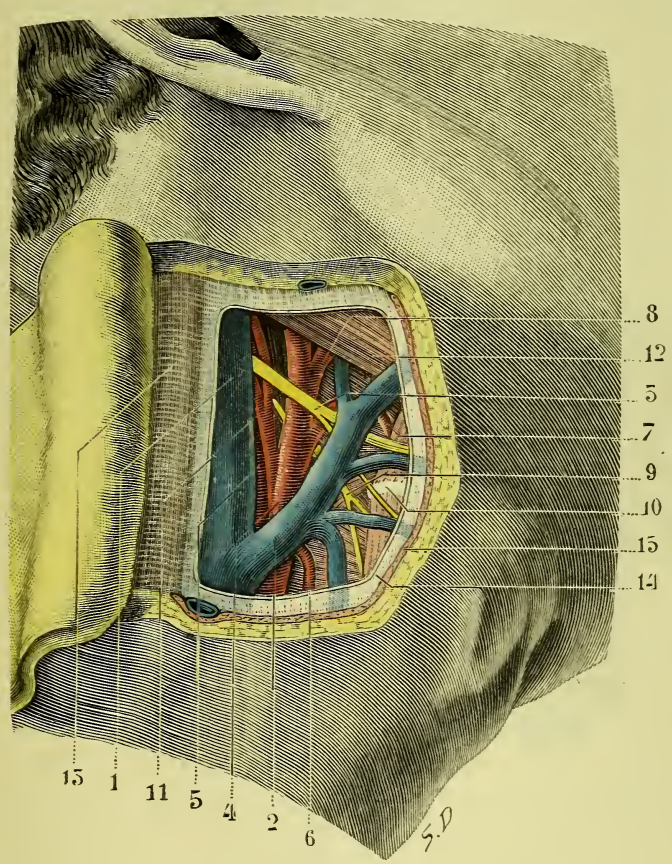


Fig. 453.

Rapports de la carotide externe à son origine (triangle de Farabeuf).

1, ugulaire interne. — 2, tronc thyro-linguo-facial. — 3, nerf hypoglosse. — 4, carotide externe. — 5, carotide interne. — 6, artère thyroïdienne supérieure. — 7, artère linguale. — 8, artère faciale. — 9, nerf laryngé supérieur. — 10, os hyoïde. — 11, artère occipitale. — 12, digastrique. — 13, sterno-cléido-mastoïdien. — 14, aponévrose cervicale superficielle. — 15, peaucier.

craniennes et le cou, et sa ligature est souvent pratiquée, soit pour arrêter des hémorrhagies, soit pour faire l'hémostase préventive des régions sur lesquelles on se propose d'opérer.

C'est, d'ordinaire, entre la naissance de l'artère thyroïdienne supérieure et la naissance de l'artère linguale, par conséquent près de l'origine, que se fait la ligature. Cette opération, disons-le tout de suite, est assez délicate en raison des rapports complexes que présente l'artère à ce niveau. Il importe donc de préciser ces rapports avec grand soin; nous allons le faire aussi brièvement que possible.

Les éléments vasculo-nerveux, qui accompagnent l'artère carotide externe dans la partie supérieure de la gouttière carotidienne, se disposent autour d'elle de la façon suivante : l'artère carotide interne est, au point où se fait la ligature, en arrière et *un peu en dehors* de l'externe; la jugulaire interne est en dehors. Cette veine reçoit, à ce niveau, le tronc thyro-linguo-facial, qui croise la face externe de la carotide externe. Un peu au-dessus de ce point, l'artère est encore croisée par le nerf grand hypoglosse. Le nerf grand hypoglosse, le tronc veineux thyro-linguo-facial et le bord antérieur de la jugulaire délimitent, dit Farabeuf, un petit triangle (fig. 453).

dont l'aire répond à la face antéro-externe de la carotide externe et dans lequel, par conséquent, on trouve sûrement l'artère.

La carotide externe présente avec les parois de la partie supérieure de la gouttière carotidienne les rapports suivants : — *En arrière*, elle repose sur le plan prévertébral. — *En dedans*, elle est placée contre le pharynx : plus exactement et au niveau du point où on la lie d'ordinaire, elle est au contact de la grande corne de l'os hyoïde. Ce repère, indiqué par Guthrie, est un des plus précieux que possède le chirurgien pour ne pas s'égarer au milieu des éléments vasculaires que renferme la région. — *En avant et en dehors*, et toujours à son origine, elle est recouverte par la nappe cellulo-ganglionnaire précitée, par le bord antérieur du muscle sterno-cléido-mastoïdien et sa gaine (Richet, Paulet), enfin par le tissu cellulaire sous-cutané et la peau : l'opérateur doit méthodiquement et successivement traverser ces divers plans pour aller chercher l'artère, parfois difficile à trouver au milieu des éléments vasculo-nerveux qui l'entourent.

d. *Corpuscule rétro-carotidien.* — Aux vaisseaux carotidiens se trouve accolée une formation particulière (fig. 454,1) décrite par Haller, puis par Arnold, sous le nom de *ganglion intercarotidien*, par Luschka sous le nom de *glande carotidienne*, récemment enfin par Rieffel et par Princeteau sous le nom de *corpuscule rétro-carotidien*. C'est une petite masse rougeâtre, dont la forme et les dimensions rappellent assez bien celles d'un petit grain de blé. Elle est située derrière la bifurcation de la carotide primitive, d'où le nom de corpuscule rétro-carotidien que lui a donné Rieffel. Sa moitié inférieure est appliquée contre la face postérieure de la carotide primitive ; sa moitié supérieure tend à s'insinuer entre les deux carotides interne et externe.

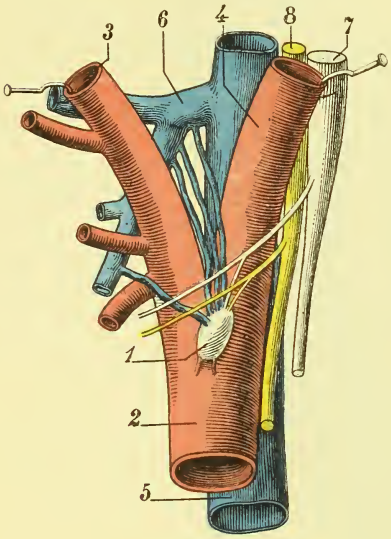


Fig. 454.
Le corpuscule rétro-carotidien (demi-schématique).

Les carotides (côté droit) sont vues par leur face postérieure : elles ont été écartées l'une de l'autre et le ligament intercarotidien disséqué pour montrer les divers éléments vasculo-nerveux qui se rendent au corpuscule. On voit que les veines et les nerfs abordent ce dernier par le pôle supérieur, les artères par le pôle inférieur (d'après Princeteau).

1, corpuscule rétro-carotidien. — 2, carotide primitive. — 3, carotide externe. — 4, carotide interne. — 5, jugulaire interne. — 6, tronc veineux thyro-linguo-facial. — 7, grand sympathique. — 8, pneumogastrique.

Le corpuscule rétro-carotidien est enveloppé par la gaine fibreuse, très dense à ce niveau, qui entoure la carotide primitive et l'origine de ses branches de bifurcation. Son extrémité inférieure se trouve reliée à la carotide primitive par un méso-vasculaire appelé *ligament de* Mayer, contenant dans son épaisseur plusieurs petites artérioles, qui sont longues de 2 millimètres en moyenne (Princeteau) et qui naissent habituellement de la face postérieure de la carotide primitive dans son dernier centimètre. Son extrémité supérieure reçoit plusieurs filets nerveux qui viennent surtout du sympathique ; de cette même extrémité partent des veines qui vont se jeter dans le tronc thyro-linguo-facial.

Constitué par des cellules d'aspect épithélioïde situées dans les mailles d'un riche réseau capillaire, le corpuscule rétro-carotidien a été considéré par Andersch, (1797) comme un ganglion nerveux, par Luschka (1862) comme une glande vasculaire sanguine, par Arnold (1865) comme un simple organe vasculaire, par Debierre enfin comme le vestige d'un appareil vasculaire qui existe chez les vertébrés inférieurs. On tend aujourd'hui, avec Stilling (1892) et Kohn (1900), à admettre qu'il représente un organe de nature nerveuse, une sorte de « paraganglion » du grand sympathique cervical.

Le corpuscule rétro-carotidien peut être le siège de tumeurs solides décrites pour la première fois par Marchand et par Paltauf presque en même temps. Ces

tumeurs, bien étudiées par Von Heinleth en 1900 et tout récemment en 1903 par Reclus et Chevassu qui en ont rassemblé tous les cas publiés, ont en général une allure bénigne et une évolution lente ; leur structure rappelle de très près celle du corpuscule normal. Elles sont d'un diagnostic facile, si l'on songe à la possibilité de leur existence : en effet, leur siège dans la région carotidiennne au-dessus ou au niveau du cartilage thyroïde, leur consistance molle, ce fait qu'elles sont pulsatiles sans expansion et qu'elles se développent lentement, permettent de les reconnaître aisément. Ajoutons que les connexions intimes qu'elles affectent avec l'origine des carotides interne et externe qu'elles englobent plus ou moins dans leur épaisseur, rendent leur extirpation assez délicate.

e. *Veine jugulaire interne.* — La veine jugulaire interne, on le sait, commence à la base du crâne, où elle recueille la presque totalité du sang de la cavité cranienne : cela nous explique pourquoi les thrombo-phlébites des sinus endo-craniens se propagent à la jugulaire et pourquoi, en pareil cas, on a conseillé de pratiquer la ligature de cette veine pour empêcher la pénétration des germes infectieux dans le torrent circulatoire et la pyohémie qui en est la conséquence. — De la base du crâne, elle descend dans le cou, accompagne dans leur trajet la carotide interne d'abord, puis la carotide primitive, affectant avec ces artères (ainsi qu'avec les nerfs qui cheminent dans la gouttière carotidienne, p. 260) des rapports que nous avons longuement étudiés, et sur lesquels il est inutile de revenir. Finalement, elle vient se réunir à la veine sous-clavière pour constituer le tronc veineux brachio-céphalique. — La jugulaire interne est une veine énorme, dont le diamètre, sur le vivant, est aussi gros que celui du pouce et dont les parois, très minces, se déchirent facilement : de là la gravité de sa blessure, gravité au moins aussi considérable que celle de la lésion de l'artère carotide primitive, si l'on songe qu'en plus de l'hémorrhagie le blessé est encore exposé à l'entrée de l'air dans la veine.

f. *Nerf grand hypoglosse.* — Le grand hypoglosse ne fait que paraître dans la partie supérieure de notre région (fig. 451,18) : c'est au point où, situé sous le ventre postérieur du digastrique et sous le muscle stylo-hyoïdien, il se dégage de l'espace maxillo-pharyngien et croise la face externe de la carotide interne, puis celle de la carotide externe pour arriver dans la région sus-hyoïdienne. Au moment où il croise la carotide externe, l'hypoglosse donne naissance à une longue branche, la *branche descendante de l'hypoglosse,* qui descend, appliquée sur la face externe du paquet vasculo-nerveux carotidien, jusqu'au tendon intermédiaire du muscle omo-hyoïdien ; à ce niveau, cette branche s'anastomose avec la *branche descendante* du plexus cervical pour former l'*anse de l'hypoglosse.* Rappelons, en passant, que de l'anse de l'hypoglosse s'échappent les filets nerveux destinés aux trois muscles omo-hyoïdien, sterno-cléido-hyoïdien et sterno-thyroïdien.

f. *Nerf pneumogastrique.* — Le pneumogastrique ne fait, lui aussi, que passer dans notre région avant de pénétrer dans le thorax et l'abdomen, où il se termine. Il chemine, comme nous l'avons vu, dans le dièdre, ouvert en arrière, que forment en s'adossant l'une à l'autre, d'une part la veine jugulaire interne, d'autre part la carotide interne, continuée en bas par la carotide primitive. Il affecte avec ces vaisseaux des rapports intéressants au point de vue chirurgical et en particulier au point de vue de la ligature de la carotide primitive. Ajoutons que la blessure du pneumogastrique (section, compression, striction dans une ligature) est un accident qui peut entraîner la mort du malade : elle détermine, en effet, presque toujours, des lésions pulmonaires (bronchite, broncho-pneumonie) localisées au poumon correspondant au pneumogastrique lésé, des troubles de la phonation

(paralysie du larynx, voy. p. 591) et, quelquefois, des troubles de la circulation (Jeannel).

**6° Plan squelettique et muscles profonds ; plexus cervical.** — Le dernier plan de la région carotidienne (fig. 451), celui sur lequel repose le paquet vasculo-nerveux que nous venons d'étudier, est constitué : 1° par la face antérieure des apophyses transverses des vertèbres cervicales ; 2° par les muscles qui les recouvrent ou qui s'y insèrent (grand droit antérieur de la tête, long du cou, splénius du cou, angulaire, transversaire, scalène postérieur, scalène antérieur, grand complexus, etc.). Toutes ces formations ont déjà été décrites avec la région de la nuque et la région prévertébrale, ou le seront plus loin avec la région sus-claviculaire. Nous ne saurions en parler ici sans nous exposer à des redites inutiles.

A ce plan musculo-osseux, que recouvre l'aponévrose cervicale profonde, se trouvent annexées les branches du plexus cervical et les branches du plexus brachial. De ces deux plexus, le premier seul fait véritablement partie de notre région : le plexus brachial appartient plutôt à la région sus-claviculaire avec laquelle nous le décrirons.

Le plexus cervical est constitué par les anastomoses que forment, avant leur distribution périphérique, les branches antérieures des quatre premiers nerfs cervicaux. Représenté par trois arcades nerveuses superposées dans le sens vertical au-devant des apophyses transverses des trois premières vertèbres cervicales, le plexus cervical est situé entre les muscles prévertébraux qui sont en dedans et les insertions cervicales du splénius et de l'angulaire qui sont en dehors. Il donne naissance, on le sait, à quinze branches que l'on divise d'après leur situation, en branches superficielles ou cutanées et en branches profondes ou musculaires. — Les branches superficielles (*plexus cervical superficiel*), au nombre de cinq, ont été étudiées avec les plans superficiels. — Les branches profondes (*plexus cervical profond*), au nombre de dix, se distribuent à la plupart des muscles des parties latérales du cou. Deux de ces branches sont particulièrement intéressantes : l'une, le *nerf phrénique*, descend le long du bord interne du scalène antérieur dans la région sus-claviculaire où nous le retrouverons ; l'autre, la *branche descendante interne*, suit le côté externe de la jugulaire interne et vient s'anastomoser avec la branche descendante de l'hypoglosse pour former l'arcade nerveuse signalée plus haut.

**7° Vue d'ensemble de la région carotidienne, loge carotidienne, voies d'accès.** — Les divers éléments qui entrent dans la constitution de la région carotidienne nous sont maintenant connus. Nous pouvons, dans une vue d'ensemble, montrer de quelle façon ils se disposent pour former ce qu'à plusieurs reprises nous avons appelé la *loge* ou *gouttière carotidienne*, et comment le chirurgien doit aborder cette loge et son contenu.

Considérons, pour cela, une coupe transversale du cou passant par la 6e vertèbre cervicale (fig. 452). Nous voyons, sur cette coupe, que le muscle sterno-cléido-mastoïdien d'une part, le plan musculo-osseux prévertébral d'autre part, convergent l'un vers l'autre en dehors, tandis qu'ils s'écartent au contraire au fur et à mesure qu'on se rapproche de la ligne médiane. Ils délimitent ainsi un espace de forme triangulaire sur la coupe, à sommet externe et à base interne, espace qui n'est autre que la *loge carotidienne*. Cette loge carotidienne nous présente par conséquent : 1° une *paroi antéro-externe* formée, en allant de la superficie vers la profondeur, par la peau le tissu cellulaire sous-cutané et le peaucier, le feuillet superficiel de la gaine du sterno-cléido-mastoïdien, le muscle sterno-cléido-mastoïdien

lui-même, le feuillet profond de la gaine de ce muscle, enfin l'omo-hyoïdien et l'aponévrose cervicale moyenne ; 2° une *paroi postérieure* prévertébrale ; 3° enfin, une *paroi interne*, constituée par la face latérale de l'arbre laryngo-trachéal, de la glande thyroïde et du conduit pharyngo-œsophagien. Elle renferme le paquet vasculo-nerveux, les ganglions de la chaîne carotidienne ou ganglions profonds du cou, enfin du tissu cellulo-graisseux.

Ajoutons que la loge carotidienne est ouverte de toutes parts. En dedans, elle se confond avec la région sous-hyoïdienne. En haut, elle se continue, entre la face profonde de la loge parotidienne et la face latérale du pharynx, avec l'espace maxillo-pharyngien. En bas, enfin, elle est en large communication avec le médiastin d'une part, le creux sus-claviculaire d'autre part. Ces communications diverses ont, au point de vue pathologique, une importance que nous avons plusieurs fois signalée, nous n'y reviendrons pas.

La loge carotidienne et son contenu peuvent être abordés par le chirurgien en deux points : 1° au niveau du bord antérieur du muscle sterno-cléido-mastoïdien, c'est la *voie antérieure ;* 2° au niveau du bord postérieur de ce même muscle, c'est la *voie postérieure*. Dans l'un ou l'autre de ces deux procédés, on doit, pour ne pas s'égarer, ouvrir méthodiquement la gaine du muscle, puis reconnaître et traverser son feuillet profond.

## § 3 — RÉGION SUS-CLAVICULAIRE

La région sus-claviculaire se trouve située, comme son nom l'indique, au-dessus de la clavicule, entre la région sterno-cléido-mastoïdienne, qui est en avant, et la région de la nuque, qui est en arrière.

**1° Limites.** — Vue superficiellement, du côté de la peau, elle revêt la forme d'un triangle à base inférieure, d'où le nom de *triangle sus-claviculaire* que lui donnent certains auteurs. Elle a pour limites : 1° en avant, le bord postérieur du sterno-cléido-mastoïdien, obliquement dirigé en haut et en arrière ; 2° en arrière, le bord antérieur du trapèze, obliquement dirigé en haut et en avant ; 3° en bas (*base de la région*), la partie moyenne du corps de la clavicule ; 4° en haut (*sommet de la région*), le point de rencontre des deux muscles, trapèze et sterno-cléido mastoïdien, point de rencontre qui se trouve situé ordinairement un peu au dessous de la ligne courbe supérieure de l'occipital.

Les dimensions de la région sus-claviculaire varient beaucoup suivant les sujets. Ces variations sont la conséquence du développement plus ou moins considérable que présentent les deux muscles qui la délimitent : très étendue quand les muscles sont grêles, elle est relativement petite quand les muscles sont très développés. Il est même des cas où, le trapèze et le sterno-cléido-mastoïdien arrivant au contact réciproque, la région sus-claviculaire se trouve réduite à une simple fente, ou même n'existe pas du tout.

En profondeur, la région sus-claviculaire s'étend, comme la région carotidienne, jusqu'aux parties latérales de la colonne cervicale.

**2° Forme extérieure et exploration.** — A l'état normal, la région sus-claviculaire, légèrement convexe dans sa partie supérieure, se déprime en bas, au-dessus de la clavicule ; elle présente, à ce niveau, une excavation plus ou moins prononcée, disposition qui lui a valu le nom de *creux sus-claviculaire*, sous lequel la désignent

encore certains auteurs. Ce creux, effacé chez les personnes douées d'un certain embonpoint, s'exagère au contraire chez les sujets très maigres et donne alors à la partie inférieure du cou un aspect disgracieux. Il augmente également de profondeur dans toutes les circonstances où existe une gêne marquée à la respiration (tirage). Le creux sus-claviculaire répond, en effet, au sommet du poumon, qui, quelquefois même, vient pathologiquement y faire hernie (variété sus-claviculaire

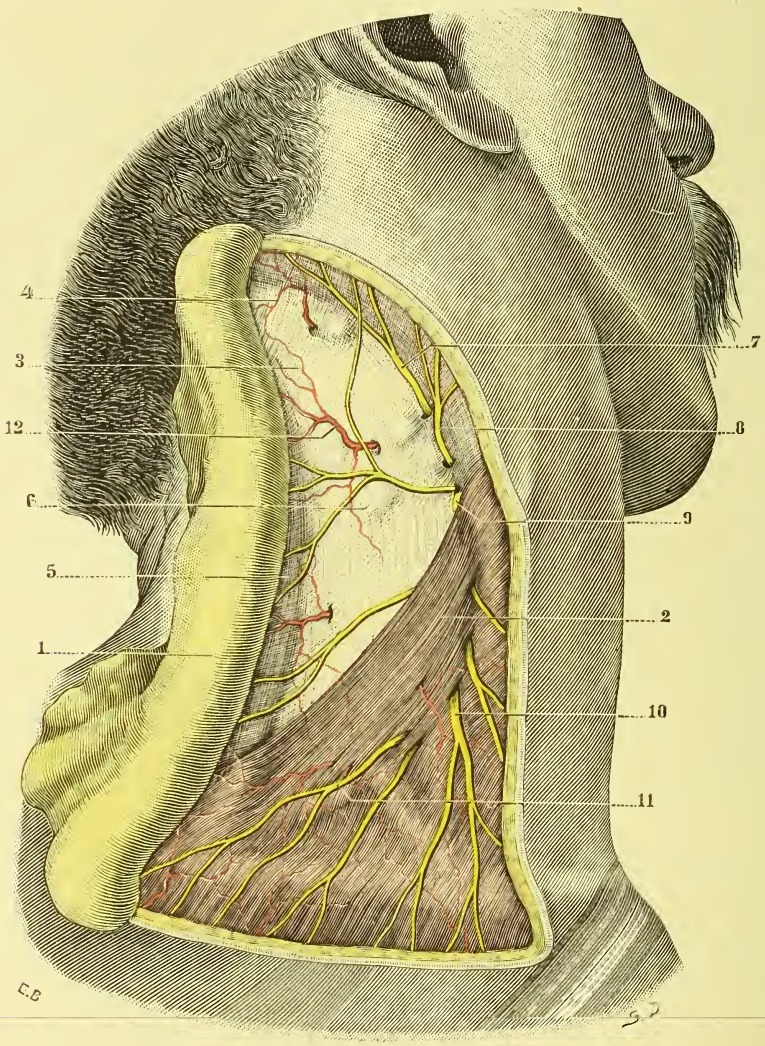


Fig. 455.

Région sus-claviculaire, plan superficiel.

1, lambeau cutané, avec, sur sa face profonde, le pannicule adipeux. — 2, peaucier du cou. — 3, aponévrose superficielle. — 4, sterno-cléido-mastoïdien. — 5, trapèze. — 6, ganglions vus par transparence. — 7, branche mastoïdienne du plexus cervical superficiel. — 8, branche auriculaire. — 9, branche cervicale transverse. — 10, branches sus-claviculaires. — 11, branches sus-acromiales. — 12, artérioles sous-cutanées.

de la hernie du poumon) : ce rapport, faisons-le remarquer en passant, nous explique pourquoi, en clinique, on peut à la rigueur, par cette voie, ausculter et percuter le sommet du poumon.

Lorsque, la tête du sujet étant en rotation du côté opposé, on tire le bras en bas

et qu'on porte en même temps le moignon de l'épaule en arrière, la profondeur du creux sus-claviculaire diminue. Les organes qu'il renferme deviennent alors plus superficiels et, de ce fait, sont plus facilement accessibles : aussi, est-ce la position que l'on donne au malade dans les opérations qui se pratiquent sur la région.

Lorsque, au contraire, la tête est inclinée du côté malade, le bras relevé et le moignon de l'épaule porté en avant, le creux sus-claviculaire devient plus profond. Mais cette position mettant en même temps ses parois musculaires dans le relâchement, il en résulte que sa cavité et son contenu sont plus aisément explorables. Aussi est-ce la position que l'on fait prendre au malade pour la palpation de la région. On reconnaît ainsi la première côte, parfois le tubercule de Lisfranc, en dehors duquel le doigt sent battre l'artère sous-clavière.

La forme normale du creux sus-claviculaire subit, à l'état pathologique, des modifications plus ou moins importantes. Nous rappellerons seulement ici les déformations consécutives aux fractures de la clavicule, aux tumeurs ganglionnaires et aux anévrysmes des vaisseaux sous-claviers.

**3° Plans superficiels.** — Les plans superficiels comprennent la *peau* et le *tissu cellulaire sous-cutané,* ce dernier avec les *vaisseaux* et les *nerfs superficiels.*

*A.* Peau. — La peau est fine, glabre, mobile sur les plans sous-jacents, ce qui permet de l'utiliser pour combler les pertes de substance des régions avoisinantes du cou (autoplastie par glissement).

*B.* Tissu cellulaire sous-cutané. — Le tissu cellulaire sous-cutané, plus ou moins chargé de graisse suivant les sujets, présente la même disposition que dans la région carotidienne. Ici encore, nous rencontrons, entre les deux feuillets du fascia superficialis et dans la partie antéro-inférieure de la région seulement, le *muscle peaucier du cou,* (fig. 455) dont les faisceaux, généralement fort pâles, adhèrent à la face profonde du derme.

*C.* Vaisseaux et nerfs superficiels. — Nous y trouvons aussi des artères, des veines et des nerfs dits superficiels. — Les *artères,* toutes de petit calibre, proviennent de la scapulaire supérieure et de la cervicale transverse. Elles n'ont aucune importance. — Les *veines,* ordinairement petites, très variables dans leur nombre et dans leur situation, se rendent à la jugulaire externe. Cette veine, que nous avons déjà rencontrée dans la région précédente, au-dessous du peaucier, apparaît dans l'angle interne de notre région, mais elle n'y reste pas longtemps. Continuant son trajet descendant, elle perfore successivement l'aponévrose cervicale superficielle, l'aponévrose cervicale moyenne et se jette dans la veine sous-clavière. Nous reviendrons plus loin sur cet abouchement des deux vaisseaux veineux. Rappelons que la jugulaire externe doit toujours être sectionnée entre deux ligatures, quand on la rencontre dans le champ opératoire. — Les *vaisseaux lymphatiques* aboutissent aux ganglions qui entourent la veine jugulaire externe à sa terminaison. — Les *nerfs*, destinés à la peau, proviennent des branches sus-claviculaire et sus-acromiale du plexus cervical superficiel.

**4° Aponévrose superficielle.** — Au-dessous de la peau et du tissu cellulaire sous-cutané nous rencontrons l'aponévrose superficielle. Cette aponévrose n'est que la continuation de l'aponévrose cervicale superficielle que, dans la région carotidienne, nous avons vue se dédoubler pour engainer le muscle sterno-cléido-mastoïdien. Au niveau du bord postérieur de ce muscle, elle redevient un feuillet unique et recouvre, dans toute sa hauteur, le creux sus-claviculaire. Arrivée à la limite postérieure de la région, au bord antérieur du trapèze, elle se dédouble de

nouveau pour envelopper le muscle. En bas, notre aponévrose sus-claviculaire s'insère sur le bord supérieur de la clavicule et se continue, à ce niveau, avec l'aponévrose du muscle grand pectoral. Rappelons que, en bas et en dedans, elle est perforée par la veine jugulaire externe.

**5° Couche sous-aponévrotique.** — Au-dessous de l'aponévrose superficielle se disposent, en des plans nombreux, des formations fort nombreuses et de signification diverse. Le premier de ces plans est encore constitué, ici comme dans la région carotidienne : 1° en bas, par un *plan musculo-aponévrotique,* qui n'est autre que le muscle omo-hyoïdien et l'aponévrose cervicale moyenne ; 2° en haut, par une *nappe cellulo-ganglionnaire,* qui fait partie du contenu du creux sus-claviculaire. Si nous enlevons le plan musculo-aponévrotique, nous mettons à découvert le paquet vasculo-nerveux, les ganglions et le tissu cellulo-graisseux qui constituent ce qu'on est convenu d'appeler le *contenu du creux sus-claviculaire.* Ce paquet vasculo-nerveux et ce tissu ganglionnaire se trouvent placés dans une sorte de *loge,* la *loge sus-claviculaire,* dont les parois musculo-osseuses affectent une disposition qu'il est important de bien connaître, en raison de l'importance que cette région a au point de vue opératoire. Nous décrirons tout d'abord le muscle omo-hyoïdien et son aponévrose, nous étudierons ensuite la loge sus-claviculaire et son contenu.

*A.* Omo-hyoïdien et aponévrose cervicale moyenne. — Le *muscle omo-hyoïdien* s'attache, par son ventre postérieur, sur la portion du bord supérieur du scapulum qui est immédiatement placée en dedans de l'échancrure coracoïdienne. De là, il se porte en dedans et un peu en haut, en s'écartant plus ou moins du bord postérieur de la clavicule, et s'engage sous le sterno-cléido-mastoïdien (p. 640).

En traversant ainsi obliquement la partie inférieure du triangle sus-claviculaire, le muscle omo-hyoïdien subdivise ce dernier en deux triangles secondaires (fig. 456) : un triangle supérieur et un triangle inférieur. — Le *triangle supérieur,* beaucoup plus grand que l'inférieur, est appelé *triangle omo-trapézien.* Circonscrit par le bord supérieur de l'omo-hyoïdien, par le bord postérieur du sterno-cléido-mastoïdien et par le bord antérieur du trapèze, il est parcouru uniquement par les branches du plexus cervical et ne présente pas d'autre intérêt. — Le *triangle inférieur,* appelé encore *triangle omo-claviculaire,* est délimité par le bord supérieur de la clavicule, par le bord postérieur du sterno-cléido-mastoïdien, et par le bord inférieur de l'omo-hyoïdien. Beaucoup plus petit que le précédent, quelquefois même masqué par le bord postérieur de la clavicule et ne devenant visible que lorsque le bras est fortement attiré en bas, ce triangle omo-claviculaire présente, à l'inverse du triangle omo-trapézien, un intérêt de premier ordre. Il répond, en effet, au paquet vasculo-nerveux et c'est en le traversant, après avoir reconnu le bord inférieur du muscle omo-hyoïdien, que le chirurgien aborde l'artère sous-clavière.

L'*aponévrose cervicale moyenne,* partie du bord supérieur de l'omo-hyoïdien, enveloppe ce muscle (quand l'aponévrose est réduite à une mince lame, il faut se reporter à ce muscle pour la repérer) et arrive à son bord inférieur. Elle tapisse ensuite l'aire du triangle omo-claviculaire, en se portant en dedans vers la région sous-hyoïdienne et en bas vers le thorax. — Son *bord inférieur* vient s'insérer sur le bord postérieur de la clavicule en se continuant, à ce niveau, avec l'aponévrose du muscle sous-clavier, et en fournissant aux grosses veines de la base du cou (veine sous-clavière, veines jugulaires, etc.) des gaines fibreuses dont l'importance nous est connue (p. 642). — La *face externe, superficielle,* de l'aponévrose moyenne est séparée de la face profonde de l'aponévrose cervicale superficielle par

une mince couche de tissu cellulo-graisseux, que traverse la veine jugulaire externe avant de perforer l'aponévrose moyenne, dans l'angle interne du triangle omo-claviculaire (fig. 456, 11). A ce niveau, la veine est entourée par quatre ou cinq ganglions qui sont plongés dans le tissu cellulaire précité et qui s'anastomosent, au travers de l'aponévrose moyenne, avec les ganglions profonds que nous étudierons tout à l'heure. Si nous ajoutons qu'à ce niveau encore, c'est-à-dire au point où la veine la

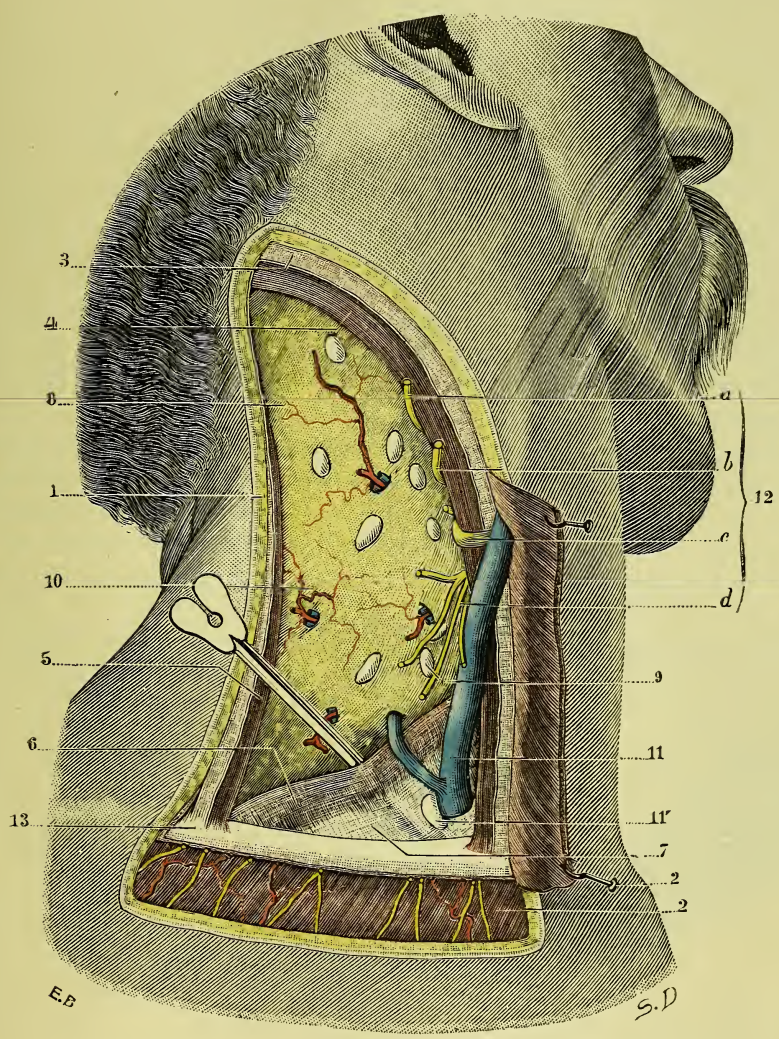


Fig. 456.

Région sus-claviculaire, couche sous-aponévrotique.

1, peau et tissu cellulaire sous-cutané. — 2, 2, peaucier. — 3, reste de l'aponévrose superficielle. — 4, sterno-cléido-mastoïdien. — 5, trapèze. — 6, omo-hyoïdien. — 7, aponévrose cervicale moyenne. — 8, tissu cellulo-adipeux. — 9, ganglions lymphatiques. — 10, vaisseaux destinés à la couche sous-cutanée. — 11, veine jugulaire externe, avec 11', ganglion lymphatique placé tout à côté de son extrémité inférieure. — 12, plexus cervical superficiel, avec : *a*, sa branche mastoïdienne ; *b*, sa branche auriculaire ; *c*, sa branche cervicale transverse ; *d*, ses branches sus-claviculaires et sus-acromiales. — 13, clavicule.

perfore pour pénétrer dans la cavité sus-claviculaire, l'aponévrose moyenne est renforcée, parfois, par des fibres arciformes (*repli falciforme de* Dittel), nous voyons que la disposition présentée par la veine jugulaire externe à son embouchure dans la

veine sous-clavière n'est pas sans analogie avec celle que nous offre la veine saphène interne au point où elle se jette dans la veine fémorale (voy. t. II; *Région inguino-crurale*). — Quant à la *face interne* ou *profonde* de l'aponévrose, elle est en rapport avec la loge sus-claviculaire que nous allons maintenant décrire.

*B.* Loge sus-claviculaire. — L'aponévrose moyenne et le muscle omo-hyoïdien enlevés, l'aspect de la région change.

Nous avons rencontré jusqu'ici une série de plans qui se superposaient les uns aux autres ; ce que nous avons maintenant sous les yeux, c'est une sorte de cavité que remplissent des vaisseaux, des nerfs, des ganglions et du tissu cellulo-graisseux, cavité fort irrégulière, mal limitée en certains points, dont les parois ne sont pas toujours nettement constituées. La région sus-claviculaire, en effet, il ne faut pas l'oublier, n'est qu'une région de passage, que traversent les organes sortant du thorax pour se rendre au cou et au membre supérieur. Il en résulte qu'elle se confond plus ou moins, en dedans avec la région sterno-cléido-mastoïdienne et avec la partie supérieure du médiastin, en dehors avec le sommet de l'aisselle. Par suite, les parois qui séparent le creux sus-claviculaire de ces régions sont forcément incomplètes. De là vient que la loge sus-claviculaire est comprise d'une façon différente par chaque auteur, et que sa description, quoiqu'on fasse, est quelque peu artificielle.

a. *Sa forme générale.* — Pour prendre une idée aussi exacte que possible de la loge sus-claviculaire, plongeons le doigt derrière la clavicule au niveau de la partie la plus large du creux sus-claviculaire, comme on le fait en clinique et en médecine opératoire pour explorer la région : notre doigt est vite arrêté par une surface osseuse, qui est constituée par la première côte et qui forme comme un plancher au creux sus-claviculaire. — En suivant cette surface osseuse d'avant en arrière, on rencontre bientôt, dans la partie la plus profonde et la plus interne de la cavité, l'apophyse transverse de la septième vertèbre cervicale. — En remontant verticalement de bas en haut, de cette apophyse transverse jusqu'à la limite supérieure de notre région, nous reconnaissons successivement les apophyses transverses des autres vertèbres cervicales. — De ces apophyses transverses (dont les saillies superposées forment une sorte de colonne verticale), partent en divergeant comme de l'arête d'un angle dièdre, deux plans musculaires, que l'œil voit, que le doigt sent nettement : l'un de ces plans, formé par le scalène

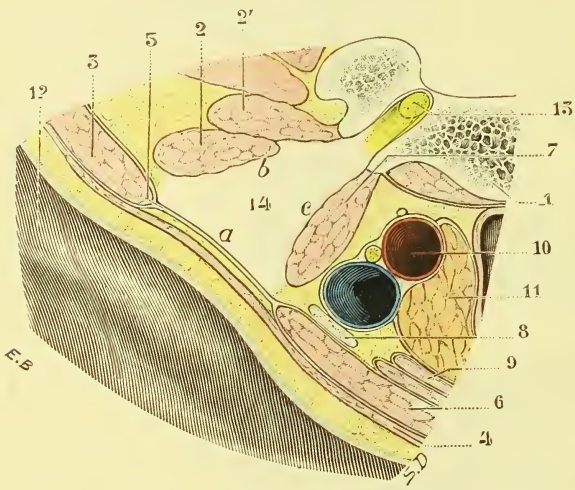


Fig. 457.

Coupe horizontale schématique de la partie inférieure de la région sus-claviculaire pour montrer sa forme pyramidale et ses trois parois.

1, sixième vertèbre cervicale. — 2, 2', scalène postérieur. — 3, trapèze. — 4, peaucier. — 5, aponévrose cervicale superficielle. — 6, sterno-cléido-mastoïdien. — 7, scalène antérieur. — 8, tendon intermédiaire de l'omo-hyoïdien. — 9, muscles sous-hyoïdiens. — 10, paquet vasculo-nerveux du cou. — 11, corps thyroïde. — 12, clavicule. — 13, un nerf rachidien. — 14, pyramide sus-claviculaire avec ses trois parois : *a*, paroi externe. — *b*, paroi postérieure. — *c*, paroi interne.

antérieur, se dirige en dedans et en avant, derrière le sterno-cléido-mastoïdien, pour venir s'attacher sur la première côte ; l'autre, formé par le scalène postérieur et l'angulaire de l'omoplate, se dirige en dehors, pour venir s'attacher sur les deux premières côtes et sur l'omoplate. — En s'écartant ainsi l'un de l'autre, ces deux plans musculaires, recouverts chacun par un feuillet aponévrotique généralement mince, délimitent, avec les plans superficiels et aponévrotique précédemment décrits d'une part, avec la première côte et l'orifice supérieur du thorax d'autre part, une sorte de cavité (fig. 457) que l'on peut comparer à une pyramide triangulaire, pyramide dont le sommet serait dirigé en haut, la base située en bas : c'est la *cavité* ou *loge sus-claviculaire*. Ainsi comprise, la loge sus-claviculaire nous offre à considérer : 1° trois bords ; 2° trois parois ou faces, que nous distinguerons en externe, postérieure, interne ; 3° un sommet ; 4° une base.

a. *Bords*. — Nous indiquerons tout d'abord les bords, dont la connaissance nous fixera plus nettement encore sur l'orientation de notre pyramide sus-claviculaire. De ces trois bords : l'un, *antérieur*, répond au bord postérieur du sterno-cléido-mastoïdien ; l'autre, *postérieur*, n'est autre que le bord antérieur du trapèze ; le troisième, *interne*, répond aux apophyses transverses des vertèbres cervicales. Ces trois bords, on le voit, sont ascendants, autrement dit vont de la base de la loge vers son sommet.

b. *Paroi externe*. — La paroi externe de la loge sus-claviculaire est constituée, en allant de la superficie vers la profondeur, par les trois plans suivants : la peau, le tissu cellulaire sous-cutané (avec le peaucier) et l'aponévrose cervicale superficielle, auxquels il convient d'ajouter, mais pour la partie inférieure de la région seulement, l'omo-hyoïdien et l'aponévrose cervicale moyenne qui le continue en bas. Toutes ces formations nous sont déjà connues et nous nous contenterons de les rappeler.

c. *Paroi postérieure*. — La paroi postérieure est formée par un certain nombre de muscles qui, partant de la colonne cervicale, se portent ensuite en bas et en dehors : ce sont le splénius, l'angulaire de l'omoplate et le scalène postérieur (fig. 459, 7, 8, 9). — De ces trois muscles, le *splénius* et l'*angulaire* occupent le haut de la région. Ils ne font, du reste, que la traverser pour passer dans la région de la nuque. — Le *scalène postérieur* qui, dans l'espèce, a plus d'importance, puisqu'il appartient presque tout entier à notre région, s'insère en haut, sur les tubercules postérieurs des apophyses transverses des sept vertèbres cervicales, puis il vient s'attacher, en bas, par deux faisceaux, sur la face supérieure et le bord externe de la première côte d'une part, sur le bord supérieur et la face externe de la deuxième côte, d'autre part.

c. *Paroi interne*. — La paroi interne est formée par un seul muscle, le scalène antérieur (fig. 459,6). Ce muscle se détache, en haut, des tubercules antérieurs des 3e, 4e, 5e et 6e vertèbres cervicales et vient se fixer, en bas, sur le tubercule que présente la face supérieure de la première côte : ce *tubercule*, dit *tubercule de Lisfranc*, est un repère important, comme nous allons le voir bientôt, pour la ligature de l'artère sous-clavière. — La paroi interne de la loge sus-claviculaire est incomplète. Il existe, en effet, en avant et en arrière de ce muscle scalène antérieur, deux larges hiatus par lesquels la cavité sus-claviculaire communique avec le médiastin et avec la région carotidienne. — L'*hiatus antérieur* résulte de ce que le scalène antérieur n'arrive pas au contact du sterno-cléido-mastoïdien ; par cet hiatus passent la veine sous-clavière, l'artère scapulaire supérieure, le nerf phrénique (voy. fig. 461). — L'*hiatus postérieur* est l'espace triangulaire, à base inférieure, qui sépare, l'un de

l'autre, le scalène antérieur et le scalène postérieur : dans cet espace, nous rencontrons l'artère sous-clavière et les diverses branches du plexus brachial.

d. *Base ou plancher.* — La base de la loge sus-claviculaire (fig. 458 et 461) a la forme d'un triangle, dont le côté externe est représenté par le corps de la clavicule, le côté postérieur par le bord supérieur de l'omoplate, le côté interne par une ligne menée du bord postérieur du sterno-cléido-mastoïdien à l'apophyse transverse de la septième cervicale. La première côte divise le triangle en deux portions, l'une externe, l'autre interne. En dedans de cette côte (*portion interne*), la loge sus-claviculaire repose sur le thorax : nous y voyons le sommet du poumon, avec le cul-de-sac supérieur de la plève et les tractus fibro-musculaires qui unissent ce dernier à la septième vertèbre cervicale et à la première côte (*appareil suspenseur de la plèvre*, Bourgery, Zuckerkandl, Sébileau). En dehors de la côte (*portion externe*), le creux sus-claviculaire se confond, sans ligne de démarcation bien nette, avec le sommet du creux axillaire : c'est par là que les différents organes qui forment le contenu de notre région descendent dans l'aisselle et, de l'aisselle, dans les segments sous-jacents du membre supérieur.

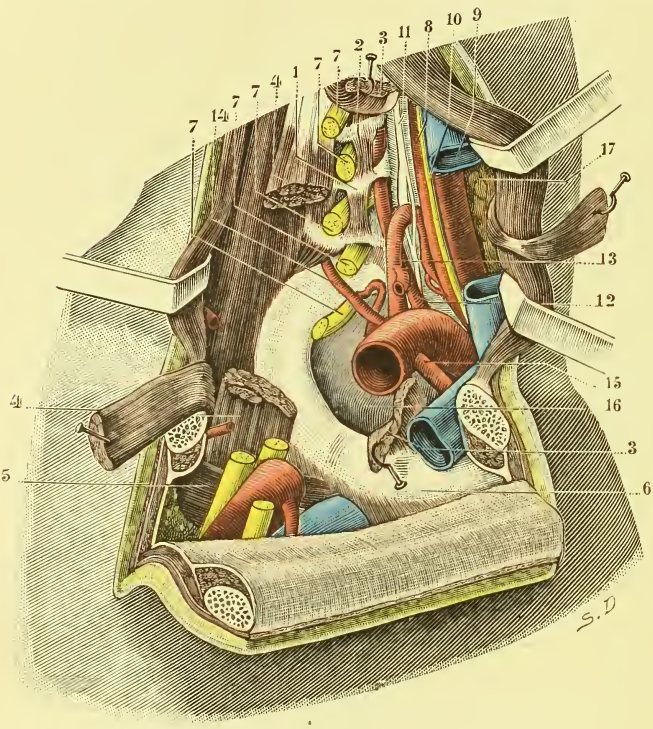


Fig. 458.
La base du creux sus-claviculaire droit, plan profond.

Cette figure est la même que la figure 461, dans laquelle on a réséqué les deux scalènes, les vaisseaux sous-claviers et les branches d'origine du plexus brachial.

1, tubercule de Chassaignac. — 2, muscles intertransversaires. — 3, 3, scalène antérieur. — 4, 4, scalène postérieur. — 5, première digitation du grand dentelé. — 6, première côte. — 7, 7, 7, 7, 7, les cinq branches d'origine du plexus brachial coupées à leur entrée dans la région. — 8, carotide primitive. — 9, jugulaire interne. — 10, pneumogastrique. — 11, grand sympathique avec son ganglion moyen. — 12, artère vertébrale. — 13, thyroïdienne inférieure. — 14, cervicale profonde. — 15, mammaire interne. — 16, sommet du poumon, recouvert par la plèvre pariétale (dôme pleural). — 17, corps thyroïde.
(Pour les autres indications, se reporter à la figure 461.)

e. *Sommet.* — Le sommet de la loge sus-claviculaire répond au point où le sterno-cléido-mastoïdien, le trapèze, l'angulaire de l'omoplate et le splénius viennent au contact : à ce niveau, l'aponévrose cervicale superficielle et l'aponévrose cervicale profonde prennent réciproquement contact et se fusionnent.

*C.* Contenu de la loge sus-claviculaire. — Dans la loge que nous venons de décrire se trouvent contenus (fig. 459) : des *artères*, des *veines*, des *nerfs*. Une *nappe cellulo-ganglionnaire*, qui se continue avec celle des régions voisines, entoure ces différentes formations et comble les vides laissés entre elles.

a. *Artères.* — Les artères sont représentées par l'*artère sous-clavière*, et quelques-unes de ses branches. L'artère sous-clavière, on le sait, tire son origine,

à droite, du tronc brachio-céphalique en un point qui répond superficiellement à l'articulation sterno-claviculaire droite. Elle naît, à gauche, de la partie la plus reculée de la crosse de l'aorte et est, par conséquent, intra-thoracique à son

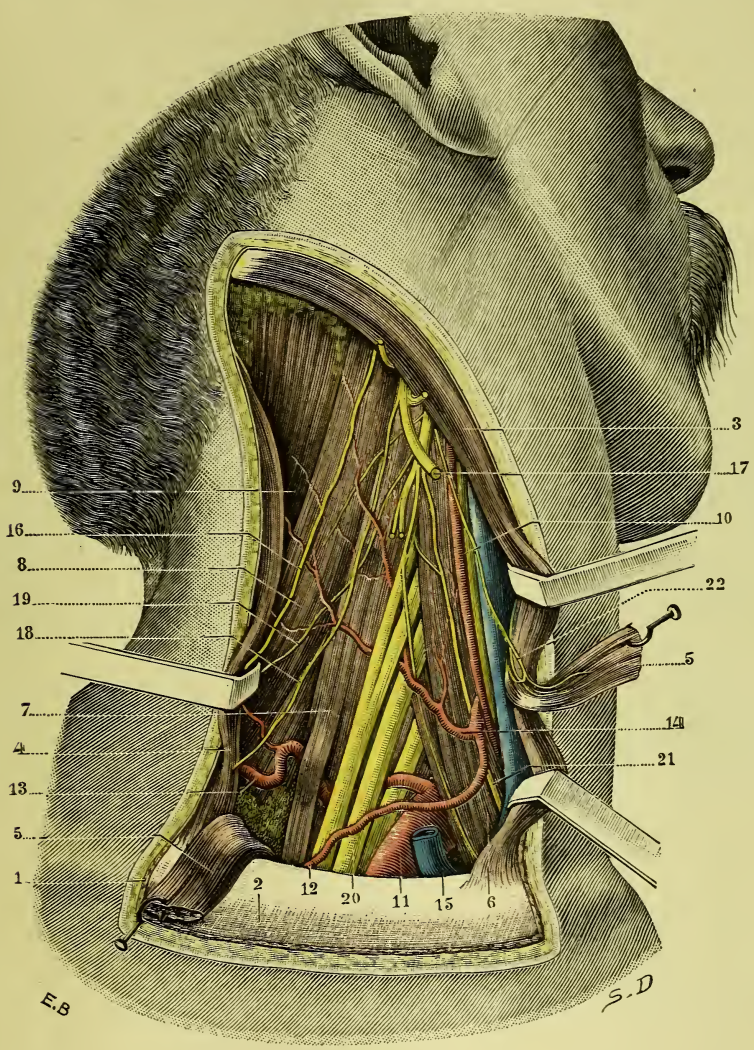


Fig. 459.
Région sus-claviculaire, plan profond.

1, peaucier. — 2, grand pectoral. — 3, sterno-cléido-mastoïdien récliné en avant. — 4, trapèze, écarté en arrière. — 5, 5, omo-hyoïdien. — 6, scalène antérieur. — 7, scalène postérieur. — 8, angulaire. — 9, splénius. — 10, paquet vasculo-nerveux du cou (carotide primitive, jugulaire interne et pneumogastrique). — 11, artère et veine sous-clavières. — 12, scapulaire supérieure. — 13, scapulaire postérieure. — 14, cervicale ascendante. — 15, jugulaire externe. — 16, nerf spinal. — 17, branche cervicale transverse du plexus cervical superficiel. — 18, nerf du trapèze. — 19, nerf du rhomboïde. — 20, plexus brachial. — 21, nerf phrénique. — 22, anse nerveuse de l'hypoglosse.

origine ; le point où elle émerge du thorax est situé, d'après Richet, à 3 centimètres en dehors de l'extrémité interne de la clavicule gauche. De ce point pour le côté gauche, de l'articulation sterno-claviculaire droite pour le côté droit, l'artère sous-clavière se dirige obliquement d'arrière en avant et de dedans en dehors en décrivant une légère courbe qui embrasse dans sa concavité le dôme pleural et qui croise la première côte (fig. 460).

Située d'abord en dedans des scalènes (*portion intra-scalénique*), dans la partie inférieure de la région sterno-cléido-mastoïdienne, l'artère sous-clavière passe ensuite entre les scalènes (*portion inter-scalénique*), puis en dehors d'eux (*portion extra-scalénique*) pour venir, enfin, s'engager au-dessous de la partie moyenne de la clavicule. Là, elle change de nom pour devenir l'artère axillaire.

L'artère sous-clavière fournit, dans son trajet, et presque uniquement dans ses segments intra- et inter-scaléniques, sept branches collatérales savoir : 1° deux branches ascendantes, la *vertébrale* et la *thyroïdienne inférieure*, qui appartiennent, la première à la région prévertébrale, la seconde à la région sous-hyoïdienne ; 2° deux branches descendantes, la *mammaire interne* et l'*intercostale supérieure*, que nous retrouverons en étudiant le thorax ; 3° enfin, trois branches externes la *cervicale profonde*, la *scapulaire supérieure* et la *scapulaire postérieure*. De ces trois artères, la cervicale profonde se portant d'avant en arrière, passe entre la première côte et l'apophyse transverse de la septième cervicale et arrive ainsi à la région de la nuque, où elle se distribue (voy. *Région de la nuque*). Les deux autres, la scapulaire postérieure et la scapulaire supérieure, traversent horizontalement le creux sus-claviculaire pour se rendre à l'épaule. La *scapulaire postérieure*, la plus volumineuse des deux, passe au-devant des cordons du plexus brachial, souvent au milieu d'eux ; elle répond superficiellement au triangle omo-trapézien ; elle n'est pas gênante pour la ligature de la sous-clavière. La *scapulaire supérieure* longe le bord supérieur de la clavicule, à 4 millimètres environ au-dessus de ce bord ; elle est dans le triangle omo-claviculaire et risque d'être intéressée dans la section des parties molles faite pour lier la sous-clavière, si l'incision est pratiquée trop près de la clavicule.

L'artère sous-clavière étant entourée d'organes nombreux, dont la blessure est toujours à redouter au cours des interventions qui se pratiquent sur la région, il importe de connaître les rapports exacts qu'elle présente avec eux. Considérée à ce point de vue, l'artère sous-clavière se divise en trois portions : 1° une portion située en dedans des scalènes ; 2° une portion située entre les scalènes ; 3° enfin une portion située en dehors des scalènes. Nous envisagerons successivement les rapports de chacune de ces trois portions.

α) *Portion intra-scalénique*. — Dans sa portion intra-scalénique, l'artère sous-clavière appartient à la région sterno-cléido-mastoïdienne, dont elle traverse, comme nous le savons, la partie la plus inférieure.

Les rapports qu'elle affecte avec les parois de la loge carotidienne sont à peu près identiques à droite et à gauche : des deux côtés, en effet, l'artère repose en bas et en dehors sur le dôme pleural, en arrière sur le plan prévertébral. Elle est recouverte en avant, par la peau, le sterno-cléido-mastoïdien et les muscles sterno-hyoïdien et sterno-thyroïdien, qu'il faut sectionner pour la découvrir.

Par contre, ceux qu'elle affecte avec le contenu de la loge (veine sous-clavière et veine jugulaire interne, nerfs pneumogastrique, sympathique et phrénique) sont un peu différents — Du côté droit, en effet, elle répond (voy. fig. 436, p. 617) : en avant, au confluent de la veine jugulaire interne avec la veine sous-clavière, ainsi qu'aux nerfs phrénique et pneumogastrique qui croisent perpendiculairement sa direction ; en arrière, au nerf récurrent ; en dedans, à la carotide primitive droite. — Du côté gauche, au contraire, elle est en rapport (fig. 460) : en avant, avec l'origine du tronc veineux brachio-céphalique gauche qui la croise ; en dedans, elle est longée verticalement et non croisée comme du côté opposé, par les nerfs phrénique et pneumogastrique ; en outre, le nerf récurrent qui contourne la sous-clavière à droite, contourne l'aorte à gauche et ne présente avec la sous-clavière gauche que des rapports éloignés ; ajoutons, enfin, qu'elle est croisée par le crochet terminal du canal thoracique.

Nous voyons, en résumé, que dans sa portion intra-scalénique l'artère sous-clavière est entourée de veines volumineuses et de nerfs importants qui rendent son approche extrêmement dangereuse. Si nous ajoutons encore qu'elle est située à une profondeur de 4 à 6 centimètres, que c'est également de cette portion intra-scalénique que naissent la plupart des collatérales, nous comprendrons pourquoi la ligature de l'artère à ce niveau est une opération des plus difficiles et des plus graves.

β) *Portion inter-scalénique*. — Dans sa portion inter-scalénique (fig. 461), l'artère est logée, ainsi que les nerfs du plexus brachial, dans l'espace triangulaire que délimitent entre eux les deux scalènes, et dont la base, inférieure, répond à la face supérieure de la première côte. Dans cet espace, la sous-cla-

vière, tant à droite qu'à gauche, est en rapport : en bas, avec la face supérieure de la première côte qui se creuse en gouttière pour la recevoir : en arrière et en haut, avec les différents cordons nerveux qui constituent le plexus brachial ; en avant, enfin, avec le scalène antérieur qui la sépare de la veine sous-clavière et du nerf phrénique, lequel, nous le savons, chemine sur le bord interne du muscle. Le scalène antérieur est lui-même recouvert par les plans de la partie interne du creux sus-claviculaire. Pour découvrir l'artère dans sa portion inter-scalénique, le chirurgien est nécessairement obligé de sectionner le muscle scalène antérieur : il importe de faire remarquer, à ce propos, que, en raison de la présence du nerf phrénique sur son bord interne, la section du muscle doit toujours être incomplète et intéresser sa moitié externe seulement.

γ) *Portion extra-scalénique.* — Dans sa portion extra-scalénique (fig. 461), l'artère sous-clavière répond au creux sus-claviculaire proprement dit. Elle est, à ce niveau, plus superficielle et par suite plus facilement accessible que dans les deux portions précédentes : aussi, est-ce le lieu d'élection pour y placer une ligature. En ce point, l'artère sous-clavière repose sur la première côte, qui la sépare de la cavité pleurale et du poumon : d'où le conseil, donné en médecine opératoire, de ne pas perdre le contact de la côte, lorsqu'on dénude l'artère, afin d'éviter de perforer la plèvre. — Elle est, sur cette première côte, placée immédiatement en dehors et en arrière du tubercule d'insertion du scalène antérieur. Ce tubercule, dit *tubercule de Lisfranc*, est le meilleur repère que l'on ait pour découvrir l'artère : il se reconnaît d'ordinaire aisément, lorsque le doigt, placé à un centimètre et demi en dedans du milieu de la clavicule et au contact même du dessus de cet os, est enfoncé directement d'avant en arrière (Farabeuf). — En haut et en arrière, l'artère sous-clavière est en rapport avec les cordons du plexus brachial que trop souvent, dans les exercices de médecine opératoire, les élèves confondent avec elle. — En avant, elle répond : 1° à la veine sous-clavière : cette veine, énorme sur le vivant, se cache derrière la clavicule et c'est pourquoi on ne saurait sans danger diriger les instruments vers cet os ; 2° à l'artère scapulaire supérieure, couchée sur la veine sous-clavière et cachée, elle aussi, par le bord supérieur de la clavicule ; 3° à la portion terminale de la jugulaire externe qui, en allant se jeter dans la veine sous-clavière, croise perpendiculairement la face externe de l'artère et gêne souvent l'opérateur : il faut alors écarter la veine en dedans ou en dehors, de préférence en dehors à cause de ses affluents externes ; 4° enfin, aux plans de couverture du triangle omo-claviculaire, c'est-à-dire, en allant de la profondeur à la superficie : le muscle omo-hyoïdien et l'aponévrose moyenne, l'aponévrose superficielle, le tissu cellulaire sous-cutané et le peaucier, enfin la peau. Ce sont ces divers plans que le chirurgien traverse successivement dans la ligature de l'artère sous-clavière en dehors des scalènes.

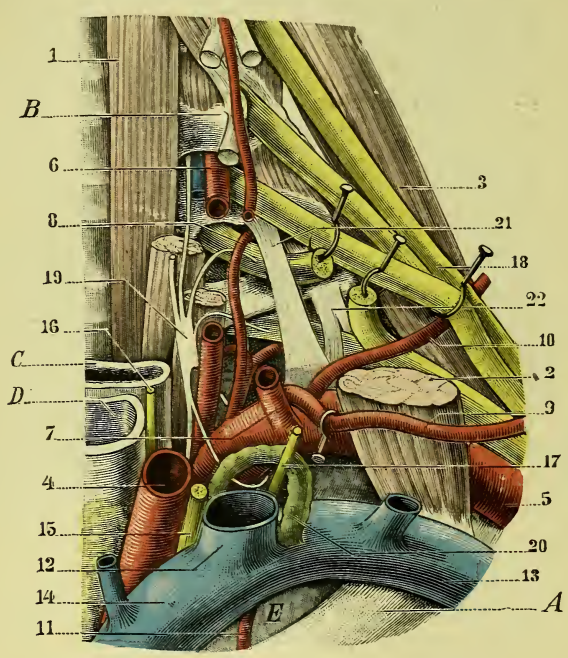


Fig. 460.
Rapports de l'artère sous-clavière gauche en dedans des scalènes.

A, première côte. — B, tubercule de Chassaignac. — C, œsophage. — D, trachée. — E, poumon.
1, muscle long du cou. — 2, scalène antérieur. — 3, scalène postérieur. — 4, carotide primitive. — 5, sous-clavière. — 6, vertébrale. — 7, thyroïdienne inférieure. — 8, cervicale profonde. — 9, scapulaire supérieure. — 10, scapulaire postérieure. — 11, mammaire interne. — 12, jugulaire interne. — 13, veine sous-clavière. — 14, tronc veineux brachio-céphalique. — 15, pneumogastrique. — 16, récurrent. — 17, phrénique. — 18, plexus brachial. — 19, ganglion cervical inférieur du grand sympathique. — 20, canal thoracique. — 21, ligament pleuro-transversaire. — 22, ligament costo-pleural.

b. *Veines.* — Les veines que nous trouvons dans le creux sus-claviculaire sont, en plus de la portion terminale de la jugulaire interne qui vient s'unir à la veine sous-clavière pour donner naissance au tronc brachio-céphalique veineux correspondant et qui appartient plutôt à la région carotidienne qu'à notre région : la *veine sous-clavière* et la terminaison de la *veine jugulaire externe*. — Le trajet, la direction et les rapports de ces deux veines sont connus : nous les avons signalés en étudiant les rapports de l'artère sous-clavière ; nous n'y reviendrons pas ici. Nous rappellerons seulement que la veine sous-clavière, à peu près rectiligne et

transversale, est placée en avant de l'artère, qu'elle accompagne dans tout son trajet (sauf dans le triangle interscalénique où elle en est séparée par le scalène antérieur) et que, par suite, l'artère et la veine peuvent être lésées en même temps : d'où l'apparition ultérieure d'un anévrysme artérioso-veineux. Nous rappellerons aussi qu'elle est engainée par des tractus fibreux qui dépendent surtout de l'aponévrose moyenne et que, en raison de cette disposition, sa blessure est particulièrement grave (p. 570).

c. *Lymphatiques.* — Outre les ganglions, que nous décrirons plus loin avec la nappe de tissu cellulo-adipeux dans laquelle ils sont contenus, on rencontre encore, dans la loge sus-claviculaire, la terminaison des deux troncs collecteurs du système lymphatique : la grande veine lymphatique à droite, le canal thoracique à gauche. — La *grande veine lymphatique* (fig. 436,11′) collecte, comme on le sait, la lymphe de la moitié droite de la portion sus-diaphragmatique du corps et vient se jeter dans le confluent des veines jugulaire et sous-clavière droites. Toujours fort courte (elle ne mesure guère plus de 10 à 12 millimètres de longueur), elle peut même faire souvent défaut, les troncs lymphatiques qui la constituent s'ouvrant alors isolément dans le confluent veineux. — Le *canal thoracique*, qui collecte la lymphe de toute la portion sous-diaphragmatique et de la moitié gauche sus-diaphragmatique du corps, parcourt de bas en haut le médiastin postérieur où nous le retrouverons (p. 777). Placé dans son trajet médiastinal sur la face antérieure de la colonne vertébrale, il change de direction lorsqu'il arrive au niveau du bord inférieur de la septième vertèbre cervicale pour se porter en avant et en dehors, et vient se terminer dans le confluent des veines sous-clavière et jugulaire gauches en décrivant une courbe à concavité inférieure qui remonte plus ou moins haut dans la région sus-claviculaire et qui croise l'artère sous-clavière (fig. 460, 20).

d. *Nerfs.* — Les nerfs de la région sont constitués par le nerf phrénique et par le plexus brachial (fig. 461).

α) Le *nerf phrénique* tire sa principale origine de la 4e paire cervicale et, accessoirement, de la 3e et de la 5e. Nous avons vu qu'il se porte verticalement en bas, en suivant la face antérieure du scalène antérieur, et qu'il présente avec les vaisseaux sous-claviers des rapports importants. Arrivé à l'extrémité inférieure de ce muscle, il contourne son bord interne et passe dans le thorax. La lésion de ce nerf est un accident grave, surtout à redouter dans la ligature de la sous-clavière entre les scalènes : c'est en pratiquant cette opération que B. Cooper et Hutin le blessèrent ; le malade de Cooper eut une toux continuelle pendant les quinze jours que dura sa survie.

β) Le *plexus brachial* représente assez bien, dans son ensemble, un triangle dont le sommet tronqué occupe le creux axillaire et dont la base est appliquée sur les côtés de la colonne vertébrale. Les cinq gros cordons qui le constituent (branches antérieures des quatre dernières paires cervicales et de la première dorsale) se comportent d'une façon qui varie sensiblement suivant les sujets, mais que l'on peut schématiser ainsi. La cinquième cervicale s'unit avec la sixième pour former un cordon unique, lequel se bifurque bientôt en deux branches ; il en résulte un X majuscule renversé (⋊). — De même la première dorsale s'unit à la huitième cervicale pour former un deuxième cordon qui se partage lui aussi en deux branches ; il en résulte un nouvel ⋊ renversé, situé au-dessous du premier. — Entre ces deux X nerveux chemine isolément la septième cervicale jusqu'au niveau de la première côte. Là, elle se divise en deux branches à la manière d'un Y renversé (⋎) : la branche supérieure se réunit à la branche de bifurcation inférieure

de l'X qui est au-dessus ; la branche inférieure s'unit de même avec la branche de bifurcation supérieure de l'X qui est au-dessous. — Les cordons du plexus brachial se trouvent situés au-dessus et en arrière de l'artère ; ils occupent, comme nous l'avons vu plus haut, l'angle postéro-inférieur du creux sus-claviculaire. Par leurs branches collatérales ils innervent les muscles de l'épaule et de la partie supérieure du thorax ; leurs branches terminales se distribuent au membre supérieur. — Les lésions du plexus brachial (contusion, compression, section), consécutives habituellement à des traumatismes du creux sus-claviculaire, ou aux tumeurs anévrysmales ou autres développées dans cette région, ont une symptomatologie sensiblement analogue à la symptomatologie des lésions des racines médullaires correspondantes : elles amènent des paralysies dont la caractéristique est de ne pas répondre à la distribution d'un nerf déterminé.

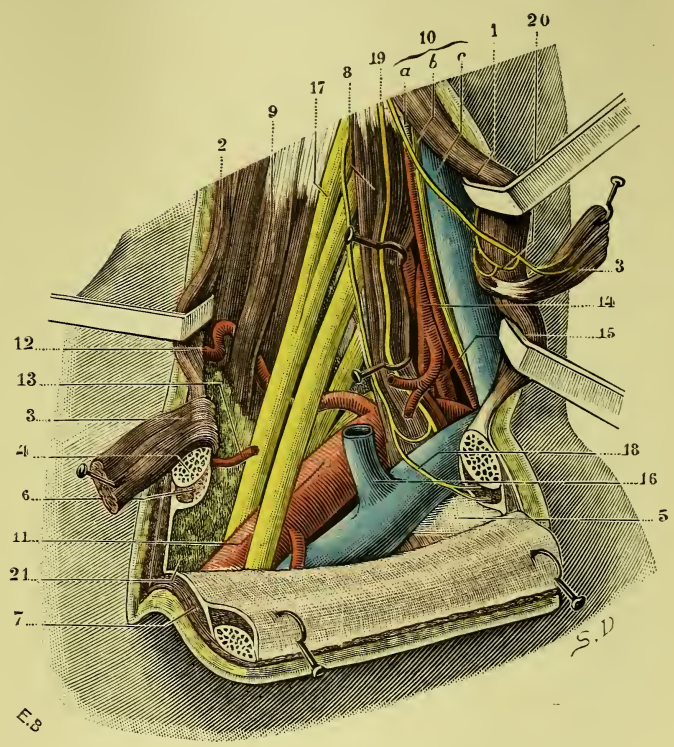


Fig. 461.

Les vaisseaux et nerfs du creux sus-claviculaire (côté droit)

Le sterno-cléido-mastoïdien et le trapèze, qui limitent la région ont été fortement écartés ; d'autre part, la partie moyenne de la clavicule a été sciée sur deux points et renversée en bas.

1, sterno-cléido-mastoïdien. — 2, trapèze. — 3, 3, omo-hyoïdien. — 4, clavicule. — 5, première côte. — 6, sous-clavier, avec son aponévrose. — 7, grand pectoral surmonté du peaucier. — 8, scalène antérieur. — 9, scalène postérieur. — 10, paquet vasculo-nerveux du cou avec : *a*, carotide primitive ; *b*, pneumogastrique; *c*, jugulaire interne. — 11, vaisseaux sous-claviers, continués par les vaisseaux axillaires. — 12, scapulaire postérieure. — 13, scapulaire supérieure. — 14, thyroïdienne inférieure. — 15, vertébrale. — 16, jugulaire externe. — 17, les cinq branches d'origine du plexus brachial (5e, 6e, 7e, 8e cervicales et 1re dorsale). — 18, nerf du sous-clavier. — 19, nerf phrénique avec son anastomose avec le précédent. — 20, anse de l'hypoglosse, formée par la branche descendante du grand hypoglosse et la branche descendante du plexus cervical. — 21, tissu cellulo-adipeux de l'aisselle.

On décrit trois types de ces paralysies radiculaires du plexus brachial, savoir :

1° Un *type supérieur* (*type* Duchenne-Erb) produit par une lésion des deux racines supérieures, 5e et 6e cervicales : la paralysie intéresse les muscles deltoïde, biceps, brachial antérieur et long supinateur : d'où impossibilité pour le malade d'élever le bras et de fléchir l'avant-bras ; la sensibilité est peu atteinte ;

2° Un *type inférieur* (lésion des 7e, 8e cervicales et 1re dorsale), très rare : la paralysie porte sur les muscles des éminences thénar et hypothénar, sur les interosseux et sur les fléchisseurs ; l'anesthésie occupe la moitié interne de la main et de l'avant-bras, c'est-à-dire le territoire du cubital et du brachial cutané interne ; on observe encore des troubles oculo-pupillaires, caractérisés par du myosis, du rétrécissement de la fente palpébrale, de l'enfoncement du globe de l'œil, lorsque la lésion intéresse, non le plexus lui-même, mais bien les racines médullaires, en particulier la première paire dorsale par laquelle, on le sait, passent les fibres irido-dilatatrices que le centre cilio-spinal de la moelle envoie au grand sympathique ;

3° Un *type de paralysie totale ;* la paralysie frappe tous les muscles du membre supérieur, y compris ceux de l'épaule ; l'anesthésie peut occuper la main, l'avant-bras et même la face externe du bras ; mais la face interne innervée par les intercostaux, reste toujours indemne : les troubles oculo-pupillaires sont excessivement fréquents dans ce cas.

e. *Nappe cellulo-ganglionnaire.* — Une nappe cellulo-ganglionnaire, semblable à celle que nous avons décrite dans la région carotidienne, entoure tous les éléments vasculo-nerveux précités. Cette nappe cellulo-ganglionnaire comble les vides laissés entre les parois de la loge sus-claviculaire, remontant au-dessus de l'omo-hyoïdien, entre l'aponévrose cervicale superficielle d'une part, le splénius, l'angulaire de l'omoplate et les scalènes d'autre part, s'interposant même entre l'aponévrose moyenne et l'aponévrose superficielle pour entourer la jugulaire externe (p. 655). Elle se continue en dedans avec la nappe cellulo-ganglionnaire de la région carotidienne, en bas et en dedans avec celle du médiastin, en bas et en dehors avec celle de l'aisselle.

Cette nappe de remplissage est constituée par du tissu cellulo-adipeux dans lequel sont plongés un grand nombre de ganglions (ganglions profonds du creux sus-claviculaires). Ces ganglions reçoivent leurs lymphatiques de la partie postérieure du cuir chevelu, de la région de la nuque, des téguments de la région antérieure de l'aisselle, souvent de la région mammaire, parfois enfin, directement, des téguments du membre supérieur. La pathologie de ces ganglions ne présente rien de spécial à la région : ils peuvent, ici comme ailleurs, être le siège d'adénites simples, suppurées ou non, d'adénites tuberculeuses, syphilitiques, cancéreuses. L'envahissement de ces ganglions dans le cancer de la mamelle, de la face et des premières voies digestives, n'est pas chose rare.

Rappelons, à ce sujet, que l'on a signalé l'engorgement de ces ganglions, même dans le cas de cancer de l'œsophage thoracique et de l'estomac, et que dans certains cas, où le diagnostic du cancer de l'estomac restait hésitant, la présence d'un ganglion volumineux dans le creux sus-claviculaire gauche a pu permettre d'affirmer l'existence d'une tumeur maligne de cet organe (Troisier).

**6° Plan squelettique.** — Le squelette de la région du creux sus-claviculaire est constitué : 1° par la face supérieure du corps de la clavicule ; 2° par la face supérieure du corps de la première côte ; 3° par les apophyses transverses des vertèbres cervicales. De ces diverses formations osseuses, les apophyses transverses cervicales nous sont déjà connues ; nous n'envisagerons ici que la clavicule et la première côte.

a. *Corps de la clavicule.* — La clavicule, on le sait, est un os long, transversalement étendu comme un arc-boutant, entre la poignée du sternum et l'omoplate. Contournée à la manière d'un *S* italique (ꝛ), elle présente deux courbures : une courbure interne à concavité dirigée en arrière, une courbure externe à concavité dirigée en avant. Elle nous offre à étudier un corps et deux extrémités. Les deux extrémités de la clavicule, l'une interne, l'autre externe, seront décrites plus loin avec la région sternale et avec la région de l'épaule, dont elles contribuent à former le squelette ; le corps, seul, fait partie de notre région. — Aplati de haut en bas, le corps de la clavicule nous présente : 1° une face supérieure convexe, lisse et unie ; 2° une face inférieure également convexe, sous laquelle passent les vaisseaux sous-claviers et le plexus brachial pour pénétrer dans la région de l'aisselle ; 3° deux bords, dont l'un, antérieur, répond directement à la peau et au muscle peaucier, dont l'autre, postérieur, régulièrement lisse et arrondi, présente des rapports plus ou moins immédiats avec le ventre postérieur de l'omo-hyoïdien et les vaisseaux sous-claviers.

Le corps de la clavicule est creusé d'un canal médullaire. Il se développe par un point d'ossification qui se montre vers la fin de la quatrième semaine : c'est le premier qui apparaît sur le squelette.

En raison de sa situation superficielle, le corps de la clavicule est, au point de vue de l'exploration clinique comme au point de vue opératoire, aisément accessible. Il est, pour le même motif, fréquemment le siège de fractures. Ces fractures se rencontrent d'ordinaire à l'union du tiers moyen avec le tiers externe de l'os. Parfois de cause directe, elles sont, le plus souvent, de cause indirecte (chute sur le moignon de l'épaule, sur la main) et le trait de fracture a une direction oblique de dehors en dedans et d'avant en arrière. En règle générale, les deux fragments subissent un déplacement plus ou moins marqué, commandé d'une part par les muscles qui s'insèrent à la clavicule et, d'autre part, par le poids du membre supérieur : c'est ainsi que le fragment externe, tiré en bas par le deltoïde et le poids du bras, s'abaisse ; le fragment interne, au contraire, tiré en haut par la contraction du sterno-cléido-mastoïdien, se relève (fig. 462). Les fragments déplacés peuvent, comme nous le verrons plus loin en étudiant l'aisselle, léser les vaisseaux et les nerfs au moment où ceux-ci passent sous la clavicule pour pénétrer dans la cavité axillaire. Disons en terminant que la clavicule est, avec le tibia et le cubitus, un des os sur lesquels les gommes et les exostoses syphilitiques sont le plus faciles à percevoir.

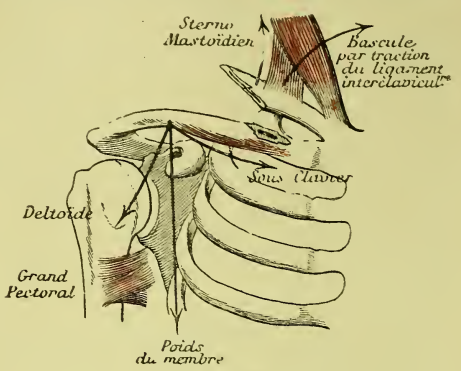


Fig. 462.

Schéma montrant le mécanisme des déplacements des fragments dans une fracture de la clavicule (d'après Forgue).

b. *Corps de la première côte.* — Le corps de la première côte est orienté de telle sorte que l'une de ses faces regarde en haut, l'autre en bas. La face supérieure est à peu près plane. On y remarque, à sa partie moyenne, deux gouttières transversales (fig. 458) : l'une, postérieure, livre passage à l'artère sous clavière ; l'autre, antérieure, loge la veine de même nom. Entre les deux, et en un point voisin du bord interne, s'élève une petite saillie rugueuse plus ou moins marquée suivant les sujets : c'est le tubercule de Lisfranc, dont nous avons montré plus haut l'importance au point de vue de la ligature de l'artère sous-clavière en dehors des scalènes.

On rencontre parfois, dans le creux sus-claviculaire, au niveau de la septième vertèbre cervicale, une côte surnuméraire. Cette côte surnuméraire, véritable *côte cervicale*, est susceptible d'acquérir une longueur de 5 à 6 centimètres et d'amener, du côté des vaisseaux et des nerfs contenus dans la région, des phénomènes de compression pouvant nécessiter une intervention chirurgicale. Lorsque cette disposition existe, on voit habituellement l'artère sous-clavière passer au-dessus de la côte surnuméraire et non plus sur la première côte thoracique comme à l'état normal : l'artère étant alors constamment exposée aux traumatismes, aux pressions, aux frottements qui résultent de son contact avec cette côte anormale, peut devenir le siège d'anévrysme (Hillefeld, 1877).

**7° Vue d'ensemble de la région sus-claviculaire, voies d'accès.** — Nous venons, dans les pages précédentes, de décrire les parois de la loge sus-claviculaire et son contenu. Nous pouvons maintenant, en manière de résumé, jeter un coup d'œil d'ensemble sur cette région complexe et rappeler les données les plus intéressantes à retenir au point de vue clinique comme au point de vue chirurgical.

La loge sus-claviculaire est une cavité de forme pyramidale, qui coiffe l'extrémité supérieure de la cavité pleurale et du poumon. Étroite en haut, elle s'élargit de plus en plus au fur et à mesure qu'elle se rapproche de la clavicule ; c'est au niveau du bord supérieur de cet os, et surtout en dedans, qu'elle présente sa plus grande profondeur. Elle est en communication large avec les régions carotidienne, axillaire et médiastinale : aussi, les collections liquides, sanguines ou purulentes, ainsi que les tumeurs nées dans la cavité sus-claviculaire envahissent-elles facilement les régions avoisinantes et réciproquement.

La loge sus-claviculaire renferme de nombreux et de volumineux vaisseaux ainsi que de nombreux cordons nerveux : de là les troubles vasculaires ou nerveux que produisent fatalement, à une période plus ou moins précoce de leur évo-

lution, les tumeurs qui s'y développent (anévrysmes, cancers, tumeurs ganglionnaires). Tous ces organes occupent la partie inférieure de la région, la moitié supérieure en est à peu près dépourvue : la moitié inférieure de la loge sus-claviculaire constitue donc la « zone dangereuse » de notre région. Ce n'est pas tout, dans cette moitié inférieure, dangereuse, du creux sus-claviculaire, les vaisseaux et les nerfs se groupent différemment : les gros vaisseaux se trouvent surtout en dedans, dans l'angle interne du creux, où ils sont en rapport intime avec le dôme pleural et le sommet du poumon (ce qui explique, remarquons-le en passant, la concomitance de leur blessure, souvent notée par les auteurs) ; les nerfs sont surtout en dehors, dans l'angle externe. Donc, suivant qu'un traumatisme portera sur la partie externe ou sur la partie interne de la base du creux sus-claviculaire, on pourra observer de préférence des lésions nerveuses ou des lésions vasculaires.

On conçoit aisément, étant donné le nombre et le calibre des vaisseaux de la région, la gravité que présentent habituellement ces lésions vasculaires, ainsi que les difficultés de leur diagnostic et de leur traitement : nous citerons à ce propos, comme exemple curieux, l'observation de Farganel, rapportée par Nimier et Laval, où un blessé succomba en quelques minutes à un hémothorax foudroyant : la pointe d'un sabre entrée par le côté droit du cou était allée perforer la sous-clavière et le dôme pleural du côté opposé sans léser aucun autre organe.

La loge sus-claviculaire n'est séparée de l'extérieur que par une mince couche de parties molles constituées par l'aponévrose moyenne et le muscle omo-hyoïdien, l'aponévrose superficielle, le tissu cellulaire sous-cutané et la peau. Ce sont ces divers plans que le chirurgien traverse, successivement et méthodiquement, pour aborder la cavité et son contenu, en suivant : soit le bord postérieur du sterno-cléido-mastoïdien, soit le bord supérieur de la clavicule, soit ces deux bords à la fois, soit enfin une ligne réunissant le milieu du sterno-mastoïdien au milieu de la clavicule : de ces différentes voies d'accès, les deux premières conduisent plutôt sur les vaisseaux, la dernière sur le plexus brachial (Tuffier).

---

# LIVRE IV

# THORAX

## CONSIDÉRATIONS GÉNÉRALES

Nous désignerons sous le nom de *thorax* ou de *poitrine* la cavité thoracique et les parois qui la circonscrivent. La cavité thoracique, on le sait, renferme à la fois la plus grande partie de l'appareil respiratoire, l'organe central de la circulation et les gros vaisseaux qui en partent.

**1° Limites.** — Intermédiaire au cou et à l'abdomen, le thorax est limité, en haut, par un plan obliquement dirigé en bas et en avant, qui passerait à la fois par le sommet de l'apophyse épineuse de la septième cervicale et par le bord supérieur du sternum. En bas, la cavité thoracique est séparée de la cavité abdominale par le diaphragme et a pour limite la surface même de ce muscle : cette limite représente un plan oblique en bas et en arrière, qui partirait de l'appendice xiphoïde du sternum pour aboutir à l'apophyse épineuse de la douzième vertèbre dorsale. Il résulte de l'obliquité de ces deux plans-limites, plan supérieur et plan inférieur, que le thorax est beaucoup plus étendu en arrière qu'en avant : en avant, sa hauteur est celle du sternum lui-même, diminuée de la partie inférieure de l'appendice xiphoïde : en arrière, elle est égale à toute la hauteur de la colonne dorsale. Le diamètre vertical antérieur du thorax est de 15 à 18 centimètres, tandis que le diamètre vertical postérieur atteint de 30 à 32 centimètres.

**2° Forme générale.** — Le thorax, tel qu'on le considère en anatomie artistique, a la forme d'un tronc de cône renversé, dont la grande base, dirigée en haut, s'étendrait d'une épaule à l'autre. En anatomie topographique, il convient d'en distraire les épaules et le creux de l'aisselle, qui font manifestement partie du membre supérieur et que nous décrirons plus loin. Si on enlève ainsi les épaules suivant deux verticales, l'une antérieure tangente au côté externe de la mamelle (chez la femme), l'autre postérieure passant par le bord spinal de l'omoplate, le thorax nous apparaît encore sous la forme d'un tronc de cône, mais avec cette différence que la grande base, cette fois, se trouve située en bas, tandis que la petite base, plus connue sous le nom de sommet, répond à la partie inférieure du cou. Ainsi compris, le thorax revêtu de ses parties molles diffère bien peu, au point de vue de sa forme générale, du thorax étudié sur le squelette.

**3° Dimensions, indice thoracique.** — La circonférence supérieure de la poitrine, mesurée sur le vivant, l'emporte sur la circonférence inférieure, d'après Hirtz, de

7 centimètres chez l'homme adulte, de 5 centimètres chez la femme, de 2 centimètres chez l'enfant. Son développement est proportionnel, toutes choses égales d'ailleurs, à la vigueur du sujet, et, à ce titre, sa mensuration est un élément d'appréciation qui a une certaine valeur dans l'examen de l'aptitude des jeunes gens à servir dans l'armée. Cette circonférence thoracique supérieure se mesure d'ordinaire au-dessous de la saillie des pectoraux (*périmètre thoracique*). Chez les sujets vigoureux, elle est, à peu de chose près, égale à la moitié de la taille plus 2 centimètres (Vallin). Il est à remarquer que, dans l'espèce humaine, le diamètre

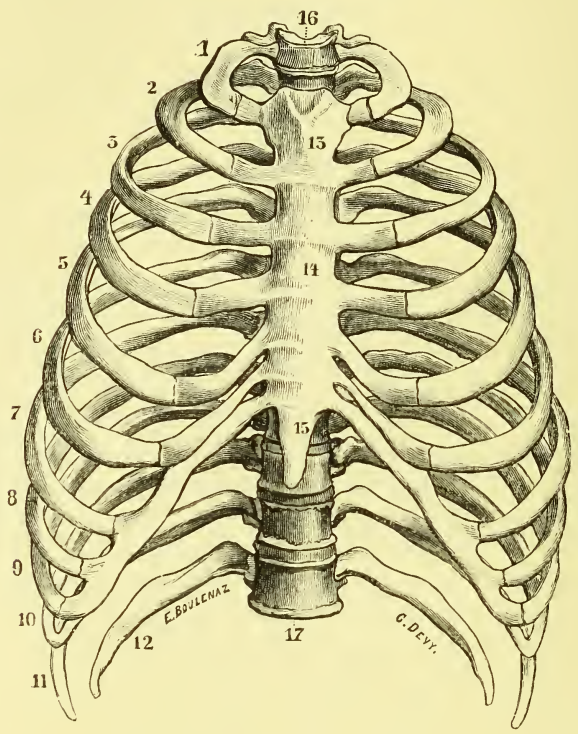


Fig. 463.
Cage thoracique, vue par sa face antérieure (T.).

1, 2, 3, 4, 5, 6 et 7, première, deuxième, troisième, quatrième, cinquième, sixième et septième côtes (*côtes sternales*), avec leurs cartilages costaux. — 8, 9, 10, 11 et 12, huitième, neuvième, dixième, onzième et douzième côtes (*côtes asternales*, les deux dernières 11 et 12, *côtes flottantes*), avec leurs cartilages costaux. — 13, poignée du sternum. — 14, corps de cet os. — 15, appendice xiphoïde. — 16, première vertèbre dorsale, articulée avec la première côte. — 17, douzième vertèbre dorsale, articulée avec la douzième côte.

transverse de la poitrine est toujours plus grand que le diamètre antéro-postérieur, mais il existe, à ce sujet, des variations ethniques et individuelles fort étendues (voy. Weisgerber, Th. de Paris, 1879) : le diamètre antéro-postérieur est, en moyenne, de 20 centimètres ; le diamètre transverse, de 26 à 28 centimètres. Si nous appelons *indice thoracique de largeur* le rapport centésimal du diamètre transverse au diamètre antéro-postérieur $\left(\text{Indice} = \frac{\text{Diam. transverse} \times 100}{\text{Diam. ant.-post.}}\right)$, nous voyons cet indice atteindre, en moyenne, 140 chez l'homme, 130 seulement chez la femme. Mesuré sur le squelette, cet indice est beaucoup moindre : d'après les recherches de Weisgerber, il est de 117 chez les Européens, de 124 chez les nègres d'Afrique, de 126 chez les Chinois, de 128 chez les Polynésiens, de 151 chez les Indous.

4° **Division**. — Nous étudierons successivement, à propos du thorax :
1° Les différentes parties, molles ou squelettiques, qui constituent ses *parois ;*
2° La *cavité* elle-même et son *contenu*.

---

## CHAPITRE PREMIER

# PAROIS THORACIQUES

La paroi thoracique fait défaut à la partie supérieure de la région, où la cavité de la poitrine, largement ouverte, se continue sans ligne de démarcation bien nette avec les différentes régions du cou. Cette paroi existe partout ailleurs. Sauf à la partie inférieure, où elle est formée par une simple lame musculaire, le *diaphragme,* elle est représentée, sur tous les autres points, par un substratum squelettique, le *thorax* ou *cage thoracique*. Les parois thoraciques forment un certain nombre de régions, *régions pariétales,* dont chacune mérite une description détaillée. Il convient, avant de les décrire, de rappeler en quelques mots quelle est la forme et la constitution anatomique de la cage thoracique.

### ARTICLE PREMIER

## CAGE THORACIQUE

1° **Architecture, élasticité, résistance**. — La cage thoracique (fig. 463), ainsi appelée parce que les segments osseux qui la constituent affectent une disposition qui rappelle un peu celle des barreaux d'une cage, représente le squelette du thorax. Elle est formée : en arrière, par les douze vertèbres dorsales ; sur les côtés, par les douze côtes ; en avant, par le sternum et les cartilages costaux. Ces diverses pièces, osseuses ou cartilagineuses, sont réunies les unes aux autres par des articulations, qui permettent à la cage thoracique un certain nombre de mouvements, très limités d'ailleurs, nécessaires au jeu normal de la respiration.

Recouverte extérieurement par une couche de parties molles, mince en avant et sur les côtés, plus épaisse en arrière et en particulier au niveau des gouttières vertébrales, la cage thoracique est superficielle et, par suite, facilement accessible aux agents traumatiques, aisément accessible également au chirurgien. Par sa face profonde, elle est en rapport avec les organes et les formations intrathoraciques, à l'égard desquels elle remplit un rôle de protection souvent efficace. Il est à remarquer, toutefois, qu'elle est moins bien disposée à cet égard que le crâne ou même que le bassin : elle présente, en effet, de nombreux points faibles, les *espaces intercostaux,* au niveau desquels les viscères intrathoraciques ne sont plus protégés par le squelette. Il convient d'ajouter que, lorsque sa force de résis-

tance est vaincue, elle peut, à son tour, devenir un agent vulnérant pour les organes qu'elle renferme : c'est ainsi, par exemple, qu'une esquille détachée d'une côte peut venir déchirer le poumon.

La cage thoracique, son architecture nous l'explique sans peine, est très élastique. Cette élasticité est d'autant plus grande que le sujet est plus jeune : on connaît le cas rapporté par A. Paré d'un enfant de vingt-huit mois, sur la poitrine duquel les roues d'un carrosse contenant cinq gentilshommes passèrent sans déterminer aucune fracture. Jusque vers l'âge de vingt cinq ans, d'après Weisserer, elle est suffisante pour que le sternum puisse être amené, sans fracture de côtes, jusqu'au contact de la colonne vertébrale. Elle diminue chez l'adulte à mesure qu'on avance en âge, et la fragilité des côtes chez les vieillards est bien connue.

L'élasticité de la cage thoracique nous permet de comprendre ces cas observés en clinique, où, à la suite d'un traumatisme intéressant le thorax, on trouve des lésions pulmonaires parfois étendues (contusion, déchirures du poumon) sans fracture du squelette. En pareil cas, en effet, le thorax se comporte à la façon d'un ressort élastique, dit J. Peyrot, cédant et laissant l'agent contondant agir pour ainsi dire directement sur le poumon, puis se redressant indemne de fracture, lorsque cet agent cesse d'appuyer sur lui.

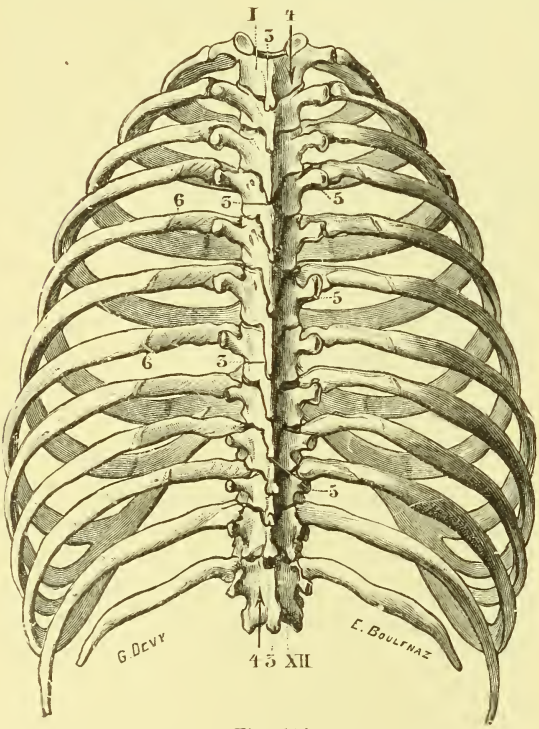


Fig. 464.
Cage thoracique, vue par sa face postérieure (T.).

I, première vertèbre dorsale. — XII, douzième vertèbre dorsale. — 3, 3, apophyses épineuses des vertèbres dorsales. — 4, 4, gouttières vertébrales. — 5, 5, apophyses transverses, s'articulant par leur sommet avec l'extrémité postérieure des côtes. — 6, 6, angles postérieurs des côtes, s'éloignant d'autant plus de la colonne vertébrale que la côte est plus inférieure.

**2° Forme.** — On a comparé la cage thoracique à un tronc de cône à base inférieure (fig. 464), qui serait un peu aplati dans le sens antéro postérieur. — Sa face antérieure est légèrement convexe. — Sa face postérieure présente, sur la ligne médiane, la saillie des apophyses épineuses des vertèbres dorsales et, à gauche et à droite de cette saillie, les deux gouttières vertébrales. — Ses faces latérales sont fortement convexes dans le sens horizontal et dans le sens vertical. — Son sommet représente un orifice elliptique dont le plan est légèrement incliné de haut en bas et d'arrière en avant, de telle sorte qu'une ligne horizontale menée par la fourchette sternale rencontrerait en arrière, non pas la première vertèbre dorsale, mais la seconde. — Sa base, enfin, est irrégulière ; formée en arrière par la douzième côte, elle est, à ce niveau, soit horizontale, soit oblique en bas, suivant que cette douzième côte est elle-même horizontale (côte courte) ou oblique (côte longue). Dans le reste de son étendue, la base du thorax, constituée par les cartilages costaux des six dernières côtes, est fortement oblique

d'arrière en avant et de bas en haut : une ligne horizontale menée par la base de l'appendice xiphoïde tomberait en arrière sur la neuvième vertèbre dorsale et non pas sur la douzième.

La cage thoracique subit parfois des déformations, dont les unes ne peuvent être considérées comme pathologiques (déformations par le corset, thorax en entonnoir), dont les autres sont, au contraire, consécutives à une lésion de la colonne vertébrale (déviation du rachis) ou du système osseux tout entier (rachitisme).

L'usage d'un corset trop serré détermine, dans la forme générale du thorax, des modifications qui sont plus ou moins profondes, mais qui nous paraissent indéniables. Sous l'influence de la constriction à peu près permanente qu'exerce le corset sur la partie inférieure du thorax, les cinq ou six dernières côtes sont refoulées en dedans, du côté du plan médian. Il en résulte tout d'abord que le diamètre transversal du thorax diminue graduellement de la 8e ou de la 9e côte jusqu'à la 12e et que le thorax, dans son ensemble, revêt la forme, non plus d'un cône, mais d'un baril. Cette *déformation en baril* n'est pourtant pas une disposition constante. Dans bien des cas, comme le font remarquer Hourman et Dechambre (*Arch. génér. de Médecine*,

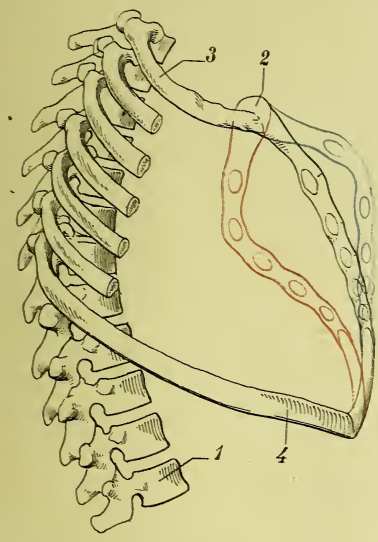


Fig. 465.

Malformations non pathologiques du thorax.

*En noir*, thorax normal. — *En rouge*, thorax en entonnoir — *En bleu*, thorax avec angle sternal.

1, colonne vertébrale. — 2, sternum. — 3, première côte. — 4, septième côte.

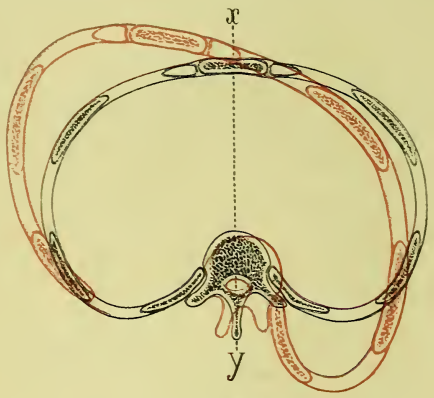


Fig. 466.

Déformations du thorax dans la scoliose, vues sur une coupe horizontale de la cage thoracique (schématique).

*En noir*, thorax normal. — *En rouge*, thorax scoliotique.

*x y* axe antéro-postérieur médian.

1835) le resserrement maximum du thorax répond, non plus à sa circonférence inférieure comme tout à l'heure, mais à trois ou quatre travers de doigt au-dessus. Il existe à ce niveau un sillon de constriction transversal, au-dessous duquel les dernières côtes, au lieu de rentrer dans la cavité abdominale, sont au contraire rejetées au dehors et viennent former une forte saillie sous les parties molles. Dans ces cas, le thorax, dans son ensemble, pourrait être comparé (Hourman et Dechambre) « à ces vases antiques à pied élargi et séparé du reste par un col plus ou moins rétréci ». Le resserrement du thorax inférieur par le corset entraîne naturellement, comme conséquence, des déformations ou même des déplacements des viscères thoraciques et abdominaux.

A côté de cette déformation du thorax qui est relativement fréquente et qui est due au port d'un corset trop serré, nous devons signaler deux autres malformations (fig. 465), non pathologiques également, mais qui sont beaucoup plus rares que la précédente. — La première consiste dans une saillie antérieure que fait la première pièce du sternum en s'articulant à angle plus ou moins prononcé avec le corps de l'os : elle est connue sous le nom d'*angle sternal* ou encore d'*angle de* Louis ; W. Braune (1888) a démontré qu'on l'observait chez des jeunes sujets parfaitement sains. — La deuxième, désignée sous le nom de *poitrine en entonnoir* (*Trichterbrust* des anatomistes allemands), est caractérisée par une dépression infundibuliforme située à la partie médiane et antérieure du thorax, un peu au-dessus de l'appendice xiphoïde : le sternum et les cartilages costaux qui s'insèrent sur lui sont rentrés en dedans, au point d'arriver parfois presqu'au contact de la colonne vertébrale (J. Peyrot). Cette malformation, comme la précédente, s'observe chez des sujets absolument sains.

Parmi les déformations pathologiques du thorax nous citerons seulement celles que l'on rencontre chez les scoliotiques, chez les rachitiques et chez les sujets qui ont eu de l'obstruction

nasale en bas âge. — Dans le cas de scoliose, les côtes suivent nécessairement les changements de direction des pédicules et des lames vertébrales; il en résulte que leur courbure se trouve augmentée du côté de la convexité de la colonne vertébrale, tandis qu'elle est effacée du côté de la concavité (fig. 466) : il se produit en conséquence une gibbosité répondant à la convexité du rachis et, d'autre part, un affaissement du thorax du côté de la concavité. Comme le fait remarquer Tillaux, la *bosse*, chez les scoliotiques, n'est donc ni médiane, ni formée par les vertèbres comme chez les rachitiques et les cyphotiques : elle est latérale et formée par les côtes. — Dans le cas de rachitisme, on peut observer, en plus des tuméfactions situées à la jonction de chaque côte avec le cartilage correspondant et qui forment, comme on le sait, le *chapelet rachitique*, une double déformation de la cage thoracique, savoir : 1° un étranglement de sa partie moyenne et un renversement en dehors de sa partie inférieure; 2° une projection du sternum en avant, telle parfois que la poitrine de ces malades ressemble au thorax en carène des oiseaux : d'où le nom de *poitrine en bréchet* sous lequel on la désigne en clinique. — Les sujets qui ont eu de l'obstruction nasale en bas âge, à la suite de volumineuses végétations adénoïdes par exemple, présentent parfois, même en dehors du rachitisme, des déformations du thorax connues sous le nom de *thorax cerclé* ou de *thorax en carène*. — Toutes ces déformations, on le conçoit aisément, ne sont pas sans amener une gêne plus ou moins considérable dans le fonctionnement des poumons et du cœur.

**3° Dimensions.** — Les dimensions que présentent la cage thoracique sont, en moyenne et chez l'adulte : hauteur, 12 centimètres en avant, 27 centimètres en arrière, 32 à 34 centimètres sur les côtés; largeur, 5 centimètres sur 12 au niveau du sommet, 12 centimètres sur 26 au niveau de la base. Ces chiffres ne représentent, nous le répétons, qu'une moyenne. Les dimensions du thorax sont, en effet, des plus variables : on peut dire que, d'une façon générale, la cage thoracique est plus volumineuse chez l'homme que chez la femme, plus volumineuse chez l'habitant des montagnes que chez l'habitant des plaines, qu'elle est enfin d'autant plus volumineuse que le sujet est plus vigoureux. Chez le même sujet, ces dimensions augmentent pendant l'inspiration; elles diminuent pendant l'expiration forcée. On sait, en effet, que pendant l'inspiration (fig. 467) les côtes s'élèvent, se portent en avant et en dehors, en même temps qu'elles tournent de dedans en dehors autour d'un axe fictif passant par leurs extrémités, de façon à incliner en bas leur face interne. Cette élévation des côtes a donc pour résultat d'agrandir les diamètres transverse et antérieur de la cage thoracique ; par contre, l'abaissement des côtes a pour effet de raccourcir ces mêmes diamètres. Ajoutons que les mouvements des côtes, qui se produisent pendant la respiration, présentent leur plus grande amplitude, chez l'homme, au niveau de la base du thorax; chez la femme, chez laquelle le corset empêche l'expansion des côtes inférieures, ils sont surtout marqués au niveau de la partie supérieure du thorax.

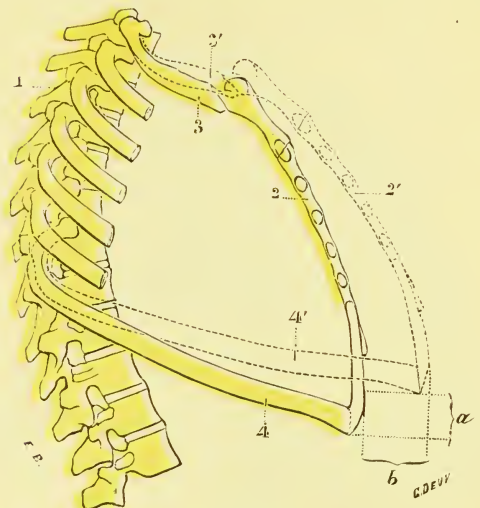


Fig. 467.

Schéma destiné à montrer les déplacements des côtes et du sternum au moment de l'inspiration (T.).

1, colonne vertébrale. — 2, 2', sternum. — 3, 3', première côte. — 4, 4', septième côte.

Pour les côtes et le sternum, les lignes pleines indiquent la position en expiration, les lignes pointillées la position en inspiration ; *a*, déplacement de la septième côte dans le sens vertical ; *b*, son déplacement dans le sens antéro-postérieur.

Les lésions des organes intra-thoraciques et, en particulier, les lésions de l'appareil pleuro-pulmonaire ont une grande influence sur les dimensions de la cage thoracique : ainsi, le thorax est élargi et bombé chez les emphysémateux ; il est

allongé et rétréci chez les phtisiques. On sait, également, qu'il est de règle de trouver chez les anciens pleurétiques un affaissement du thorax du côté qui a été le siège de l'épanchement.

## ARTICLE II

## RÉGIONS THORACIQUES PARIÉTALES

La paroi thoracique est formée : 1° en avant, par le sternum ; 2° en arrière, par le segment dorsal de la colonne vertébrale ; 3° sur les côtés, par les côtes et les cartilages costaux qui leur font suite ; 4° en bas, du côté de l'abdomen, par le muscle diaphragme. De là, sa division toute naturelle en quatre régions, qui sont : la région antérieure ou *sternale*, la région postérieure ou *dorsale*, la région latérale ou *costale*, la région inférieure ou *diaphragmatique*. La région dorsale a été déjà étudiée dans le livre précédent (p. 532) ; nous n'y reviendrons pas. D'autre part, la paroi costale nous présente à sa partie antérieure la *mamelle*, organe rudimentaire chez l'homme, mais acquérant chez la femme un développement et une importance fonctionnelle qui nous autorisent à en faire une région spéciale. Nous décrirons donc, dans quatre paragraphes distincts :

1° La *région sternale ;*
2° La *région costale ;*
3° La *région mammaire ;*
4° La *région diaphragmatique.*

### § 1 — RÉGION STERNALE

La région sternale, située à la partie antérieure du thorax, répond assez exactement au sternum, d'où son nom.

**1° Limites.** — Impaire et médiane comme le sternum, elle a pour limites superficielles : 1° en haut, la fourchette sternale, qui la sépare de la région sous-hyoïdienne ; 2° en bas, la partie de l'appendice xiphoïde sur laquelle s'insèrent les faisceaux antérieurs du diaphragme ; 3° latéralement, et en allant de haut en bas, l'articulation sterno-claviculaire et la série des articulations du sternum avec les cartilages costaux. En profondeur, nous prolongerons la région sternale jusqu'aux viscères thoraciques, ou, plus exactement, jusqu'à la plèvre pariétale. C'est ainsi, on s'en souvient, que nous avons procédé pour les régions superficielles du crâne, que nous avons prolongées jusqu'aux méninges et auxquelles, par conséquent, nous avons rattaché le plan squelettique.

**2° Forme extérieure et exploration.** — Chez l'homme, la région sternale représente d'ordinaire la partie la plus saillante du thorax. Chez la femme, elle revêt au contraire, et cela en raison du développement tout spécial de la glande mammaire, la forme d'une gouttière longitudinale. Si nous la parcourons de haut en bas, nous constatons, tout d'abord, une espèce de creux, correspondant à la première pièce du sternum. Au-dessous de ce creux, le sternum se redresse en avant jusqu'à sa partie inférieure où, de nouveau, il devient concave pour se confondre graduellement avec le creux épigastrique.

La forme normale de la région sternale peut subir à l'état pathologique, et quel-

quefois en dehors de toute cause morbide, des modifications intéressantes à signaler. A l'état pathologique, elles sont dues presque toujours à une lésion du squelette (ostéites sternales, fractures et luxations du sternum). Quand on les observe chez des sujets sains, elles résultent, comme nous l'avons déjà vu à propos de la morphologie de la cage thoracique, d'une malformation congénitale du sternum, (angle sternal, poitrine en entonnoir, voy. p. 671).

En raison de sa situation superficielle, la région sternale est facile à explorer : on reconnaît aisément, à la palpation, la face antérieure du sternum, ses bords latéraux repérés par les articulations sterno-chondrales ; on reconnaît également son bord supérieur ou fourchette sternale et son appendice xiphoïde, à la condition, toutefois, de mettre dans le relâchement les muscles de la partie antérieure du cou d'une part, les muscles de la paroi abdominale d'autre part.

**3° Plans constitutifs.** — La région sternale nous présente successivement, en allant des parties superficielles vers les parties profondes : 1° la *peau ;* 2° le *tissu cellulaire sous-cutané ;* 3° la *couche musculaire superficielle ;* 4° le *plan squelettique ;* 5° la *couche musculaire profonde.*

*A.* Peau. — La peau, dans la région sternale, est à la fois plus épaisse et moins mobile que dans la région costale. Glabre chez la femme, elle se recouvre, chez l'homme, de poils plus ou moins développés. Elle est riche en glandes sébacées, ce qui explique la fréquence des pustules d'acné et des tannes qu'on y observe. Ajoutons que les cicatrices y deviennent facilement chéloïdiennes.

*B.* Tissu cellulaire sous-cutané. — Le tissu cellulaire sous-cutané, relativement peu développé, pauvre en tissu adipeux, est constitué par des travées conjonctives qui unissent la peau aux couches sous-jacentes. Cette union des téguments aux plans sous-jacents est plus marquée sur la ligne médiane que sur les côtés.

*C.* Aponévrose superficielle. — Elle n'est autre que l'aponévrose qui recouvre le grand pectoral. Mince et facilement isolable au niveau du muscle, elle s'applique, dans l'intervalle des deux pectoraux, contre le périoste sternal et lui adhère d'une façon intime. A la partie tout inférieure de la région, l'aponévrose superficielle, beaucoup plus épaisse, est représentée par la gaine du grand droit.

*D.* Couche musculaire superficielle. — Au-dessous de l'aponévrose superficielle se trouvent trois muscles ou, plus exactement, les fibres d'insertion sternale de trois muscles (fig. 468), savoir : 1° tout en haut, le chef sternal du *sterno-cléido-mastoïdien,* qui vient s'insérer sur la première pièce du sternum à l'aide d'un tendon conoïde, s'entrecroisant parfois sur la ligne médiane avec celui du côté opposé ; 2° tout en bas, les faisceaux les plus internes du *grand droit de l'abdomen,* qui s'attachent à l'appendice xiphoïde ; latéralement, à droite et à gauche, les attaches sternales du *grand pectoral* qui, sur les sujets fortement musclés, forment un relief souvent considérable. Remarquons, en passant, que cette insertion sternale du grand pectoral se fait ordinairement suivant une ligne courbe à convexité interne, de telle sorte que l'intervalle compris entre les deux muscles est plus étroit à la partie moyenne de la région qu'à ses deux extrémités.

Les fibres tendineuses provenant de tous ces muscles forment, au-devant du sternum, un feutrage fibro-aponévrotique épais de 3 à 4 millimètres et fusionné avec le périoste sous-jacent.

On rencontre parfois (3 fois sur 100), en avant du sternum et des pectoraux, un petit muscle surnuméraire, à direction verticale ou oblique, qui s'étend du sterno-cléido-mastoïdien à l'aponévrose du grand oblique de l'abdomen : c'est le *présternal,* appelé improprement *sternalis brutorum ;* il n'existe pas, en effet, sur les animaux. Ce muscle est, en chirurgie opératoire, sans importance

aucune. Tout au plus peut-il, quand il est très développé, constituer un plan supplémentaire au niveau de l'extrémité antérieure des espaces intercostaux et gêner l'opérateur allant à la rencontre de l'artère mammaire interne (voy. Testut, *Les anomalies musculaires considérées au point de vue de la ligature des artères*, 1892).

*E*. Plan squelettique. — Le plan squelettique nous offre à considérer : 1° le *sternum ;* 2° ses *articulations,* nous voulons dire les articulations des trois pièces

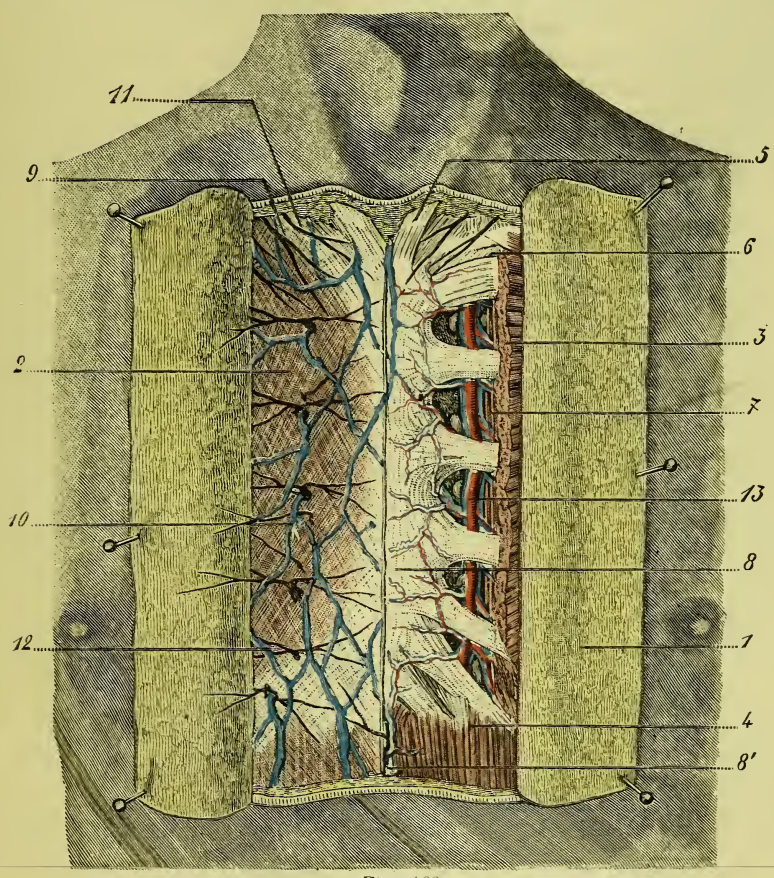


E. de Ruaz sc.

Fig. 468.

Région sternale, vue antérieure.

A droite, on a récliné la peau et le tissu cellulaire sous-cutané ; à gauche, le muscle grand pectoral a été réséqué et les intercostaux enlevés pour laisser voir la mammaire interne.

1, lambeau cutané. — 2, aponévrose du grand pectoral. — 3, grand pectoral. — 4, grand droit de l'abdomen. — 5, tendon sternal du sterno-cléido-mastoïdien. — 6, muscle sous-clavier. — 7, muscles intercostaux sectionnés. — 8, sternum, avec 8' son appendice xiphoïde. — 9, rameau du plexus cervical. — 10, veines sous-cutanées. — 11, autre rameau nerveux du plexus cervical. — 12, rameaux perforants antérieurs des nerfs intercostaux. — 13, vaisseaux mammaires internes.

du sternum entre elles d'abord, puis les articulations du sternum avec la clavicule et les cartilages costaux.

a. *Sternum.* — Le sternum (fig. 463), que les anciens anatomistes comparaient à une épée de gladiateur, est un os plat, spongieux et très vasculaire : aussi est-il un des sièges de prédilection des lésions osseuses d'origine syphilitique, tuberculeuse ou sarcomateuse. Primitivement formé de nombreux segments, le sternum, chez l'adulte, n'en présente plus que trois qui sont, en allant de haut en bas : la *poignée* ou *présternum,* le *corps* ou *mésosternum,* la *pointe* ou *xiphisternum,* plus connue sous le nom d'*appendice xiphoïde.*

Ainsi constitué, le sternum n'est pas vertical, mais fortement oblique en bas et en avant : son axe, prolongé en haut, rencontrerait la colonne vertébrale au niveau du corps de la 3e ou 4e cervicale. Il présente de 15 à 18 centimètres de hauteur. Sa largeur maxima correspond à son extrémité supérieure ; elle est de 5 ou 6 centimètres. Quant à son épaisseur, elle mesure de 10 à 12 millimètres à cette même extrémité supérieure, diminue ensuite graduellement jusqu'à l'articulation de la première pièce avec la seconde, augmente de nouveau pour atteindre vers l'extrémité inférieure du mésosternum 8 à 10 millimètres, et se réduit enfin à 2 ou 3 millimètres au niveau de l'appendice xiphoïde. Il est à remarquer que le sternum de la femme est généralement moins large et plus long que celui de l'homme ; il est également moins oblique, au point de se rapprocher beaucoup de la verticale.

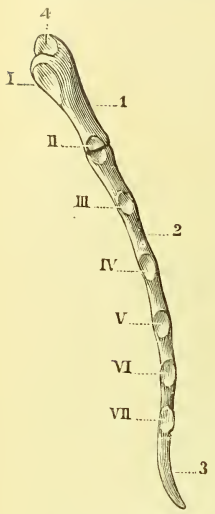


Fig. 469.
Sternum, vu par son bord droit (T.).

1, poignée du sternum. — 2, corps. — 3, appendice xiphoïde. — 4, 4, facettes claviculaires. I, II, III, IV, V, VI, VII, échancrures articulaires ou costales ; entre elles se voient les échancrures intercostales.

Morphologiquement, le sternum nous offre à considérer : 1° une *extrémité supérieure*, ayant la forme d'un bord transversal, avec une échancrure médiane que l'on désigne vulgairement sous le nom de *fourchette* (*échancrure trachéale* de certains auteurs) et, de chaque côté de cette échancrure, deux facettes oblongues pour la clavicule ; 2° une *extrémité inférieure* ou *appendice xiphoïde*, presque toujours cartilagineuse, de configuration très variable (triangulaire, ovalaire, rectangulaire, bifide, etc.), souvent percée d'un trou, le *trou sternal* ou *xiphoïdien*, à travers lequel le tissu cellulaire sous-cutané se continue avec le tissu cellulaire du médiastin ; 3° deux *bords latéraux*, contournés en *S* italique, nous présentant dans toute leur hauteur (fig. 469) deux ordres d'échancrures, les unes articulaires pour les cartilages costaux, les autres non articulaires répondant aux espaces intercostaux.

Le sternum se développe par deux séries, droite et gauche, de points d'ossification superposés les uns aux autres, qui s'unissent ensuite sur la ligne médiane pour former une série de pièces indépendantes, naturellement superposées les unes aux autres à la manière des vertèbres, et désignées par de Blainville sous le nom de *sternèbres*. L'union, sur la ligne médiane, des points d'ossification primitifs peut, très rarement d'ailleurs, ne pas se produire. Il en résulte la formation d'une fissure médiane plus ou moins large, au niveau de laquelle le cœur est seulement recouvert par la peau (fissure simple). La peau elle-même peut faire défaut et le cœur, revêtu ou non de son péricarde, bat alors entièrement à découvert (fissure compliquée d'ectopie cardiaque) : dans un cas semblable, Lannelongue pratiqua une opération autoplastique et guérit sa petite malade, une enfant de quelques jours. Quant aux différentes pièces sternales que forment les sternèbres (6 en général) elles se soudent plus ou moins entre elles dans le cours du développement, de telle sorte que, chez l'adulte, le sternum ne présente plus que les trois segments décrits plus haut.

b. *Articulations des trois pièces du sternum entre elles.* — Les trois pièces du sternum sont unies entre elles par deux articulations rudimentaires, dites : sternale supérieure et sternale inférieure. — L'*articulation sternale supérieure* réunit l'une à l'autre la poignée et le corps du sternum. C'est une amphiarthrose (fig. 470) munie d'un véritable ligament interosseux (creusé parfois d'une cavité séreuse rudimentaire), amphiarthrose qui ne disparaît d'ordinaire que dans l'extrême vieillesse, par ossification de son ligament articulaire. — L'*articulation sternale inférieure* est encore plus primitive : c'est une synchondrose, le corps du sternum et l'appendice xiphoïde étant réunis par un cartilage articulaire. Cette articulation s'ossifie vers l'âge de cinquante à soixante ans. — Les deux articulations sternale supérieure et

sternale inférieure ne possèdent à peu près pas de mouvements ; elles maintiennent solidement les surfaces articulaires au contact et permettent seulement quelques légers mouvements d'inflexion en avant et en arrière. La luxation des diverses pièces du sternum les unes sur les autres est donc presque impossible, et ce que Maisonneuve et Malgaigne décrivaient sous ce nom n'est, le plus souvent, qu'une fracture sans esquille, avec déplacement : cette fracture siège d'ordinaire à l'union du corps et de la poignée.

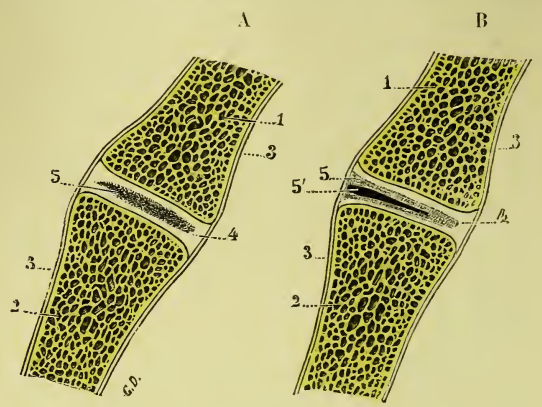


Fig. 470.

Coupe sagittale de l'articulation de la première pièce du sternum avec la seconde : A, articulation sans cavité articulaire ; B, articulation avec cavité articulaire (T.).

1, 2, première et deuxième pièces du sternum. — 3, 3, périoste. — 4, couche cartilagineuse. — 5, couche fibro-cartilagineuse, avec 5', cavité centrale.

c. *Articulation sterno-costo-claviculaire.* — L'articulation sterno-claviculaire (fig. 471), à laquelle participe le premier cartilage costal, présente un fibro-cartilage interarticulaire et trois ligaments périphériques, savoir : 1° un *ligament sterno-claviculaire antérieur* et 2° un *ligament sterno-claviculaire postérieur,* qui s'étendent obliquement de l'extrémité interne de la clavicule à la première pièce du sternum, l'un en avant, l'autre en arrière de l'articulation ; 3° un

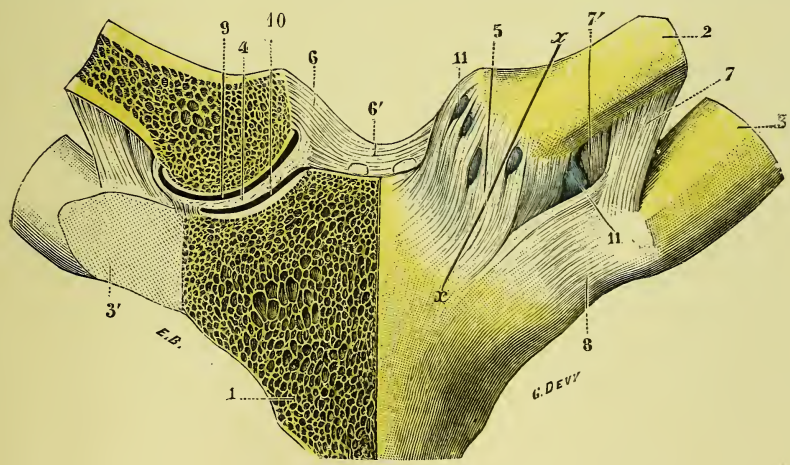


Fig. 471.

Articulation sterno-costo-claviculaire, vue antérieure (T.).

(La moitié droite a été sciée verticalement et transversalement, pour laisser voir le ménisque et les deux cavités articulaires ; l'articulation du côté gauche est injectée au suif.)

1, sternum. — 2, clavicule. — 3, première côte, avec 3', premier cartilage costal. — 4, fibro-cartilage interarticulaire ou ménisque. — 5, ligament sterno-claviculaire antérieur. — 6, ligament sterno-claviculaire supérieur, avec 6', ligament interclaviculaire. — 7 et 7', plan antérieur et plan postérieur du ligament costo-claviculaire. — 8, ligament chondro-sternal antérieur. — 9, synoviale ménisco-claviculaire ou sus-méniscale. — 10, synoviale ménisco-sternale ou sous-méniscale. — 11, bourgeons synoviaux, s'échappant à travers les éraillures de la capsule fibreuse.

*ligament interclaviculaire,* qui se porte transversalement d'une clavicule à l'autre en longeant la fourchette, à laquelle l'unit du tissu cellulaire. A ces trois ligaments,

il convient d'ajouter encore le *ligament costo-claviculaire,* ligament d'ordinaire très résistant qui s'étend de la clavicule au premier cartilage costal. Ces ligaments peuvent se rompre à la suite de mouvements exagérés des épaules. L'extrémité interne de la clavicule n'étant plus, alors, maintenue en place se luxe (*luxations de l'extrémité interne de la clavicule*) : la luxation se fait le plus souvent en avant (*variété présternale*), quelquefois en arrière, amenant ainsi la compression des gros vaisseaux veineux de la base du cou (*variété rétrosternale*), quelquefois, enfin, en haut (*variété sus-sternale*).

Deux synoviales favorisent les mouvements de la clavicule sur le sternum : l'une, interne, est placée entre le sternum et le fibro-cartilage interarticulaire, l'autre, externe, s'étale entre ce fibro-cartilage et la clavicule. Ces deux synoviales communiquent parfois entre elles, grâce à un orifice anormal occupant le centre du fibro-cartilage.

L'articulation sterno-claviculaire est assez rarement le siège d'arthrite blennorrhagique ; mais quand cette localisation se trouve, elle est en quelque sorte pathognomonique. A ce propos, il est intéressant de noter, comme le fait remarquer Lagrange, que cette même articulation est le siège de prédilection de l'arthrite puerpérale.

c. *Articulations chondro-sternales.* — Sur les côtés, le sternum s'articule avec les sept premiers cartilages costaux. Il présente, à cet effet, sept surfaces articulaires, concaves en dehors et correspondant chacune aux extrémités des lignes de soudure des différentes pièces du sternum entre elles. Ces articulations chondro-sternales sont des arthrodies. Leur solidité est assurée par la continuité d'abord du périoste du sternum avec le périchondre des cartilages, et puis par deux ligaments : un ligament interosseux, parfaitement visible sur des coupes transversales ; un ligament antérieur, en forme d'éventail qui s'insère, d'une part, sur la face antérieure du cartilage costal et se fixe, d'autre part, sur le sternum. La luxation chondro-sternale est très rare, si tant est qu'elle existe.

F. Couche musculaire profonde. — Au-dessous du sternum et appliqués contre la face profonde de cet os se trouvent les deux muscles triangulaires du sternum, le droit et le gauche (fig. 522, p. 740). Ce muscle, aplati et fort mince, disposé en éventail, en partie charnu, en partie tendineux, prend naissance à l'aide d'une courte aponévrose, sur les parties latérales de l'appendice xiphoïde et sur le corps du sternum. De là, il se porte en dehors et en haut et vient s'attacher, par des digitations distinctes, sur l'extrémité externe des 6e, 5e, 4e et 3e cartilages costaux, quelquefois sur le deuxième et même sur le premier. La digitation inférieure, celle qui se rend à la 6e côte, affecte une direction transversale et se continue généralement avec le faisceau supérieur du transverse de l'abdomen. Le triangulaire du sternum répond en arrière au feuillet pariétal du cul-de-sac antérieur de la plèvre et lui adhère ; nous verrons, plus loin, en étudiant le médiastin, le parti que Delorme et Mignon ont tiré de cette disposition anatomique pour aborder le péricarde sans léser le cul-de-sac pleural qui le recouvre plus ou moins (p. 741). Le triangulaire du sternum est une formation rudimentaire : il n'a, par conséquent, aucune importance physiologique.

**4° Vaisseaux et nerfs.** — Les *artères* de la région sternale, tant les superficielles que les profondes, sont fournies par la mammaire interne, qui, couchée sur la face superficielle du triangulaire du sternum (lequel la sépare de la plèvre), longe de haut en bas les bords du sternum (voy. la région suivante). — Les *veines* aboutissent pour la plupart aux veines mammaires. D'autres se mêlent au réseau

veineux superficiel de la région costale. — Les *lymphatiques* se rendent, en partie aux ganglions du cou, en partie à ceux de l'aisselle. — Les *nerfs* proviennent de sources multiples : 1° du plexus cervical superficiel, par les branches sus-claviculaires ; 2° du plexus brachial, par les nerfs des pectoraux ; 3° des branches intercostales, par leurs rameaux perforants antérieurs.

## § II. — RÉGION COSTALE

La région costale ou région thoracique latérale forme la cage thoracique dans tout l'espace compris entre le sternum et la colonne vertébrale.

**1° Limites.** — Ses limites superficielles sont nettes et faciles à établir. Ce sont : 1° en avant, le bord latéral du sternum, qui sépare cette région costale de la région sternale ; 2° en arrière, les gouttières vertébrales, que remplissent les muscles spinaux ; 3° en haut, le bord interne de la première côte ; 4° en bas, une ligne, obliquement dirigée en bas et en arrière, qui réunirait l'appendice xiphoïde à l'angle de la douzième côte. En profondeur, la région costale s'étend, comme la précédente, jusqu'à la plèvre pariétale.

**2° Forme extérieure et exploration.** — La région costale est recouverte, en haut et en dehors, par l'épaule et ses muscles. Aussi, lorsque l'épaule est en place, la région est-elle en grande partie masquée par elle : c'est ainsi que la dépression sous-claviculaire, si profonde sur le squelette, est à peu près comblée par le développement du grand pectoral. Dans la partie inférieure de la région, cependant, on sent assez nettement, par la palpation, les arcs costaux et les digitations musculaires du grand dentelé, qui prennent insertion sur elles. Lorsqu'on a enlevé l'épaule suivant les deux plans verticaux que nous avons indiqués précédemment (p. 667), la région, peu différente alors de ce qu'elle est sur le squelette, est fortement convexe, convexe à la fois dans le sens vertical et dans le sens transversal.

On a souvent, en clinique, l'occasion de pratiquer la *numération des côtes*, soit pour déterminer la côte atteinte quand il s'agit d'une lésion (ostéite, fracture, etc.), soit pour fixer le segment osseux à réséquer, ou l'espace intercostal à ouvrir, quand il s'agit d'une intervention opératoire. Comment convient-il de procéder ? Disons tout de suite qu'on ne doit jamais compter les côtes de bas en haut, parce que la douzième fait parfois défaut ou est si courte que souvent elle ne peut être perçue : c'est donc par le haut que l'on doit commencer la numération. Les côtes seront palpées près de leur extrémité sternale, parce qu'en ce point elles sont plus superficielles ; toutefois, comme près du sternum les espaces intercostaux diminuent rapidement de hauteur et que bientôt les cartilages se fusionnent, il faudra, au fur et à mesure qu'on s'éloignera des premières côtes, s'écarter du bord du sternum. La première côte, à son extrémité sternale, se trouve cachée derrière la clavicule et ne peut être facilement sentie ; il importe donc de savoir que la saillie que l'on perçoit au-dessous de la dépression située elle-même au-dessous de l'extrémité interne de la clavicule, n'est pas la première côte mais la deuxième.

**3° Plans superficiels.** — La région costale proprement dite est essentiellement constituée par les côtes et les parties molles qui ferment les espaces intercostaux. Mais, au-dessus d'elles, s'étalent d'autres couches, *couches extrinsèques*, qui renforcent considérablement la paroi thoracique. Ce sont : 1° la peau ; 2° le tissu cellulaire sous-cutané ; 3° l'aponévrose superficielle ; 4° des formations musculaires, dites superficielles.

*A*. Peau. — La peau de la région costale ne présente rien de spécial. Elle est mince, souple, faiblement adhérente aux plans sous-jacents.

*B*. Tissu cellulaire sous-cutané. — La couche celluleuse sous-cutanée, plus ou moins épaisse, plus ou moins riche en graisse, se continue avec la couche homo-

nyme des régions voisines (région sternale, région costo-iliaque, région dorsale, régions du cou). Elle se dédouble en haut pour loger les faisceaux d'origine du peaucier du cou.

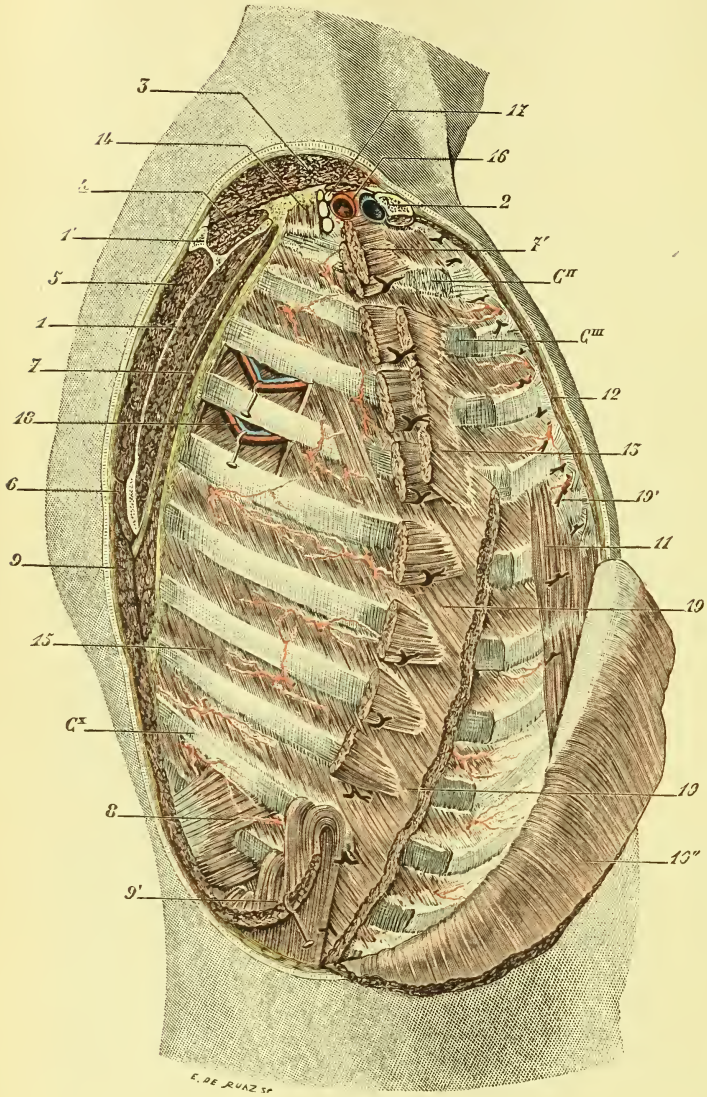


Fig. 472.
Région costale.

Le membre supérieur a été enlevé après une double section pratiquée sur la clavicule et sur la partie postérieure de l'omoplate.

CII, CIII, Cx, deuxième, troisième et dixième côtes. — 1, omoplate, avec 1', épine de l'omoplate. — 2, clavicule avec, au-dessous d'elle, le muscle sous-clavier. — 3, trapèze. — 4, sus-épineux. — 5, sous-épineux et petit rond. — 6, grand rond. — 7, 7', grand dentelé. — 8, petit dentelé postérieur et inférieur. — 9, 9', grand dorsal. — 10, 10', grand oblique, incisé et érigné. — 11, grand droit de l'abdomen. — 12, grand pectoral. — 13, petit pectoral. — 14, scalène postérieur — 15, intercostaux. — 16, artère et veine sous-clavières. — 17, nerfs du plexus brachial. — 18, vaisseaux et nerfs intercostaux, vus à travers une fenêtre pratiquée dans l'intercostal externe. — 19, 19', rameaux perforants latéraux et rameaux perforants antérieurs des nerfs intercostaux.

*C*. Aponévrose superficielle. — L'aponévrose superficielle, toujours très mince, recouvre successivement le grand pectoral, le grand dentelé et le grand dorsal.

*D*. Couche musculaire superficielle. — La couche musculaire superficielle est constituée par une foule de muscles, qui appartiennent en même temps à des régions voisines et ne sont en rapport avec elles que par une étendue plus ou moins grande de leur surface. Ils forment une couche plus ou moins épaisse (d'autant plus épaisse qu'on se rapproche davantage de la colonne vertébrale), couche que le chirurgien doit forcément inciser, lorsqu'il se propose d'ouvrir la cavité pleurale. Ces muscles sont :

a. *En avant* : 1° le *grand pectoral,* muscle puissant, qui reçoit sept faisceaux d'origine du sternum, de la clavicule et de la face externe des sept premiers cartilages costaux ; 2° le *petit pectoral*, placé au-dessous du précédent, qui se détache par trois digitations de la face externe des 3e, 4e et 5e côtes ; 3° le *sous-clavier*, petit muscle cylindroïde, qui va du premier cartilage costal à la face inférieure de la clavicule ; 4° le *grand droit de l'abdomen,* dont l'extrémité supérieure se termine par trois

digitations, plus ou moins distinctes, sur les cartilages costaux des 5e, 6e et 7e côtes ;

b. *En arrière :* le *trapèze*, le *grand dorsal*, le *grand* et le *petit rhomboïdes*, l'extrémité inférieure de l'*angulaire*, voire même les insertions costales des deux *petits dentelés postérieurs*, muscles que nous avons déjà rencontrés à la nuque et à la région dorsale. Remarquons, en passant, qu'il existe, dans le voisinage de l'angle inférieur de l'omoplate, entre le rhomboïde, le trapèze et le grand dorsal (fig. 383,5 ; p. 533), un petit espace triangulaire, où les côtes, relativement superficielles, sont immédiatement recouvertes par la peau et l'aponévrose superficielle ;

c. *En bas :* le *grand oblique de l'abdomen*, qui se détache par 8 ou 9 digitations de la face externe des 8 ou 9 dernières côtes, et le *grand dorsal*, qui reçoit 3 ou 4 faisceaux d'origine des 3 ou 4 dernières côtes ;

d. *En haut:* le *scalène antérieur* et le *scalène postérieur*, dont nous avons déjà vu les origines dans le triangle sus-claviculaire et qui viennent se fixer en bas, le premier sur la première côte, le second sur la première et sur la deuxième ;

e. *A la partie moyenne*, enfin, le *grand dentelé*, qui appartient tout entier à la région costale. Ce muscle, large et mince, prend naissance sur tout le bord spinal de l'omoplate, entre le rhomboïde qui est en arrière et le sous-scapulaire qui est en avant. De là, il rayonne vers la partie antéro-latérale de notre région, où il se fixe suivant une longue ligne courbe à concavité dirigée en arrière. On divise généralement le grand dentelé en trois portions : 1° une *portion supérieure*, se détachant de l'angle supérieur du scapulum et venant s'insérer par deux digitations sur la 1re et la 2e côte ; cette première portion est légèrement oblique en bas et en avant ; 2° une *deuxième portion*, plus large mais moins épaisse, naissant sur toute la hauteur du bord spinal et se fixant, d'autre part, par trois digitations distinctes sur le bord inférieur de la face externe des 2e, 3e et 4e côtes ; ces trois digitations sont obliques en haut et en avant ; 3° une *portion inférieure*, se détachant de l'angle inférieur du scapulum, puis s'épanouissant en un large éventail qui vient s'insérer aux côtes suivantes (5e, 6e, 7e, 8e, 9e, et quelquefois 10e), par autant de digitations, qui affectent, les premières une direction horizontale, les autres une direction oblique en bas et en avant ; ces digitations s'entrecroisent, sur la face externe des côtes, avec les digitations d'origine du muscle grand oblique. Le grand dentelé est, suivant qu'il prend son point fixe sur le thorax ou au contraire sur l'omoplate, un muscle moteur de l'épaule ou un muscle inspirateur. En outre, il maintient l'omoplate appliquée contre le thorax : lorsqu'il est paralysé ou atrophié, l'omoplate s'écarte de la face postérieure de la cage thoracique et forme une saillie disgracieuse (*scapulum alatum*).

**4° Plan squelettique ou paroi thoracique proprement dite.** — Si nous enlevons, après les avoir étudiées, toutes les formations musculaires que nous venons d'énumérer, nous avons sous les yeux (fig. 472) la paroi thoracique proprement dite. Elle est constituée, ainsi que nous l'avons dit plus haut, par les *côtes* et, dans l'intervalle des côtes, par les *espaces intercostaux*.

A. Côtes. — Les côtes sont des os plats qui se détachent de la colonne vertébrale et qui se dirigent ensuite, comme autant d'arcades, vers le sternum. Au nombre de vingt-quatre, douze à droite et douze à gauche, elles se distinguent en *première, deuxième, troisième*, etc., en allant de haut en bas (fig. 463). Les sept premières arrivent jusqu'au sternum et se terminent sur cet os : on les appelle, pour cette raison, *côtes sternales* ou *vraies côtes*. Les cinq dernières n'atteignent pas le sternum : ce sont les *côtes asternales* ou *fausses côtes*. Les fausses côtes se subdivisent elles-mêmes

en deux groupes secondaires : les 8e, 9e et 10e, s'articulant par leur extrémité antérieure sur l'un des cartilages situés au-dessus, constituent les *fausses côtes proprement dites ;* les 11e et 12e, qui restent libres et indépendantes dans toute leur étendue, sont dites *côtes flottantes*. Morphologiquement, chacun des arcs costaux nous offre à considérer : 1° une partie postérieure ou osseuse, c'est la *côte osseuse* ou *côte vertébrale;* 2° une partie antérieure ou cartilagineuse, c'est la *côte cartilagineuse* ou *côte sternébrale,* plus connue sous le nom de *cartilage costal.*

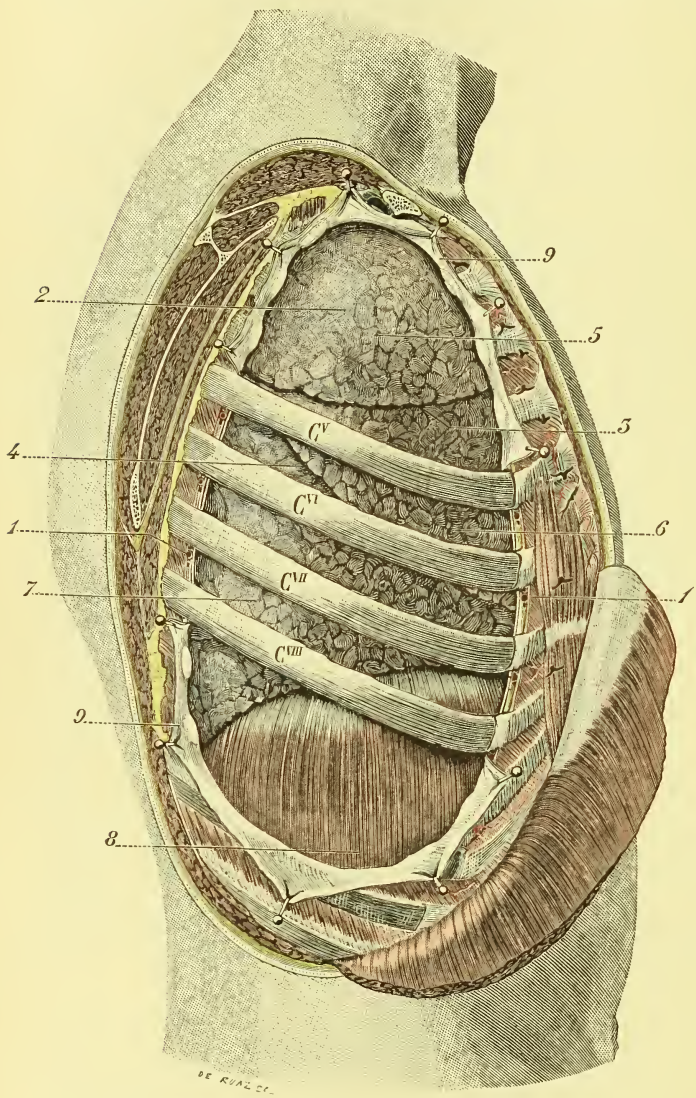


Fig. 473.

Région costale : ses rapports avec le poumon et le diaphragme.

(Même préparation que dans la figure 472 ; le plus grand nombre des côtes ont été réséquées pour laisser voir le contenu de la cavité thoracique.)

Cv, Cvi, Cvii, Cviii, cinquième, sixième, septième et huitième côtes.
1, 1, vaisseaux et nerfs intercostaux. — 2, poumon droit, avec : 3, scissure supérieure ; 4, scissure inférieure ; 5, lobe supérieur ; 6, lobe moyen ; 7, lobe inférieur. — 8, diaphragme. — 9, 9, plèvre costale, attirée en dehors et épinglée.
(Pour les autres indications, se reporter à la figure 472 et à sa légende.)

a. *Côtes osseuses ou côtes vertébrales.* — Les côtes osseuses ou côtes proprement dites s'implantent obliquement sur la colonne vertébrale, de façon à former avec cette tige osseuse un angle aigu à ouverture inférieure : remarquons, en passant, que cet angle est d'autant plus aigu qu'il s'agit d'une côte placée plus bas dans la série.

De la colonne vertébrale, les côtes se portent obliquement en bas, en dehors et en avant. Dans ce trajet elles décrivent deux courbures : une première courbure, dont la concavité se dirige en dedans, c'est la *courbure sur le plat* ou *courbure d'enroulement;* une deuxième courbure, *courbure sur les bords* ou *courbure de torsion,* en raison de laquelle une côte quelconque, placée sur un plan horizontal, ne touche ce plan que par deux points seulement, sa partie moyenne et l'une de ses extrémités.

Chaque côte, étudiée isolément, nous offre à considérer une face externe et une face interne, un bord supérieur et un bord inférieur : ce dernier est creusé d'une

gouttière, la *gouttière costale*, dans laquelle (ou au-dessous de laquelle) chemine le paquet vasculo-nerveux de l'espace intercostal.

Envisagées au point de vue structural, les côtes osseuses, bien que conformées en apparence comme les os longs, présentent, comme nous l'avons déjà dit, la structure des os plats. Dépourvues de canal médullaire, elles se composent essentiellement de deux lames compactes, réunies par leurs bords et interceptant entre elles une masse centrale, aplatie comme elles, de tissu spongieux.

Les côtes, en raison de leur structure et de leur courbure, donnent au thorax la souplesse qui le caractérise ; tout ce que nous avons dit plus haut au sujet de l'élasticité de la cage thoracique (voy. p. 670) s'applique donc aux côtes. Malgré cette souplesse, qui permet à l'arc costal de résister dans une certaine mesure aux traumatismes, les fractures des côtes sont très fréquentes : d'après Malgaigne, on les observerait une fois sur neuf fractures en général. Elles se produisent, lorsqu'une pression exagérée s'exerce sur la poitrine, soit latéralement, soit dans un sens antéro-postérieur (fig. 474). Dans le premier cas, le corps vulnérant, pressant sur la convexité de l'arc costal, tend à redresser sa courbure ; la solution de continuité commence alors sur la table interne de l'os : c'est la *fracture en dedans* de J. L. Petit. Dans le second cas, la pression, s'exerçant aux deux extrémités de l'arc costal, tend à en exagérer la courbure ; dans ce cas, la rupture de l'os commence par la table externe : c'est la *fracture en dehors* de J. L. Petit. De toutes les côtes, les 4e, 5e, 6e et 7e sont celles qui sont les plus exposées à la fracture ; les trois premières côtes, en effet, sont protégées par la clavicule ainsi que par les masses musculaires de l'épaule, et les dernières sont très mobiles sur le sternum. Ajoutons que les côtes sont un des sièges de prédilection de la tuberculose osseuse.

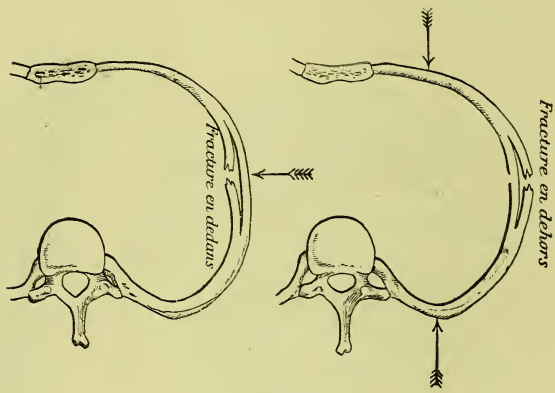

Fig. 474.
Schéma montrant les deux modes de production des fractures de côtes (d'après Forgue).

b. *Cartilages costaux.* — Les cartilages costaux sont au nombre de vingt-quatre, douze de chaque côté. On les désigne, comme les côtes, sous les dénominations numériques de *premier, deuxième, troisième,* etc., en procédant de haut en bas. Les sept premiers prolongent les côtes jusqu'au sternum ; chacun des trois suivants (le 8e, 9e et 10e), n'atteignant pas le sternum, s'insère sur le cartilage situé immédiatement au-dessus ; quant aux deux derniers, ils se perdent au milieu des muscles larges de l'abdomen. Les cartilages costaux diffèrent les uns des autres par leur direction : le premier est oblique en bas et en dedans ; les deuxième et troisième sont horizontaux ; le quatrième est oblique en haut ; les cinquième, sixième et septième sont de plus en plus obliques en haut et en dedans. Ils diffèrent également par leur longueur, longueur qui va en augmentant de haut en bas : ainsi, le premier ne mesure que deux centimètres environ ; le septième, douze à quatorze centimètres.

c. *Articulations des côtes.* — Les côtes osseuses sont unies au rachis, et les cartilages costaux au sternum, par des articulations que nous avons déjà

décrites en étudiant la région dorsale (p. 536) et la région sternale (p. 678); nous n'envisagerons donc ici que les articulations qui réunissent les cartilages costaux aux côtes osseuses correspondantes. Ces articulations, dites *chondro-costales*, sont des synarthroses, la surface costale un peu excavée et la surface cartilagineuse correspondante un peu renflée se juxtaposant et s'unissant intimement l'une à l'autre : aussi, la luxation vraie des cartilages costaux sur la côte correspondante n'est-elle jamais observée; quand elle paraît exister, c'est toujours d'une fracture qu'il s'agit. En raison de la longueur croissante de haut en bas des cartilages costaux, les articulations chondro-costales, repérées sur le thorax, forment une ligne courbe à concavité dirigée en dehors ; rappelons que c'est sur cette ligne que l'on rencontre, chez les rachitiques, les *nouures* qui forment le *chapelet* signalé précédemment.

*B*. Espaces intercostaux. — Les espaces intercostaux se trouvent situés, comme leur nom l'indique, dans l'intervalle des côtes. Au nombre de vingt-deux, onze de chaque côté, ils se distinguent en *premier, deuxième, troisième*, etc., en allant de haut en bas. Chacun d'eux nous offre à considérer deux portions : une portion postérieure, la plus étendue des deux, comprise entre les côtes osseuses ou côtes proprement dites (*portion intercostale*); une portion antérieure, relativement toute petite, répondant aux cartilages costaux (*portion interchondrale*).

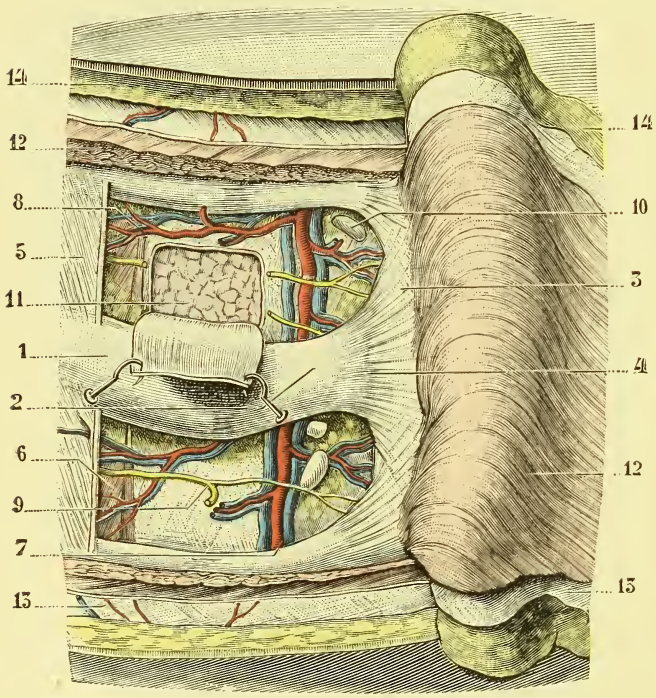


Fig. 475.
Extrémité antérieure de deux espaces intercostaux du côté droit.

1, troisième côte. — 2, troisième cartilage costal. — 3, sternum. — 4, articulation chondro-sternale. — 5, intercostal externe. — 6, intercostal interne. — 7, artère et veines mammaires internes. — 8, artère et veines intercostales antérieures. — 9, terminaison du nerf intercostal. — 10, ganglions mammaires internes. — 11, poumon, vu à travers une petite fenêtre pratiquée dans la plèvre costale. — 12, grand pectoral, sectionné et renversé en dedans. — 13, aponévrose superficielle. — 14, peau et tissu cellulaire sous-cutané.

a. *Dimensions*. — La hauteur des espaces intercostaux varie suivant que l'on considère la portion intercostale proprement dite ou la portion interchondrale. Au niveau des côtes osseuses et des articulations chondro-costales, la hauteur de l'espace mesure, en moyenne, deux centimètres et est sensiblement la même pour tous les espaces. — Envisagée dans la portion interchondrale, elle varie suivant l'espace considéré. Au niveau des 1er, 2e, 3e et 4e espaces, la hauteur est de 15 à 18 millimètres (fig. 475); elle est suffisante pour que le chirurgien puisse, en passant au travers de l'espace intercostal, pénétrer dans la profondeur et aller, par exemple, lier l'artère mammaire interne. Mais au niveau du 5e espace

la hauteur n'est plus que de 3 à 4 millimètres. Elle est encore moindre au niveau du 6e espace : cet espace, en effet, est représenté seulement par une étroite fente que comble même, à 4 ou 5 centimètres en dehors du bord du sternum, un pont cartilagineux de 3 ou 4 centimètres de longueur réunissant le 7e cartilage costal au 6e. Il résulte de cette disposition que, au niveau des 5e et 6e espaces, le chirurgien ne pourra aborder les plans profonds (pour donner issue à une collection intra-péricardique, par exemple) qu'en réséquant les cartilages costaux correspondants ; il ne pourra passer par l'espace lui-même, en raison de son étroitesse.

b. *Muscles intercostaux.* — Les espaces que nous venons de décrire sont fermés par les muscles dits *intercostaux*. Ce sont des muscles larges et minces, réunissant, pour chaque espace intercostal, le bord inférieur de la côte qui est au-dessus au bord supérieur de la côte qui est au-dessous. On en compte deux pour chaque espace, l'un externe, l'autre interne : il existe donc, pour chaque moitié du thorax, 11 intercostaux externes et 11 intercostaux internes. Ces muscles forment à eux seuls, au niveau des espaces, la paroi thoracique. Ils sont même perforés sur certains points (*en avant* contre le bord du sternum, *en arrière* près du rachis, enfin *sur les côtés*) par des vaisseaux et des nerfs qui viennent de la profondeur : ainsi se trouvent constitués les *espaces perforés antérieur, postérieur, latéral*. Ces espaces perforés, véritables points faibles de l'espace intercostal, ont, au point de vue pathologique, un certain intérêt : c'est ainsi qu'au niveau de l'espace perforé antérieur, nous voyons le tissu cellulaire sous-pleural se trouver presque en communication directe avec le tissu cellulaire sous-cutané.

Revêtant la forme de l'espace qu'il est destiné à combler, chaque intercostal mesure toute la hauteur de cet espace. Mais il est un peu moins long que lui, de telle sorte que, partant de l'une des extrémités de l'espace, il ne peut aller jusqu'à l'extrémité opposée : c'est ainsi que les intercostaux externes, qui s'étendent en arrière jusqu'à l'extrémité vertébrale de l'espace intercostal, s'arrêtent en avant à l'articulation de la côte avec le cartilage costal correspondant ; de même, les intercostaux internes qui, en avant, commencent au sternum, où leur épaisseur atteint 5 à 6 millimètres, ne dépassent pas en arrière l'angle des côtes. Il est à remarquer, toutefois, que les uns et les autres sont prolongés jusqu'à l'extrémité qu'ils n'atteignent pas, par une lame aponévrotique.

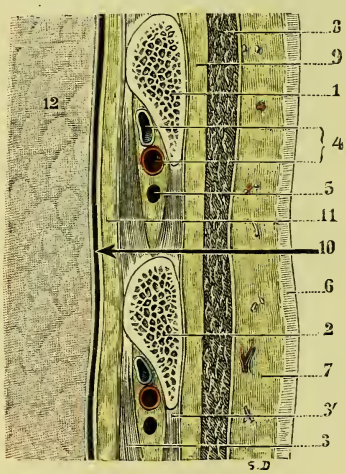


Fig 476.

Coupe vertico-transversale passant par la partie moyenne du sixième espace intercostal.

1, sixième côte. — 2, septième côte. — 3, 3', muscles intercostaux interne et externe. — 4, vaisseaux intercostaux. — 5, nerf intercostal. — 6, peau. — 7, tissu cellulaire sous-cutané. — 8, muscle grand dentelé. — 9, tissu cellulaire sous-musculaire. — 10, plèvre avec ses deux feuillets. — 11, tissu cellulaire sous-pleural. — 12, poumon.

Les faisceaux constitutifs des intercostaux externes s'insèrent en haut, sur le bord inférieur (lèvre externe) de la côte qui est au-dessus ; de là, ils se portent obliquement de haut en bas et d'arrière en avant et viennent se fixer, en bas, sur le bord supérieur de la côte qui est au-dessous. Les faisceaux des intercostaux internes s'attachent de même, d'une part sur le bord inférieur (lèvre interne) de la côte qui est au-dessus, d'autre part sur le bord supérieur de la côte qui est au-dessous ; ces faisceaux, obliques de haut en bas et d'avant en arrière, croisent en sautoir les faisceaux correspondants des intercos-

taux externes, dont l'obliquité est dirigée en sens contraire. Dans chaque espace intercostal, l'intercostal externe et l'intercostal interne sont séparés l'un de l'autre par un espace triangulaire à base supérieure (fig. 476), très marqué en arrière, et s'atténuant ensuite au fur et à mesure qu'on se rapproche du sternum. C'est dans cet espace que cheminent, plongés dans une couche celluleuse plus ou moins développée, les vaisseaux et nerfs intercostaux, se superposant comme suit, en allant de haut en bas : tout d'abord la veine, puis l'artère et, enfin, le nerf. On y trouve aussi quelques vaisseaux lymphatiques, qui aboutissent, soit aux ganglions du groupe mammaire interne, soit aux ganglions du médiastin postérieur.

Envisagés au point de vue structural, les muscles intercostaux, soit internes, soit externes, sont constitués à la fois par des faisceaux charnus et par des faisceaux aponévrotiques. Leur rôle dans la mécanique respiratoire a été très controversé : ils ont été considérés tour à tour soit comme inspirateurs, soit comme expirateurs, soit à la fois comme inspirateurs et expirateurs. Ces muscles, selon nous, ont un rôle beaucoup plus modeste que celui qu'on leur accorde généralement : ils jouent, relativement à la cavité qui loge l'appareil cardio-pulmonaire, l'office de simples parois élastiques. Nous estimons, en conséquence, qu'ils n'interviennent jamais, par leur contractilité, dans la respiration ordinaire. Ils ne doivent entrer en jeu d'une façon véritablement active et se contracter réellement que dans les actes respiratoires exagérés et anormaux pour lutter contre la pression aérienne également exagérée et anormale, que cette pression vienne du dehors, comme cela se produit dans une forte inspiration, ou qu'elle vienne du dedans, comme cela s'observe dans une expiration violente et contrariée. Les intercostaux, on le voit, n'ont, dans l'acte respiratoire, qu'une importance bien secondaire et voilà pourquoi l'élément conjonctif se substitue peu à peu, dans ces lames musculaires, à l'élément contractile.

**4° Couche musculaire profonde.** — Au delà des côtes et des intercostaux internes, nous rencontrons un nouveau système musculaire, mais celui-ci bien rudimentaire, le système des *sous-costaux*. Ce sont de petites languettes musculaires, rubanées et fort minces, situées entre la plèvre pariétale et l'extrémité postérieure des intercostaux internes. Ces petits muscles, moitié charnus, moitié aponévrotiques, se détachent de la face interne d'une côte pour se fixer d'autre part sur la face interne, soit de la côte sous-jacente, soit de celle qui la suit. Le plus souvent, les sous-costaux supérieurs font défaut, et la série se trouve réduite alors à quelques faisceaux plus ou moins grêles, couchés sur les côtes inférieures. Il convient d'ajouter qu'on rencontre encore : 1° sur la face interne et le bord supérieur des six dernières côtes, les insertions du diaphragme s'entrecroisant avec celles du transverse ; 2° à la partie antérieure de la région et sur le même plan que les sous-costaux, les insertions costales du triangulaire du sternum (voy. *Région sternale*). Morphologiquement, les sous-costaux et le triangulaire du sternum continuent au thorax, le muscle transverse de l'abdomen, de même que les intercostaux internes et les intercostaux externes continuent les deux muscles petit oblique et grand oblique.

La face interne des côtes, les intercostaux internes et les sous-costaux sont recouverts d'une mince couche de tissu cellulaire (*tissu cellulaire sous-pleural*), sur laquelle s'étale enfin le feuillet pariétal de la plèvre, le dernier plan qui nous sépare de la cavité thoracique et des poumons (fig. 473). C'est grâce à ce tissu cellulaire qu'il est possible, dans les opérations destinées à aborder le cœur (cardiorrhaphie pour blessures du cœur), de décoller le feuillet pariétal de la plèvre de la face profonde du volet thoracique, et de faire ensuite basculer ce dernier en dehors sans ouvrir la cavité pleurale. Disons encore que c'est dans ce tissu cellulaire sous-pleural que se développent les abcès sous-costaux qui sont consécutifs d'ordinaire aux ostéites costales ou aux lésions pleurales, mais qui parfois peuvent apparaître sans cause connue et simuler une pleurésie purulente enkystée (*péripleurite primitive aiguë*).

**5° Vaisseaux et nerfs.** — La région costale, bien que richement irriguée, ne renferme aucun vaisseau de gros calibre. On ne doit pas oublier, cependant, qu'une

blessure intéressant les vaisseaux de la région peut donner naissance à une hémorrhagie mortelle : cela tient à ce que la plèvre, avec laquelle ces vaisseaux sont en rapport plus ou moins intime, étant lésée en même temps qu'eux, le sang se trouve attiré dans la cavité pleurale, humé pour ainsi dire par l'aspiration thoracique, et s'y accumule en quantité plus ou moins considérable (*hémothorax*).

*A*. Artères. — Les artères proviennent de trois sources : de l'axillaire, des intercostales et de la mammaire interne.

a. *Axillaire*. — L'axillaire jette sur la face antéro-latérale du thorax : 1° la branche thoracique de l'*acromio-thoracique;* 2° la *thoracique inférieure* ou *mammaire externe;* 3° quelques rameaux de la *sous-scapulaire*. Ces différentes artères, fréquemment anastomosées avec les rameaux perforants des intercostales, s'épuisent dans les muscles grand pectoral, petit pectoral, grand dentelé, grand dorsal, dans la glande mammaire et dans les téguments de la région.

b. *Intercostales*. — Les intercostales, ainsi appelées parce qu'elles parcourent d'arrière en avant les espaces intercostaux, sont au nombre de douze de chaque côté, la première occupant le premier espace intercostal, la douzième cheminant au-dessous de la douzième côte. De ces douze artères intercostales, les deux ou trois premières proviennent de l'*intercostale supérieure*, branche de la sous-clavière. Toutes les autres, c'est-à-dire les dix ou les neuf dernières, sont fournies par l'aorte thoracique : on les appelle, pour cette raison, les *intercostales aortiques*.

Le mode de distribution des intercostales est le même, du reste, pour toutes ces artères quelle que soit leur provenance. Chacune d'elles, en passant au niveau du trou de conjugaison correspondant, envoie un *rameau dorso-spinal* au rachis et aux parties molles de la région dorsale ; puis, s'engageant entre l'intercostal interne et l'intercostal externe, elle vient se loger dans la gouttière costale (fig. 472, 18), entre la veine qui est au-dessus et le nerf qui est au-dessous. Arrivée au tiers antérieur de l'espace intercostal, elle abandonne cette gouttière pour se placer à la partie moyenne de l'espace et se partager bientôt en deux rameaux, l'un supérieur, l'autre inférieur, lesquels viennent s'anastomoser par inosculation avec les *intercostales antérieures* du même espace, branches de la mammaire interne.

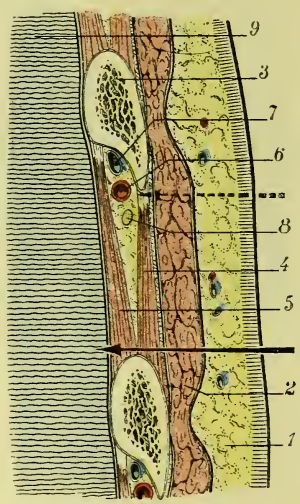


Fig. 477.
Coupe frontale schématique du thorax, destinée à montrer en quel point il faut ouvrir l'espace intercostal pour évacuer un épanchement pleurétique.

1, peau et tissu cellulaire. — 2, grand dentelé. — 3, côte. — 4, intercostal externe. — 5, intercostal interne. — 6, artère intercostale — 7, veine. — 8, nerf. — 9, épanchement pleurétique.

La flèche en trait plein indique en quel point il faut pratiquer l'opération de l'empyème. La flèche pointillée montre les dangers qu'il y aurait à choisir, pour faire l'opération, le bord inférieur de la côte qui limite l'espace en haut.

Dans leur trajet demi-circulaire autour du thorax, les artères intercostales abandonnent de nombreux rameaux aux côtes, aux muscles intercostaux, à la plèvre et au tissu cellulaire sous-pleural, à la glande mammaire, aux muscles et à la peau du thorax.

Les rapports intimes que l'artère intercostale présente, pendant une partie de son trajet, avec la côte qui limite en haut l'espace correspondant, ont une ertaine importance chirurgicale. Ils nous expliquent pourquoi, dans les interventions qui

se pratiquent au niveau de l'espace intercostal (*opération de l'empyème*), on conseille de suivre le bord de la côte qui le limite en bas et non celui de la côte qui le limite en haut, ce qui exposerait à la blessure de l'artère (fig. 477). Ils nous expliquent encore les faits de déchirure de l'artère intercostale observés à la suite d'une fracture de côte, accident moins rare que ne le croyait Malgaigne (si l'on s'en rapporte aux faits recueillis par Paulet) et susceptible de donner naissance à une hémorrhagie intra-pleurale mortelle.

c. *Mammaire interne.* — La mammaire interne, branche de la sous-clavière, se porte, immédiatement après son origine, derrière l'extrémité interne de la clavicule. Elle croise ensuite le cartilage de la première côte et descend alors dans le thorax, (fig. 468,13) le long du bord du sternum et parallèlement à lui (excellent point de repère quand on pratique la ligature de la mammaire interne) ; elle en est séparée par un intervalle qui va en augmentant du premier au sixième espace intercostal : l'artère est, en effet, à 10 millimètres de ce bord sternal au niveau du premier espace ; elle en est à 12 millimètres au niveau du deuxième ; à 12 ou 13 millimètres au niveau du troisième (fig. 475) ; à 13 ou 15 millimètres au niveau du quatrième et du cinquième ; enfin, à 20 millimètres au niveau du sixième (Delorme et Mignon, 1895). Dans ce trajet, l'artère chemine entre les cartilages costaux et les espaces intercostaux d'une part, le triangulaire du sternum d'autre part. C'est au travers de l'espace intercostal que le chirurgien l'aborde, plus exactement au travers de l'un des trois ou quatre premiers espaces, dont la hauteur est suffisante pour que l'on ait une voie d'accès facile sur le vaisseau. L'opérateur doit traverser successivement (fig. 478,*a*) : la peau, le tissu cellulaire sous-cutané, le grand pectoral, l'aponévrose qui continue l'intercostal externe et, enfin, l'intercostal interne épais de 5 à 6 millimètres ; il trouve alors, à 13 ou 15 millimètres du bord sternal, l'artère mammaire et ses deux veines couchées sur le triangulaire du sternum et plongées dans une couche cellulo-adipeuse, où sont également logés les ganglions lymphatiques mammaires. Le triangulaire du sternum, plus ou moins atrophié suivant les sujets, manquant même par places, sépare, seul, l'artère de la plèvre : aussi faut-il prendre de grandes précautions pour éviter l'ouverture de la cavité pleurale pendant qu'on dénude le vaisseau et qu'on le charge sur l'aiguille.

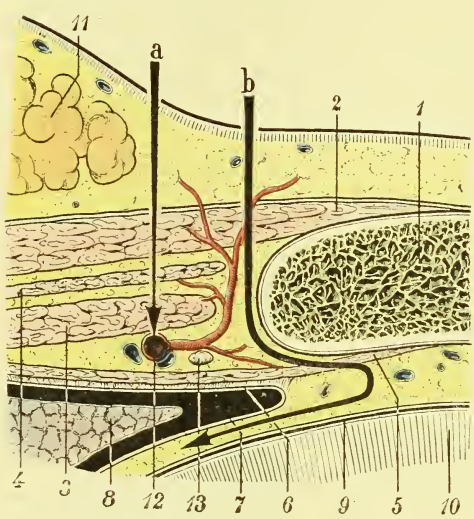


Fig. 478.

Rapports de l'artère mammaire interne et rapports du cul-de-sac pleural gauche avec le péricarde.

(Coupe horizontale du thorax passant par le 5e espace intercostal gauche (schématisée.)

1, sternum. — 2, grand pectoral. — 3, intercostal interne. — 4, intercostal externe. — 5, triangulaire du sternum. — 6, plèvre pariétale adhérente au triangulaire. — 7, plèvre médiastine non adhérente au péricarde. — 8, poumon. — 9, péricarde. — 10, cœur. — 11, mamelle. — 12, artère mammaire interne et ses veines. — 13, ganglion.
*a*, flèche montrant les plans à traverser dans la ligature de la mammaire interne. — *b*, flèche indiquant le moyen de récliner le cul-de-sac pleural gauche, sans le léser, pour aborder le péricarde.

Arrivée au niveau du sixième espace intercostal, la mammaire interne se partage en deux branches terminales (la *musculo-phrénique* et l'*abdominale*), que nous retrouverons à propos des parois abdominales. Rappelons ici que la branche abdo-

minale s'anastomose largement, dans l'épaisseur du muscle grand droit, avec les branches ascendantes de l'épigastrique.

Dans son trajet descendant, la mammaire interne jette dans toutes les directions de nombreux rameaux, dont les plus importants sont les rameaux externes appelés *artères intercostales antérieures*. Ces artères (fig. 475,8), au nombre de deux pour chaque espace, l'une supérieure, l'autre inférieure, s'engagent entre l'intercostal interne (qu'elles perforent) et l'intercostal externe et, se portant alors de dedans en dehors, viennent s'anastomoser, ainsi que cela a été dit plus haut, avec les deux branches de bifurcation des intercostales postérieures.

*B.* Veines — Les veines de la région costale se divisent en superficielles et profondes. — Les *veines superficielles* forment, dans le tissu cellulaire sous-cutané, un réseau à mailles fort irrégulières communiquant à la fois : en dedans, avec celui du côté opposé; en dehors, avec les veines de l'épaule; en haut, avec les veines du cou; en bas, avec les veines de la paroi abdominale (voy. *Région costo-iliaque*). — Les *veines profondes* suivent exactement le trajet des artères homonymes. Les *veines thoraciques externes*, se portant en dehors et en haut, viennent s'ouvrir dans la veine axillaire. Les *veines intercostales*, cheminant en sens inverse des artères auxquelles elles correspondent, viennent, au-devant de la colonne vertébrale, constituer la grande et la petite azygos (voy. *Médiastin postérieur*). Quant aux *veines mammaires internes* (il y en a deux pour chaque artère, l'une en dedans, l'autre en dehors), elles aboutissent au tronc veineux brachio-céphalique correspondant. Il convient d'ajouter que les deux veines mammaires internes d'un même côté se réunissent d'ordinaire en un seul tronc au niveau de la première côte.

*C.* Lymphatiques. — Les lymphatiques se divisent, comme les veines, en superficiels et profonds. — Les *lymphatiques superficiels* ou *précostaux* cheminent dans le tissu cellulaire sous-cutané. Ils se rendent, la plus grande partie aux ganglions de l'aisselle, quelques-uns aux ganglions sus-claviculaires, quelques-uns enfin aux ganglions mammaires internes. — Les *lymphatiques profonds ou intercostaux*, ainsi appelés parce qu'ils se trouvent situés entre les deux muscles intercostaux, se jettent : 1° les *postérieurs*, dans de petits ganglions situés au niveau de la tête de la côte, entre la plèvre pariétale et l'origine de l'intercostal externe; ils répondent à l'espace perforé postérieur; 2° les *antérieurs*, dans les ganglions qui accompagnent l'artère mammaire interne (*ganglions mammaires internes*, fig. 475 et 468) et qui, en nombre variable (6 à 8 de chaque côté), répondent aux trous perforés antérieurs. Sur leur trajet, on rencontre parfois, entre l'intercostal interne et l'intercostal externe, de petits ganglions (*ganglions intercostaux*) qui sont situés, lorsqu'ils existent, au niveau de l'espace perforé latéral. Ajoutons que, au niveau des trois espaces perforés, les lymphatiques profonds s'anastomosent avec les lymphatiques superficiels et qu'ils reçoivent, d'autre part, des anastomoses des lymphatiques de la plèvre pariétale, anastomoses particulièrement nombreuses, comme l'a récemment démontré Souligoux (1894), dans les cas où la plèvre est enflammée.

La disposition des lymphatiques de la région costale présente un certain intérêt au point de vue de la pathogénie des *abcès froids thoraciques*. Ces collections tuberculeuses, relativement très fréquentes comme on le sait, ont été, pendant longtemps, considérées comme toujours consécutives à une ostéite costale. Or, les recherches modernes, et en particulier celles de Souligoux, ont prouvé que, si dans les abcès froids thoraciques les lésions costales sont la règle, ces lésions ne sont pas toujours primitives et qu'elles peuvent être secondaires à une lésion pleurale

ou pleuro-pulmonaire, comme Leplat le soutenait déjà en 1865 : en d'autres termes ces recherches ont prouvé qu'à côté d'*abcès d'origine costale* (fig. 479, 1), il existait des *abcès d'origine pleuro-pulmonaire* (fig. 479, 2, ). Or, ces abcès d'origine pleuro-pulmonaire ne sont autre chose qu'une adéno-lymphangite tuberculeuse des lymphatiques costaux, adéno-lymphangite consécutive à une tuberculose pleurale ou pleuro-pulmonaire, laquelle s'est propagée, par les anastomoses précitées des vaisseaux lymphatiques, à l'espace sous-pleural, à l'espace intercostal et à la côte, enfin au tissu cellulaire sous-cutané. On s'explique dès lors, si l'on se rappelle ce que nous avons dit plus haut du siège de ces anastomoses lymphatiques, pourquoi ces abcès froids thoraciques s'observent le plus souvent au niveau des espaces perforés, pourquoi aussi ils sont habituellement formés de deux poches, l'une sus-costale, l'autre sous-costale, communiquant entre elles par un ou plusieurs orifices souvent petits et qu'il faut chercher avec soin quand on intervient, si l'on ne veut s'exposer à faire une opération incomplète.

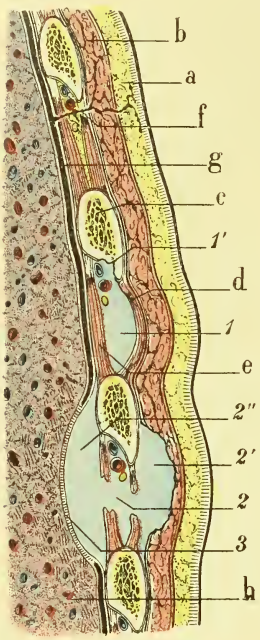


Fig. 479.
Les deux types principaux d'abcès froid thoracique (schéma).

Coupe sagittale de la paroi thoracique.

*a*, tissu cellulaire sous-cutané. — *b*, grand pectoral. — *c*, côte. — *d*, intercostal externe. — *e*, intercostal interne. — *f*, lymphatique intercostal anastomosé, d'une part avec les lymphatiques pleuraux, d'autre part avec les lymphatiques superficiels. — *g*, plèvre. — *h*, poumon.

1, abcès d'origine costale. — 1', point d'ostéite costale. — 2, abcès d'origine pleuro-pulmonaire, avec : 2', poche sus-costale ; 2", poche sous-costale communiquant avec 2' au travers de l'espace intercostal. — 3, lésion pleuro-pulmonaire.

*D*. Nerfs. — Les nerfs de la région costale proviennent de plusieurs sources, savoir : 1° du *plexus cervical* (branches sus-claviculaires, venant se terminer dans les téguments qui sont situés au-dessous de la clavicule); 2° du *plexus brachial* (nerf du grand pectoral, nerf du petit pectoral, nerf du grand dentelé pour les muscles de même nom); 3° des *nerfs intercostaux*.

Les nerfs intercostaux sont constitués par les branches antérieures des douze paires dorsales. Il sont au nombre de douze, un pour chaque espace. Chacun d'eux chemine d'abord entre l'intercostal externe et la lame fibreuse qui prolonge jusqu'aux corps vertébraux le muscle intercostal interne. Dans cette partie de son trajet le nerf est contigu à la plèvre : aussi, dans le cas de pleurésie, l'inflammation de la séreuse se propage-t-elle avec la plus grande facilité au cordon nerveux ; c'est à cette propagation, rappelons-le en passant, que Piorry, Bouillaud, et Beau attribuaient le « point de côté », dont se plaignent les malades atteints d'une d'inflammation pleuro-pulmonaire. Le nerf s'engage ensuite entre les deux intercostaux et conserve cette situation jusqu'à l'extrémité antérieure de l'espace intercostal, où il se termine. Nous avons déjà vu qu'il était placé au-dessous de l'artère.

Dans ce long trajet demi-circulaire, les intercostaux abandonnent : 1° de nombreux rameaux musculaires pour les muscles intercostaux, surcostaux et sous-costaux; 2° de petits filets sensitifs pour les côtes, leur périoste et probablement aussi le feuillet pariétal de la plèvre; 3° enfin, deux rameaux cutanés, dits *perforants*, l'un antérieur, l'autre latéral. — Le *rameau perforant latéral* se sépare du nerf intercostal à la partie moyenne de l'espace intercostal. Il perfore de dedans en dehors le muscle intercostal externe et vient se ramifier dans la peau de la région costale. Rappelons,

en passant, que les rameaux perforants latéraux du deuxième et du troisième nerf intercostal traversent le creux de l'aisselle pour venir se distribuer à la face interne du bras. — Le *rameau perforant antérieur* constitue pour ainsi dire la partie terminale de l'intercostal lui-même. Il se dégage des muscles intercostaux au voisinage du sternum (espace perforé antérieur) et se distribue aux téguments de la paroi antérieure du thorax, à la partie interne de notre région costale et à la région sternale. C'est au niveau de ces diverses branches perforantes que siègent les points douloureux de la névralgie intercostale.

## § 3 — RÉGION MAMMAIRE

La région mammaire peut être définie : la partie de la paroi thoracique qui est occupée par le sein ou mamelle. C'est, comme on le voit, une simple annexe de la région costale ou, plus exactement, une annexe de ses couches superficielles, la glande mammaire n'étant, embryologiquement, qu'une glande cutanée qui s'est hautement différenciée et a atteint un développement remarquable. A peu près insignifiante chez l'homme, dont les mamelles sont restées à un état rudimentaire, la région mammaire acquiert chez la femme un intérêt tout particulier en raison de l'importance physiologique et pathologique que présentent, chez elle, la glande mammaire et ses enveloppes.

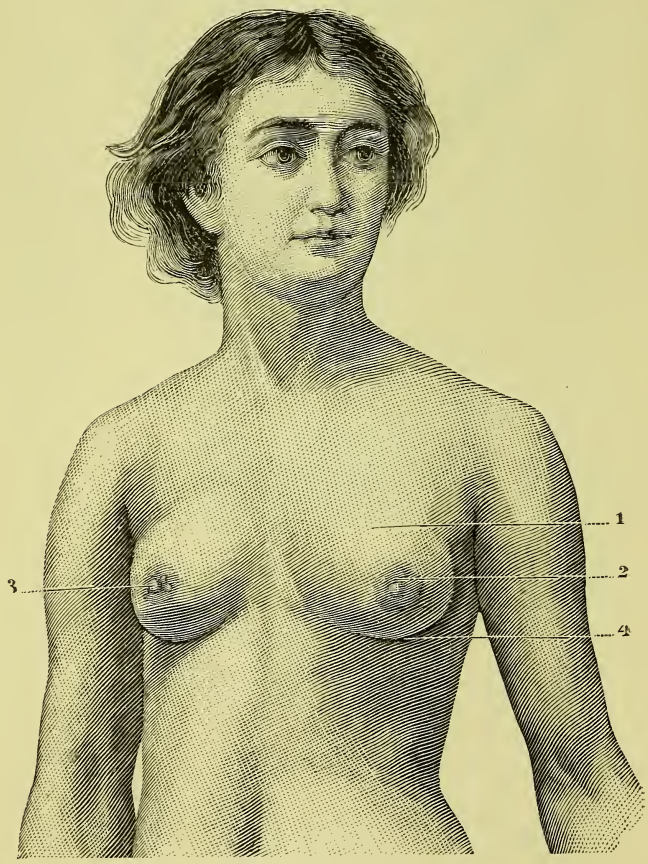


Fig 480.
La mamelle chez la femme, vue antérieure (jeune femme, nullipare) (T.)
1, mamelle. — 2, aréole. — 3, mamelon. — 4, sillon sous-mammaire.

**1° Limites.** — Elles sont, les unes superficielles les autres, profondes. *Superficiellement,* la région mammaire a exactement les mêmes limites que la mamelle : ces limites se confondent avec la circonférence de cette dernière. Très réduite chez l'homme, où elle n'est représentée que par le mamelon et l'aréole, elle présente, chez la femme, des dimensions considérables, quoique très variables : nous verrons plus loin, en effet, que, à côté de mamelles très volumineuses, il existe des mamelles de volume moyen et des mamelles de dimensions fort restreintes. En

général, la mamelle occupe l'intervalle compris entre la troisième et la septième côte et s'étend, en largeur, du bord du sternum au creux de l'aisselle. — *Profondement,* nous arrêterons la région mammaire à l'aponévrose superficielle, c'est-à-dire à l'aponévrose qui recouvre le grand pectoral. Elle ne repose donc pas directement sur les côtes et les espaces intercostaux : elle en est séparée par une aponévrose et par deux plans musculaires qui répondent, le premier au grand pectoral, le second au petit pectoral. Ces trois plans, il est à peine besoin de le rappeler, appartiennent à la région costale.

La région mammaire est une région paire et symétrique : les mamelles, en effet, dans les conditions normales, sont au nombre de deux, l'une droite, l'autre gauche (fig. 480). L'absence de mamelles (*amastie*), qu'elle soit bilatérale ou unilatérale, est rare. Il n'en est pas de même de l'augmentation de nombre (*polymastie*). D'après Mitchell Bruce (1879), cette polymastie s'observerait dans la proportion de 7 p. 100, et plus souvent chez l'homme que chez la femme : elle serait même héréditaire (Marie, 1893).

Il est à remarquer que les mamelles surnuméraires se développent, non pas dans des régions quelconques, mais sur des points qui, chez les animaux, présentent des mamelles normales (voy. le schéma de Williams fig. 481) : la polymastie, chez la femme, devient ainsi la reproduction d'un type qui est constant dans la série zoologique et, de ce fait, acquiert toute la signification des anomalies dites *réversives* (voy. à ce sujet, Testut, Anatomie humaine, t. IV). On les observe presque toujours sur le thorax et au-dessous des mamelles normales (Lichtenstern, Laloy) ; mais on peut en rencontrer encore en dehors des limites assignées par le schéma de Williams : ainsi, on a trouvé des mamelles surnuméraires sur l'épaule, sur le dos, dans l'épaisseur de la grande lèvre, sur la face antéro-interne de la cuisse droite (Testut).

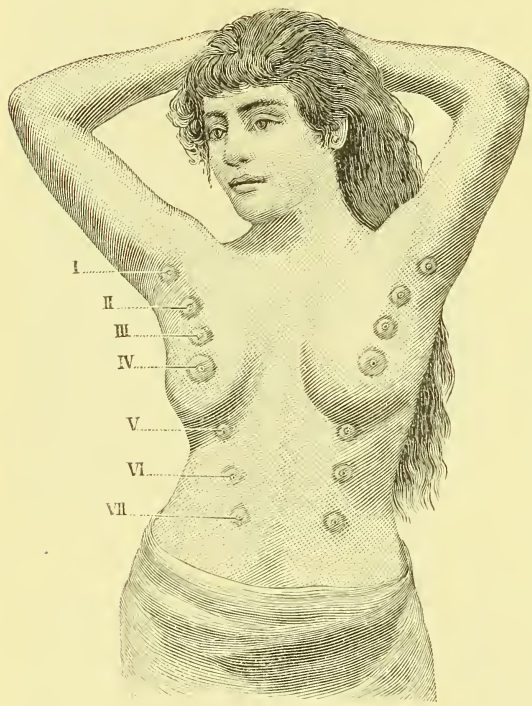


Fig. 481.

Schéma de Williams montrant quelle est la situation des mamelles surnuméraires par rapport à la mamelle normale (T).

I, II, III, IV, V, VI, VII, première, deuxième, troisième, quatrième, cinquième, sixième et septième paires de mamelles. — La quatrième paire (IV) représente les mamelles normales. — Les trois premières paires (I, II, III) répondant aux mamelles surnuméraires supérieures ; les trois dernières paires (V, VI, VII), aux surnuméraires inférieures.

Les mamelles surajoutées sont plus ou moins nombreuses : on en compte habituellement une, deux ou trois ; très rarement davantage. Rudimentaires dans la plupart des cas, elles atteignent, dans d'autres, des dimensions considérables. Le plus souvent, pendant la lactation, elles augmentent de volume et sécrètent du lait comme les mamelles principales. Fait intéressant à noter, elles peuvent, comme les mamelles normales, être le siège d'abcès, de tumeurs bénignes ou malignes, et même, d'après Williams, les tumeurs y seraient particulièrement fréquentes.

**3° Forme extérieure et dimensions.** — Le sein a, chez la femme normalement conformée (fig. 480), la forme d'une demi-sphère reposant sur le thorax par sa face plane et présentant, sur le milieu de sa face convexe, une saillie appelée mamelon, saillie que nous étudierons plus loin. Il est séparé du thorax par un sillon, bien indiqué seulement à sa partie inférieure, le *sillon sous-mammaire.* Disons, en passant, que les incisions pratiquées à ce niveau pour extirper les tumeurs bénignes de la mamelle donnent une cicatrice à peine visible.

Cette forme fondamentale du sein nous offre de nombreuses variétés en rapport, d'ordinaire, avec le développement si variable que présentent les mamelles suivant

l'âge et suivant les sujets. Lorsque la mamelle est atrophiée, elle fait, comme cela s'observe chez l'homme, un relief à peine visible. Lorsqu'elle est, au contraire, très développée, elle prend une forme plus ou moins cylindrique ; quelquefois même, chez les femmes obèses et chez les multipares qui ont nourri leurs enfants, elles deviennent molles, flasques, plus ou moins pendantes au-devant de la poitrine.

Le volume des seins à l'état normal est encore plus variable que leur forme. Disons tout d'abord que les modifications qu'ils subissent varient chez le même sujet, suivant l'âge et suivant les conditions physiologiques. Rudimentaires jusqu'à la puberté, les seins prennent, à ce moment, un accroissement brusque, comme les organes génitaux, et arrivent, en très peu de temps, à leur état de développement parfait : ils ont alors les dimensions d'un gros poing environ. Puis, après la ménopause, ils subissent l'atrophie qui frappe, à ce moment, tout l'appareil génital.

Il est à remarquer que leur volume s'accroît pendant les périodes menstruelles ; il s'accroît encore, dans des proportions considérables, vers le deuxième ou le troisième jour qui suit l'accouchement, au moment où la sécrétion lactée s'établit. Mais, quand l'allaitement est terminé, les mamelles reprennent peu à peu leurs dimensions ordinaires.

A côté de ces variations physiologiques, que l'on observe chez tous les sujets, le volume des seins présente des différences notables d'un sujet à l'autre. Il est intéressant de noter, à ce propos, que le volume du sein n'est pas toujours en rapport avec l'aptitude de la femme à allaiter son enfant ; le tissu adipeux, en effet, pouvant, dans certains cas, prendre une part beaucoup plus grande que le tissu glandulaire à la formation de la mamelle. Un autre fait intéressant à retenir, c'est que, d'une façon générale, les femmes de la campagne ont les seins plus développés que les femmes de la ville, ce qui tient à ce que beaucoup de ces dernières n'allaitent plus leurs enfants. Les mamelles s'atrophient donc, semblables en cela à tous les organes, quand elles ne remplissent pas les fonctions qui leurs sont dévolues, et il n'est pas irrationnel de penser que si les femmes des villes continuent à ne pas allaiter leurs enfants, un jour viendra où, l'hérédité aidant, leurs seins, leurs glandes mammaires tout au moins, se trouveront réduites aux proportions minuscules que présentent aujourd'hui celles de l'homme.

Le brusque accroissement que les seins subissent au moment de la puberté se produit non seulement chez la femme, mais aussi chez l'homme ; mais il est, chez ce dernier, tout à fait transitoire et disparaît rapidement. Il persiste cependant dans certains cas et l'hypertrophie qui en résulte constitue la variété de *gynécomastie* dite *primitive* ou *essentielle*.

Le travail d'hyperplasie physiologique qui s'observe au moment de la puberté est susceptible de s'exagérer (Pierre Delbet) ; on peut voir alors les mamelles s'hypertrophier au point de prendre des proportions gigantesques (on en a observé qui mesuraient plus d'un mètre de circonférence et dont le poids dépassait 30 kilos), et de constituer une véritable infirmité susceptible, même, d'entraîner la mort des malades.

Les lésions des organes génitaux ont une influence manifeste sur le développement du sein. Chez la femme, l'extirpation des ovaires entraîne souvent l'atrophie des seins ; au contraire, chez l'homme, les lésions testiculaires survenant peu après la puberté peuvent s'accompagner d'une hypertrophie mammaire, décrite sous le nom de *gynécomastie secondaire* (Pierre Delbet) : on ne la confondra pas avec la *gynécomastie primitive* signalée plus haut qui, elle, s'observe chez des sujets absolument normaux.

**4° Exploration.** — L'exploration de la région mammaire a, en pratique, une grande importance, en raison des nombreuses affections dont cette région peut être le siège. En saisissant la mamelle à pleine main, dans le sens transversal, on sent parfaitement les différents lobes de la glande à la résistance particulière qu'ils offrent aux doigts ; on reconnaît aussi leur mobilité sur les plans profonds et leur

mobilité sous la peau. La palpation étant ainsi pratiquée, il semble, parfois, qu'un lobe de la glande soit plus ferme, plus dur que les autres, ce qui peut faire croire à la présence d'un noyau pathologique. Il suffit alors, pour éviter cette erreur, de palper la mamelle, la main étant placée à plat et refoulant la glande sur le grand pectoral : la sensation de consistance donnée par le lobe disparaît si celui-ci est normal ; elle persiste, au contraire, s'il s'agit d'une lésion pathologique.

**5° Plans constitutifs.** — Envisagée sur une coupe verticale ou sur une coupe horizontale (fig. 485), la région mammaire nous apparaît comme constituée par une série de couches superposées, qui sont, en allant de la superficie vers la profondeur : 1° la *peau ;* 2° le *tissu cellulo-adipeux sous-cutané ;* 3° la *glande mammaire ;* 4° enfin, une deuxième couche cellulo-adipeuse, qui sépare la glande de l'aponévrose du muscle grand pectoral, la *couche cellulo-adipeuse rétro-mammaire.*

*A.* Peau. — La peau de la région mammaire ne se distingue en rien, sauf à sa partie moyenne, de la peau des régions avoisinantes : elle est lisse et unie, de colo-

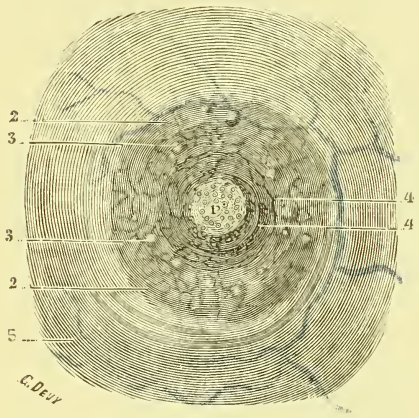


Fig. 482.
Le mamelon et son aréole, chez une femme vierge (T.).

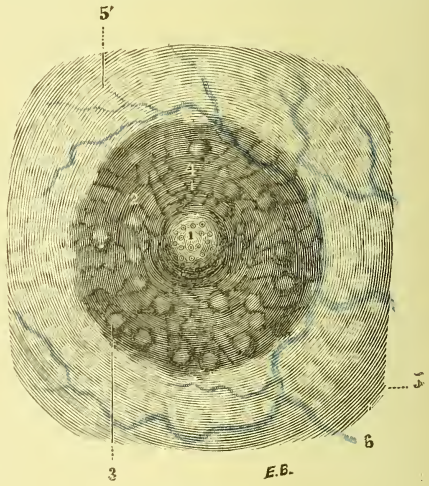


Fig. 483.
Le mamelon et son aréole, chez une femme enceinte (T.).

1, mamelon. — 2, aréole. — 3, tubercules de Morgagni (fig. 482) et tubercules de Montgomery (fig. 483). — 4, sillons à la base du mamelon. — 5, peau du sein. — 5', aréole secondaire. — 6, cercle veineux de Haller.

ration blanchâtre, recouverte de poils de duvet. Mais, à sa partie moyenne, elle se modifie sensiblement pour constituer l'aréole et le mamelon.

a. *Aréole.* — L'aréole ou *auréole* (fig. 482) est une région régulièrement circulaire, de 15 à 25 millimètres de diamètre, entourant la base du mamelon et se continuant avec elle. Elle présente une coloration foncée, plus prononcée chez les femmes brunes que chez les femmes blondes. Elle renferme des glandes sébacées volumineuses, qui font saillie à sa surface extérieure et forment ce qu'on appelle les *tubercules de Morgagni.* — L'aréole subit, sous l'influence et dès le début de la grossesse, des modifications importantes (fig. 483) : tout d'abord, elle prend une teinte plus foncée qui, suivant les sujets, varie du jaune brun au brun noirâtre ; puis, tout autour d'elle, en apparaît une autre, moins foncée et moins uniforme, c'est l'*aréole secondaire,* la précédente constituant l'*aréole primitive* ou *vraie* des accoucheurs. Enfin, les tubercules de Morgagni deviennent beaucoup plus volumineux et laissent sourdre parfois, quand on les presse, un liquide qui présente

tous les caractères du colostrum ; ils forment les saillies que l'on décrit, en obstétrique, sous le nom de *tubercules de Montgomery*. — Au niveau de l'aréole, comme au niveau du mamelon la peau est fine, adhérente au plan sous-jacent, et doublée, à sa face profonde, d'une couche de fibres musculaires lisses (*muscle sous-aréolaire*). — Elle peut être, chez les femmes qui allaitent, le siège de gerçures, de crevasses, d'eczéma. Aux dépens des tubercules de Montgomery se développent, assez souvent, de véritables abcès tubéreux (fig. 488, *c*.).

b. *Mamelon*. — Le mamelon se dresse au centre de l'aréole comme une grosse papille de forme cylindrique, longue de 10 à 12 millimètres, large de 9 à 10 millimètres. On peut rencontrer des mamelons surnuméraires (*polythélie*) ; comme aussi le mamelon normal peut faire défaut (*athélie*). Ces anomalies sont rares. Il est, par contre, relativement fréquent d'observer sur le mamelon des malformations diverses (fig. 484) qui rendent l'allaitement difficile ou même impossible :

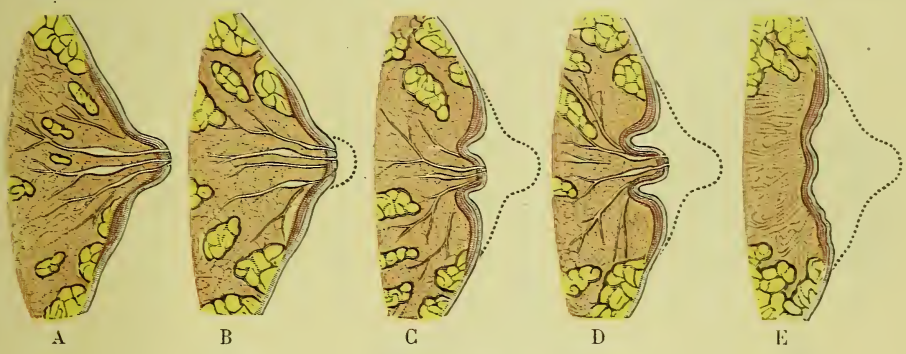


Fig. 484.
Déformations du mamelon, vues sur des coupes sagittales de la mamelle.
A, mamelon normal. — B, brièveté du mamelon. — C, invagination du mamelon. — D, ombilication du mamelon. E, rétraction du mamelon (dans le cancer).

c'est ainsi que le mamelon est souvent trop court pour que le nouveau-né puisse le saisir ; d'autres fois, il a sa forme et sa longueur normales, mais au lieu d'être en saillie à la surface de l'aréole, il est enfoui dans une sorte de dépression (*ombilication du mamelon*) ; enfin les deux malformations précédentes peuvent se combiner, c'est-à-dire que le mamelon peut être à la fois trop court et ombiliqué, et l'on a alors ce qu'on appelle l'*invagination du mamelon*. A côté de ces malformations qui, d'ordinaire, ne sont pas de cause pathologique, nous devons signaler les déformations du mamelon consécutives aux ulcérations profondes et aux abcès de la glande ; nous signalerons enfin et surtout la rétraction du mamelon (fig. 484, E) qui accompagne le développement de certaines tumeurs du sein et que l'on s'accorde à regarder comme un signe de la malignité de l'affection : en effet, c'est surtout dans le cancer qu'on l'observe.

Quoi qu'il en soit de sa forme et de sa longueur, le mamelon est irrégulier, rugueux, ridé. Sa coloration est foncée comme celle de l'aréole. Sur son sommet, existent 12 à 20 orifices, les embouchures des canaux galactophores. A son niveau, la peau est fine, très adhérente au plan sous-jacent. Elle présente, à sa face profonde, des fibres musculaires lisses, les unes circulaires, les autres longitudinales, dont l'ensemble constitue le *muscle mamillaire* : c'est à l'action de ces fibres que le mamelon doit de durcir, spontanément ou quand on le touche, phénomène que l'on désigne encore, mais à tort, sous le nom d'érection du mamelon.

En raison de sa finesse et des traumatismes qu'elle subit pendant l'allaitement

la peau du mamelon s'excorie, se crevasse avec la plus grande facilité. Les douleurs qui en résultent sont vives et peuvent aller jusqu'à empêcher la mère de donner le sein à son enfant ; en outre, ces gerçures ouvrent la porte à l'infection et sont une cause des plus importantes des abcès du sein. Ajoutons que l'on voit, parfois, se développer sur le mamelon une ulcération d'une nature spéciale qui a une tendance toute particulière à évoluer vers le cancer. Cette affection, sur l'existence réelle de laquelle on discute encore, est connue sous le nom de *maladie de Paget*, du nom du médecin anglais qui la décrivit, le premier, en 1874 : elle serait due, d'après Darier (1889), à des psorospermies.

*B*. Tissu cellulo-adipeux sous-cutané. — Au-dessous de la peau, nous rencontrons le tissu cellulo-graisseux sous-cutané. Quand on examine ce pannicule adipeux sous-cutané sur les coupes de la région (fig. 485), on le voit, à la périphérie de la glande, se diviser en deux lames d'un développement fort inégal : 1° une lame postérieure ou *rétro-mammaire*, mince, qui s'insinue entre la base de la glande et l'aponévrose du grand pectoral ; nous la retrouverons tout à l'heure ; 2° une lame antérieure ou *pré-mammaire*, épaisse, qui s'étale sur la face convexe de la glande, entre elle et la peau. Cette lame antérieure ne fait défaut qu'au niveau du mamelon et de l'aréole : en ces points, la peau repose directement sur le tissu glandulaire. — Dans bien des cas, les pelotons graisseux qui constituent le tissu cellulo-adipeux sous-cutané s'insinuent entre les lobes de la glande et s'étendent, parfois, jusqu'à la couche cellulo-adipeuse rétro-mammaire. Le pannicule adipeux pré-mammaire est subdivisé en une série de logettes par des tractus fibreux épais qui se portent de la surface de la glande à la face profonde de la peau. — C'est dans ce tissu cellulaire sous-cutané que se ramifient les vaisseaux et les nerfs destinés à la glande. On y observe parfois des abcès dits sous-cutanés (fig. 488, *e*), consécutifs, d'ordinaire, à une excoriation et à une lymphangite ; ces abcès peuvent s'étendre en nappe et dépasser même les limites de l'organe.

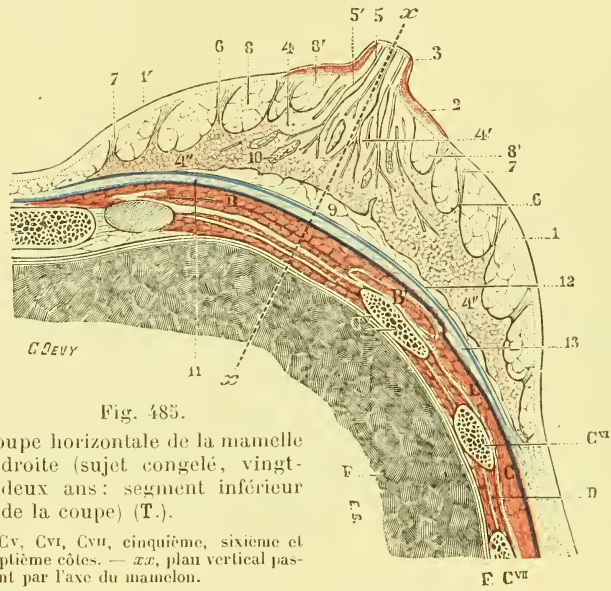


Fig. 485.
Coupe horizontale de la mamelle droite (sujet congelé, vingt-deux ans : segment inférieur de la coupe) (T.).

Cv, Cvi, Cvii, cinquième, sixième et septième côtes. — *xx*, plan vertical passant par l'axe du mamelon.

A, sternum. — B, grand pectoral. — B', petit pectoral. — C, grand dentelé. — D, intercostaux. — E, plèvre. — F, poumon.

1, peau de la mamelle (bord axillaire). — 1', peau de la mamelle (bord sternal). — 2, aréole. — 3, mamelon. — 4, glande mammaire (portion centrale), avec 4', sa portion périphérique. — 5, canaux galactophores, avec 5', leur sinus. — 6, crêtes de la glande mammaire. — 7, les cloisons fibreuses qui les continuent jusqu'au derme cutané. — 8, 8', loges adipeuses sous-cutanées. — 9, couche graisseuse rétro-mammaire. — 10, tramées graisseuses intra-mammaires. — 11, aponévrose du grand pectoral. — 12, fascia superficialis (ligament suspenseur de la mamelle). — 13, couche de tissu cellulaire lâche, située entre le fascia superficialis et l'aponévrose sous-jacente (séreuse de la mamelle).

*C*. Glande mammaire. — Au-dessous de la couche cellulo-adipeuse sous-cutanée se trouve la glande mammaire : elle se présente à nous sous la forme d'une masse grisâtre ou gris jaunâtre, revêtant la même configuration générale que la mamelle elle-même (fig. 486). Elle est irrégulièrement circulaire et envoie une série de prolonge-

ments, dont un seul, le *prolongement axillaire*, est constant (Rieffel). Ce prolongement axillaire se porte en dehors, contourne le bord inférieur du grand pectoral et empiète plus ou moins sur le creux de l'aisselle.

Vue sur une coupe (fig. 485), cette masse glandulaire comprend deux parties bien différentes : 1° une *partie périphérique* qui se délimite assez mal par rapport au tissu cellulaire sous-cutané ; de coloration jaunâtre ou rougeâtre, molle, friable, elle est formée manifestement par des grains glandulaires, que sépare les

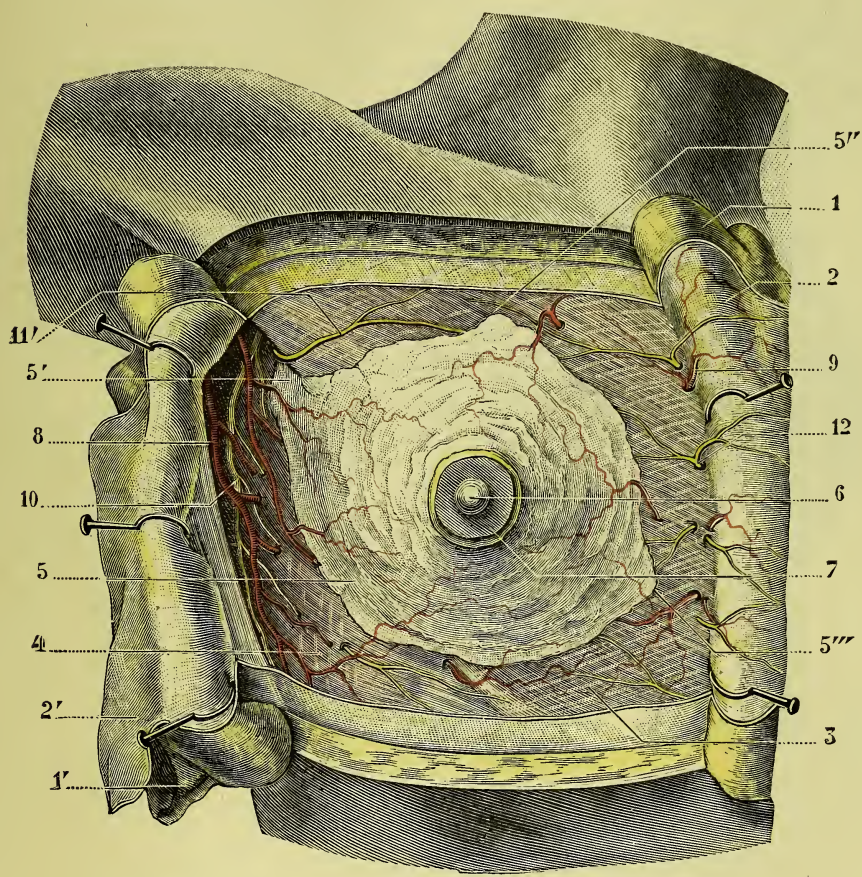


Fig. 486.
Région mammaire : la mamelle vue en place.

1, 1' lambeaux cutanés interne et externe (incisions en ⌶), fortement érignés. — 2, 2', fascia superficialis, disposé également en deux lambeaux. — 3, grand pectoral, recouvert par son aponévrose. — 4, grand dentelé également recouvert par son aponévrose. — 5, mamelle, avec : 5', son prolongement axillaire ; 5'', son prolongement supérieur (peu marqué) ; 5''' son prolongement inféro-interne (peu marqué). — 6, mamelon. — 7, aréole. — 8, artère mammaire externe. — 9, branches artérielles provenant des intercostales. — 10, nerf du grand dentelé. — 11, rameau perforant latéral du deuxième intercostal. — 12, rameaux perforants antérieurs.

uns des autres un tissu conjonctif plus ou moins infiltré de graisse suivant les sujets ; 2° une *partie centrale*, de coloration blanchâtre, renfermant avec des grains glandulaires beaucoup plus rares, du tissu conjonctif résistant et les conduits excréteurs de la glande ou canaux galactophores.

La glande mammaire est une glande en grappe (fig. 487). Plus exactement, elle est constituée par la réunion d'un certain nombre de glandes en grappes distinctes, au nombre de 12 à 20, désignées sous le nom de *lobes* et possédant, chacune, leur canal excréteur (*canal galactophore*). Ces diverses petites glandes

peuvent s'infecter isolément et suppurer alors successivement, les unes à la suite des autres : ainsi s'expliquent ces abcès multiples (fig. 488, *b* et *d*), que l'on observe si souvent dans les mastites suppurées, et qui éternisent parfois la maladie, transformant le sein en une masse bosselée, marbrée de taches violacées, aux centres desquelles s'ouvrent de nombreux orifices fistuleux.

Les *canaux galactophores* sont au nombre de 12 à 20, comme les lobes glandulaires dont ils émanent. Ils convergent tous vers la base du mamelon : d'où le conseil, en cas d'abcès siégeant à ce niveau, de pratiquer les incisions dans le sens radié pour éviter leur blessure. Un peu avant d'atteindre le mamelon, chacun d'eux présente une dilatation fusiforme, de 12 à 15 millimètres de long sur 6 à 8 de large, sorte de réservoir où s'amasse le lait dans l'intervalle de l'allaitement. Ils débouchent au sommet du mamelon par des orifices arrondis, dont l'ensemble constitue une sorte de crible ou de pomme d'arrosoir. On admet aujourd'hui que, pour la mamelle comme pour les autres glandes de l'organisme, c'est par les orifices et par les conduits excréteurs que se fait, le plus souvent, l'infection du tissu glandulaire. La *mastite puerpérale*, la plus fréquente de beaucoup de ces infections mammaires, est donc une inflammation primitivement canaliculaire, puis glandulaire, favorisée par la stase du lait dans les conduits et due à la pénétration dans les canaux galactophores des germes qui pullulent sur le mamelon et l'aréole. Ces germes y sont constamment apportés par les mains de la mère ou par la bouche de l'enfant : de là l'importance qu'ont les soins de propreté du mamelon après la tétée, pour éviter l'apparition de pareils accidents.

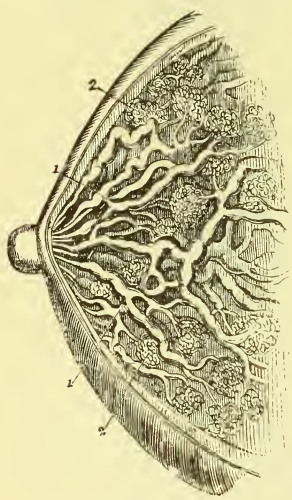


Fig. 487.
Les globules de la glande mammaire et les conduits galactophores (d'après Playfair) (T.).
1, conduits galactophores.
2, lobules de la glande mammaire.

Rappelons, en terminant ce qui a trait à la glande mammaire, que le sein est, comme le fait remarquer Pierre Delbet, le champ de prédilection des néoplasmes. On y observe des tumeurs circonscrites, mobiles, indépendantes du reste de la glande, n'envahissant pas les régions voisines et les ganglions, ne récidivant pas lorsqu'elles ont été extirpées : ce sont des *tumeurs bénignes* (adénomes, fibromes, adéno-fibromes, etc.). Par contre, on en voit d'autres qui sont mal limitées, adhérentes au reste de la glande, confondues avec elle, qui envahissent rapidement les tissus voisins et les ganglions, qui récidivent après extirpation et se généralisent : ce sont des *tumeurs malignes*, des *cancers* (épithéliomes, sarcomes, etc.). L'ablation partielle ou totale du sein est donc une opération qui trouve en pratique de nombreuses indications ; cette ablation est facile, d'ordinaire, en raison de la situation superficielle de l'organe.

*D*. Couche cellulo-adipeuse rétro-mammaire. — La glande mammaire est séparée de la face antérieure de l'aponévrose du grand pectoral, sur lequel elle repose, par une couche de tissu cellulaire, plus ou moins infiltré de graisse, qui n'est autre que la partie la plus profonde du tissu cellulaire sous-cutané : le tissu cellulaire sous-cutané étant censé se dédoubler au niveau de la glande en deux feuillets, l'un antérieur, l'autre postérieur, la couche rétro-mammaire n'est autre que le feuillet postérieur résultant de ce dédoublement.

La couche celluleuse rétro-mammaire est constituée par le fascia superficialis adhérant à la glande et relié lui-même à l'aponévrose du grand pectoral et au bord antérieur de la clavicule par du tissu cellulaire, sorte de *ligament suspenseur de la mamelle*, qui, suivant les sujets, est très serré ou excessivement lâche : dans le premier cas, la mamelle est solidement maintenue au-devant de la paroi thoracique ; dans le deuxième cas, elle tombe plus ou moins bas.

Cette couche de tissu cellulaire lâche, aréolaire, à grandes mailles, que Chassaignac a décrite comme une véritable bourse séreuse (*bourse rétro-mammaire*), explique la mobilité que présente la glande sur le grand pectoral, mobilité qui disparaît dans le cas de tumeur maligne en raison de l'envahissement du grand pectoral par le tissu néoplasique. Elle peut être le siège de phlegmons rapidement envahissants, dits *phlegmons* ou *abcès rétro-mammaires*, très rarement primitifs (si tant est qu'ils existent), presque toujours consécutifs à un abcès d'un des lobes profonds de la glande ouvert dans le tissu cellulaire rétro-mammaire. Il arrive même, parfois, que ces phlegmons glandulaires profonds s'ouvrent en même temps dans le tissu cellulaire sous-cutané, constituant alors cette variété d'abcès, dits en *bouton de chemise* (fig. 488, *a*, *a'*, *a''*), dans laquelle deux poches, l'une sous-cutanée, l'autre sous-mammaire, communiquent ensemble par un couloir intermédiaire creusé en plein tissu glandulaire.

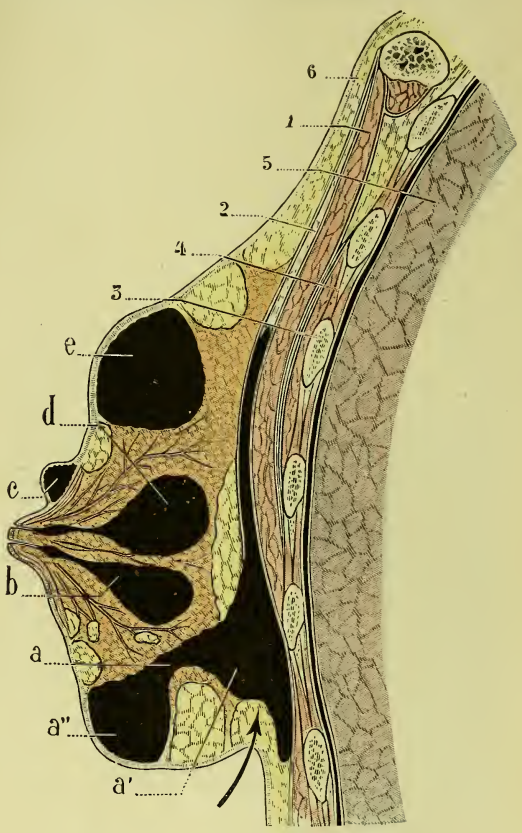


Fig. 488.
Principaux abcès de la mamelle, vus sur une coupe antéro-postérieure.

1, grand pectoral. — 2, espace sous- ou rétro-mammaire. — 3, troisième côte. — 4, espaces intercostaux. — 5, poumon et plèvre. — 6, tissu cellulaire sous-cutané.

*a*, abcès glandulaire (mastite suppurée) ouvert à la fois dans la bourse sous-mammaire (*a'*) et dans le tissu cellulaire sous-cutané (*a''*). — *b*, *d*, abcès glandulaires isolés. — *c*, abcès tubéreux de l'aréole. — *e*, abcès sous-cutané.

La flèche noire placée dans le sillon sous-mammaire est destinée à montrer une des voies d'accès sur la mamelle.

**4° Vaisseaux et nerfs**. — La mamelle, comme toutes les glandes dont l'activité est considérable, a une vascularisation très riche.

a. *Artères*. — Les artères proviennent de la *mammaire interne*, de la *mammaire externe* et des *intercostales aortiques*. — La *mammaire interne*, branche de la sous-clavière, est l'artère principale de la mamelle. Elle émet deux ou trois rameaux, qui, après avoir perforé les muscles intercostaux et le grand pectoral, se portent vers la partie supéro-interne de la glande et se ramifient sur les deux faces. — La *mammaire externe* ou *thoracique inférieure*, branche de l'axillaire, abandonne au côté externe de la glande deux ou trois rameaux. A ces rameaux

s'ajoutent parfois quelques ramuscules issus de la *thoracique supérieure,* branche de l'acromio-thoracique. — Les *intercostales,* enfin, fournissent à la mamelle un certain nombre de rameaux perforants, toujours très courts. Ils abordent la glande par sa face postérieure et se ramifient dans son épaisseur. — Toutes ces artères sont ordinairement d'un faible calibre et, de ce fait, ne présentent aucun intérêt au point de vue chirurgical.

b. *Veines.* — Les veines suivent, mais en sens inverse, le même trajet que les artères. Elles aboutissent à la veine axillaire, à la veine mammaire interne, enfin aux veines intercostales.

c. *Lymphatiques.* — L'étude des lymphatiques mammaires présente, à l'inverse de celle des vaisseaux sanguins, un intérêt de premier ordre, en raison des opérations que l'on essaie d'opposer au cancer du sein, opérations qui comprennent, on le sait, non seulement l'ablation de la tumeur elle-même, mais encore l'extirpation aussi complète que possible des lymphatiques et des ganglions tributaires, toujours plus ou moins envahis. Il importe donc de préciser avec soin, d'une part le trajet de ces lymphatiques, d'autre part la topographie exacte de leurs ganglions: Les lymphatiques mammaires se divisent en trois groupes que nous désignerons, d'après leur situation, en externes, internes, inférieurs ou sous-mammaires :

α) Les *lymphatiques mammaires externes* sont représentés par deux gros troncs, quelquefois trois ou même quatre. Ils partent du plexus aréolaire, lequel est formé par les lymphatiques cutanés, les lymphatiques glandulaires et les lymphatiques satellites des canaux galactophores. De là, ils se dirigent en dehors, du côté de l'aisselle, contournent le bord inférieur du muscle grand pectoral, entrent dans le creux axillaire et s'y terminent dans un groupe de ganglions qui se trouvent situés sur la paroi interne de l'aisselle autour des vaisseaux mammaires externes. Ces ganglions s'anastomosent avec les autres ganglions de l'aisselle, aussi faut-il toujours, au cours d'une intervention pour cancer de la mamelle, enlever, en même temps que les troncs lymphatiques et les ganglions axillaires internes, tous les ganglions de l'aisselle (curage de l'aisselle).

β) *Les lymphatiques mammaires internes* naissent de la partie interne de la glande (d'où leur nom) et traversent l'extrémité interne des espaces intercostaux, pour se jeter dans les ganglions qui entourent les vaisseaux mammaires internes. Ces lymphatiques, signalés depuis longtemps par Cruikshank, Huschke, Hyrtl, Arnold, Henle, et qui ont été récemment injectés (1890) par Rieffel, sont rarement envahis, au début du moins, dans le cancer de la mamelle ; heureusement, ajouterons-nous, car, s'il en était autrement, toute tentative d'extirpation radicale de la tumeur serait fatalement condamnée.

γ) *Les lymphatiques sous-mammaires* naissent de la face profonde de la glande. Les uns cheminent dans l'épaisseur de l'aponévrose du muscle grand pectoral et se rendent aux ganglions axillaires (Heidenhain). Les autres perforent le grand pectoral, cheminent entre ce muscle et le petit pectoral et aboutissent aux ganglions sous-claviculaires ; sur leur trajet, on rencontrerait d'ordinaire deux ou trois petits ganglions (Grossmann 1893, Rotter 1899). Les lymphatiques sous-mammaires sont fréquemment atteints dans le cancer de la mamelle. Aussi, dans le but de les enlever, n'hésite-t-on plus aujourd'hui à extirper les muscles grand et petit pectoral en même temps que la glande et les ganglions de l'aisselle : le chirurgien ne s'arrête que sur le plan costal, faisant ainsi une opération aussi radicale que possible (opération de Halsted).

d. *Nerfs.* — Les nerfs de la mamelle, abstraction faite des filets sympathiques

qui se rendent à la glande avec les vaisseaux, proviennent de sources multiples, savoir : 1° des deuxième, troisième, quatrième, cinquième et sixième intercostaux ; 2° de la branche sus-claviculaire du plexus cervical ; 3° des branches thoraciques du plexus brachial.

## § 4 — RÉGION DIAPHRAGMATIQUE

La région diaphragmatique est une mince cloison transversale formée par le muscle diaphragme. Elle sépare la cavité thoracique de la cavité abdominale : elle appartient donc à la fois à l'une et à l'autre de ces deux grandes cavités, formant en quelque sorte le plancher de l'une et le plafond de l'autre.

**1° Forme et situation.** — Sa forme et sa situation sont celles du diaphragme. Fortement bombée en haut, elle affecte, dans son ensemble, la forme d'une voûte (fig. 490) ou, si l'on préfère, d'une coupole, que coiffe et que masque le thorax : sa base ou circonférence répond à la circonférence inférieure du thorax ; sa convexité, qui remonte plus ou moins haut dans l'intérieur de la cage thoracique, répond aux viscères thoraciques ; sa concavité, aux viscères abdominaux.

La voûte diaphragmatique est plus large dans le sens transversal que dans le sens antéro-postérieur. D'autre part, elle descend beaucoup plus bas en arrière qu'en avant : elle est donc, comme le plan de la circonférence inférieure du thorax, fortement inclinée de haut en bas et d'avant en arrière. Ajoutons, enfin, qu'elle remonte un peu plus haut à droite qu'à gauche, et que les deux points culminants de la portion droite et de la portion gauche sont réunis l'un à l'autre, sur la ligne médiane, par une surface légèrement excavée, sur laquelle repose le cœur.

La hauteur à laquelle arrivent ces deux points culminants de la voûte diaphragmatique varie suivant l'étendue des mouvements respiratoires : au moment de l'expiration normale, elle s'élève jusqu'à la sixième côte à gauche, jusqu'à la cinquième à droite ; elle peut, dans les expirations forcées, atteindre la cinquième côte à gauche et la quatrième à droite. On conçoit donc qu'une blessure transversale ou antéro-postérieure du thorax, un coup de feu par exemple, siégeant dans le cinquième ou le sixième espace intercostal (fig. 489), pourra n'intéresser que les viscères thoraciques seuls ou bien, en même temps qu'eux, les viscères de l'abdomen, suivant que le blessé était en expiration ou, au contraire, en inspiration au moment où il a été frappé.

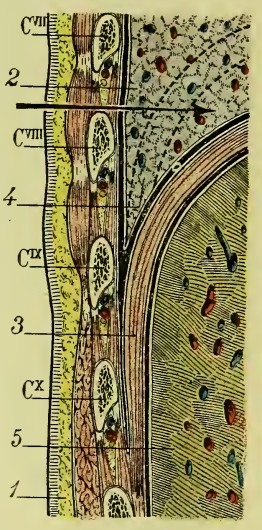


Fig. 489.

Rapports variables du diaphragme avec la paroi thoracique suivant que le sujet est en expiration ou en inspiration (coupe frontale du thorax).

1, paroi thoracique. — 2, poumon. — 3, diaphragme en inspiration. — 4, diaphragme en expiration. — 5, foie.

On voit nettement qu'un agent vulnérant pénétrant dans le thorax au niveau du point marqué par la flèche, intéressera ou non le diaphragme et le foie, suivant que le blessé est en expiration ou en inspiration.

**2° Plans constitutifs, muscle diaphragme.** — Un seul plan, pour ainsi dire, constitue la région diaphragmatique : c'est le muscle diaphragme, recouvert en partie, par la plèvre et le péricarde sur sa face supérieure, par le péritoine sur sa face inférieure.

Le diaphragme, dont l'étude détaillée appartient à l'anatomie descriptive (voy. les *Traités d'Anatomie descriptive*), nous présente, à sa partie centrale, une large lame aponévrotique, que l'on compare à un trèfle à trois feuilles, c'est le *centre*

*phrénique* : on lui distingue une base, qui est postérieure, une foliole antérieure et deux folioles latérales, l'une droite, l'autre gauche. De tout le pourtour de ce trèfle aponévrotique s'échappent des faisceaux charnus qui vont ensuite, comme autant de rayons divergents, chercher insertion sur la paroi thoracique. Ils s'insèrent

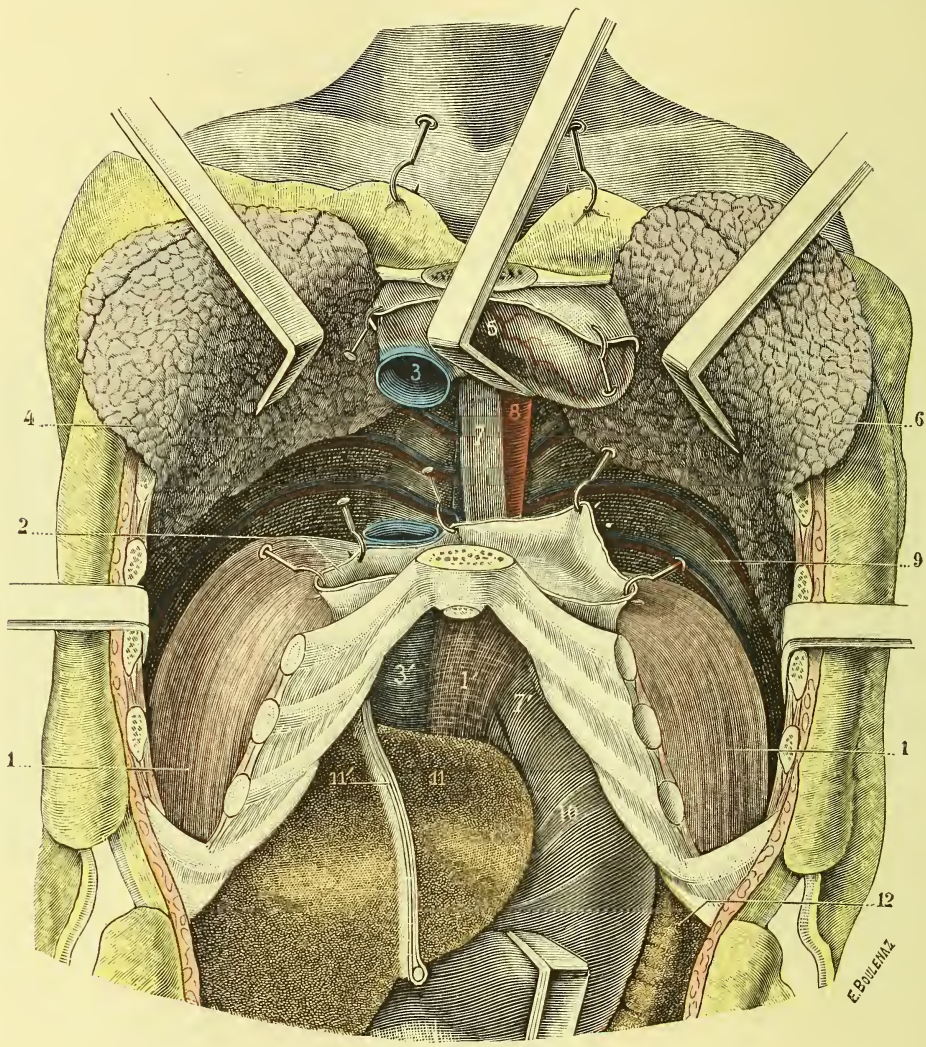


Fig. 490.
Région diaphragmatique, vue antérieure.

La paroi antérieure du thorax (plastron costal et corps du sternum) d'une part, la paroi antérieure de l'abdomen d'autre part, ont été réséquées. Le péricarde a été ensuite incisé et les viscères thoraciques fortement érignés en haut pour dégager la face convexe du diaphragme. Enfin le ligament suspenseur du foie a été à son tour sectionné et les organes abdominaux écartés en bas.

1, diaphragme, avec 1' son pilier droit. — 2, péricarde. — 3, portion thoracique de la veine cave inférieure, et 3' sa portion abdominale. — 4, poumon droit. — 5, cœur. — 6, poumon gauche. — 7, portion thoracique de l'œsophage, avec 7', sa portion abdominale. — 8, aorte. — 9, paroi postérieure de la cavité thoracique. — 10, estomac. — 11, foie, avec 11', son ligament suspenseur détaché du diaphragme. — 12, rate.

spécialement : 1° les antérieurs (*faisceaux sternaux*), sur la base de l'appendice xiphoïde ; 2° les latéraux (*faisceaux costaux*), sur la face interne et le bord supérieur des six dernières côtes, en s'entrecroisant avec les faisceaux correspondants du transverse de l'abdomen ; 3° les postérieurs (*faisceaux lombaires*), sur l'arcade

du carré des lombes, sur l'arcade du psoas, enfin sur la face antérieure de la colonne lombaire.

Les faisceaux d'insertion du diaphragme sur la colonne lombaire constituent les deux *piliers diaphragmatiques*, droit et gauche. Le pilier droit, le plus volumineux, se fixe sur le corps des deuxième et troisième lombaires. Le pilier gauche descend moins bas que le droit : il ne s'attache, en effet, que sur la deuxième lombaire. Sur leur côté externe ils nous présentent, l'un et l'autre, un pilier accessoire qui descend un peu moins bas que le pilier principal ; entre le pilier principal et le pilier accessoire passent les nerfs splanchniques. Les deux piliers diaphragmatiques, nettement séparés l'un de l'autre dans toute leur hauteur, s'envoient mutuellement au cours de leur trajet un faisceau anastomotique. En s'entrecroisant sur la ligne médiane, ces deux faisceaux anastomotiques divisent l'espace ovalaire à grand diamètre vertical, que délimitent entre eux le pilier droit et le pilier gauche, en deux portions constituant chacune un orifice : un orifice supérieur par lequel passe l'œsophage, c'est l'*orifice œsophagien ;* un orifice inférieur qui livre passage à l'aorte, c'est l'*orifice aortique*.

Le diaphragme est un muscle essentiellement inspirateur : quand il se contracte, il redresse sa courbure et, d'autre part, il élève les côtes sur lesquelles il s'insère, agrandissant ainsi les trois diamètres du thorax. Ses lésions, consécutives à des maladies du péritoine ou, le plus souvent, de la plèvre (pleurésies diaphragmatiques), entraînent une gêne respiratoire considérable.

**3° Points faibles diaphragmatiques.** — La cloison, que forme le diaphragme entre la cavité abdominale et la cavité thoracique, présente des points faibles, au niveau desquels la barrière de séparation des deux cavités laisse plus ou moins à désirer. Ces points faibles, on le conçoit aisément, expliquent la possibilité de la propagation de l'inflammation de l'une des cavités dans l'autre (péritonites consécutives à des pleurésies, et inversement) ; c'est également en ces points, de préférence à d'autres, que se produisent certaines variétés de hernies, dites *hernies diaphragmatiques*.

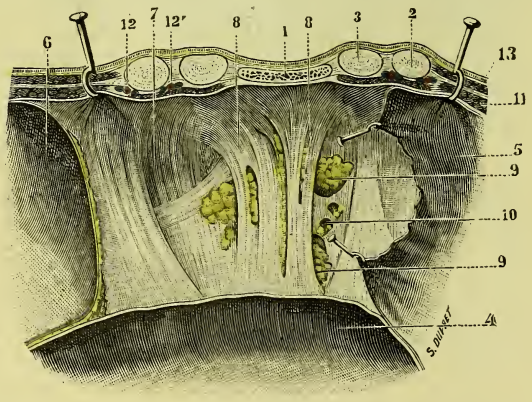


Fig. 491.
Les insertions sternales du diaphragme, vues d'en haut.

Le plastron sterno-costal, sectionné horizontalement immédiatement au-dessus du diaphragme, a été fortement érigné en avant.

1, sternum. — 2, 3, sixième et septième côtes. — 4, péricarde, dont la plus grande partie a été enlevée (on n'a conservé que la portion qui repose sur le diaphragme). — 5, plèvre droite. — 6, plèvre gauche, doublée d'une lame graisseuse. — 7, diaphragme, avec 8, 8, ses faisceaux d'insertion au sternum. — 9, 9, paquet graisseux situé dans les interstices des faisceaux sus-indiqués et faisant saillie à la fois dans la cavité thoracique et dans la cavité abdominale. — 10, deux ganglions lymphatiques. — 11, muscles intercostaux. — 12, 12', branches de la mammaire interne. — 13, tissu cellulaire sous-cutané.

Les points faibles du diaphragme sont, tout d'abord, les orifices destinés à laisser passer les organes, qui du thorax vont dans l'abdomen ou inversement. Ces orifices, on le sait, sont très nombreux : les uns, d'un faible calibre, livrent passage aux nerfs splanchniques et grand sympathique, aux veines lombaire ascendante et petite azygos ; les autres, relativement très larges, sont traversés par l'aorte, l'œsophage, la veine cave inférieure.

De ces derniers orifices, l'orifice aortique est celui qui présente le plus grand

intérêt et le seul qui puisse être considéré comme un véritable point faible de la cloison. En effet, tandis que le diaphragme adhère à l'œsophage et à la veine cave et qu'au niveau de ces organes la fermeture de la cavité thoracique peut être considérée comme réelle, ce muscle est séparé de l'aorte, sur tout le pourtour de l'orifice aortique, par du tissu cellulaire lâche, qui se continue en haut avec le tissu cellulaire du médiastin postérieur, en bas avec le tissu cellulaire rétropéritonéal. Au niveau de l'orifice aortique, le thorax communique donc franchement avec l'abdomen ; aussi, est-ce le chemin que suivent, parfois, pour passer dans la cavité abdominale, les collections purulentes ou autres (notamment les abcès par congestion de la colonne dorsale), nées dans la cavité thoracique.

Outre les orifices que nous venons de signaler, la cloison diaphragmatique présente d'autres points au niveau desquels sa résistance est moins grande qu'ailleurs : voilà encore des points faibles, mais des points faibles d'un nouveau genre. Ces points faibles se rencontrent au niveau de l'insertion du diaphragme sur le pourtour du thorax, et ils résultent de l'écartement plus ou moins grand qui existe entre deux faisceaux musculaires voisins au moment où ils vont s'attacher sur le rebord inférieur de la cage thoracique. Parmi ces *hiatus musculaires*, plus ou moins marqués suivant les sujets, nous citerons :

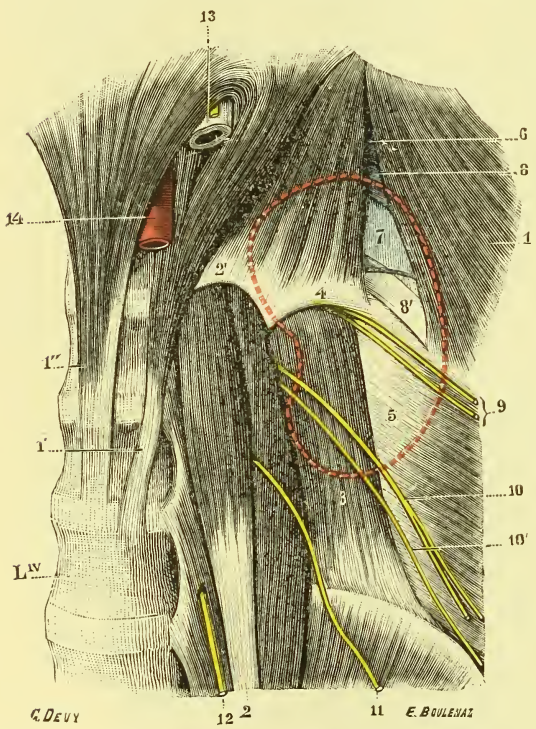


Fig. 492.

L'hiatus diaphragmatique, vue antérieure : la ligne pointillée rouge indique le contour du rein (T.).

1, diaphragme, avec 1' et 1'', ses deux piliers. — 2, petit psoas, avec 2', arcade fibreuse du psoas. — 3, carré des lombes. — 4, ligament cintré du diaphragme. — 5, transverse de l'abdomen. — 6, hiatus costo-diaphragmatique. — 7, plèvre diaphragmatique, visible à travers cet hiatus. — 8, et 8', onzième et douzième côtes. — 9, douzième nerf intercostal. — 10, 10', nerfs abdomino-génitaux. — 11, nerf fémoro-cutané. — 12, nerf génito-crural. — 13, œsophage. — 14, aorte.
LIV, quatrième lombaire.

1° L'hiatus à direction sagittale, situé entre les deux faisceaux sternaux droit et gauche, lesquels, nous le savons vont s'attacher sur la base de l'appendice xiphoïde (fig. 491) ; par son intermédiaire, le tissu cellulaire prépéricardique du médiastin antérieur et le tissu cellulaire sous-péritonéal se trouvent en communication directe : de là la possibilité, pour un abcès rétro-sternal, de descendre derrière la paroi abdominale antérieure ;

2° L'hiatus qui sépare parfois les faisceaux costaux des faisceaux sternaux et au niveau duquel la plèvre et le péritoine sont directement adossés ;

3° L'hiatus que l'on trouve immédiatement en dehors du faisceau de fibres qui vient s'attacher sur l'arcade du psoas ou, un peu plus loin, au niveau de la partie externe de l'arcade du carré des lombes. Cet hiatus, appelé *hiatus diaphragmatique* (fig. 492), décrit depuis longtemps par Bourgery, par Theile, par Henle etc., et signalé

de nouveau, dans ces derniers temps par Récamier, par Tuffier et Lejars, est très variable suivant les sujets ; mais, quand il existe, le cul-de-sac inférieur de la plèvre est directement en rapport avec le rein. Nous y reviendrons plus loin à propos de ce dernier organe (voy. t. II) et nous montrerons alors l'importance des rapports qu'il affecte avec lui.

Ajoutons, en terminant, que les malformations congénitales du diaphragme (absence de plusieurs faisceaux musculaires), de même que les cicatrices résultant d'une blessure du muscle, constituent autant de points faibles qui peuvent être également le point de départ de hernies diaphragmatiques (congénitales ou acquises).

**4° Rapports.** — Placée à la limite des deux grandes cavités thoracique et abdominale, la région diaphragmatique présente naturellement des rapports très importants avec les organes ou les formations contenues dans ces cavités (fig. 495). Nous allons ici examiner brièvement ces rapports ; nous y reviendrons avec détails à l'occasion de chacun des organes précités.

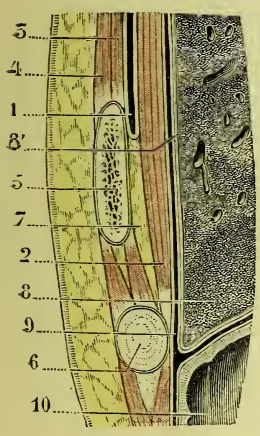


Fig. 493.

Cul-de-sac costo-diaphragmatique de la plèvre (coupe frontale du thorax schématisée).

1, cul-de-sac de la plèvre. — 2, diaphragme. — 3, intercostal interne. — 4, lntercostal externe. — 5, dixième côte. — 6, cartilage de la 11e côte. — 7, tissu cellulo-graisseux interposé entre le cul-de-sac et le point d'insertion du diaphragme à la paroi costale. — 8, foie avec 8', capsule de Glisson. — 9, cavité péritonéale. — 10, anse intestinale.

a. *Face supérieure ou convexe* — La face supérieure ou convexe (*face thoracique* de certains auteurs) répond : 1° à sa partie moyenne, aux deux médiastins antérieur et postérieur, c'est-à-dire, en allant d'avant en arrière, au tissu cellulaire prépéricardique, au péricarde et au cœur (rappelons-nous que le péricarde lui adhère d'une façon intime), à l'œsophage, à l'aorte et au tissu cellulaire du médiastin postérieur ; 2° sur les côtés, aux régions pleuro-pulmonaires droite et gauche. Nous ferons remarquer, à propos de ce dernier rapport, que les deux poumons ne s'étendent pas jusqu'à la circonférence du diaphragme : il existe donc, entre cette circonférence et la limite externe de la base pulmonaire, une portion du diaphragme qui se trouve en rapport presque immédiat avec les côtes. Cette portion sous-pulmonaire du diaphragme délimite, avec la paroi costale, un sillon angulaire à sommet inférieur, que l'on désigne sous le nom de *sinus costo-diaphragmatique* (fig. 495,8 et 9) : c'est dans ce sillon que glisse continuellement une lame amincie de la masse pulmonaire, descendant vers le fond du sinus au moment de l'inspiration, remontant au contraire au moment de l'expiration. Le sinus costo-diaphragmatique est naturellement tapissé par la plèvre dans toute son étendue, sauf au niveau de son fond, dont le cul-de-sac pleural reste séparé par un intervalle de 2 à 3 centimètres de hauteur : cet intervalle (fig. 493,7) est comblé par du tissu cellulaire lâche.

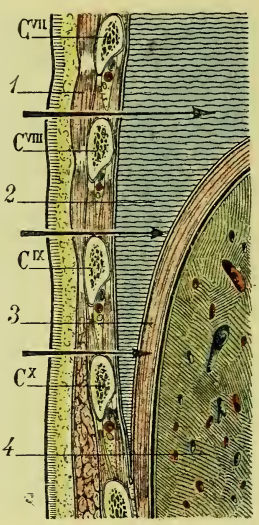


Fig. 494.

Rapports du diaphragme avec la paroi thoracique au niveau du sinus costo-diaphragmatique (coupe frontale du thorax).

1, paroi thoracique. — 2, cavité pleurale remplie par un épanchement de liquide. — 3, diaphragme. — 4, foie.

Les flèches montrent que plus on choisit un espace bas situé pour ouvrir la cavité pleurale, plus on risque de blesser le diaphragme.

Il résulte de la disposition du sinus costo-diaphragmatique deux faits intéressants à noter, savoir : 1° une blessure siégeant à son niveau peut intéresser la cavité pleurale, le diaphragme et la partie supérieure de l'abdomen sans léser le poumon ; 2° les rapports du diaphragme avec la face interne de la paroi costale sont d'autant plus intimes qu'on se rapproche de la base du thorax, d'où le danger de blesser le diaphragme lorsqu'on choisit, pour pratiquer l'opération de l'empyème (fig. 494), un espace intercostal trop bas situé.

b. *Face inférieure ou concave.* — La face concave ou inférieure de la région diaphragmatique (*face abdominale* de certains auteurs) est recouverte par le péritoine dans toute son étendue, sauf sur les points suivants : au niveau de l'insertion du ligament suspenseur du foie et du ligament coronaire (voy. *Foie*, t. II), au niveau

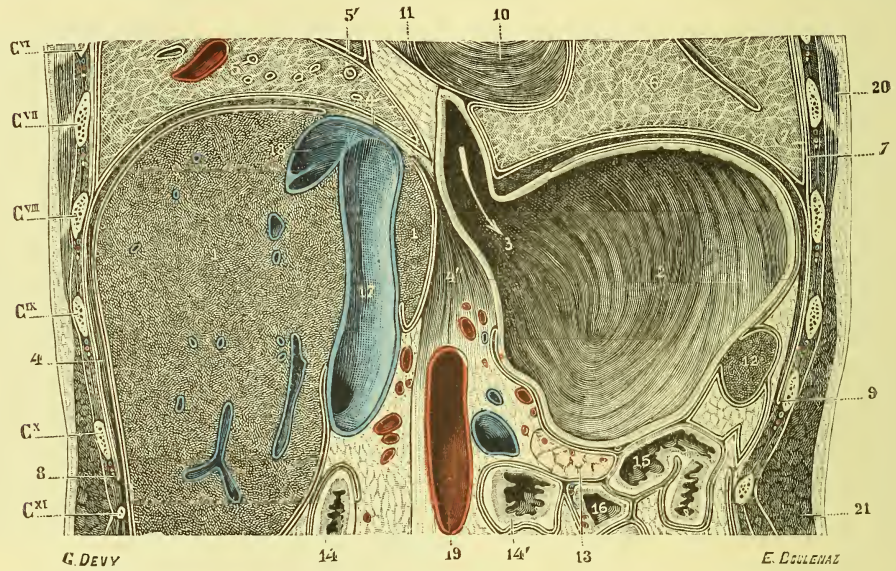


Fig. 495.

Coupe frontale du tronc passant par le cardia, pour montrer les rapports du diaphragme (sujet congelé, segment postérieur de la coupe) (T.).

1, foie. — 2, grosse tubérosité de l'estomac. — 3, œsophage. — 4, diaphragme, avec : 4', son centre phrénique ; 4'', ses piliers. — 5, poumon droit, avec 5', sa scissure interlobaire. — 6, poumon gauche. — 7, feuillet pariétal de la plèvre, avec 7', son feuillet viscéral. — 8, sinus costo-diaphragmatique du côté droit. — 9, sinus costo-diaphragmatique du côté gauche. — 10, cœur (paroi postérieure des ventricules). — 11, cavité du péricarde. — 12, rate. — 13, pancréas. — 14, portion descendante du duodénum, avec 14', sa portion ascendante. — 15, côlon descendant. — 16, anses grêles. — 17, veine cave inférieure. — 18, veines sus-hépatiques. — 19, aorte abdominale. — 20, muscle grand dentelé. — 21, muscle grand dorsal.

CVI, CVII, CVIII, CIX, CX, CXI, sixième, septième, huitième, neuvième, dixième et onzième côtes.

du pancréas, au niveau du duodénum, au niveau des reins. Elle répond successivement, en allant de droite à gauche, à la face convexe du foie, à la grosse tubérosité de l'estomac, à la face externe de la rate et à l'angle gauche du côlon. Elle est encore en rapport : 1° à sa partie postérieure et latérale, avec les capsules surrénales et l'extrémité supérieure des reins ; 2° à sa partie postérieure et médiane, au niveau des piliers, avec le pancréas, le duodénum, les vaisseaux pancréatiques et rénaux, les deux ganglions semi-lunaires droit et gauche.

Par sa face concave ou abdominale, le diaphragme supporte une pression beaucoup plus considérable que celle qui s'exerce sur sa face convexe ou thoracique. Cette pression peut être telle dans certains cas (violents efforts, chute, écrasement) que la force de résistance du muscle est vaincue et qu'il se déchire. Ainsi s'ex-

plique ce fait que, dans les hernies diaphragmatiques, on observe toujours la pénétration des organes abdominaux dans la cavité thoracique, tandis qu'on n'observe jamais la pénétration des organes thoraciques dans la cavité abdominale. Les organes qui, de l'abdomen, font ainsi irruption dans le thorax à travers une ouverture anormale, congénitale ou accidentelle, du diaphragme, sont, dans la plupart des cas, l'estomac et le côlon, la communication anormale siégeant 4 fois sur 5 du côté gauche : il est à peine besoin de rappeler qu'ils compriment le cœur et le poumon et, de ce fait, apportent au fonctionnement de ces deux organes un trouble plus ou moins grave ; de plus, comme dans toute hernie, ils peuvent s'étrangler et amener ainsi, si l'on n'intervient pas hâtivement, une mort rapide.

Rappelons en terminant que la cavité délimitée par la face inférieure de la région diaphragmatique n'est autre que l'étage supérieur de la cavité abdominale et que, par suite de « l'invagination » de la région diaphragmatique dans l'intérieur de la cage thoracique, les organes contenus dans cet étage supérieur de l'abdomen sont en grande partie masqués et protégés par la base du thorax.

**5° Vaisseaux et nerfs.** — Les *artères* destinées à la région diaphragmatique proviennent des *diaphragmatiques supérieures,* branches de la mammaire interne, des *médiastines postérieures,* branches de l'aorte thoracique, des *diaphragmatiques inférieures,* branches de l'aorte abdominale. Il n'est pas sans intérêt de faire remarquer que, au niveau des insertions costales du diaphragme, les réseaux vasculaires de ce muscle entrent en relation avec celui des intercostales. — Les *veines* accompagnent les artères. Elles se rendent, en partie (*veines diaphragmatiques supérieures*) aux mammaires internes, en partie (*veines diaphragmatiques inférieures*) à la veine cave supérieure. — Les *vaisseaux lymphatiques,* extrêmement nombreux, aboutissent, les uns aux ganglions du médiastin antérieur, les autres aux ganglions du médiastin postérieur. Ils s'anastomosent à la fois avec les lymphatiques de la plèvre et avec ceux du péritoine : d'où, par leur intermédiaire, propagation possible d'une inflammation de la plèvre au péritoine et réciproquement. — Les *nerfs* viennent, accessoirement des six derniers nerfs intercostaux (Luschka 1853, Cavalié 1896), et principalement des deux nerfs phréniques droit et gauche. Le *nerf phrénique,* branche du plexus cervical, traverse, nous le savons, la région sus-claviculaire (p. 662), pénètre ensuite dans le thorax, croise en avant la racine du poumon, longe la face latérale du péricarde en cheminant entre cette séreuse et la plèvre médiastine (fig. 497 et 499) et arrive enfin, après ce long trajet descendant, sur la face supérieure du diaphragme. Là, il se divise en de nombreux rameaux et ramuscules qui pénètrent dans l'épaisseur du muscle et s'y terminent. C'est à l'inflammation de ces filets nerveux que l'on attribue les vives douleurs qu'accusent les malades atteints de *pleurésie diaphragmatique.*

Les douleurs caractéristiques de la *névralgie* et de la *névrite diaphragmatiques* peuvent être provoquées en exerçant des pressions sur certains points précis (*points douloureux*) qui répondent au trajet du nerf phrénique (Guéneau de Mussy, Peter). Ces points douloureux, au nombre de quatre, se trouvent situés : le premier, sur les apophyses épineuses des premières vertèbres cervicales (il répond aux origines du nerf phrénique et du plexus cervical) ; le deuxième, dans l'intervalle compris entre les deux chefs du sterno-cléido-mastoïdien (il répond au passage du phrénique sur le scalène antérieur) ; le troisième, le long du bord du sternum, dans les premiers espaces intercostaux ; le quatrième, à l'intersection de deux lignes (Guéneau de Mussy), dont l'une continuerait la portion osseuse de la dixième côte et dont l'autre prolongerait le bord externe du sternum : c'est le « bouton diaphragmatique », il répond au point où le nerf phrénique atteint le diaphragme.

## CHAPITRE II

# CAVITÉ THORACIQUE ET SON CONTENU

La cavité thoracique, sur le sujet revêtu de ses parties molles, nous présente exactement la même configuration générale que sur le squelette : c'est encore ici une sorte de tronc de cône, dont la grande base, oblique en avant et en haut, répond à la cavité abdominale, et dont la petite base, oblique en avant et en bas, se continue avec le cou.

Elle est nettement délimitée, sur tout son pourtour, par des régions déjà connues : en avant, par la région sternale; en arrière, par la colonne vertébrale et la région dorsale; latéralement, par la région sterno-costale et, en dehors d'elle, par la région du creux de l'aisselle. Des deux orifices que présente la cavité thoracique sur le squelette, l'inférieur est fermé par le diaphragme qui, comme nous l'avons vu, constitue la région diaphragmatique; l'orifice supérieur, largement ouvert, est traversé par une foule de formations, morphologiquement très différentes, qui, du cou, descendent dans le thorax ou, vice versa, remontent du thorax vers les régions du cou.

Ce qui frappe tout d'abord quand on jette les yeux sur la cavité thoracique, c'est l'énorme saillie que fait la colonne vertébrale. Cette colonne cloisonne ainsi, dans sa partie postérieure tout au moins, la cavité thoracique et la divise en deux cavités secondaires latérales. Chacune de ces cavités loge le poumon correspondant.

Mais les deux poumons, avec la plèvre qui les enveloppe, ne sont pas en contact immédiat sur la ligne médiane. Ils sont séparés l'un de l'autre par toute une série d'organes, fort importants, qui se placent entre la colonne vertébrale et le sternum et dont l'ensemble constitue le *médiastin*.

Nous pouvons donc distinguer, dans la cavité thoracique, trois régions : 1° deux régions latérales, l'une droite, l'autre gauche, que nous désignerons sous le nom de *régions pleuro-pulmonaires;* 2° une région médiane, intermédiaire aux deux autres, le *médiastin*.

### ARTICLE I

## RÉGIONS PLEURO-PULMONAIRES

Le poumon est l'organe essentiel de la respiration : c'est, comme on le sait, un organe mou, facilement dépressible, creusé d'une multitude de cavités ou alvéoles, dans l'intérieur desquelles s'accomplit le phénomène de l'hématose, ayant pour résultat la transformation du sang veineux en sang artériel. Le poumon, en sa

qualité de viscère à volume variable et toujours en mouvement, est entouré par une membrane séreuse, la *plèvre*. C'est par les plèvres que nous commencerons notre description.

## § 1 — PLÈVRES

Les plèvres, membranes séreuses destinées à faciliter le glissement des poumons sur les parois de la loge qui les renferme, sont au nombre de deux, l'une pour le poumon droit, l'autre pour le poumon gauche : elles sont, du reste, complètement indépendantes l'une de l'autre. Morphologiquement, elles sont constituées, comme toutes les séreuses, par deux feuillets, un *feuillet pariétal* et un *feuillet viscéral*, délimitant entre eux la *cavité pleurale*, cavité qui est virtuelle à l'état normal, mais qui devient manifeste à l'état pathologique. Comme toutes les séreuses également, les plèvres présentent avec le système lymphatique des affinités toutes particulières, qui expliquent la redoutable gravité des inoculations septiques de leur cavité.

**1° Feuillet viscéral.** — La plèvre viscérale ou pulmonaire présente une disposition qui est des plus simples. Elle entoure le poumon dans toute son étendue,

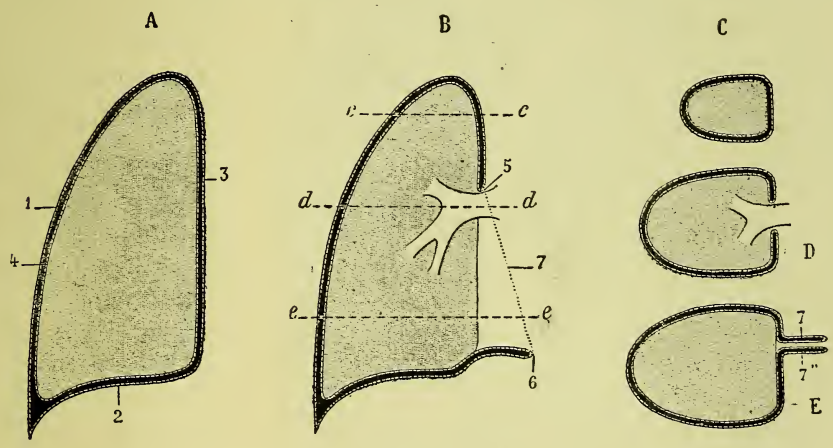


Fig. 496.

Rapports de la plèvre avec le poumon (*schématique*) : A, coupe frontale passant en avant du hile ; B, coupe frontale passant par le hile et le ligament triangulaire ; C, D, E, trois coupes horizontales, passant la première au-dessus du hile, la seconde au niveau du hile, la troisième au-dessous du hile (par *cc*, *dd* et *ee* dans la figure B).

1, plèvre costale. — 2, plèvre diaphragmatique. — 3, plèvre médiastine. — 4, plèvre viscérale. 5, plèvre du pédicule. — 6 et 7, ligament triangulaire du poumon.

excepté au niveau du hile où elle se réfléchit en dedans pour venir se continuer avec la plèvre pariétale. Elle revêt donc successivement et sans discontinuité les deux faces de l'organe, ses deux bords, sa base et son sommet. C'est à elle que la surface extérieure du poumon est redevable de son aspect lisse et poli.

Au niveau des scissures interlobaires, la plèvre viscérale descend sur l'une des lèvres de ces scissures et, arrivée au fond, remonte sur la lèvre opposée. Chaque lobe pulmonaire est donc séparé de son voisin par un double feuillet séreux, et tous les deux glissent réciproquement l'un sur l'autre comme le fait le poumon tout entier sur la paroi thoracique. Autrement dit, la cavité séreuse envoie deux prolongements dans les scissures interlobaires, et ces prolongements s'étendent jusqu'au fond des scissures.

Le feuillet viscéral, très mince et parfaitement transparent, adhère au poumon d'une façon intime, d'une façon si intime qu'il est impossible de l'en séparer par la dissection. Cette adhérence est assurée par une mince couche de tissu cellulaire, le *tissu sous-pleural*, lequel se continue dans les espaces interlobulaires, avec le tissu cellulaire du poumon : elle nous explique pourquoi les lésions pulmonaires ont, presque toujours, un retentissement plus ou moins prononcé sur la plèvre.

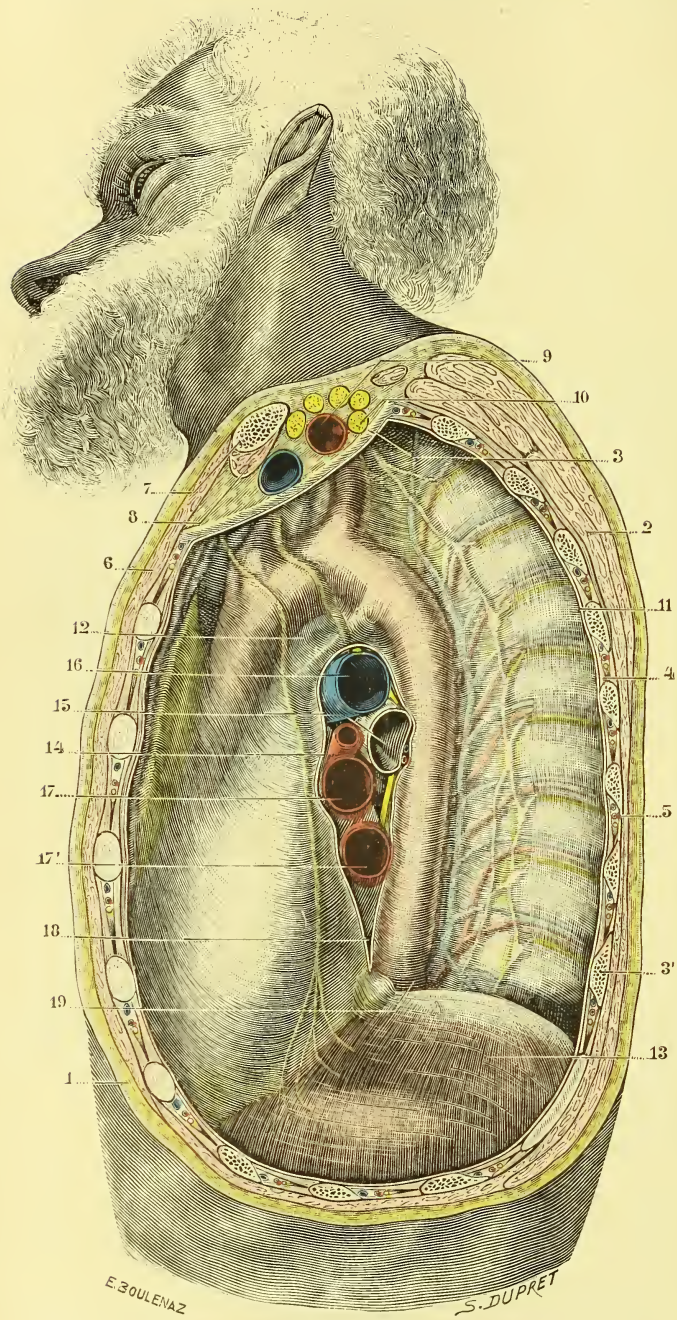


Fig. 497.
Le médiastin, vu par sa face latérale gauche, après section du pédicule pulmonaire, la plèvre restant en place.

1, peau et tissu cellulaire sous-cutané. — 2, muscles du dos. — 3, 3', première et neuvième côtes. — 4, muscles intercostaux. — 5, vaisseaux intercostaux. — 6, grand pectoral. — 7, clavicule. — 8, muscle sous-clavier. — 9, artère et veine sous-clavières. — 10, plexus brachial. — 11, plèvre costale. — 12, plèvre médiastine. — 13, plèvre diaphragmatique. — 14, coupe de la plèvre du pédicule (en raquette). — 15, bronche gauche. — 16, branche gauche de l'artère pulmonaire. — 17, 17', veines pulmonaires gauches. — 18, péricarde, vu dans la profondeur. — 19, aorte thoracique.
(Pour les autres indications, voir la figure suivante.)

**2° Feuillet pariétal.** — La plèvre pariétale revêt entièrement la vaste cavité où est logé le poumon. Les schémas figurés ci-dessus (fig. 496) nous montrent nettement sa disposition, en même temps que sa continuité avec la plèvre viscérale au niveau du pédicule du poumon et au niveau du ligament triangulaire.

α) *En bas*, elle s'étale sur la coupole diaphragmatique. Elle est, à ce niveau, fort mince et adhérente au muscle, c'est la *plèvre diaphragmatique*.

β) *En haut*, (fig. 509) elle forme au-dessus du poumon une sorte de voûte ou dôme, qui se moule exactement sur le sommet de l'organe : c'est

le *dôme pleural*, encore appelé *cul-de-sac supérieur* de la plèvre. Ce cul-de-sac supérieur répond à l'orifice supérieur du thorax, auquel il est fixé, comme nous l'avons déjà vu, par un certain nombre de faisceaux fibreux et musculaires décrits par Zuckerkandl et par Sébileau (*appareil suspenseur de la plèvre*). Il remonte habituellement à 2 ou 3 centimètres au-dessus de la partie antérieure de la première côte et à 1 ou 3 centimètres au-dessus de l'extrémité interne de la clavicule (Pansch), et présente avec les organes du creux sus-claviculaire, en particulier avec l'artère sous-clavière, des rapports intéressants à connaître au point de vue chirurgical (voy. p. 661). Nous rappellerons que l'on trouve, en allant d'avant en arrière, reposant sur sa face supérieure : 1° les vaisseaux mammaires internes; 2° la veine sous-clavière; 3° l'artère sous-clavière; 4° l'origine des artères vertébrale et intercostale supérieure; 5° le ganglion inférieur du sympathique cervical; 6° enfin, les branches les plus inférieures du plexus brachial.

γ) *En dedans*, la plèvre pariétale forme la paroi interne du médiastin (*plè-*

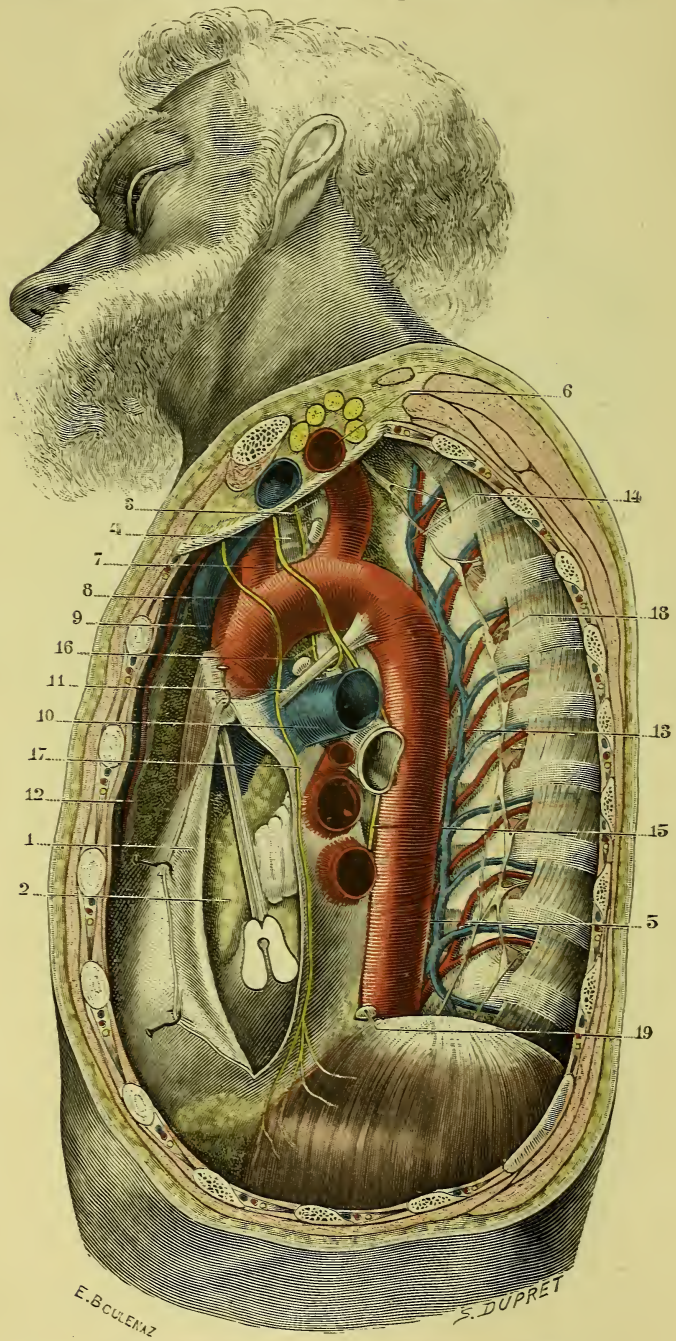


Fig. 498. — La même préparation que la figure 497, après ablation de la plèvre.

1, péricarde, incisé verticalement (une sonde cannelée est introduite de bas en haut dans la cavité péricardique). — 2, cœur. — 3, œsophage. — 4, trachée. — 5, aorte thoracique. — 6, sous-clavière gauche — 7, carotide primitive gauche. — 8, tronc artériel brachio-céphalique. — 9, tronc veineux brachio-céphalique. — 10, artère pulmonaire avec sa bifurcation. — 11, ligament artériel. — 12, vaisseaux mammaires internes. — 13, petite azygos. — 14, tronc commun des veines intercostales supérieures gauches. — 15, pneumogastrique gauche. — 16, récurrent gauche. — 17, phrénique gauche. — 18, grand sympathique avec ses ganglions. — 19, un ganglion sus-diaphragmatique.
(Pour les autres indications, voir la figure précédente).

*vre médiastine*). Au-dessus du pédicule pulmonaire, elle s'étend directement et sans interruption de la colonne vertébrale au sternum ; au niveau du pédicule et au dessous de lui, elle se réfléchit de dedans en dehors pour se continuer avec la plèvre viscérale. Elle forme ainsi au-dessous du pédicule pulmonaire, entre celui-ci et le diaphragme, un repli disposé en sens frontal, qui relie le poumon au médiastin et que, de ce fait, on désigne sous le nom de *ligament du poumon*. — La *plèvre médiastine droite* (fig. 499) revêt successivement, en allant d'arrière en avant, la partie inférieure de l'œsophage, le tronc artériel brachio-céphalique, la trachée, la veine cave supérieure, la grande azygos et sa crosse, le péricarde, enfin, dont elle est séparée par le nerf phrénique et par les vaisseaux diaphragmatiques. — La *plèvre médiastine gauche* (fig. 497), à son tour, tapisse successivement le flanc gauche de l'œsophage et l'aorte descendante, puis la face gauche de la crosse aortique et l'artère sous-clavière gauche qui en émane, enfin la face gauche du péricarde, dont elle est séparée, ici comme du côté droit, par le nerf

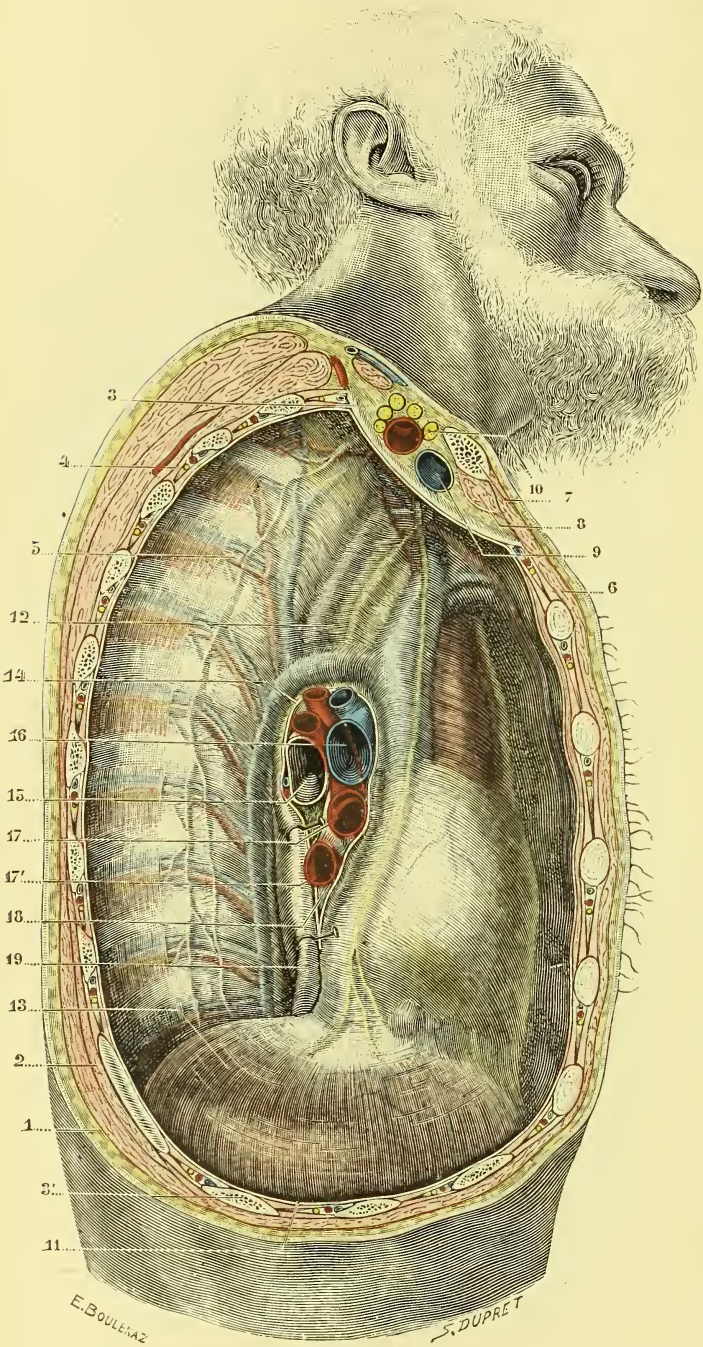


Fig. 499. — Le médiastin, vu par sa face latérale droite, après section du pédicule pulmonaire, la plèvre restant en place.

1, peau et tissu cellulaire sous-cutané. — 2, muscles du dos. — 3, 3', première et neuvième côtes. — 4, muscles intercostaux. — 5, vaisseaux intercostaux. — 6, grand pectoral. — 7, coupe de la clavicule. — 8, muscle sous-clavier. — 9, artère et veine sous-clavières. — 10, plexus brachial. — 11, plèvre costale. — 12, plèvre médiastine. — 13, plèvre diaphragmatique et diaphragme. — 14, coupe de la plèvre du pédicule (disposée en raquette). - 15, bronche droite. — 16, branche droite de l'artère pulmonaire. — 17, 17', veines pulmonaires droites. — 18, péricarde vu dans la profondeur. — 19, œsophage, érigné en avant, pour laisser voir, en arrière de lui, la grande azygos et le canal thoracique.

(Pour les autres indications, voir la figure suivante.)

phrénique et par les vaisseaux diaphragmatiques supérieurs. — La plèvre médiastine est assez épaisse et, sauf sur le péricarde, où elle est en général fortement adhérente, elle n'est unie aux organes sous-jacents que par un tissu cellulaire lâche.

δ) *En avant, en dehors* et *en arrière*, la plèvre pariétale recouvre la paroi sterno-costale (*plèvre costale*) et est en rapport intime avec les divers plans qui la constituent (p. 679).

Elle est résistante et doublée sur sa face profonde par un mince feuillet fibreux (*fascia endothoracique* de certains auteurs) qui résulte d'une sorte de tassement à son niveau du tissu cellulaire sous-pleural. La plèvre costale est assez facile à séparer du plan costal, disposition éminemment favorable au point de vue chirurgical, en ce qu'elle permet, dans les opérations qui nécessitent la taille d'un véritable volet dans la paroi thoracique (opérations destinées à découvrir le péricarde et le cœur), de rabattre ce volet tout en respectant la plèvre pariétale et, par suite, la cavité pleurale. — A sa partie supérieure la plèvre costale se continue sans ligne de démarcation bien nette avec la plèvre cervicale

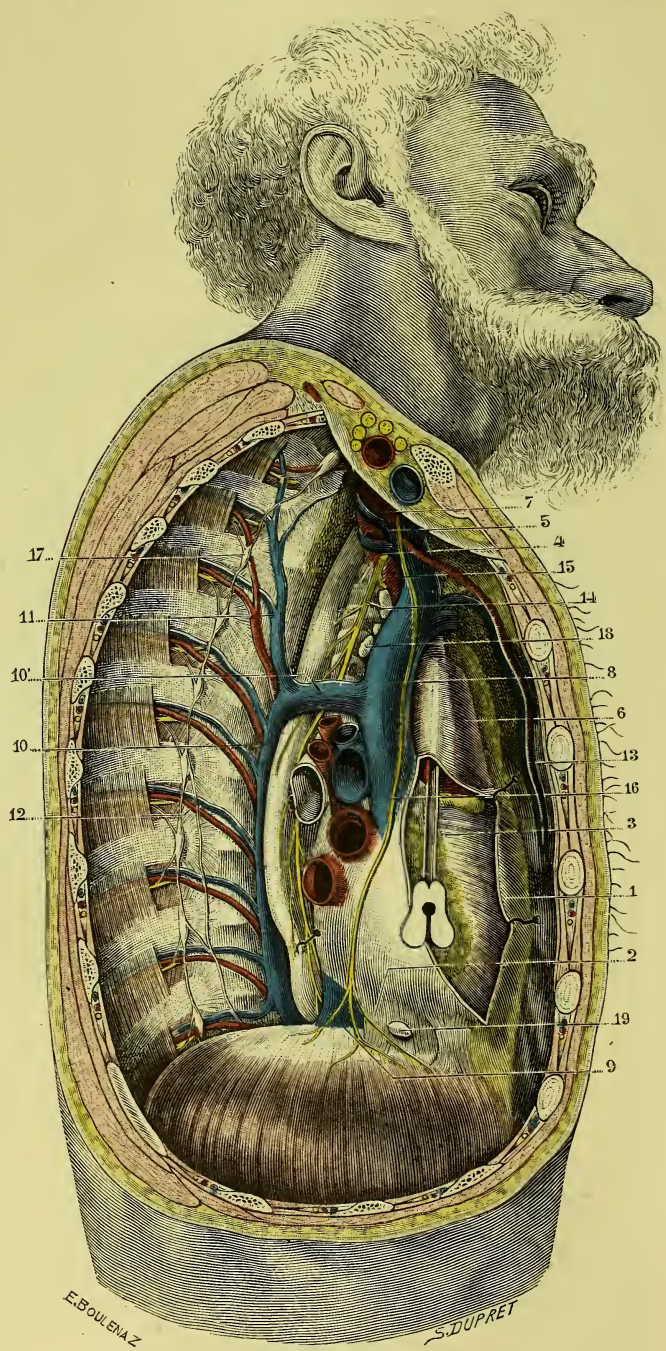


Fig. 500. — La même préparation que la figure 499, après ablation de la plèvre.

1, péricarde, incisé verticalement (une sonde cannelée est introduite de bas en haut dans la cavité péricardique). — 2, ligament phréno-péricardique droit. — 3, cœur. — 4, trachée. — 5, œsophage. — 6, aorte. — 7, tronc brachio-céphalique. — 8, veine cave supérieure. — 9, veine cave inférieure. — 10, grande azygos, avec 10' sa crosse. — 11, tronc commun des veines intercostales supérieures droites. — 12, vaisseaux intercostaux. — 13, vaisseaux mammaires internes. — 14, pneumogastrique droit. — 15, récurrent droit. — 16, phrénique droit. — 17, grand sympathique avec ses ganglions. — 18, ganglions trachéens. — 19, un ganglion sus-diaphragmatique.

(Pour les autres indications, voir la figure précédente.)

ou dôme pleural. — A sa partie antérieure et à sa partie postérieure, elle se continue avec la plèvre médiastine, en formant avec cette dernière deux culs-de-sac à direction verticale : un cul-de-sac antérieur, qui est le *sinus costo-médiastinal antérieur;* un cul-de-sac postérieur, qui est le *sinus costo-médiastinal postérieur* ou mieux *vertébro-médiastinal.* — A sa partie inférieure cette même plèvre costale se continue avec la plèvre diaphragmatique, en formant également avec cette dernière un nouveau cul-de-sac, que l'on désigne indistinctement sous les noms de *cul-de-sac inférieur* ou de *sinus costo-diaphragmatique :* nous l'avons déjà signalé à propos de la région diaphragmatique (p. 705).

**3° Topographie thoraco-pleurale.** — Le repérage, sur la paroi thoracique,

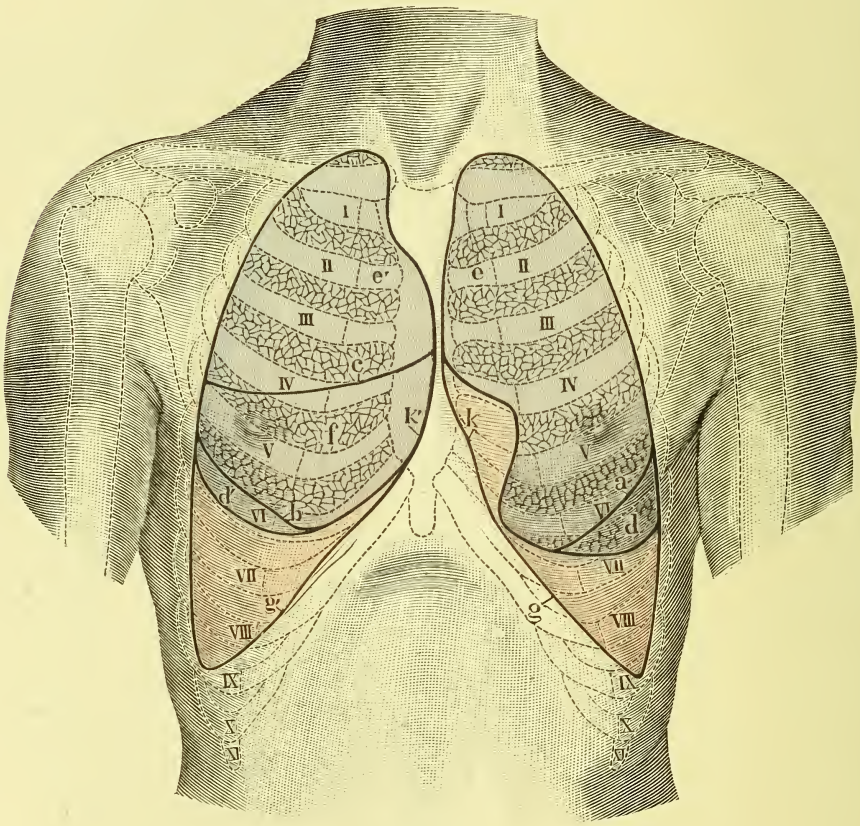


Fig. 501.
Projection, sur la paroi thoracique antérieure, de la plèvre, du poumon et des scissures interlobaires (schéma imité de Merkel).

(La plèvre est en *rose*, le poumon en *violet*.)

*a*, scissure interlobaire gauche. — *b*, scissure interlobaire oblique droite. — *c*, scissure horizontale droite. — *d*, *d'*, lobe inférieur des poumons gauche et droit. — *f*, lobe moyen du poumon droit. — *k*, *k'*, cul-de-sac antérieur de la plèvre gauche et de la plèvre droite. — *e*, *e'*, lobe supérieur des poumons gauche et droit. — *g*, *g'*, cul-de-sac inférieur de la plèvre gauche et de la plèvre droite.

des points où se fait la réflexion précitée de la plèvre costale (ou, si l'on préfère, la projection sur la paroi thoracique des culs-de-sac pleuraux) constitue ce que nous appellerons la *topographie thoraco-pleurale.* Ce repérage a, au point de vue pratique, une très grande importance. Sa connaissance exacte, en effet, permet au chirurgien d'aborder, sans ouvrir la cavité pleurale, certains organes intra-thoraciques (péricarde, œsophage) ou encore les organes intra-abdominaux

qui sont protégés par la base du thorax (foie, estomac, rein) et dont l'accès peut nécessiter une résection plus ou moins étendue du rebord inférieur de la cage thoracique. Nous nous bornerons ici à indiquer brièvement la situation de ces culs-de-sac de la plèvre par rapport à la paroi thoracique ; nous y reviendrons avec plus de détails, plus tard, quand nous étudierons le péricarde, l'œsophage, le foie, l'estomac et le rein.

*A*. Culs-de-sac antérieurs. — Le trajet du cul-de-sac antérieur projeté sur la paroi du thorax est différent à droite et à gauche (fig. 501) :

a. *Cul-de-sac du côté droit.* — Du côté droit, le cul-de-sac antérieur commence, en haut, en arrière de la facette articulaire qui se voit sur le côté droit de la fourchette sternale. De ce point, il se porte d'abord obliquement en bas et en dedans, atteint bientôt la ligne médiane et la dépasse, dans la plupart des cas, pour se rapprocher plus ou moins du bord gauche du sternum à la hauteur de la deuxième articulation chondro-sternale. Il descend ensuite verticalement, jusqu'à la quatrième articulation chondro-sternale gauche. Là, s'infléchissant en dehors, il croise l'articulation du sixième ou du septième cartilage costal droit avec le sternum et se continue, sans ligne de démarcation aucune, avec le cul-de-sac inférieur.

b. *Cul-de-sac du côté gauche.* — Du côté gauche, le cul-de-sac antérieur, parti de l'articulation sterno-claviculaire gauche, descend le long du bord gauche du sternum jusqu'au niveau du quatrième cartilage costal. Là, il se sépare du sternum et, s'infléchissant en dehors, vient couper le cinquième espace à 1 centimètre, le sixième à 15 ou 18 millimètres du bord sternal (Delorme et Mignon, 1894), pour se continuer, lui aussi, au niveau du bord supérieur du septième cartilage costal, avec le cul-de-sac inférieur.

c. *Espace compris entre les deux culs-de-sac.* — Le cul-de-sac antérieur de la plèvre droite et celui de la plèvre gauche délimitent entre eux, comme nous le montre nettement la figure 501, une surface dont la forme rappelle celle d'un X, d'un sablier si l'on veut, ou mieux de deux triangles opposés par le sommet. L'aire du triangle supérieur est occupée chez l'enfant par le thymus et, chez l'adulte, par la masse cellulo-adipeuse qui représente cet organe ; l'aire du triangle inférieur, le plus grand des deux triangles, répond au péricarde qui est ainsi, à ce niveau, directement au contact du plan costo-sternal. Nous reviendrons plus loin (p. 741) sur ces rapports. Disons, dès maintenant, que, en raison des variations fréquentes et étendues que subissent dans leur trajet les culs-de-sac antérieurs de la plèvre, surtout le cul-de-sac gauche, la situation et les rapports de ce triangle interpleuro-péricardique avec la paroi costo-sternale ne sont pas toujours ceux que nous venons d'indiquer; les chiffres précédemment donnés, ne peuvent avoir, ici comme ailleurs, une exactitude mathématique : ils ne représentent qu'une moyenne.

*B*. Culs-de-sac postérieurs. — Les culs-de-sac postérieurs (fig. 502) résultent, nous le savons, de la réflexion d'arrière en avant de la plèvre costale sur la face latérale des corps vertébraux. Leurs variations sont moins fréquentes que celles des culs-de-sac antérieurs. Ils affectent avec l'œsophage et l'aorte des rapports qui ont, au point de vue des voies d'accès sur le médiastin postérieur, un grand intérêt pratique. Pour éviter des redites inutiles, nous les étudierons avec l'œsophage et l'aorte (voy. p. 773).

*C*. Culs-de-sac inférieurs. — La ligne suivant laquelle se réfléchit la plèvre costale pour passer sur le diaphragme (fig. 501, 502, 503, 504) est à peu près la même pour le côté droit que pour le côté gauche; elle descend seulement un peu plus bas de ce côté.

Elle commence, en avant, au niveau du septième cartilage costal, où elle continue la ligne du cul-de-sac antérieur correspondant. De ce point, situé à 15 millimètres environ en avant de la septième articulation chondro-costale, elle se dirige, en suivant un trajet d'abord oblique, puis presque horizontal, vers la onzième côte, croisant, dans son trajet, le huitième cartilage costal à 7 millimètres en avant de la huitième articulation chondro-costale, les neuvième et dixième côtes à 10 millimètres en arrière des neuvième et dixième articulations chondro-costales. Elle atteint la onzième côte en un point situé à 10 ou 11 centimètres de la ligne médiane

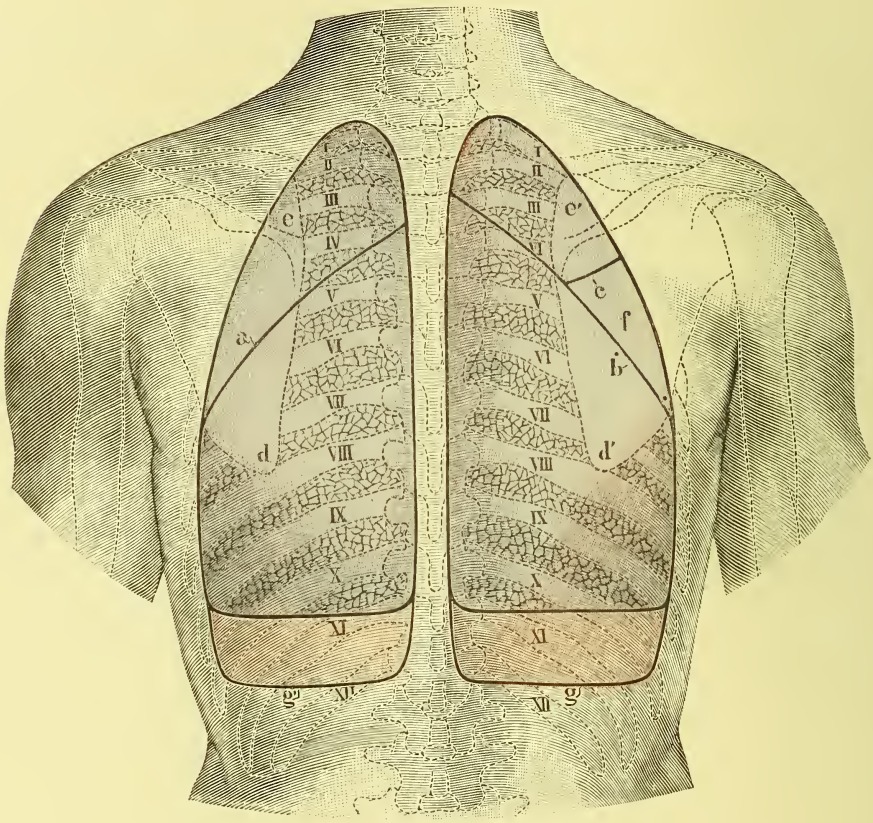


Fig. 502.
Projection, sur la paroi thoracique postérieure, de la plèvre, du poumon et des scissures interlobaires (schéma imité de Merkel).

(Pour la légende, voy. fig. 501.)

ou encore, d'après Monod et Vanverts (1897), à 20 millimètres de l'extrémité antérieure de la côte; c'est en ce point que le cul-de-sac inférieur présente sa partie la plus déclive. De là, le cul-de-sac devient légèrement ascendant; il rencontre la douzième côte à 8 ou 9 centimètres de la ligne médiane, croise obliquement sa face interne et, abandonnant son bord inférieur, il vient se terminer sur le rachis au niveau du bord supérieur de la première vertèbre lombaire. Il est, à ce niveau, continué par le cul-de-sac postérieur.

Le cul-de-sac inférieur déborde donc, en arrière et en bas, la douzième côte de 1 centimètre à 1 centimètre et demi, affectant ainsi, avec les muscles de la région lombo-iliaque, des rapports dont nous montrerons l'inconvénient au point de vue

opératoire quand nous étudierons la région du rein (voy. t. II). Ajoutons en terminant que le trajet du cul-de-sac inférieur est, lui aussi, sujet à de nombreuses variations. Il s'arrête parfois au bord inférieur de la douzième côte. Par contre, Pansch l'a vu descendre plus bas qu'à l'ordinaire, jusqu'à l'apophyse transverse de la première lombaire et même jusqu'au bord inférieur de cette vertèbre.

**4° Cavité pleurale.** — La cavité pleurale est, à l'état normal, purement virtuelle. Les deux feuillets, viscéral et pariétal, qui la délimitent, arrivent en effet au contact

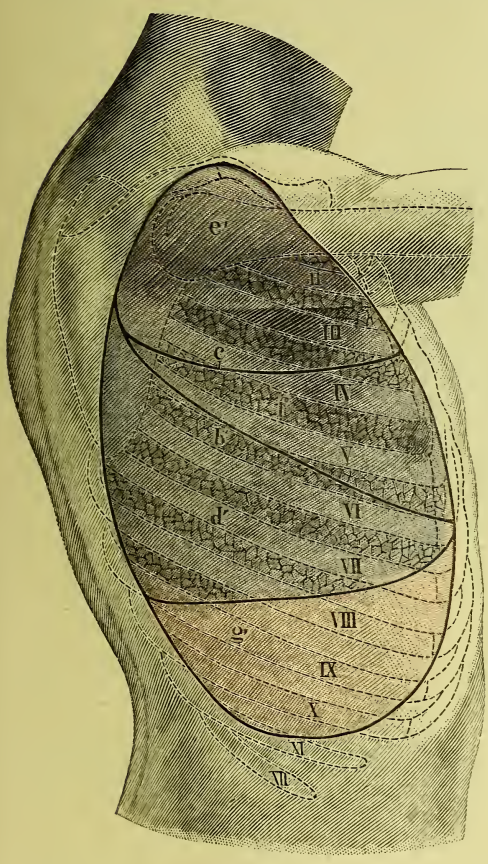


Fig. 503.
Projection, sur la paroi latérale droite du thorax, de la plèvre, du poumon, des scissures pulmonaires (schéma imité de Merkel).

(Pour la légende, voy. fig. 501.)

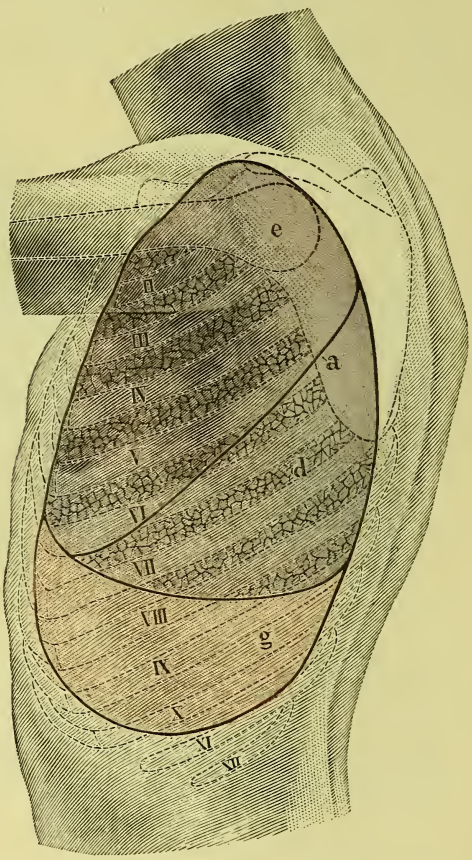


Fig. 504.
Projection, sur la paroi latérale gauche du thorax, de la plèvre, du poumon, de la scissure interlobaire (schéma imité de Merkel).

(Pour la légende, voy. fig. 501.)

immédiat (fig. 505, A) et glissent l'un sur l'autre dans les divers mouvements d'ampliation et de retrait que présentent les poumons. L'intégrité de la plèvre est nécessaire pour que ces mouvements de glissement des deux feuillets puissent se produire avec toute leur amplitude : dès que la séreuse est enflammée, les feuillets, devenus rugueux, frottent l'un sur l'autre (ces frottements sont perceptibles à l'auscultation, parfois même à la palpation) et finissent par adhérer.

Ces adhérences pleurales s'observent très souvent, ce qui s'explique sans peine, si l'on songe à la fréquence des affections pulmonaires, en particulier de la tuberculose, et à leur retentissement presque constant sur la plèvre. Limitées d'ordinaire,

divisant quelquefois la cavité pleurale en des cavités secondaires, où peuvent se développer des pleurésies enkystées (fig. 505, C), à physionomie clinique spéciale (*pleurésies médiastine, diaphragmatique, interlobaire*), les adhérences sont parfois étendues à la totalité de la cavité pleurale, qui, de ce fait, n'existe plus (*symphyse pleurale*). Le poumon, en pareil cas, adhère à la paroi thoracique, d'où, on le conçoit, une gêne considérable dans la respiration.

La cavité pleurale ne devient véritablement réelle qu'à l'état pathologique, lorsqu'un épanchement gazeux ou liquide modifiant le vide pleural permet au poumon d'obéir à son élasticité et de s'écarter de la paroi thoracique (fig. 505, B). Il ne faut pas oublier en effet, que, à l'état normal, le poumon n'est maintenu au contact de

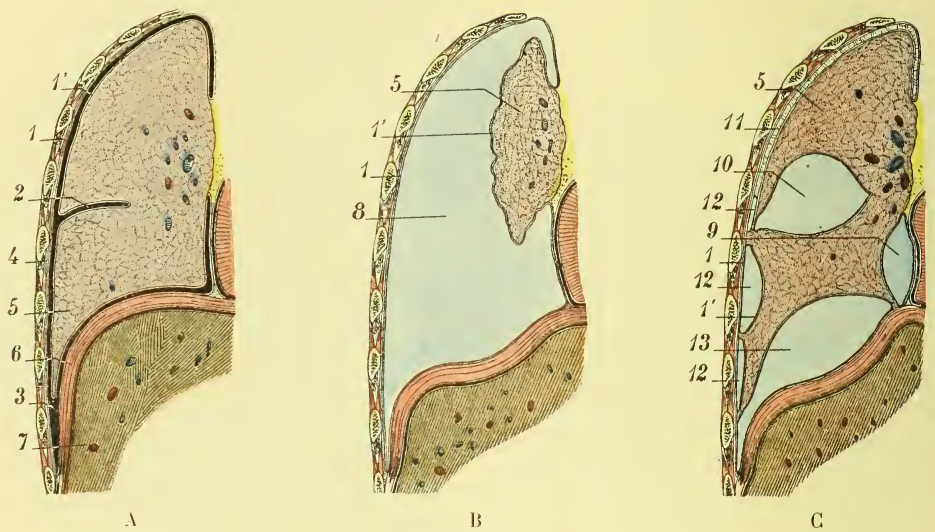


Fig. 505.

La cavité pleurale à l'état normal et à l'état pathologique. Coupes frontales schématiques du thorax représentant : A, la cavité pleurale à l'état normal ; B, la cavité pleurale dans le cas d'épanchement total ; C, la cavité pleurale dans le cas d'épanchements enkystés.

1, feuillet pariétal de la plèvre. — 1', son feuillet viscéral. — 2, scissure interlobaire. — 3, sinus costo-diaphragmatique. — 4, paroi thoracique. — 5, poumon. — 6, diaphragme. — 7, foie. — 8, pleurésie totale. — 9, pleurésie enkystée médiastinale. — 10, pleurésie enkystée interlobaire. — 11, adhérences unissant le feuillet viscéral et par conséquent le poumon au feuillet pariétal. — 12, petit épanchement enkysté. — 13, pleurésie enkystée diaphragmatique.

la paroi thoracique que parce que son élasticité est mise en jeu d'une façon constante par suite du vide qui existe dans la cavité pleurale : la plèvre se comporte à son égard comme le fait une ventouse appliquée sur une mince lame de caoutchouc.

Lorsqu'une perforation de la paroi thoracique ou bien une perforation du poumon ouvre la cavité pleurale, on entend l'air entrer dans la plèvre en sifflant et l'on voit aussitôt le poumon s'affaisser, se rétracter vers son pédicule (*pneumothorax*) : cet affaissement est d'ordinaire, en pareil cas, brusque et complet ; il s'accompagne d'un véritable état asphyxique, ce qui s'explique sans peine si l'on réfléchit que, d'un coup, toute une moitié de l'appareil respiratoire cesse de fonctionner. — Quand il s'agit d'un épanchement liquide, la transformation de la cavité pleurale virtuelle en cavité réelle, dans laquelle s'accumule le liquide sécrété par la plèvre enflammée, se produit de la même façon, le poumon se rétractant vers son pédicule au fur et à mesure que le liquide augmente. Si l'épanchement est rapide, comme on l'observe quand une hémorrhagie abondante se fait dans la plèvre (*hémothorax*), les phénomènes asphyxiques sont, ici encore, très marqués. Si l'épanchement se fait lentement, progressivement (*pleurésies séreuses* ou *purulentes*), la gêne respiratoire est beaucoup moins marquée, le poumon du côté sain ayant le temps de s'habituer au travail supplémentaire qui lui est imposé.

Dans ces cas d'épanchements progressifs et lents, on admet, en clinique, que, lorsque la matité atteint l'angle de l'omoplate, la cavité pleurale contient moins de 1 500 grammes de liquide ; lorsqu'elle atteint l'épine de l'omoplate, la quantité de liquide épanché est environ de deux litres.

Mais la cavité pleurale peut acquérir des dimensions relativement plus considérables : elle peut contenir trois litres de liquide et même plus. De pareilles dimensions, on le conçoit aisément, ne peuvent s'obtenir qu'au prix d'un refoulement de toutes ses parois : refoulement du diaphragme en bas et du médiastin en dedans, élargissement de la cage thoracique du côté atteint; c'est alors que l'on observe des phénomènes de compression plus ou moins graves du côté des organes du médiastin, que l'on voit, notamment dans les pleurésies gauches, le cœur déplacé au point que, parfois, sa pointe vient battre au niveau du mamelon droit. Dès que l'épanchement atteint 1 800 grammes (Dieulafoy), ces phénomènes de compression se produisent; il faut alors, sans tarder, pratiquer la thoracentèse, c'est-à-dire ponctionner et vider la plèvre, car la mort subite du malade est en pareil cas, comme on le sait, particulièrement à redouter.

Lorsque le contenu pathologique de la plèvre est évacué par le chirurgien, ou bien se résorbe de lui-même, le poumon se dilate peu à peu et arrive bientôt au contact des parois de sa loge : la cavité pleurale est redevenue virtuelle et la guérison peut s'obtenir. Mais il arrive parfois, à la suite de certaines pleurésies purulentes, que le poumon rétracté et souvent englobé par des

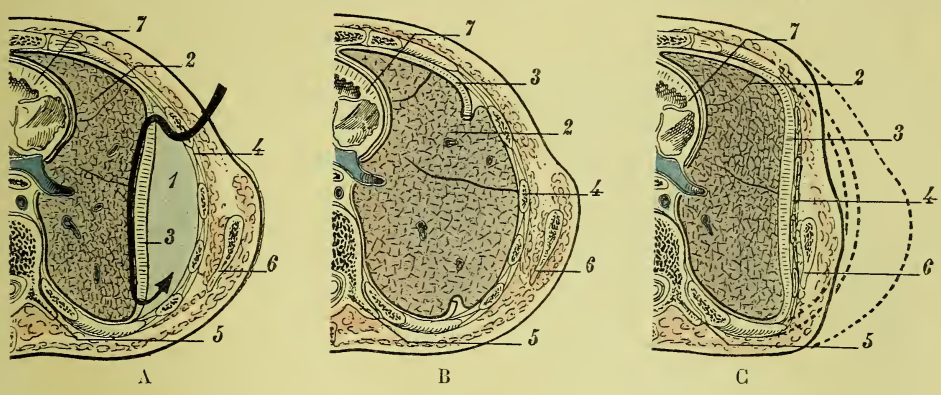


Fig. 506.

Schéma destiné à montrer, sur une coupe horizontale du thorax, les deux méthodes opératoires utilisées pour guérir les empyèmes chroniques.

A, la cavité pleurale pathologique avant le traitement : le poumon est refoulé contre le rachis et empêché de venir au contact de la paroi thoracique par une épaisse fausse membrane.

B, la même cavité après la décortication pulmonaire de Delorme ; la fausse membrane ayant été enlevée (la flèche représentée sur la figure A indique de quelle façon), le poumon se dilate et vient au contact de la paroi thoracique, comblant ainsi la cavité.

C, la cavité pleurale pathologique après la thoracoplastie : le squelette de la paroi thoracique ayant été réséqué, la paroi peut se déprimer et venir au contact du poumon, supprimant ainsi la cavité.

1. cavité pleurale pathologique. — 2, poumon. — 3, fausse membrane. — 4, paroi thoracique. — 5, rachis. — 6, pointe de l'omoplate. — 7, cœur.

fausses membranes qui lui forment une sorte de carapace résistante, ne puisse plus se dilater pour venir au contact de la paroi thoracique (fig. 506, A) : la cavité pathologique de la plèvre persiste alors indéfiniment (*fistule pleurale*) avec ses inconvénients et ses dangers, à moins que le chirurgien ne puisse obtenir, par une opération, l'accolement de ses parois. Nous rappellerons, à ce propos, que deux méthodes opératoires permettent d'arriver à ce résultat : l'une (fig. 506, C) s'adresse à la paroi thoracique, dont on résèque le squelette pour la rendre dépressible et lui permettre d'aller jusqu'au poumon rétracté, c'est l'opération de Gayet-Estlander et ses dérivés (*thoracoplastie*) ; l'autre (fig. 506, B) s'adresse au poumon que l'on décortique de sa carapace résistante, pour lui permettre de se dilater et d'aller jusqu'à la paroi thoracique : c'est la *décortication pulmonaire* de Delorme. Cette dernière opération est l'intervention idéale, en ce sens que non seulement elle amène la guérison de la fistule pleurale, mais encore elle rend au poumon toute sa capacité respiratoire, ce que ne fait pas la thoracoplastie qui laisse ce viscère plus ou moins ratatiné et souvent atélectasié et, par conséquent, insuffisant pour la respiration.

L'opération de Delorme devra donc être préférée à la thoracoplastie toutes les fois que, au cours d'une intervention entreprise pour guérir une vaste cavité d'empyème chronique, on aura remarqué que la membrane, incisée au besoin en plusieurs points, peut se séparer du poumon. Il convient toutefois d'ajouter qu'elle s'accompagne d'un shok opératoire plus grand que la thoracoplastie, et qu'elle n'est pas applicable aux cas où le poumon présente des lésions tuberculeuses : dans ces cas, en effet, le poumon ne se laisse pas décortiquer ou, si la décortication reste possible, ne se laisse pas dilater.

**5° Vaisseaux et nerfs.** — Les *artères* de la plèvre, toutes de petit calibre, proviennent des artères diaphragmatiques, médiastines et intercostales. — Les *veines* aboutissent aux azygos. — Les *lymphatiques*, longtemps niés, sont aujourd'hui admis par tous les auteurs. Ils se jettent dans les lymphatiques du poumon pour

la plèvre viscérale et, pour la plèvre pariétale, dans les lymphatiques des parois de la loge pleuro-pulmonaire (régions sterno-costale, médiastine, diaphragmatique). Nous avons signalé plus haut l'importance qu'ont, au point de vue pathologique, ces communications des lymphatiques de la plèvre avec les lymphatiques des parois du thorax (p. 689). — *Les nerfs* sont encore mal connus. Ils proviennent : pour la plèvre pariétale, des nerfs voisins (intercostaux, pneumogastrique, phrénique, sympathique); pour la plèvre viscérale, du plexus pulmonaire. La sensibilité de la plèvre est à peu près nulle à l'état normal. Quant aux vives douleurs qu'éprouvent les malades atteints d'une affection pleurale, elles ont pour cause la propagation de l'inflammation aux nerfs qui sont en rapport avec le feuillet pariétal (nerfs intercostaux), plutôt que l'irritation des filets nerveux de la plèvre elle-même.

**6° Exploration et voies d'accès.** — A l'état normal, l'exploration de la plèvre se confond avec celle du poumon. Il n'en est pas de même lorsque la cavité pleurale renferme des productions pathologiques. Ces productions modifient considérablement les signes que fournit l'exploration à l'état normal et, d'autre part, entraînent l'apparition de signes nouveaux qui permettent de différencier les lésions pleurales des lésions pulmonaires. C'est ainsi qu'à l'examen radioscopique ou radiographique la plèvre enflammée ou contenant du liquide perd sa transparence et devient, dans une certaine mesure, imperméable pour les rayons X. C'est ainsi que la sonorité normale de la cage thoracique se trouve remplacée par de la matité, lorsque la plèvre renferme un épanchement liquide; elle est remplacée, au contraire, par une sonorité exagérée, tympanique, quand la cavité pleurale contient un épanchement gazeux. Les vibrations que l'on perçoit à l'état normal en appliquant la main sur le thorax quand le sujet parle, ces vibrations, disons-nous, sont, dans le cas de pleurésie, interceptées par la couche liquide pleurale et ne sont plus perçues à la palpation. Ajoutons qu'à l'auscultation pratiquée pendant que le malade parle, la voix n'arrive plus à l'oreille, bourdonnante comme normalement, mais cassée, chevrotante, d'où le nom d'*égophonie* (de αἴξ, αἰγός, chèvre et φωνή, voix), donné en clinique à ce phénomène.

La cavité pleurale est, en raison de ses rapports avec les parois thoraciques, facilement accessible au chirurgien. D'ordinaire, lorsqu'il s'agit par exemple d'évacuer un épanchement purulent (empyème), on l'aborde, soit en traversant simplement un espace intercostal au ras du bord supérieur de la côte qui limite cet espace en bas (*pleurotomie simple*), soit en réséquant une côte (*pleurotomie avec résection costale*). On sait que, dans ces cas, l'ouverture pleurale doit autant que possible être faite au point le plus déclive : c'est, en général, au niveau du huitième espace, immédiatement en arrière de la ligne axillaire, qu'on la pratique; en la pratiquant plus bas, au-dessous du neuvième espace par exemple, on risquerait de blesser le diaphragme. Dans les cas où il est nécessaire d'avoir un large accès sur la cavité pleurale et sur le poumon, le chirurgien taille et rabat un véritable volet dans la paroi thoracique, volet comprenant à la fois les côtes, les espaces intercostaux et la plèvre pariétale (Delorme).

## § 2 — POUMONS

Les poumons sont les organes essentiels de la respiration : c'est dans leur épaisseur que se produit l'hématose, c'est-à-dire la transformation du sang veineux en sang artériel. En communication large et permanente avec l'extérieur, ils recèlent

normalement de nombreux microbes que leur apporte l'air inspiré. Ces microbes, qui peuvent devenir pathogènes à un moment donné, jouent, on le sait, un rôle considérable dans la pathologie médicale et chirurgicale du poumon.

**1° Considérations générales.** — Au nombre de deux, l'un droit, l'autre gauche, les poumons sont comme appendus aux deux branches de bifurcation de la trachée-artère. Ils occupent les parties latérales de la cavité thoracique, comblant exactement l'espace laissé libre par le médiastin, lequel les sépare l'un de l'autre. Étroitement appliqués contre les parois du thorax, ils en représentent en quelque sorte le moule. Chacun d'eux, en effet, revêt la forme d'un demi-cône (fig. 507), dont le sommet, dirigé en haut, est légèrement tronqué et arrondi, dont la face externe est convexe, la face interne plane ou plutôt concave, dont la base enfin est, elle aussi, plus ou moins excavée pour s'appliquer sur la convexité du diaphragme.

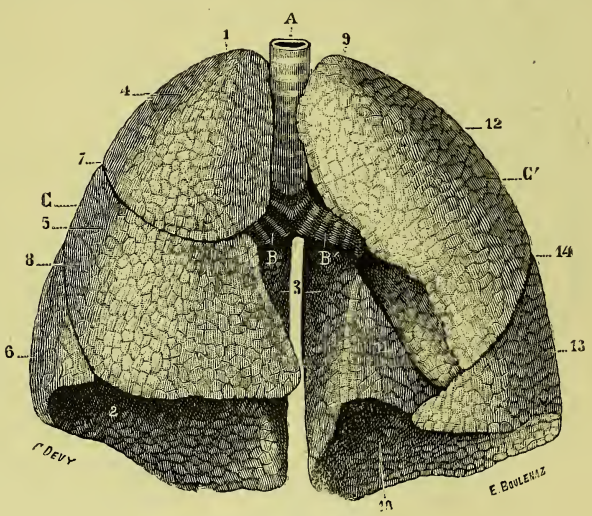


Fig. 507.
Les deux poumons en place, vue antérieure (T.).

A, trachée-artère. — B, bronche droite. — B', bronche gauche.
C, poumon droit, avec : 1, son sommet ; 2, sa base ; 3, sa face interne ; 4, son lobe supérieur ; 5, son lobe moyen ; 6, son lobe inférieur ; 7, sa scissure interlobaire supérieure ; 8, sa scissure interlobaire inférieure.
C', poumon gauche, avec : 9, son sommet ; 10, sa base ; 11, sa face interne, excavée en bas pour loger la pointe du cœur ; 12, son lobe supérieur ; 13, son lobe inférieur ; 14, sa scissure interlobaire, aboutissant en bas à une forte échancrure du bord antérieur, l'échancrure cardiaque.

Chaque poumon est formé par plusieurs lobes. Ces lobes sont séparés les uns des autres par des scissures, *scissures interlobaires*, lesquelles présentent avec la paroi thoracique des rapports très importants au point de vue clinique, comme nous le verrons dans un instant. Le poumon droit possède deux lobes : l'un supérieur, l'autre inférieur : il n'a, par conséquent, qu'une seule scissure. Le poumon gauche, lui, est constitué par trois lobes, que l'on distingue en supérieur, moyen et inférieur. De ce fait, il nous présente deux scissures interlobaires : l'une supérieure, située entre le lobe supérieur et le lobe moyen ; l'autre inférieure, séparant le lobe moyen du lobe inférieur.

A l'état normal, le volume du poumon varie suivant les âges. Mais il varie encore, chez le même sujet, avec les divers temps de la respiration, augmentant pendant l'inspiration, diminuant au contraire pendant l'expiration. Il varie enfin suivant les individus. Ces variations individuelles de la masse pulmonaire ne sont en relation ni avec la taille, ni avec l'embonpoint des sujets, mais plutôt avec leur vigueur et la capacité du thorax : les sujets fortement constitués ont, en effet, une poitrine large et des poumons d'un volume considérable ; les sujets de constitution faible ont, au contraire, une poitrine étroite et des poumons peu développés.

Quant aux variations du volume du poumon, survenant sous l'influence d'une cause pathologique, nous signalerons seulement la diminution considérable, la rétraction de l'organe, que l'on observe dans les pleurésies totales ou dans le pneumothorax, et, au contraire, son développement exagéré dans l'emphysème.

**2° Structure.** — Le poumon, quand il est mis à jour après ouverture du thorax, après l'ablation du plastron sterno-costal par exemple, revêt l'aspect d'une masse lisse et brillante, ce qui est dû à la présence du feuillet viscéral de la plèvre qui le tapisse. Il est d'une coloration gris rosé chez les sujets jeunes, d'une coloration gris ardoisé et même brun noirâtre chez les sujets âgés. Le changement de coloration du poumon tient à ce fait, qu'à partir de trente à trente-cinq ans, il se forme à la surface du poumon des dépôts d'une matière noire, provenant des poussières charbonneuses entraînées par la respiration. Cette matière peut, chez les sujets exposés à respirer longtemps des poussières de charbon (mineurs), s'accumuler en si grande quantité, qu'elle envahit les parois de l'alvéole, le tissu conjonctif périlobulaire et même les lymphatiques, donnant alors naissance à une pneumonie chronique professionnelle décrite sous le nom d'*anthracosis*.

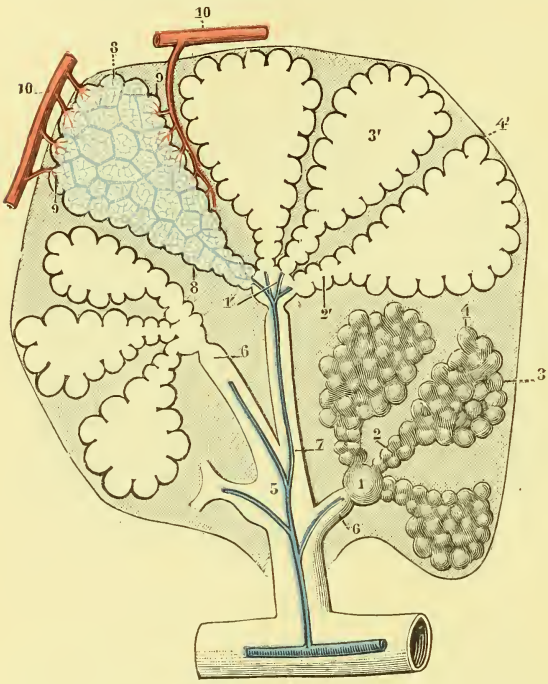


Fig. 508.
Schéma montrant la disposition d'un lobule pulmonaire (T.).

1, vestibule; 2, canaux alvéolaires; 3, infundibula; 4, alvéole d'un acinus pulmonaire, vu de face en entier. — 1', vestibule; 2', canaux alvéolaires; 3', infundibula; 4', alvéole d'un acinus vu en coupe. — 5, bronche intra-lobulaire. — 6, bronche terminale. — 7, rameau de l'artère pulmonaire. — 8, réseau capillaire des alvéoles. — 9, racine de la veine pulmonaire. — 10, veine pulmonaire.

Vue sur une coupe, la masse pulmonaire nous apparaît comme constituée par une grande quantité de petites cavités, les *lobules pulmonaires*, d'un volume de 1 centimètre cube environ, suspendues chacune à une ramification bronchique et séparées les unes des autres par du tissu conjonctif (*espace* et *tissu conjonctif périlobulaire*) où circulent les veines pulmonaires. Ces lobules, ainsi tassés les uns contre les autres, se remplissent d'air à chaque inspiration, et leurs parois, toujours fort minces mais résistantes et très élastiques, servent de substratum aux vaisseaux de l'hématose.

Outre les lobules, formations essentielles du poumon, nous rencontrons encore comme éléments constituants de cet organe, les ramifications bronchiques (*arbre pulmonaire*), des vaisseaux et des nerfs. Nous les décrirons plus loin.

L'existence, dans le poumon, de cavités lobulaires remplies d'air nous explique certaines propriétés du tissu pulmonaire, propriétés qui distinguent nettement le poumon de tous les autres viscères. On sait, en effet, que le poumon est mou, qu'il se laisse déprimer avec la plus grande facilité; on sait aussi qu'il crépite lorsqu'on le presse fortement entre les doigts; on sait, enfin, qu'il est léger et qu'il surnage, lorsqu'on le jette sur l'eau. La preuve que toutes ces propriétés du tissu pulmonaire sont bien dues à la présence de l'air contenu dans les lobules, c'est que, dans les cas où ce contenu se trouve modifié, lorsque, par exemple, le lobule est rempli de sécrétions pathologiques comme dans la pneumonie, le poumon devient ferme, ne crépite plus et ne surnage plus quand on le plonge dans l'eau. Une autre preuve encore nous est fournie par les caractères qui distinguent le poumon du fœtus, dans lequel l'air n'a pu pénétrer, du poumon du nouveau-né, qui a vécu et respiré quelque temps. Tandis que le premier est ferme, dépourvu de crépitation et

qu'il tombe au fond de l'eau, le poumon de l'enfant qui a respiré a toutes les propriétés du poumon normal. On comprend l'importance de ces notions au point de vue médico-légal, puisque grâce à elles, il est possible d'affirmer, dans un cas où l'on soupçonne l'infanticide, que l'enfant est mort-né ou au contraire qu'il a respiré et, par conséquent, qu'il est né viable.

Nous n'avons pas à faire ici la description du lobule pulmonaire, dont l'étude appartient à l'anatomie descriptive (voyez les *Traités d'anatomie descriptive*). Nous rappellerons seulement que le lobule est constitué par la réunion d'une quantité d'acini (fig. 508), mesurant chacun 2 à 3 millimètres dans tous les sens, et que ces acini (qui par groupes de 3, 4 ou 5, viennent s'ouvrir par les conduits alvéolaires dans le vestibule terminant la branche acineuse) sont, ainsi que les conduits alvéolaires du reste, tapissés par les alvéoles. C'est dans les alvéoles que se passe le phénomène de l'hématose.

Ajoutons que chaque maladie du poumon, suivant la remarque de Dieulafoy, intéresse à sa manière les alvéoles, les acini, les lobules. Dans la *pneumonie* le lobule est rempli par un exsudat très riche en fibrine, et c'est à la saillie que font à la surface de section du poumon les acini ainsi distendus qu'est dû l'aspect granuleux de l'hépatisation rouge. Dans l'*emphysème*, le lobule est distendu au maximum et les cloisons inter-alvéolaires sont souvent atrophiées et même perforées. Dans la *sclérose pulmonaire*, les alvéoles et les acini sont en partie étouffés par le tissu conjonctif transformé qui les entoure. Dans la *tuberculose pulmonaire*, les parois de l'alvéole, les parois des petits vaisseaux et des ramifications bronchiques prennent part à la formation des granulations tuberculeuses.

**3° Rapports.** — Le poumon est en rapport intime avec les parois de la cavité thoracique (fig. 473); il n'en est séparé, en effet, que par la cavité pleurale. Cette cavité

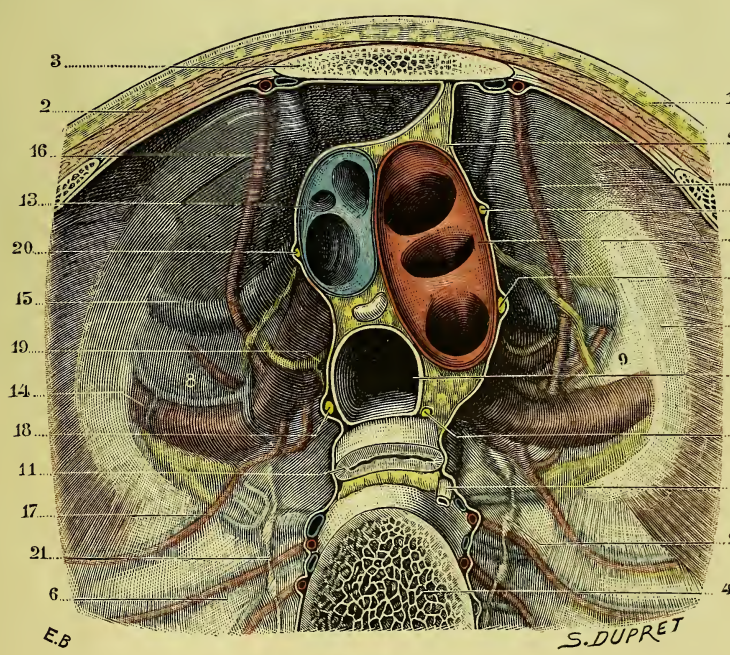


Fig. 509.

Les deux coupoles pleurales, vues d'en bas, après ablation des poumons et section transversale du thorax passant par la troisième vertèbre dorsale.

1, peau et tissu cellulaire sous-cutané. — 2, grand pectoral. — 3, sternum. — 4, troisième vertèbre dorsale. — 5, première côte. — 6, muscles et vaisseaux intercostaux. — 8, coupole pulmonaire droite. — 9, coupole pulmonaire gauche. — 10, trachée. — 11, œsophage. — 12, portion droite supérieure de la crosse aortique, avec les orifices des trois troncs qui en partent (sous-clavière gauche, carotide primitive gauche, tronc brachio-céphalique). — 13, extrémité supérieure de la veine cave supérieure avec les orifices des deux troncs veineux brachio-céphaliques et de la veine mammaire interne. — 14, artère sous-clavière. — 15, veine sous-clavière. — 16, 16' vaisseaux mammaires internes droits et gauches. — 17, artère intercostale supérieure. — 18, 18', pneumogastrique droit et gauche. — 19, 19', récurrent droit et gauche. — 20, 20', phrénique droit et gauche. — 21, 21', sympathique droit et gauche. — 22, canal thoracique, — 23, tissu cellulo-adipeux du médiastin.

étant virtuelle à l'état normal, il en résulte que le poumon se trouve étroitement appliqué contre le feuillet pariétal de la plèvre et que ses rapports sont à peu près

exactement ceux de la plèvre pariétale elle-même. Ces rapports ont été déjà décrits plus haut. Nous nous contenterons donc ici de les signaler très brièvement.

a. *Sommet.* — Le sommet du poumon est arrondi. Il répond à l'orifice supérieur du thorax et déborde en haut de 20 à 25 millimètres la partie antérieure de la première côte et l'extrémité interne de la clavicule. Il est en rapport, par l'intermédiaire du dôme pleural (fig. 509), avec le contenu du creux sus-claviculaire. Rappelons que le sommet du poumon est le siège de prédilection de la tuberculose pulmonaire.

b. *Base.* — La base, concave et fort large, repose sur le dôme diaphragmatique. Elle est en rapport, par l'intermédiaire du diaphragme, avec les viscères abdomi-

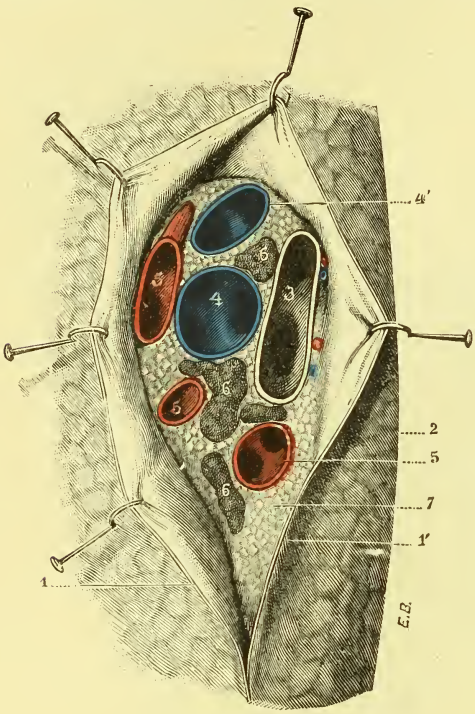


Fig. 510.

Le hile du poumon droit, vu de face (T.).

(La plèvre du pédicule pulmonaire a été érignée dans tous les sens, de manière à découvrir l'intérieur du hile.)

1, 1', origines du ligament du poumon droit. — 2, bord postérieur du poumon. — 3, bronche droite, portant sur sa face postérieure l'artère et la veine bronchiques. — 4, 4', artère pulmonaire droite. — 5, 5, veines pulmonaires. — 6, 6, ganglions lymphatiques. — 7, 7, tissu cellulaire du hile.

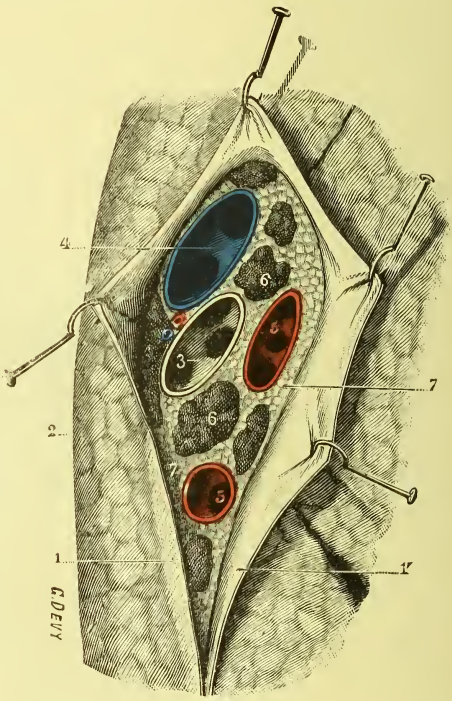


Fig. 511.

Le hile du poumon gauche, vu de face (T.).

(La plèvre du pédicule pulmonaire a été érignée dans tous les sens, de manière à découvrir l'intérieur du hile.)

1, 1', origines du ligament du poumon gauche. — 2, bord postérieur du poumon. — 3, bronche gauche, portant sur sa face postérieure l'artère et la veine bronchiques. — 4, artère pulmonaire gauche. — 5, 5, veines pulmonaires gauches. — 6, 6, ganglions lymphatiques. — 7, 7, tissu cellulaire du hile.

naux et en particulier avec le foie : de là la possibilité, pour un abcès hépatique, de se créer une voie au travers du muscle et du poumon et de s'ouvrir dans les bronches en déterminant une vomique.

c. *Face interne.* — La face interne du poumon est en rapport avec le médiastin. Elle est profondément excavée, surtout du côté gauche, où elle se moule sur la convexité du cœur (*lit du cœur*). A la réunion de son quart postérieur avec ses trois quarts antérieurs, à peu près à égale distance du sommet et de la base, cette face livre passage aux ramifications du conduit aérifère, à l'artère pulmonaire et aux veines de même nom, à l'artère et aux veines bronchiques, à des vaisseaux lym-

phatiques et à des nerfs. Tous ces organes, dans leur ensemble, forment un volumineux paquet que l'on désigne sous le nom de *pédicule du poumon*. Le point de la face interne du poumon, par où ils pénètrent dans le viscère ou en sortent, porte le nom de *hile du poumon :* c'est une sorte d'excavation, ovalaire ou rectangulaire du côté droit (fig. 510), en forme de raquette à queue inférieure du côté gauche (fig. 511), qui mesure en moyenne 5 centimètres de hauteur sur 3 centimètres de largeur et 1 centimètre et demi de profondeur ; elle est comprise entre un plan horizontal passant par le bord inférieur de la 6e côte et un plan également horizontal passant par le bord supérieur de la 4e côte. Au niveau du hile, on le sait, la plèvre pariétale se réfléchit pour se continuer avec la plèvre viscérale.

d. *Face externe*. — La face externe, convexe, lisse et unie, répond, dans toute son étendue, à la face interne de la paroi costale (fig. 473), au travers de laquelle le poumon peut être facilement blessé. Nous avons insisté, en étudiant la cage thoracique, sur la protection relative que cette dernière fournissait aux organes contenus dans son intérieur ; nous n'y reviendrons donc pas ici. Nous ajouterons seulement qu'en raison de la structure du poumon, on s'explique pourquoi les blessures de cet organe s'accompagnent souvent d'un épanchement à la fois sanguin et gazeux, dans la cavité pleurale (*hémo-pneumothorax*). Nous ajouterons encore que cet hémo-pneumothorax, s'il est inoculé par des germes, venus ordinairement du poumon lui-même, se transforme en épanchement purulent (*pyo-pneumothorax*).

e. *Bords*. — Les trois bords du poumon se distinguent en postérieur, antérieur, inférieur. De ces trois bords, le *postérieur*, épais et régulièrement arrondi, remplit complètement le sinus costo-vertébral ; l'*antérieur* et l'*inférieur*, minces et lamelliformes, pénètrent dans les culs-de-sac correspondants de la plèvre, mais, à l'inverse du précédent, ne les remplissent pas complètement, du moins dans les conditions de la respiration normale. Il en résulte que les bords du poumon et les culs-de-sac de la plèvre ne se correspondent pas exactement et que, entre le fond des culs-de-sac pleuraux antérieur et inférieur et les bords correspondants du poumon, il existe une portion de la cavité pleurale qui, normalement, est inhabitée.

**4° Topographie thoraco-pulmonaire**. — Sous le nom de *topographie thoraco-pulmonaire*, nous entendons : 1° la projection sur la paroi thoracique des bords antérieur et inférieur du poumon qui, comme nous venons de le dire, ne répondent pas exactement aux culs-de-sac correspondants de la plèvre ; 2° la projection, sur cette même paroi thoracique, des scissures interlobaires. La connaissance de la situation exacte des bords du poumon par rapport au thorax permet, pour qui connaît déjà la topographie thoraco-pleurale, la détermination de l'étendue de la portion normalement inhabitée de la plèvre. A son tour, la connaissance de la topographie normale des scissures fournit au clinicien un des meilleurs éléments du diagnostic des pleurésies interlobaires enkystées et, au chirurgien, le meilleur repère pour intervenir contre ces affections.

*A*. Bord antérieur. — Le bord antérieur du poumon (fig. 501) occupe, par rapport au thorax, une situation qui diffère sensiblement pour le poumon droit et pour le poumon gauche. — Le *bord antérieur droit* suit un trajet identique au cul-de-sac pleural du même côté jusqu'à l'extrémité sternale du sixième espace intercostal. Il reste, cependant, séparé du fond du cul-de-sac par un intervalle qui est de 10 à 15 millimètres pendant l'expiration ; il diminue, sans disparaître complètement, pendant l'inspiration ordinaire. — Le *bord antérieur gauche* se comporte

comme celui du poumon droit jusqu'à l'articulation sternale du quatrième cartilage costal. Mais, arrivé là, il se porte en dehors, puis en bas et en dedans, formant ainsi une large échancrure à concavité interne. C'est l'*échancrure cardiaque*, ainsi appelée en raison des rapports qu'elle présente avec le péricarde et le cœur. Cette échancrure est très variable suivant les sujets : sa corne supérieure répond ordinairement à l'extrémité interne du quatrième cartilage costal ; sa partie moyenne croise le 4e espace intercostal un peu en dehors de la ligne réunissant les 4e et 5e articulations chondro-costales ; sa corne inférieure croise le sixième cartilage costal à sa partie moyenne. Au delà de ce dernier point, le poumon gauche suit de nouveau un trajet analogue à celui du poumon droit.

*B*. Bord inférieur. — Le bord inférieur des poumons, (fig. 503, 504, 512), envisagé pendant l'expiration, suit le même trajet à droite et à gauche, avec cette différence cependant que celui du côté gauche descend un peu plus bas : il se dirige presque horizontalement en dehors pour aboutir à la tête de la onzième côte. Au niveau de la ligne axillaire, la distance qui le sépare du fond du cul-de-sac pleural, ou si l'on veut la hauteur de la portion inhabitée de la plèvre est de 7 à 9 centimètres. Au moment de l'inspiration, le bord inférieur du poumon descend dans le sinus costo-diaphragmatique, mais sans atteindre son fond (sauf le cas d'inspiration forcée) : la distance qui l'en sépare alors, mesurée au niveau de la ligne axillaire, est de 3 à 4 centimètres.

Ajoutons que la situation du bord inférieur du poumon par rapport à la paroi thoracique varie suivant l'âge du sujet. C'est ainsi que, d'après C. Schmidt, ce bord inférieur considéré au niveau de la ligne mamillaire répondrait : chez l'enfant et jusqu'à dix ans au cinquième espace intercostal ; de dix à quarante ans, à la sixième côte, plus rarement au sixième espace intercostal ou à la septième côte.

*C*. Scissures interlobaires. — Les rapports des scissures interlobaires avec les arcs costaux, déjà indiqués en 1857 par Luschka, ont été étudiés de nouveau par Rochard en 1892. Disons tout de suite que la situation des scissures, comme celle des culs-de-sac pleuraux, varie beaucoup suivant les sujets et que le trajet que nous allons leur assigner n'est, ici encore, qu'un type moyen.

a. *Scissure du poumon gauche*. — La scissure du poumon gauche (fig. 504 et 512) se porte très obliquement de haut en bas et d'arrière en avant. Elle commence, en haut et en arrière (extrémité supérieure), dans la région de l'extrémité vertébrale de la 4e côte ou du 3e espace intercostal. Son extrémite inférieure répond à la face interne de la 6e côte, au niveau du point où cette côte se continue avec son cartilage. Dans la première partie de son trajet, elle croise très obliquement la 5e côte : d'ordinaire, la résection de cette côte faite depuis l'angle costal jusqu'au bord spinal de l'omoplate, la met à découvert sur une certaine étendue.

b. *Scissures du poumon droit*. — Au nombre de deux, les scissures du poumon droit (fig. 503 et 512 se distinguent, d'après leur direction, en scissure oblique et en scissure horizontale. — La *scissure oblique* commence en haut et en arrière, au niveau de l'extrémité vertébrale de la 3e côte (Luschka), le plus souvent au niveau de la 5e côte (Rochard). De là, elle se porte obliquement en bas et en avant et vient se terminer, dans le 5e espace intercostal ou à la face interne de la 6e côte, à 5 ou 10 centimètres de la ligne médiane (Rochard). Au niveau de la ligne axillaire, elle est en rapport avec la 5e côte. — La *scissure horizontale* se sépare de la scissure précédente au niveau du 4e espace intercostal, dans la partie de cet espace qui est recouverte par le scapulum. De là, elle se porte en avant, croise très oblique-

ment la face interne de la 4e côte et vient se terminer, sur la plupart des sujets, à la partie postérieure du sternum, en regard du troisième espace intercostal.

d. *Lobes pulmonaires.* — La situation des scissures par rapport à la paroi thoracique étant connue, il nous est maintenant possible de déterminer, sur cette même paroi, la situation approximative des différents lobes que les scissures délimitent entre elles. Si nous jetons les yeux sur les figures 501, 502, 503, 504, nous constatons que : 1° *en arrière*, tant à droite qu'à gauche, les deux lobes supérieur et inférieur occupent toute l'étendue de la paroi postérieure du thorax : l'épine du scapulum, d'après Merkel, représenterait leur limite respective d'une façon suffisam-

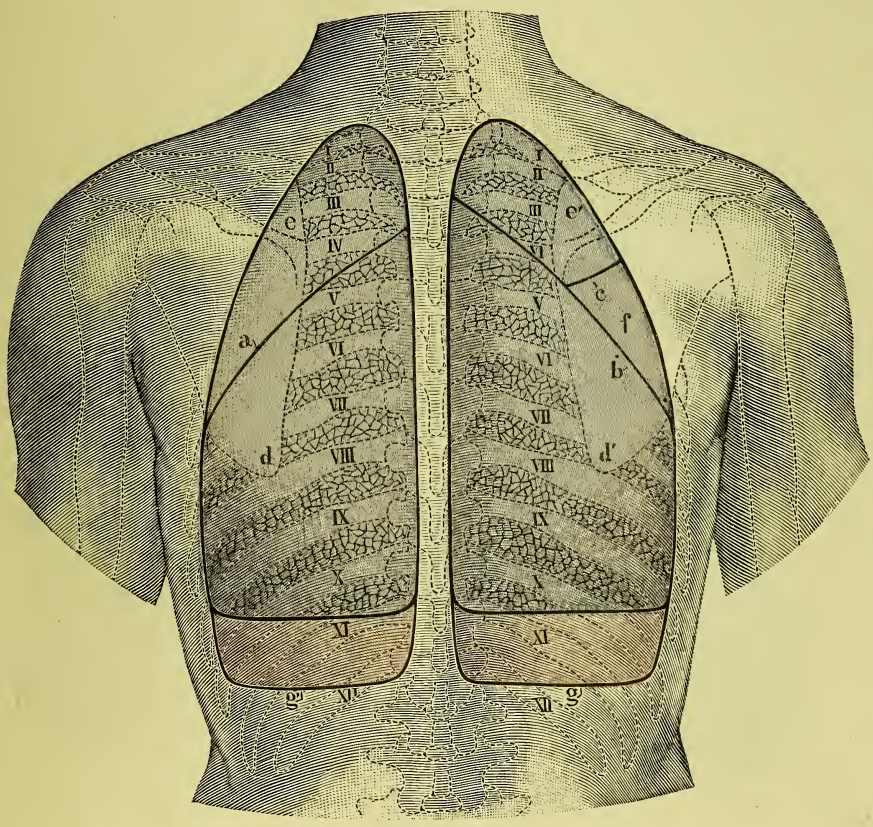


Fig. 512.
Projection, sur la paroi thoracique postérieure de la plèvre, du poumon et des scissures interlobaires (Schéma imité de Merkel).

(Pour la légende voy. fig. 501.)

ment exacte, tout au moins lorsque le sujet a les bras pendants le long du corps ; 2° *en avant et du côté gauche*, le lobe supérieur seul est en rapport avec la paroi antérieure ; 3° *en avant et du côté droit*, le lobe supérieur et le lobe moyen répondent l'un et l'autre à cette même paroi : la quatrième côte ou, si l'on préfère un repère plus commode quoique moins sûr, une ligne horizontale passant par le mamelon chez l'homme, leur sert de limite respective; 4° *latéralement et à droite*, le lobe supérieur, l'origine du lobe moyen et le lobe inférieur sont en rapport avec la paroi costale : le lobe supérieur se trouve au-dessus du point où la ligne axillaire croise la quatrième côte, le lobe moyen en avant de ce point,

le lobe inférieur au-dessous; 5° *latéralement et à gauche*, le lobe supérieur et le lobe inférieur répondent à la paroi thoracique : ici encore la quatrième côte, au niveau de la ligne axillaire, peut être utilisée comme point de repère; ce qui est au-dessus et en avant d'elle appartient au lobe supérieur; ce qui est au-dessous et en arrière, au lobe inférieur.

**5° Pédicule du poumon : bronches, vaisseaux et nerfs.** — Le pédicule du poumon, nous l'avons vu, est constitué par la bronche, les vaisseaux pulmonaires, les vaisseaux bronchiques et des nerfs. Tous ces organes sont situés tout d'abord dans le médiastin, où ils sont unis les uns aux autres par un tissu cellulaire renfermant des ganglions. La plèvre leur forme un manchon séreux au moment où ils abordent

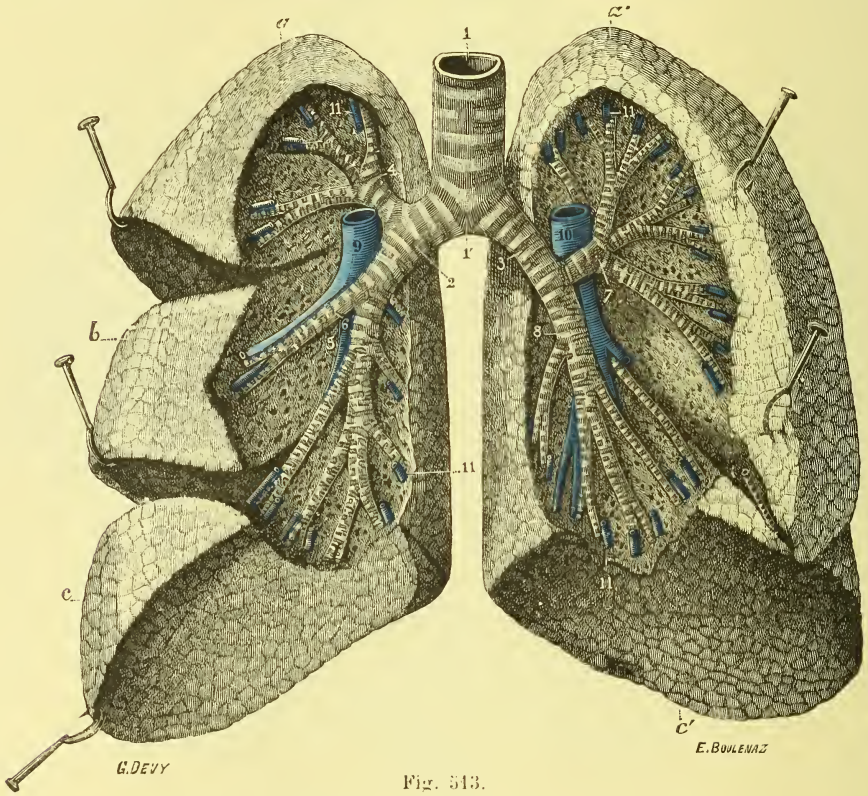


Fig. 513.

Mode de ramification de la trachée et des bronches (T.).

*a*, *b*, *c*, lobes supérieur, moyen et inférieur du poumon droit. — *a'*, *c'*, lobes supérieur et inférieur du poumon gauche. 1, trachée-artère, avec 1', sa bifurcation. — 2, bronche droite. — 3, bronche gauche. — 4, 5, 6, les trois branches de division de la bronche droite (*bronches lobaires droites*), la première épartérielle, les deux autres hypartérielles. — 7, 8, les deux branches de division de la bronche gauche (*bronches lobaires gauches*), toutes les deux hypartérielles. — 9, artère pulmonaire droite. — 10, artère pulmonaire gauche. — 11, 11, divisions de ces deux artères.

le hile du poumon. A ce niveau, ils occupent la situation suivante (fig. 510 et 511) : les divisions de l'artère pulmonaire sont placées au-devant ou un peu au-dessus de la bronche; les veines pulmonaires sont également au-devant de la bronche, mais sur un plan un peu antérieur et inférieur à celui qu'occupe l'artère homonyme; quant aux vaisseaux bronchiques et aux nerfs, ils cheminent sur la face postérieure du conduit aérifère.

A. Bronches intra-pulmonaires. — Chaque bronche intra-pulmonaire ou *bronche-souche* d'Aeby pénètre dans le poumon au niveau du hile et le parcourt dans la

plus grande partie de son étendue, en se dirigeant obliquement de haut en bas, de dedans en dehors et d'avant en arrière. Il diminue de calibre au fur et à mesure qu'il descend, mais il conserve toujours son individualité, du moins jusqu'au voisinage de sa terminaison.

a. *Mode de ramescence.* — De cette bronche-souche se détachent, non pas par dichotomie, mais à la manière de collatérales (fig. 513), des bronches plus petites, qui, à leur tour, se ramifient de la même façon jusqu'aux divisions ultimes qui aboutissent aux lobules (*bronches lobulaires*) et aux acini (*bronches acineuses*).

Les bronches volumineuses qui se détachent de la bronche-souche sont dites *collaterales primaires;* les autres, suivant leur origine, prennent le nom de *collatérales secondaires*, *collatérales tertiaires*, etc. Nous ajouterons que la première collatérale primaire pour le poumon gauche, les deux premières collatérales primaires pour le poumon droit, naissent d'ordinaire dans l'excavation hilaire (voy. pour plus de détails les *Traités d'anatomie descriptive*).

Les bruits d'auscultation pulmonaire se propagent le long de l'arbre bronchique dans le sens du courant d'air inspiratoire. Il en résulte que, lorsqu'on cherche à localiser cliniquement un foyer pulmonaire pour une intervention chirurgicale, dans les cas de gangrène par exemple, les signes cliniques conduisent à viser excentriquement (Pierre Delbet) : on localise trop bas les lésions siégeant au-dessous du hile et trop haut celles siégeant au-dessus.

b. *Forme.* — Les divisions bronchiques intra-pulmonaires sont régulièrement cylindriques. Elles diffèrent sous ce rapport des bronches extra-pulmonaires qui, on le sait, sont arrondies à leur partie antérieure, planes à leur partie postérieure. Elles en diffèrent encore par la disposition de leurs éléments cartilagineux : tandis que, sur les bronches extra-pulmonaires, ces cartilages se disposent sous forme d'arceaux incomplets, représentant chacun les trois quarts d'un cercle, ils forment sur les divisions bronchiques intra-pulmonaires des pièces plus petites, très variées et très irrégulières ; au voisinage du hile, sur les divisions de premier ordre, on rencontre encore des segments d'anneau ; mais, plus bas, ces segments d'anneau sont remplacés par des lamelles isolées dont les dimensions diminuent au fur et à mesure que s'atténue le calibre de la bronche.

c. *Structure.* — Les bronches intra-pulmonaires, comme la trachée et les bronches proprement dites, se composent d'une tunique fibro-cartilagineuse et d'une muqueuse, celle-ci doublée d'une couche de fibres musculaires lisses.

α) La *tunique fibro-cartilagineuse*, la plus externe des trois, est constituée par du tissu conjonctif, renfermant de nombreux réseaux élastiques. Au milieu de ces éléments conjonctifs se disposent les plaques cartilagineuses que nous venons de décrire. La tunique fibreuse et ses plaques cartilagineuses se réduisent peu à peu au fur et à mesure que la bronche diminue de volume et disparaissent au point d'entrée de la bronche dans le lobule. Dans l'affection décrite sous le nom de *dilatation des bronches*, affection qui siège de préférence sur les bronches de troisième et de quatrième ordre (celles qui ont 2 à 3 millimètres de diamètre), cette couche est particulièrement atteinte ; la bronche ayant perdu son appareil de soutien se transforme, au niveau du point lésé, en une cavité ampullaire où les sécrétions pathologiques peuvent s'accumuler.

β) La *couche musculaire* appartient à la muqueuse. Formée surtout de fibres circulaires lisses, elle se poursuit jusque dans le lobule pulmonaire, mais s'arrête au niveau des bronchioles terminales. C'est à la contracture spasmodique de ces fibres circulaires que certains auteurs attribuent les *accès d'asthme*.

γ) La *tunique muqueuse*, muqueuse bronchique, est recouverte d'un épithélium à cils vibratiles jusqu'aux bronchioles terminales. A partir de ce point, l'épithélium se transforme peu à peu en cet épithélium plat et non cilié qui recouvre les alvéoles. Elle renferme de très nombreuses glandes en grappe, mais jusqu'au niveau des bronches intralobulaires seulement. La muqueuse bronchique, grâce à l'épithélium cilié qu'elle possède, grâce aussi aux sécrétions de ses glandes, joue, à l'égard du poumon, un important rôle de défense : elle détruit ou expulse au dehors les nombreux germes qui sont entraînés dans les bronches avec l'air inspiré. Il n'en est plus de même lorsqu'elle est lésée ; les microbes peuvent alors arriver plus facilement jusqu'aux alvéoles et envahir le parenchyme pulmonaire. Ses lésions inflammatoires ou *bronchites* sont très fréquentes ; elles occupent en général les bronches d'un moyen calibre (*bronchite ordinaire*) et, par cela même, ne mettent pas obstacle à la libre circulation de l'air ; mais elles peuvent également intéresser les petites ramifications bronchiques (*bronchite capillaire*) et entraîner alors une gêne considérable de la respiration, qui, trop souvent, se termine par l'asphyxie.

*B*. Artères et veines pulmonaires. — Les vaisseaux pulmonaires sont les vais-

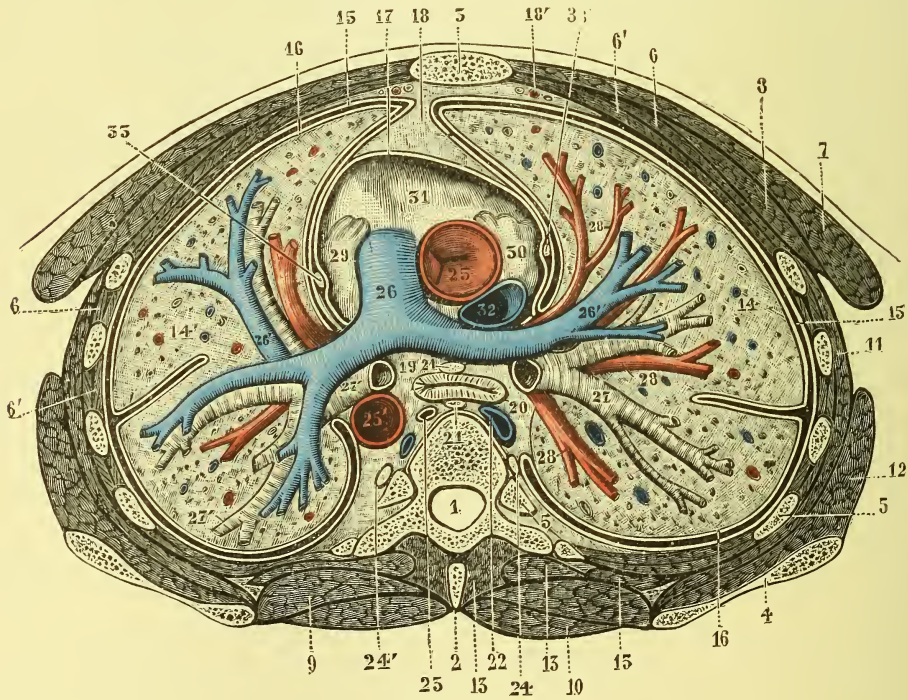


Fig. 514.

Les vaisseaux pulmonaires, vus sur une coupe transversale du thorax passant au-dessus du cœur (*demi-schématique*) (T.).

1, canal rachidien. — 2, apophyse épineuse. — 3, sternum. — 4, omoplate. — 5, côte. — 6, intercostaux externes. — 6', intercostaux internes. — 7, grand pectoral. — 8, petit pectoral. — 9, petit rhomboïde. — 10, trapèze. — 11, grand dentelé. — 12, sous-scapulaire. — 13, muscles spinaux. — 14, coupe du poumon droit. — 14', coupe du poumon gauche. — 15, plèvre pariétale. — 15', cavité pleurale. — 16, plèvre pulmonaire. — 17, péricarde. — 18, médiastin antérieur. — 18', vaisseaux mammaires internes. — 19, médiastin postérieur. — 20, œsophage. — 21, nerfs pneumogastriques. — 22, grande veine azygos. — 23, canal thoracique. — 24, 24', grand sympathique. — 25, orifice aortique. — 25', aorte descendante. — 26, artère pulmonaire, avec 26', ses branches. — 27, 27', bronches. — 28, veines pulmonaires. — 29, oreillette gauche. — 30, oreillette droite. — 31, ventricule droit. — 32, veine cave supérieure. — 33, 33', nerfs phréniques.

seaux de l'hématose : les artères pulmonaires transportent aux lobules le sang veineux puisé dans le ventricule droit ; à leur tour, les veines pulmonaires recueil-

lent sur les parois lobulaires le sang nouvellement artérialisé et le ramènent à l'oreillette gauche.

a. *Artère pulmonaire.* — Les branches de l'artère pulmonaire se ramifient exactement comme le tronc bronchique (fig. 514), qu'elles accompagnent jusqu'à sa terminaison. Arrivées à l'acinus, les artérioles donnent naissance à un riche réseau capillaire qui couvre de ses mailles la surface convexe des alvéoles. L'artère pulmonaire, on le sait, amène au poumon tout le sang veineux puisé par elle dans le ventricule droit. Cela nous explique pourquoi l'*embolie du poumon,* c'est-à-dire l'oblitération brusque d'un rameau de l'artère pulmonaire par un fragment de caillot, est presque exclusivement consécutive à une lésion de l'appareil veineux, soit qu'il s'agisse d'une altération du sang du cœur droit, soit qu'il s'agisse d'une thrombose d'une veine d'une partie quelconque du corps.

Parfois, lorsque l'embolus est volumineux, le vaisseau qu'il oblitère est d'un gros calibre et la mort subite est alors la conséquence de la suppression fonctionnelle d'une portion étendue du poumon : on sait, en effet, que les ramifications de l'artère pulmonaire sont terminales, c'est-à-dire ne s'anastomosent pas entre elles et que, par suite, la circulation ne peut se rétablir. Mais, dans le plus grand nombre des cas, le vaisseau oblitéré est beaucoup moins volumineux (il s'agit, en règle générale, d'une artère lobulaire), et son obstruction a seulement pour conséquence la formation d'un infarctus dit *hémoptoïque* (Laennec).

Nous venons de voir que l'embolie pulmonaire est presque toujours consécutive à une lésion de l'appareil veineux ; faisons remarquer, à ce propos, que les embolies des autres viscères sont, au contraire, presque toujours consécutives à une lésion de l'appareil artériel (endocardite végétante du cœur gauche, aortite, artérite, etc.). Ainsi, l'embolie qui va oblitérer une artère cérébrale et qui donne naissance à l'apoplexie, à l'hémiplégie, à l'aphasie, au ramollissement du territoire cérébral thrombosé, l'embolie du rein, de la rate, l'embolie qui oblitère l'artère d'un membre et qui provoque une gangrène consécutive, toutes ces embolies, disons-nous, reconnaissent pour cause une lésion de l'appareil artériel et non pas, comme l'embolie pulmonaire, une lésion de l'appareil veineux. Le schéma de la circulation artérielle (*en rouge*) et veineuse (*en bleu*), figuré ci-contre, en donne la raison d'une façon évidente. Sur ce schéma, qui représente le cœur (*b* et *c*), avec au-dessus de lui, la circulation pulmonaire (*a*) et, au-dessous de lui, la circulation de la tête (*d*), des membres supérieurs (*e*), de l'intestin (*h*), du foie (*f*), du pancréas et de la rate (*g*), des reins (*i*), enfin des membres inférieurs (*j*), on voit qu'un caillot provenant de l'appareil veineux d'une des parties quelconques du corps (1, 1′, 1″, 1‴, 1⁗) aboutit forcément, étant donné le sens dans lequel se fait la circulation veineuse (ce sens est indiqué par des flèches), tout d'abord au cœur droit (2), puis finalement au poumon (3 et 4). On voit également que un embolus provenant de l'appareil artériel et notamment du cœur gauche (I) ou de l'aorte ascendante, peut aller se localiser, du fait même de la direction que suit le sang artériel, soit dans le cerveau (II), soit dans les membres supérieurs ($II^{I}$), soit dans un des viscères de l'abdomen ($II^{II}$, $II^{III}$, $II^{IV}$, $II^{V}$), soit enfin dans les membres inférieurs ($II^{VI}$), mais qu'il ne peut, en aucun cas, aboutir au poumon.

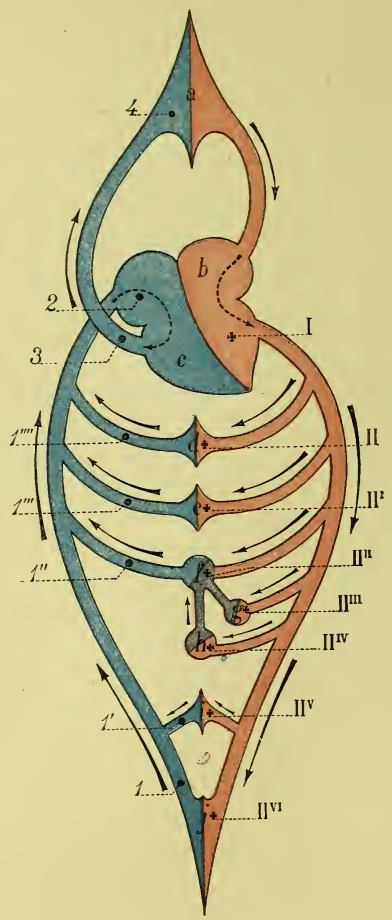


Fig. 515.

Schéma de la circulation sanguine destiné à montrer les deux variétés d'embolie, veineuse et artérielle.

(La légende se trouve dans le texte.)

b. *Veines pulmonaires.* — Les veines pulmonaires naissent du réseau capillaire du lobule. Elles cheminent, tout d'abord, dans les espaces interlobulaires. Puis, en se réunissant les unes aux autres, elles forment des troncs de plus en plus

volumineux, qui s'accolent pour la plupart aux divisions bronchiques comme le font les artères. Au niveau du hile, elles constituent habituellement quatre troncs, deux pour le poumon droit et deux pour le poumon gauche. Nous savons qu'ils viennent s'ouvrir à la face supérieure de l'oreillette gauche.

*C.* Vaisseaux bronchiques. — Tandis que les vaisseaux ci-dessus décrits sont en rapport avec la fonction de l'hématose et ne jouent aucun rôle dans la nutrition du poumon, les vaisseaux bronchiques sont, au contraire, les vaisseaux nourriciers de l'organe. — Les *artères bronchiques*, branches de l'aorte thoracique, sont d'ordinaire au nombre de trois, deux pour le poumon gauche, une seulement pour le poumon droit. Leur calibre est tout petit. Elles s'accolent aux bronches qu'elles accompagnent jusqu'aux lobules, mais sans y pénétrer. Chemin faisant, elles abandonnent des rameaux aux divisions bronchiques, aux vaisseaux pulmonaires (vasa vasorum), aux ganglions pulmonaires, enfin au tissu cellulaire et aux plèvres. — Les *veines bronchiques* répondent aux artères de même nom, qu'elles accompagnent dans leur trajet. Au sortir du hile, elles se jettent : 1° celles de droite, dans la grande azygos ou dans le tronc commun des intercostales supérieures droites, ou même dans la veine cave supérieure ; 2° celles de gauche, dans la petite azygos ou dans le tronc veineux brachio-céphalique gauche.

*D.* Lymphatiques. — Les lymphatiques du poumon, soit superficiels, soit profonds (voy. les Traités d'anatomie descriptive), aboutissent aux nombreux ganglions qui entourent les bronches à leur entrée dans le poumon. Les plus profonds de ces ganglions, que Baréty appelle *ganglions interbronchiques*, se trouvent situés à 3 ou 4 centimètres en dedans du hile, en plein poumon par conséquent. A partir de l'âge de dix à vingt ans ils sont envahis par les particules charbonneuses apportées par l'air inspiré : ils prennent ainsi une coloration noire, d'autant plus noire que le sujet est plus âgé. Leur pathologie est la même que celle des autres ganglions du médiastin antérieur, auxquels ils se rattachent d'ailleurs (voy. p. 785).

*E.* Nerfs. — Les nerfs du poumon émanent des plexus pulmonaires antérieur et postérieur, à la constitution desquels concourent à la fois des branches du grand sympathique et des branches du pneumogastrique. L'irritation ou la lésion de ces filets nerveux s'accompagne de phénomènes réflexes plus ou moins graves (dyspnée intense) et même, parfois, de syncope mortelle.

**6° Vue d'ensemble de l'appareil bronchique et de l'appareil vasculo-nerveux du poumon.** — Si, en manière de synthèse, nous jetons un coup d'œil d'ensemble sur l'appareil vasculo-nerveux du poumon et sur son appareil bronchique que nous venons d'étudier en détail, nous voyons que deux faits surtout sont à retenir de cette étude : d'une part, la grande richesse vasculaire du poumon et les relations étroites de ce viscère avec le cœur ; d'autre part, les rapports intimes qu'affectent entre eux l'élément bronchique et l'élément vasculo-nerveux.

a. *Richesse vasculaire du poumon.* — La richesse de la circulation du poumon est en rapport avec le rôle que joue ce viscère dans la respiration. Tous les troubles de cette circulation entravent plus ou moins l'hématose et se traduisent par des signes cliniques spéciaux, qui peuvent aller depuis la simple gêne respiratoire jusqu'à la dyspnée intense et même, comme nous l'avons déjà dit, jusqu'à la mort subite.

b. *Relations cardio-pulmonaires.* — Quant aux relations étroites qui unissent le poumon et le cœur, elles nous expliquent pourquoi toutes les affections pulmonaires, lorsqu'elles durent un certain temps, finissent par se compliquer de lésions cardiaques : ainsi l'asthme, la bronchite chronique, l'emphysème entraînent tôt ou

tard la *dilatation du ventricule droit* et l'*insuffisance tricuspide*. Réciproquement, ces connexions nous permettent de comprendre pourquoi les maladies du cœur, et surtout celles du cœur droit, se compliquent à leur tour de lésions pulmonaires.

c. *Rapports réciproques des bronches et des vaisseaux.* — Les bronches, les vaisseaux pulmonaires et bronchiques affectent, entre eux et sur toute l'étendue de leur parcours, des rapports immédiats. Disposés, en effet, au contact les uns des autres, ils pénètrent ensemble dans le poumon, et poursuivent ensemble leur trajet en diminuant progressivement de calibre : aux grosses bronches sont accolés les vaisseaux volumineux; aux bronches moyennes, les vaisseaux de dimensions moyennes; aux petites bronches, enfin, les petits vaisseaux. Dans un traumatisme du poumon, on rencontrera donc, en règle générale, des lésions à la fois bronchiques et vasculaires.

Mais ce n'est pas tout. Examinons maintenant une coupe horizontale du poumon (fig. 514) : nous y voyons que les grosses bronches et les gros vaisseaux occupent surtout la partie interne (ou voisine du hile) de la tranche pulmonaire; les bronches et les vaisseaux moyens, sa partie moyenne; les petites bronches et les petits vaisseaux, sa partie périphérique. On conçoit, dès lors, que les lésions traumatiques du poumon aient une gravité bien différente, suivant qu'elles portent sur la zone interne ou sur la zone moyenne ou sur la zone périphérique (Nélaton, Tuffier). — Les *blessures de la zone interne* (fig. 516,2) sont presque toujours rapidement mortelles, en raison des dimensions des vaisseaux lésés et en raison aussi de l'infection « massive » qui peut, s'il y a survie, succéder à la lésion des grosses bronches, lesquelles, on le sait, renferment de nombreux microbes. — Les *blessures de la zone périphérique* (fig. 516, 1) sont, au contraire, relativement bénignes, l'hémorrhagie qu'entraîne la lésion des petits vaisseaux étant peu abondante et se résorbant d'autant plus facilement que l'infection est peu à redouter, étant donné le faible calibre des bronchioles lésées en même temps que les vaisseaux. — Les *blessures de la zone moyenne* (fig. 516, 3), enfin, donnent lieu à des accidents hémorrhagiques, qui, tout en permettant la survie dans le plus grand nombre des cas, créent des indications chirurgicales spéciales en raison de l'abondance de l'épanchement d'une part, et, d'autre part, en raison de sa transformation possible en épanchement purulent, sous l'influence des germes venus des bronches lésées.

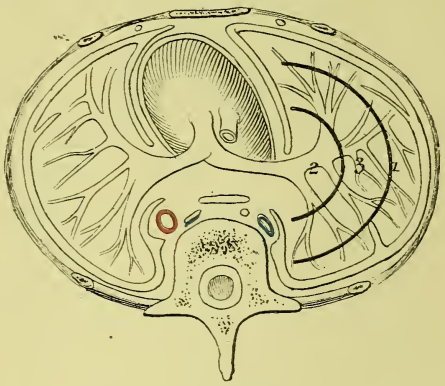


Fig. 516.
Coupe horizontale schématique du thorax, montrant la division du poumon en trois zones (d'après J. Toubert).
1, zone périphérique. — 2, zone interne. — 3, zone moyenne.

Nous pouvons résumer tout ce qui précède en disant que, dans les blessures du poumon, plus la lésion est proche du hile, plus l'hémorrhagie est grave et plus l'infection est à craindre.

7° **Exploration et voies d'accès.** — On sait que l'exploration du poumon se pratique en examinant le thorax aux rayons de Röntgen, en le percutant, en le palpant, enfin en l'auscultant. Lorsque le poumon et son enveloppe pleurale ont leur constitution normale, le thorax se laisse traverser par les rayons X ; la percussion

donne un son clair; les vibrations thoraciques, pendant la phonation du sujet, sont perceptibles à la main; enfin l'auscultation permet d'entendre le murmure vésiculaire. Il n'en est plus de même à l'état pathologique, et les signes nouveaux que fournissent alors les modes d'exploration précités permettent, non seulement de différentier les diverses affections pulmonaires les unes des autres, mais encore, comme nous l'avons déjà dit, de distinguer les maladies des poumons des maladies de la plèvre.

Les voies d'accès du poumon sont les mêmes que celles de la plèvre. Le poumon, en effet, ne peut être abordé par le chirurgien qu'au travers de la cavité pleurale. Nous ferons remarquer, en passant, que c'est là un inconvénient sérieux en raison du pneumothorax qui, forcément (à moins qu'il n'existe des adhérences), est la conséquence de l'ouverture large de la cavité pleurale. Or, ce pneumothorax, lorsqu'il est total, n'est pas seulement gênant pour l'opérateur, il peut aussi entraîner la mort du malade sur la table d'opération.

## ARTICLE II

## MÉDIASTIN

(Région médiastine de certains auteurs)

Le médiastin est l'espace compris entre les deux régions pleuro-pulmonaires droite et gauche, espace que comblent une série d'organes des plus importants, savoir : le péricarde, le cœur avec les gros vaisseaux qui en partent ou qui y arrivent, la trachée et les bronches, l'œsophage, des nerfs, des ganglions lymphatiques, etc. (voy. les fig. 497, 498, 499, 500). La lésion d'un ou de plusieurs de ces organes est presque fatale dans les traumatismes de la région, ce qui nous explique la très grande gravité que présentent d'ordinaire les blessures du médiastin.

Profondément située entre les deux poumons, recouverte en avant par la région sternale, recouverte en arrière par la région dorsale, la région médiastine a été, pendant bien longtemps, considérée comme inaccessible au chirurgien. Il n'en est plus de même aujourd'hui, grâce à l'asepsie d'abord, grâce aussi à une connaissance plus précise de l'anatomie topographique de la région.

Pour prendre une notion exacte de la configuration générale et des limites du médiastin, il convient de l'examiner sur deux coupes (fig. 517 et 518) : l'une horizontale, passant par la bifurcation de la trachée; l'autre antéro-postérieure, passant par le plan médian. Nous constatons alors que l'espace médiastinal se trouve délimité : 1° en avant, par la face profonde du sternum et des cartilages costaux; 2° en arrière, par la face antérieure de la colonne dorsale ; 3° sur les côtés par les plèvres médiastines droite et gauche ; 4° en bas par le diaphragme. Nous constatons aussi que, à sa partie supérieure, il se continue librement avec les différentes loges du cou. Ses limites, sur ce point, sont donc purement conventionnelles : c'est un plan transversal passant par la première côte et par le disque intervertébral qui sépare la septième cervicale de la première dorsale. Le médiastin, dans son ensemble, forme, on le voit, une sorte de cloison sagittale, occupant la partie moyenne de la cavité thoracique et délimitant en dedans les deux loges pleuro pulmonaires. Cette cloison est très irrégulière : elle est plus large en arrière qu'en avant, plus large également à sa partie inférieure qu'à sa partie supérieure. D'autre part, elle

s'étend beaucoup plus loin à gauche qu'à droite, ce qui tient à ce que le cœur n'est pas exactement médian mais s'infléchit fortement du côté du poumon gauche.

On distingue dans le médiastin deux portions : une portion antérieure, formant le *médiastin antérieur ;* une portion postérieure, constituant le *médiastin postérieur*. La limite qui sépare l'une de l'autre ces deux portions est un plan frontal passant par la bifurcation des bronches (fig. 517). Nous n'hésitons pas à reconnaître, avec tous les auteurs, qu'une pareille division est artificielle et qu'elle n'a de raison d'être qu'au niveau de la racine du poumon : au-dessus et au-dessous de ce point, en effet, les deux portions du médiastin communiquent largement entre elles. Nous la conserverons, cependant, non seulement parce qu'elle facilite la description d'une région qui est des plus complexes, mais aussi et surtout parce qu'elle

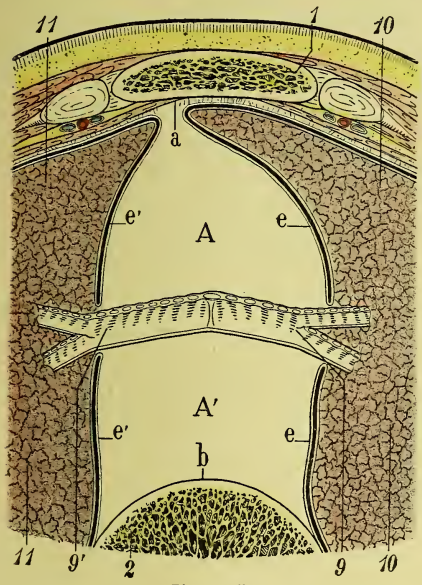


Fig. 517.
Le médiastin, vu en coupe horizontale (*schématique*).

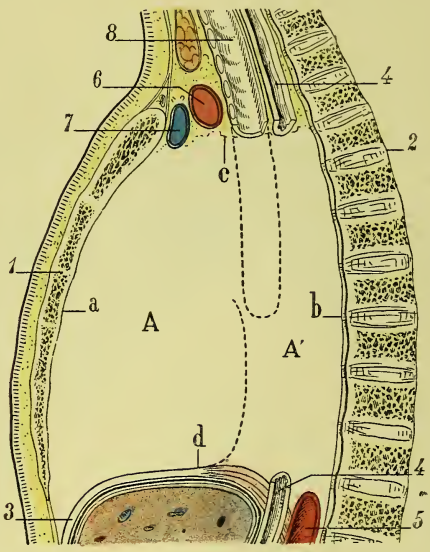


Fig. 518.
Le médiastin, vu en coupe sagittale (*schématique*).

A et A', médiastin antérieur et médiastin postérieur, avec : *a*, sa paroi antérieure ; *b*, sa paroi postérieure ; *c*, sa paroi supérieure ; *d*, sa paroi inférieure ; *e*, *e* sa paroi latérale droite ; *e'*, *e'*, sa paroi latérale gauche. — 1, sternum. — 2, colonne vertébrale. — 3, diaphragme. — 4, œsophage. — 5, aorte. — 6, tronc artériel brachio-céphalique. — 7, tronc veineux brachio-céphalique gauche. — 8, 8', trachée. — 9, 9', bronches. — 10, poumon droit. — 11, poumon gauche.

est conforme aux données de la clinique et de la médecine opératoire : les affections médiastinales, on le sait, ont une physionomie clinique spéciale, suivant qu'elles ont leur siège dans la partie antérieure ou dans la partie postérieure de la région et, d'autre part, les voies d'accès du médiastin postérieur sont toutes différentes de celles du médiastin antérieur.

## SECTION I

## MÉDIASTIN ANTÉRIEUR

Le médiastin antérieur, nous venons de le voir comprend toute la portion du médiastin qui se trouve situé en avant d'un plan frontal passant par la bifurcation des bronches : plus simplement, il est la portion prébronchique de la cloison médiastine. Il représente un peu plus des deux tiers de cette cloison. Nous décrirons

tout d'abord la *cavité médiastine proprement dite*. Nous étudierons ensuite son *contenu*.

## § 1 — CAVITÉ MÉDIASTINE PROPREMENT DITE

**1° Limites.** — Nous connaissons déjà ses limites : dans le sens antéro-postérieur, elle s'étend de la face postérieure du sternum à la bifurcation de la trachée ; dans le sens vertical, de la fourchette sternale au diaphragme. Profondément cachée dans le thorax, elle n'est en rapport, médiat du reste, avec l'extérieur, que sur un seul point : au niveau de l'extrémité interne des espaces intercostaux.

**2° Forme et parois.** — La cavité médiastine antérieure revêt la forme d'un quadrilatère irrégulier, évasé en haut et en bas, rétréci au contraire en son milieu, ce qui l'a fait comparer à un sablier. Nous lui considérerons six parois (fig. 518 et 519) : une paroi antérieure une paroi postérieure, deux parois latérales, une paroi inférieure, enfin une paroi supérieure. — La *paroi antérieure* ou *superficielle*, légèrement convexe, répond à l'espace qui se trouve compris entre les deux culs-de-sac antérieurs des plèvres : cet espace, en forme de X (fig. 522), est en rapport, en partie avec la face postérieure du sternum, en partie avec les côtes et les cartilages costaux du côté gauche. La paroi médiastinale antérieure, la seule par laquelle le médiastin antérieur se met en rapport avec l'extérieur, peut être encore appelée la *paroi chirurgicale* du médiastin antérieur; c'est, en effet, en passant au travers de cette paroi que le chirurgien aborde les organes contenus dans la région. — La *paroi postérieure*, nous le savons, est incomplète ; elle est seulement représentée par la bifurcation des bronches et, au-dessous de cette dernière, par les ligaments triangulaires du poumon. — Les deux *parois latérales*, un peu convexes en haut, excavées au contraire en bas, surtout celle du côté gauche, sont formées par la portion des plèvres médiastines qui se trouve située en avant du hile du poumon. — La *paroi inférieure*, fortement convexe, répond successivement, en allant d'avant en arrière : 1° aux faisceaux du diaphragme qui vont s'insérer à la base de l'appendice xiphoïde ; 2° à la portion de ce muscle qui adhère au péricarde. — La *paroi supérieure*, enfin, fait complètement défaut. Au niveau du bord supérieur du thorax, en effet, le médiastin antérieur, comme nous l'avons déjà dit, se continue large-

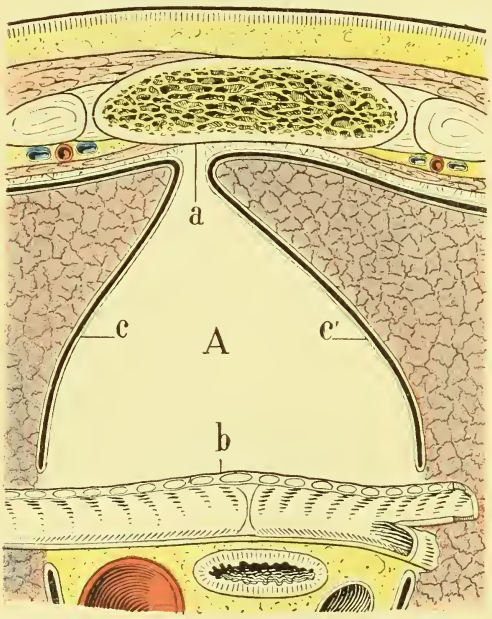


Fig. 519.
Le médiastin antérieur, vu sur une coupe horizontale.

Les bronches sont supposées horizontales ; le contenu du médiastin antérieur (cœur et péricarde) a été enlevé.

A, médiastin antérieur, avec : *a*, sa paroi antérieure, formée par le sternum. — *b*, sa paroi postérieure, répondant à la trachée et aux deux bronches. — *c*, *c'*, ses deux parois latérales, formées à droite et à gauche par le poumon et la plèvre ; en arrière des bronches se voient l'œsophage, l'aorte et la grande azygos.

ment avec l'espace préviscéral de la région sous-hyoïdienne, ainsi qu'avec les deux loges carotidienne et sus-claviculaire.

Comme on le voit, les parois du médiastin antérieur, à l'exception de la paroi antérieure, sont constituées par des formations molles et dépressibles; de là, l'irrégularité de la forme du médiastin à l'état normal; de là encore, les modifications considérables que cette forme subit parfois à l'état pathologique (nous rappellerons à ce propos, et comme exemple, les déplacements du médiastin et des organes qu'il renferme, observés au cours des pleurésies gauches); de là, enfin, les difficultés du diagnostic des tumeurs médiastinales, dont le développement vers l'extérieur se trouve arrêté par la paroi chondro-sternale, tandis que rien ne s'oppose à leur extension dans la cavité thoracique, par refoulement des autres parois.

**3° Communications de la cavité médiastine antérieure.** — La cavité délimitée par les parois précitées est incomplètement fermée. Elle communique largement : 1° en haut avec le cou ; 2° en arrière, avec le médiastin postérieur ; 3° en bas, enfin, avec le tissu cellulaire prépéritonéal de la paroi abdominale antérieure, par l'hiatus qui sépare les faisceaux sternaux du diaphragme. Ces communications ont une certaine importance en pathologie, parce qu'elles expliquent l'envahissement du médiastin par des collections purulentes venues d'ailleurs, de même qu'elles nous font comprendre les fusées lointaines des abcès nés dans le médiastin.

## § 2 — SON CONTENU

Dans la cavité médiastine antérieure se trouvent contenus : le thymus, le péricarde, le cœur, les gros vaisseaux qui en partent ou qui s'y rendent, les nerfs phréniques, enfin du tissu cellulo-adipeux et des ganglions lymphatiques. Lorsqu'on examine ces organes, après avoir enlevé le plastron sterno-costal, qui forme la paroi antérieure de notre région, et après avoir écarté le tissu cellulo-graisseux, abondant surtout en haut, qui les recouvre et qui les sépare de la face profonde du plastron sterno-costal, on constate qu'ils sont disposés sur deux étages (voy. plus loin les fig. 527, 533) :

1° Un *étage inférieur,* comprenant le péricarde et le cœur;

2° Un *étage supérieur,* renfermant les gros vaisseaux et le thymus.

Nous étudierons successivement chacun de ces étages, en commençant par le plus important, l'étage inférieur.

### *A*) — ÉTAGE INFÉRIEUR

L'étage inférieur forme, à lui seul, les deux tiers du médiastin antérieur. Sa limite inférieure répond naturellement au diaphragme. Sa limite supérieure, purement conventionnelle, est représentée par un plan horizontal passant par les troisièmes articulations chondro-sternales, plan horizontal qui repère la limite supérieure du cœur. Il comprend, avons-nous dit, le péricarde et le cœur.

#### 1° — Péricarde

Le péricarde est un sac fibro-séreux, enveloppant à la fois le cœur et l'origine des gros vaisseaux qui en partent.

**1° Forme et disposition générale.** — Il a la forme d'un cône creux aplati légère-

ment d'avant en arrière, dont la base, adhérente au diaphragme, est dirigée en bas, et dont le sommet, dirigé en haut, répond aux gros vaisseaux (fig. 520).

Comme toutes les séreuses, il nous présente deux feuillets : 1° un *feuillet viscéral*, très mince, qui revêt régulièrement le cœur depuis son sommet jusqu'à sa base et qui se prolonge en partie sur les gros vaisseaux ; à ce niveau, il se réfléchit en dehors pour se continuer avec le feuillet pariétal ; 2° un *feuillet pariétal* (sac fibreux du péricarde), très résistant, parce qu'il est doublé d'un feuillet fibreux qui, au point de vue pratique, ne fait qu'un avec lui ; ce feuillet pariétal, qui forme le péricarde proprement dit, se distingue par son aspect fibreux, blanc mat,

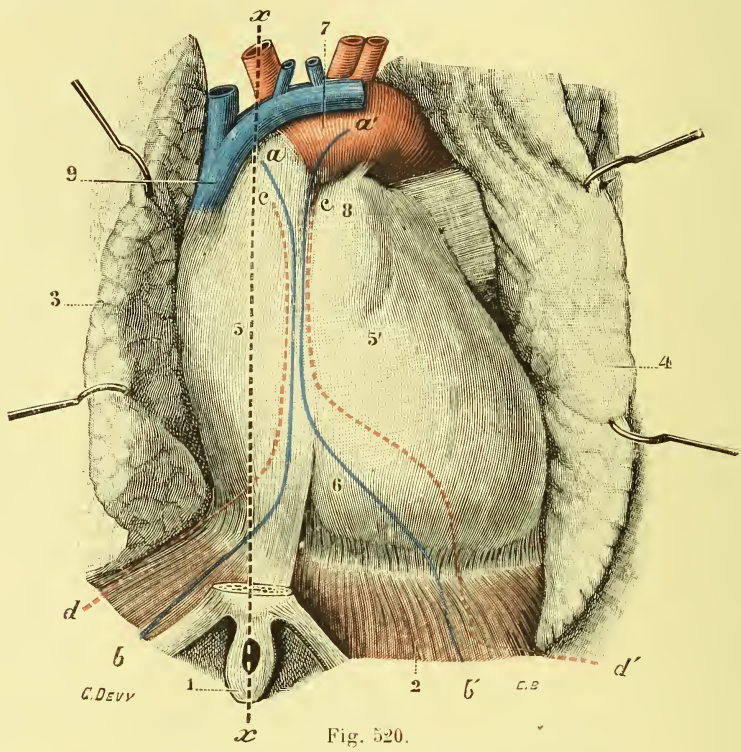


Fig. 520.

Le péricarde en place, vu par sa face antérieure (T.).

(Les cavités pleurales ont été ouvertes et les deux poumons érignés en dehors.)

1, appendice xiphoïde, avec 1', ligament sterno-péricardique inférieur. — 2, diaphragme. — 3, 4, poumon droit et poumon gauche, érignés en dehors. — 5, 5', parties du péricarde couvertes par les poumons et les plèvres (*portion rétro-pleuro-pulmonaire*). — 6, portion libre du péricarde (*portion extra-pleuro-pulmonaire*). — 7, aorte. — 8, artère pulmonaire, recouverte par le péricarde. — 9, veine cave supérieure.

*xx*, ligne médiane. — *ab*, *a'b'*, ligne bleue indiquant le point de réflexion de la plèvre médiastine. — *cd*, *c'd'*, ligne pointillée rouge, représentant le bord antérieur des poumons, quand ces organes sont en place.

des plèvres qui l'entourent et qui, elles, sont extrêmement minces et translucides.

Entre les deux feuillets précités se trouve une cavité, la *cavité péricardique*. Cette cavité, comme celle de toutes les séreuses, est virtuelle à l'état normal, le feuillet pariétal s'appliquant étroitement sur le cœur et le suivant dans ses mouvements d'expansion et de retrait ; mais, comme celle de toutes les séreuses également, elle peut devenir réelle à la suite d'épanchements, soit séreux, soit sanguins.

2° **Rapports.** — Le péricarde, envisagé au point de vue de ses rapports, nous offre à considérer une face antérieure, une face postérieure, deux bords latéraux, une base et un sommet :

*A*. Face antérieure, topographie thoraco-péricardique. — La face antérieure, la

plus importante au point de vue chirurgical, est fortement convexe dans le sens vertical. Elle est en rapport avec le sternum et les cartilages costaux. — Projetée sur le plastron chondro-sternal (fig. 521), elle répond : 1° en haut, à une ligne unissant la deuxième articulation chondro-sternale droite à la première gauche; 2° en bas, à une horizontale menée par la base de l'appendice xiphoïde, dépassant le bord droit du sternum de 2 centimètres, et le bord gauche de 6 à 8 centimètres ; 3° sur les côtés, enfin, à une ligne courbe légèrement convexe en dehors, réunissant, à droite et à gauche, les extrémités des deux droites précitées. — Cette surface de projection du péricarde se confond, au point de vue clinique, avec la surface de pro-

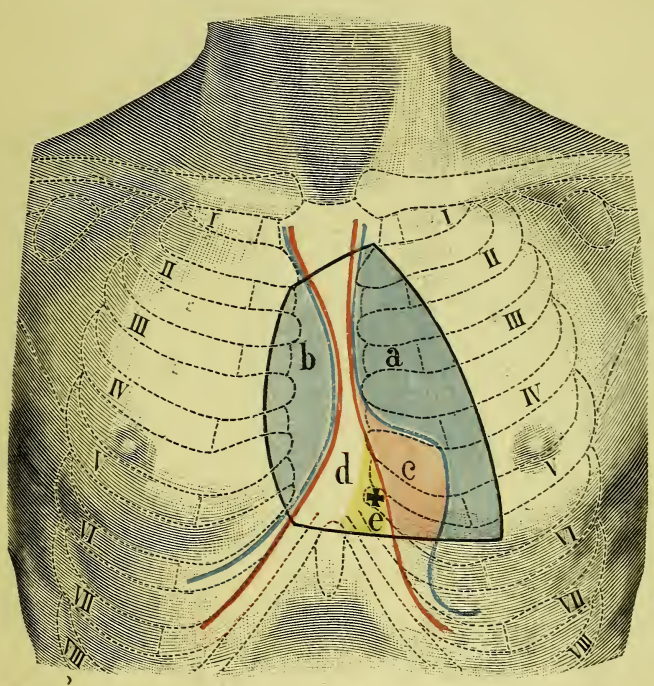


Fig. 521.
Projection du péricarde sur la paroi thoracique antérieure.

Les limites du péricarde sont indiquées par un trait plein *noir;* les limites des culs-de-sac pleuraux par un trait plein *rouge;* les limites du bord antérieur des poumons par un trait plein *bleu.*

*a* et *b*, portion du péricarde (teintée en *bleu*) recouverte par les plèvres et les poumons gauches et droits. — *c*, portion du péricarde (teintée en *rose*) recouverte uniquement par la plèvre gauche. — *d*, portion du péricarde (laissée en *blanc*) directement en rapport avec le sternum. — *e*, portion du péricarde (teintée en *jaune*) directement en rapport avec les cartilages costaux gauches et les espaces correspondants. — La croix + indique le point où l'on doit pratiquer la ponction du péricarde.

jection du cœur et de l'origine des gros vaisseaux et ne peut, à l'état normal, en être distinguée (matité cardiaque). Il n'en est pas de même à l'état pathologique, comme nous le verrons plus loin. Elle mesure environ 12 à 14 centimètres de hauteur et 13 à 14 centimètres de largeur au niveau de sa limite inférieure. Il semble donc, *a priori,* étant donné l'étendue de ses rapports avec la paroi thoracique antérieure, que la face antérieure du péricarde soit facilement accessible. Il n'en est rien cependant, car, de toute cette vaste surface, une faible partie seulement affecte des rapports immédiats avec la paroi chondro-sternale ; le reste, recouvert par les culs-de-sac antérieurs de la plèvre (fig. 522) et le bord antérieur des poumons droit et gauche ne présente avec cette paroi que des rapports médiats. Cela nous explique, notons-le en passant, pourquoi, dans les blessures du péricarde et du cœur, il est si fréquent d'observer en même temps qu'une lésion de ces organes, une lésion

de la plèvre et du poumon (45 p. 100 des cas, Loison). — La face antérieure du péricarde, envisagée au point de vue de ses rapports, peut donc être divisée en deux portions : 1° une portion couverte ou rétro-pleuro-pulmonaire ; 2° une portion libre ou extra-pleuro-pulmonaire.

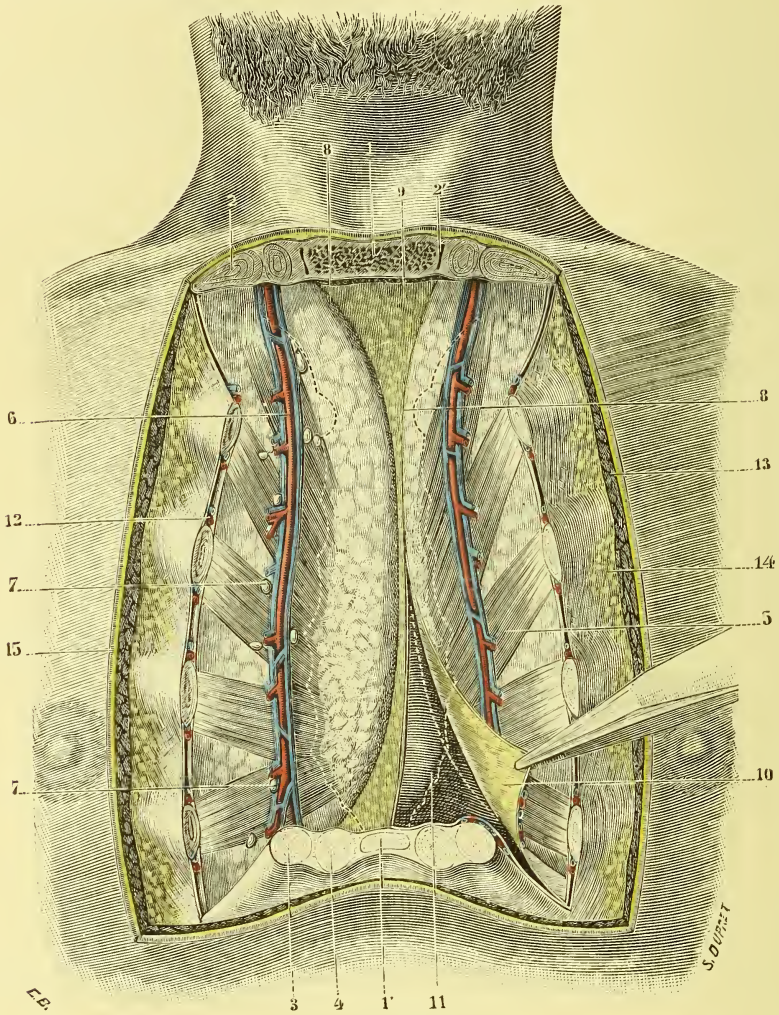


Fig. 522.

Le médiastin antérieur, vu en avant après résection du plastron sterno-costal.

1, poignée du sternum, avec 1' appendice xiphoïde (les bords du sternum sont indiqués par des lignes pointillées). — 2, première côte, avec 2' articulation sterno-costale. — 3, 4, sixième et septième côtes. — 5, triangulaire du sternum. — 6, vaisseaux mammaires internes. — 7, ganglions mammaires internes. — 8, cul-de-sac antérieur de la plèvre. — 9, nappe cellulo-adipeuse interpleurale remplissant l'espace pré-péricardique. — 10, une partie de cette nappe, incisée sur la ligne médiane, a été érignée à gauche avec la plèvre correspondante pour montrer que le cul-de-sac pleural n'adhère pas au péricarde. — 11, péricarde. — 12, vaisseaux intercostaux. — 13, grand pectoral. — 14, tissu cellulo-graisseux sous-pectoral. — 15, peau et tissu cellulaire sous-cutané.

a. *Portion couverte.* — La portion couverte ou *rétro-pleuro-pulmonaire* comprend la partie gauche et la partie droite de notre face antérieure. Elle est en rapport, à droite et à gauche, avec la face interne du poumon correspondant, dont elle est séparée par la plèvre médiastine. Fait intéressant à noter, la plèvre médiastine n'adhère pas au péricarde : entre elle et ce dernier s'interpose une couche cellulo-graisseuse lâche (fig. 522).

b. *Portion libre.* — La portion libre ou *extra-pleuro-pulmonaire* du péricarde a, comme nous le montre nettement la figure 521, la forme d'un triangle fort irrégulier, dont la base dirigée en bas répond à l'insertion sternale des 7e cartilages costaux, le sommet au voisinage de la troisième articulation chondro-sternale gauche, les bords latéraux aux culs-de-sac antérieurs de la plèvre. Ce triangle est en grande partie caché derrière le sternum; il le déborde cependant un peu du côté gauche et vient alors se mettre en rapport avec les cartilages costaux et les espaces correspondants.

La portion de la face antérieure du péricarde, qui vient se mettre ainsi directement en rapport avec les cartilages costaux gauches et les espaces correspondants (elle est colorée en *jaune* dans la fig. 421) a, elle-même, la forme d'un triangle inscrit dans le triangle précédent : son sommet répond à la quatrième articulation chondro-sternale gauche; sa base, à l'insertion sternale des 6e et 7e cartilages costaux, son côté droit, au bord gauche du sternum; son côté gauche, enfin, au cul-de-sac pleural antérieur gauche. Ce petit triangle, qui mesure au niveau de sa base 15 à 18 millimètres de largeur, a une très grande importance : il représente la seule portion directement accessible du péricarde, celle sur laquelle il convient d'opérer, si l'on veut éviter d'intéresser la plèvre, lorsqu'on ponctionne le péricarde (*ponction du péricarde*) ou qu'on l'incise (*péricardotomie*), pour donner issue au pus renfermé dans sa cavité. Delorme et Mignon conseillent de pratiquer la ponction du péricarde dans le 6e ou le 5e espace, en enfonçant le trocart au ras du bord gauche du sternum (rappelons, à ce propos, que l'artère mammaire interne gauche est située à 15 ou 20 millimètres en dehors de ce bord et que, par conséquent, elle ne court aucun risque), et, dans le cas où il est nécessaire d'inciser le péricarde, de réséquer les 5e 6e et 7e cartilages gauches; ils restent donc, en opérant ainsi, exactement dans les limites du triangle en question.

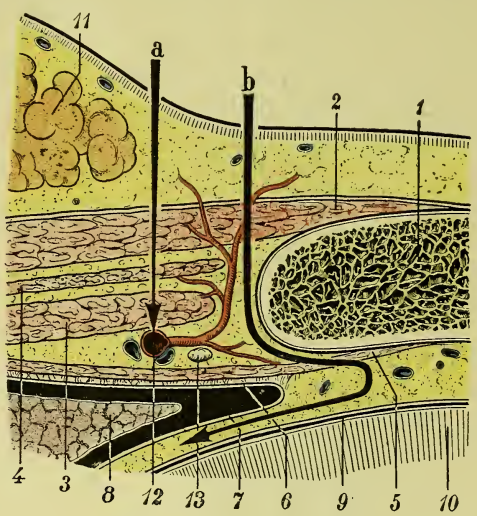


Fig. 523.
Rapports de l'artère mammaire interne et du cul-de-sac pleural gauche avec le péricarde.

(Coupe horizontale du thorax passant par le 5e espace intercostal gauche (schématisée.)

1, sternum. — 2, grand pectoral. — 3, intercostal interne. — 4, intercostal externe. — 5, triangulaire du sternum. — 6, plèvre pariétale adhérente au triangulaire. — 7, plèvre médiastine non adhérente au péricarde. — 8, poumon. — 9, péricarde. — 10, cœur. — 11, mamelle. — 12, artère mammaire interne et ses veines. — 13, ganglion. *a*, flèche montrant les plans à traverser dans la ligature de la mammaire interne. — *b*, flèche indiquant le moyen de récliner le cul-de-sac pleural gauche, sans le léser, pour aborder le péricarde.

Il est à remarquer, cependant, que la disposition des culs-de-sac antérieurs de la plèvre est des plus variables et il peut arriver que, tout en opérant dans les limites que nous venons d'indiquer, le chirurgien rencontre le cul-de-sac pleural gauche, au cours de péricardotomie, et risque d'autant plus facilement de le blesser, qu'il est plus ou moins masqué par de la graisse. Delorme et Mignon ont montré qu'il était possible, même en pareil cas, d'éviter la blessure de la plèvre et l'infection pleurale qui en peut résulter, en utilisant la disposition particulière que présente le cul-de-sac pleural (fig. 523). Tandis que ce dernier adhère au muscle triangulaire du sternum, il est, au contraire, comme nous l'avons déjà dit, séparé du péricarde par un tissu cellulo-graisseux lâche; il s'ensuit que, si le chirurgien

désinsère du sternum le muscle triangulaire et s'il le refoule en dehors, il écarte, en même temps que ce muscle, le cul-de-sac pleural qui lui est fixé, et le récline sans même l'apercevoir (fig. 523, *b*). On voit donc en somme, que pour aborder directement le péricarde sans léser la plèvre, il faut, non seulement réséquer les 7e, 6e, 5e cartilages costaux gauches dans les limites précitées, mais qu'il convient encore, la résection une fois faite, d'aller désinsérer du sternum le muscle triangulaire et de le refouler en dehors avec la graisse qui l'entoure. En pratiquant cette manœuvre, l'opérateur est à peu près sûr de ménager la séreuse pleurale quels que soient ses rapports avec le péricarde.

La figure 521, qui représente d'une façon nette la forme et les limites de la portion libre de la face antérieure du péricarde, nous montre encore qu'il existe une portion du péricarde qui, tout en étant recouverte par la plèvre, n'est cependant pas, dans les conditions de la respiration normale, en relation avec les bords du poumon (le poumon, nous le savons, n'arrive pas jusqu'au fond du cul-de-sac pleural). Cette disposition est surtout manifeste du côté gauche où le poumon présente une sorte d'encoche, en forme de croissant, étendue du 4e au 6e cartilage costal. Au niveau du 4e ou du 5e espace intercostal, le bord du poumon est distant du bord gauche du sternum de 55 à 65 millimètres. Cette distance augmente lorsque le péricarde est distendu par un épanchement liquide. En ponctionnant le péricarde dans le 5e espace intercostal gauche, à 5 ou 6 centimètres environ du bord gauche du sternum, comme le recommandent quelques auteurs, on évite donc le poumon, mais on traverse presque à coup sûr le cul-de-sac pleural, ce qui peut présenter certains dangers lorsque l'épanchement péricardique est de nature septique.

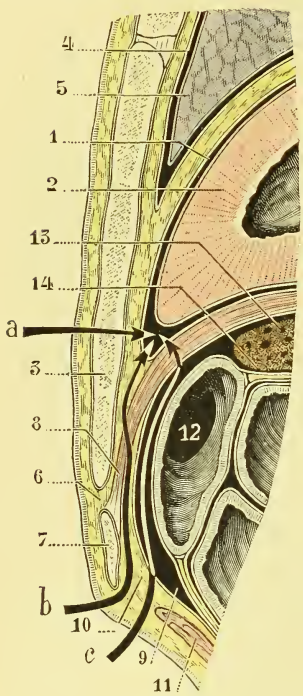


Fig. 524.

Rapports antérieurs du péricarde et voies d'accès (Coupe médio-sagittale du thorax, sujet congelé).

1, péricarde. — 2, cœur. — 3, sternum. — 4, plèvre. — 5, poumons — 6, orifice que présente l'appendice xiphoïde et au niveau duquel le tissu cellulaire sous-cutané et le tissu cellulaire prépéricardique se continuent l'un avec l'autre. — 7, appendice xiphoïde. — 8, diaphragme. — 9, péritoine pariétal. — 10, tissu cellulaire sous-péritonéal. — 11, grand droit antérieur de l'abdomen. — 12, côlon transverse. — 13, foie. — 14, méso-côlon transverse.

*a*..., voie d'accès thoracique antérieure. — *b*..., voie d'accès xiphoïdienne. — *c*..., voie d'accès abdomino-trans-diaphragmatique.

Telle est l'étendue moyenne de la portion libre du péricarde; telle est l'étendue de la portion du péricarde, qui se trouve recouverte uniquement par le cul-de-sac pleural gauche. Nous pouvons, maintenant, préciser les rapports que la portion libre affecte avec la paroi sterno-costale. Il ne suffit pas de dire qu'elle répond à la face profonde de cette paroi. En effet, la portion précitée du péricarde n'est pas au contact même du triangulaire du sternum, le dernier des plans de la paroi sterno-costale. Elle en est séparée par un espace que nous appellerons *espace prépéricardique* ou *sterno-péricardique*, espace qui est rempli de tissu cellulo-graisseux (fig. 522,9). Ce tissu cellulo-graisseux, qui entoure les culs-de-sac antérieurs de la plèvre comme le tissu cellulo-graisseux prévésical enveloppe le cul-de-sac péritonéal prévésical, se continue en haut avec le tissu semblable de l'étage supérieur du médiastin; il s'insinue, comme nous l'avons vu, entre la plèvre médiastine et le péricarde. L'espace prépéricardique mesure, en haut, de 2 à 5 centimètres d'épaisseur; en

bas, au contraire, comme on le voit nettement sur une coupe antéro-postérieure (fig. 524), il ne mesure que 1 centimètre. A ce niveau, il répond aux faisceaux sternaux du diaphragme, et le tissu cellulo-adipeux qu'il renferme et qui, chez certains sujets, s'épaissit pour former ce qu'on décrit sous le nom de *ligament sterno-péricardique inférieur*, ce tissu cellulaire, disons-nous, communique, au travers des interstices de ce muscle, avec le tissu cellulaire sous-péritonéal (voy. p. 704) : de là, la possibilité, pour un abcès du médiastin, de fuser dans le tissu cellulaire sous-péritonéal. Jaboulay (1900) utilise cette disposition anatomique pour aborder le péricarde en ménageant sûrement la plèvre : il conseille de pénétrer dans le tissu cellulaire prépéritonéal par une incision médiane de la partie supérieure de la ligne blanche, puis, de remonter dans le thorax en passant sous l'appendice xiphoïde par l'interstice diaphragmatique précité. Cette voie, que nous pouvons appeler, avec Jaboulay, la *voie xiphoïdienne* (fig. 524, *b*), conduit sur la partie déclive du péricarde. Ajoutons que dans le tissu cellulo-adipeux qui remplit l'espace prépéricardique, on rencontre parfois, sur la face supérieure du diaphragme, un ou deux ganglions lymphatiques.

*B*. Face postérieure. — La face postérieure du péricarde est en rapport avec les organes contenus dans le médiastin postérieur (fig. 498 et 500). Parmi ces organes, nous signalerons tout d'abord l'œsophage, qui descend verticalement entre les veines pulmonaires droites et les veines pulmonaires gauches, immédiatement appliqué contre ce vaste prolongement que la séreuse péricardique envoie entre les deux groupes veineux précités et qui est connu sous le nom de *cul-de-sac de Haller;* ces rapports entre la séreuse et le conduit alimentaire expliquent la dysphagie observée au cours des péricardites. Nous signalerons ensuite, les deux nerfs pneumogastriques, l'aorte descendante, la grande veine azygos et le canal thoracique, qui présentent avec la face postérieure du péricarde des rapports moins immédiats.

*C*. Bords latéraux. — Les bords latéraux, le droit et le gauche, sont en rapport avec la plèvre médiastine (fig. 497 et 499), qui les sépare des poumons : de là le retentissement que peuvent avoir les lésions pleurales sur le péricarde, et réciproquement. Ils sont unis à la séreuse pleurale par un tissu cellulaire lâche, au sein duquel cheminent les vaisseaux diaphragmatiques supérieurs et les nerfs phréniques; rappelons, à ce sujet, que, dans le cas de péricardite, on peut voir l'inflammation de la séreuse se propager au nerf phrénique et, de ce fait, provoquer des accidents plus ou moins graves. Au-dessous du pédicule pulmonaire, chacun des deux bords du péricarde répond au bord interne du ligament triangulaire du poumon.

*D*. Base. — La base du péricarde repose sur la convexité du diaphragme, à laquelle elle adhère dans une étendue qui varie de 9 à 11 centimètres dans le sens transversal, de 5 à 6 centimètres dans le sens antéro-postérieur.

Cette *zone d'adhérence* du péricarde au diaphragme revêt, dans son ensemble (fig. 525), la forme d'un ovale irrégulier dont la grosse extrémité est située à droite et dont le grand axe se dirige obliquement d'arrière en avant et de droite à gauche. On peut encore, pour faciliter la description, la comparer à un triangle curviligne dont les trois côtés seraient antérieur, droit et gauche. — Le *bord antérieur*, convexe en avant et dirigé transversalement, est, au niveau de la ligne médiane, tout proche de la paroi sterno-costale; par contre, à son extrémité gauche, il en est distant de 3 à 5 centimètres et, à son extrémité droite, de 6 à 7 centimètres (Delorme et Mignon). — Le *bord gauche* est fortement oblique d'arrière en avant et de droite à gauche. Le *bord droit*, beaucoup plus court que le précédent, est légèrement oblique en arrière

et en dedans. Le bord droit et le bord gauche se rencontrent un peu à droite de la ligne médiane, sur le côté interne de l'orifice quadrilatère qui livre passage à la veine cave inférieure.

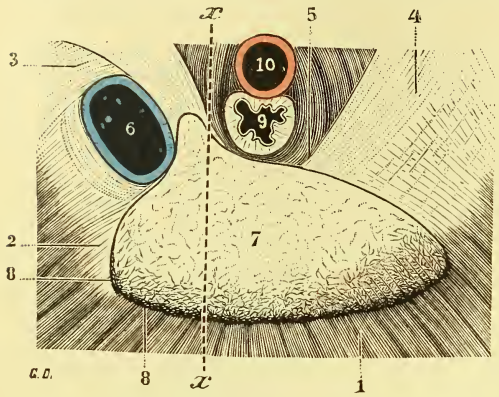


Fig. 525.
Zone d'adhérence phréno-péricardique, vue d'en haut (T.).

*xx*, ligne médiane. — 1, diaphragme, avec : 2, la foliole antérieure ; 3, la foliole droite ; 4, la foliole gauche ; 5, l'échancrure postérieure du centre phrénique. — 6, veine cave inférieure. — 7, zone d'adhérence du péricarde au centre phrénique. — 8. 8, ligne suivant laquelle ces deux formations fibreuses sont fusionnées (*ligament phréno-péricardique antérieur*). — 9, œsophage. — 10, aorte.

Par l'intermédiaire du diaphragme, le péricarde est en rapport avec la cavité abdominale. Aussi, certains auteurs, se basant sur ces rapports, ont-ils conseillé d'aborder le péricarde par la cavité abdominale au lieu de l'aborder par le thorax. Par cette voie transdiaphragmatique (fig. 524, *c*), préconisée par Mauclaire (1902), dans certains cas de lésion abdominale concomitante, on pourrait explorer le péricarde et le cœur et traiter même les lésions traumatiques de ces organes ; entre autres avantages, cette voie d'accès mettrait sûrement à l'abri de la perforation de la plèvre.

*E*. Sommet. — Le sommet du péricarde embrasse les gros vaisseaux, artères et veines, qui s'échappent du cœur : il se confond insensiblement, d'une part avec la tunique externe de ces vaisseaux, d'autre part, avec le tissu cellulaire de l'étage supérieur du médiastin.

On rencontre, parfois, un certain nombre de tractus fibreux, qui partent de l'extrémité supérieure du sac péricardique et qui vont se fixer sur la fourchette sternale, sur la première côte, sur la colonne vertébrale : on les décrit sous le nom de *ligaments suspenseurs* du péricarde.

Au niveau du point où le sommet du péricarde s'unit aux vaisseaux cardiaques, le feuillet pariétal de la séreuse se continue avec le feuillet viscéral. Cette ligne d'union entre les deux feuillets de la séreuse est très irrégulière et très variable suivant les sujets. Retenons seulement que le péricarde constitue à ces vaisseaux une gaine plus ou moins complète et plus ou moins étendue et que c'est sur l'aorte (fig. 526,9) qu'il remonte le plus haut. Son point culminant, en effet, se trouve situé sur le côté postéro-externe de l'origine du tronc brachio-céphalique artériel : il répond assez exactement à la partie moyenne du manubrium. Retenons encore que la séreuse, au moment de sa réflexion, envoie entre les vaisseaux, qui partent du cœur ou qui y arrivent, des prolongements appelés *culs-de-sac péricardiques*, pour la description desquels nous renvoyons aux Traités d'anatomie descriptive.

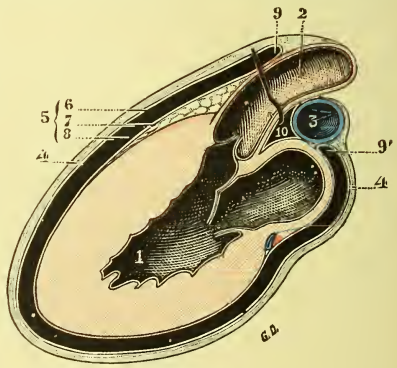


Fig. 526.
Coupe sagittale du cœur pour montrer la disposition générale de la cavité péricardique (T.).

1, cœur (ventricule gauche). — 2, aorte. — 3, artère pulmonaire droite. — 4, sac fibreux du péricarde. — 5, péricarde séreux avec : 6, son feuillet pariétal ; 7, son feuillet viscéral ; 8, sa cavité centrale. — 9, 9', points de réflexion antérieur et postérieur de la séreuse ; 10, sinus transverse.

**3° Cavité péricardique.** — La cavité péricardique est, comme celle de toutes les séreuses, virtuelle à l'état normal. A peine y rencontre-t-on quelques grammes d'un liquide citrin, visqueux et légèrement alcalin. Le cœur ne remplit pas entièrement la cavité péricardique. Son bord inférieur, en effet, n'atteint pas le fond de l'angle dièdre que forment, en s'adossant l'une à l'autre, la face antérieure et la base du péricarde. Il existe là, entre le sommet de cet angle et le cœur, un espace de 2 centimètres environ, qui s'agrandit encore dans le cas d'épanchement péricardique. C'est dans cet espace que pénètre le trocart quand on pratique la ponction du péricarde suivant le procédé de Delorme et Mignon ; c'est également à ce niveau qu'il faut placer les drains que l'on laisse dans le péricarde après l'opération de la péricardotomie.

Les lésions inflammatoires du péricarde (péricardites), fréquentes surtout dans les maladies infectieuses et en particulier dans le rhumatisme, peuvent modifier la cavité péricardique de deux façons différentes. Elles peuvent : ou bien entraîner sa disparition, à la suite d'adhérences fusionnant le feuillet viscéral au feuillet pariétal (*symphyse cardiaque*) ; ou bien, au contraire, la rendre beaucoup plus manifeste qu'elle ne l'est à l'état normal, en amenant la formation d'un épanchement qui la distend. Dans ce dernier cas, les rapports du péricarde avec la paroi sterno-costale deviennent plus étendus qu'à l'état normal, ce qui se reconnaît en clinique à l'augmentation de la matité dite cardiaque et à sa forme. Ces rapports sont d'autant plus étendus que l'épanchement est plus considérable. Nous ferons remarquer, à ce propos, que, en raison de sa structure fibreuse, le sac péricardique ne se laisse distendre d'une façon bien appréciable qu'à la condition que la distension s'effectue avec une certaine lenteur (l'épanchement peut, dans ce cas, atteindre 800 gr., 1500 gr., 2000 gr., et même plus). Si elle se produit brusquement, dans le cas par exemple d'un épanchement de sang survenu à la suite d'une blessure du cœur, le sac péricardique résiste et la mort survient par « tamponnement », c'est-à-dire par compression du cœur, même avec un épanchement relativement faible (150 à 200 grammes de sang).

**4° Vaisseaux et nerfs.** — Les *artères* du péricarde, qui sont en général d'un tout petit calibre, proviennent des bronchiques, des diaphragmatiques supérieures, des thymiques et des œsophagiennes moyennes. — Les *veines* se jettent dans les azygos, dans les veines diaphragmatiques supérieures et dans les troncs veineux brachio-céphaliques. — Les *lymphatiques* se rendent aux ganglions qui se trouvent au-dessous de la bifurcation de la trachée. — Les *nerfs*, enfin, proviennent à la fois du phrénique, du pneumogastrique et du sympathique.

**5° Exploration et voies d'accès.** — A l'état normal, l'exploration du péricarde se confond avec celle du cœur (voy. p. 756). A l'état pathologique, l'inspection, la percussion et l'auscultation de la région sterno-costale fournissent des signes qui permettent au clinicien de distinguer les lésions du péricarde de celles du cœur.

Les voies d'accès du péricarde nous sont connues : rappelons qu'on peut aborder la séreuse péricardique, soit par la *voie thoracique antérieure* ou *voie chondro-sternale gauche*, en réséquant les 5e, 6e, et 7e cartilages costaux gauches, soit par la *voie abdomino-trans-diaphragmatique*, soit enfin par la *voie xiphoïdienne* (fig. 524).

## 2° — Coeur

Organe central de l'appareil circulatoire, le cœur est un muscle creux qui joue, à l'égard du sang, le rôle d'une pompe à la fois aspirante et foulante. Ses affections organiques ont, en pathologie interne, une importance considérable. Les blessures du cœur ne sont pas toujours et fatalement mortelles comme le croyaient les anciens. Elles n'en sont pas moins des plus graves et, presque toujours, elles entraînent la mort rapide du sujet, sauf dans quelques cas, où la guérison est possible spontanément ou chirurgicalement. Considéré pendant bien longtemps comme du domaine exclusif de la médecine, le cœur est devenu en effet, dans ces dernières années, tributaire de la chirurgie. De belles observations, celles de Fontan et de

Launay en particulier, montrent que, dans le cas de blessure du cœur, une intervention prompte ayant pour but la suture de la plaie du cœur peut sauver le malade.

**1° Forme extérieure et dimensions.** — Le cœur est comme suspendu dans la cavité péricardique par son pédicule vasculaire. Vu en place, après ouverture du péricarde (fig. 527), il se présente sous la forme d'un cône aplati d'avant en arrière, couché sur la convexité du diaphragme et orienté de la façon suivante : sa base est

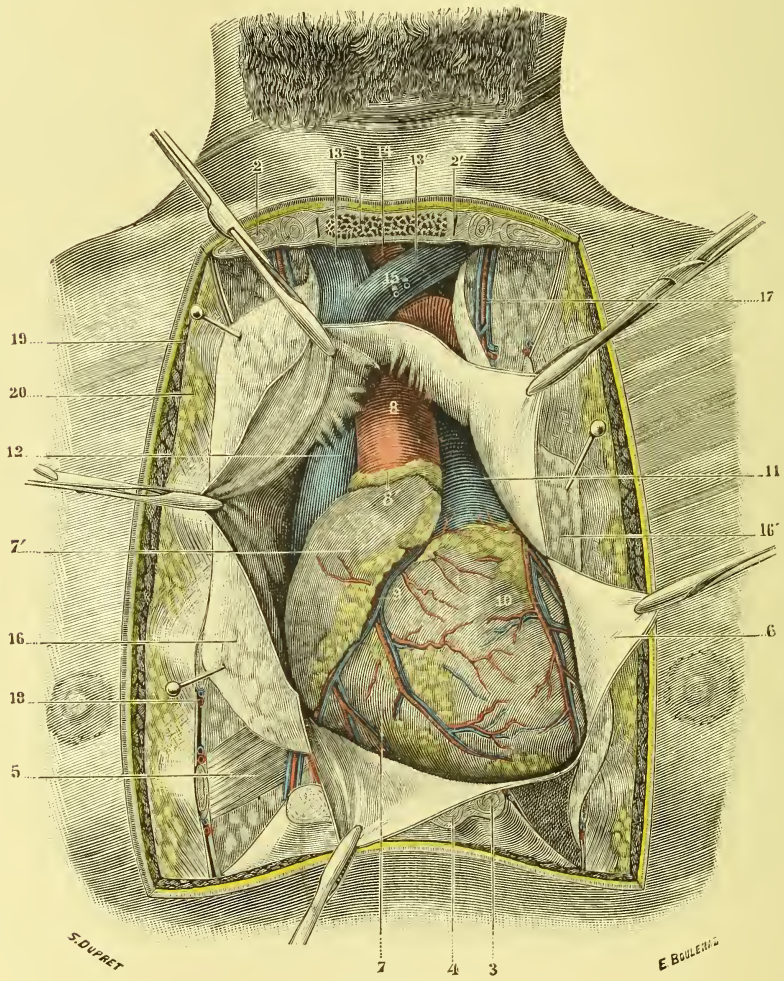


Fig. 527.

Médiastin antérieur : le cœur, vu en place après incision de la partie antérieure du péricarde.

1, 2, 3, 4, 5, comme dans la figure 522. — 6, péricarde, incisé et écarté. — 7, cœur, vue antérieure, avec 7' auricule droit. — 8, aorte, avec 8', repli préaortique. — 9, artère coronaire droite. — 10, artère coronaire gauche. — 11, artère pulmonaire. — 12, veine cave supérieure. — 13, 13', troncs veineux brachio-céphaliques droit et gauche. — 14, tronc artériel brachio-céphalique. — 15, veines thymiques. — 16, 16', poumons droit et gauche érignés en dehors. — 17, vaisseaux mammaires internes. — 18, vaisseaux intercostaux. — 19, grand pectoral. — 20, tissu cellulo-graisseux sous-pectoral.

dirigée en haut, à droite et en arrière ; son sommet ou pointe, en bas, à gauche et en avant. Son grand axe est incliné à la fois de haut en bas, de droite à gauche et d'arrière en avant; il se rapproche beaucoup plus de l'horizontale que de la verticale.

Sa coloration varie suivant les sujets et suivant les états pathologiques, du rouge foncé au rose jaunâtre ; on connaît la teinte *feuille morte* de la myocardite ou de

la dégénérescense graisseuse. Sa surface extérieure présente par places, en particulier au niveau des sillons et des vaisseaux, des traînées ou des amas graisseux, développés surtout chez les sujets obèses et chez les alcooliques (*surcharge graisseuse du cœur*).

Le volume du cœur varie suivant le sexe et l'âge. Un peu moins gros chez la femme que chez l'homme, il mesure en moyenne, chez ce dernier, 105 millimètres de largeur, 98 millimètres de hauteur, 205 millimètres de circonférence. Il pèse 275 grammes. Ces dimensions sont souvent augmentées dans les affections cardiaques où, par suite de l'obstacle qui existe à la circulation du sang, le cœur se trouve soumis à un travail exagéré (lésions orificielles) : on dit, alors, qu'il y a *hypertrophie* et *dilatation du cœur*. Cette hypertrophie peut être généralisée. Elle est souvent, pendant un certain temps tout au moins, partielle et localisée à l'une des deux oreillettes ou à l'un des deux ventricules suivant l'orifice lésé. Dans ce cas, la forme du cœur est changée : c'est ainsi que l'hypertrophie du ventricule gauche, augmentant le diamètre longitudinal du cœur, donne à l'organe une forme ovalaire et une direction presque horizontale ; l'hypertrophie du ventricule droit, augmentant au contraire le diamètre transversal du cœur, tend à lui donner une forme sphérique. Ajoutons que, lorsque le cœur est hypertrophié, ses rapports avec la paroi sterno-costale deviennent plus étendus, ce qui, en clinique, se traduit par une augmentation de la matité cardiaque.

**2° Mobilité.** — Le cœur est maintenu dans sa position par sa continuité avec les gros vaisseaux qui partent de sa base. Il y est maintenu aussi et surtout par le péricarde, qui l'enveloppe de toutes parts et contracte des adhérences, comme nous venons de le voir, à la fois avec le diaphragme, avec la colonne vertébrale, avec le sternum et avec les aponévroses du cou. Il y est encore maintenu par les plèvres médiastines et les poumons sur les côtés, par le diaphragme en bas. Malgré tous ces moyens de fixité, le cœur jouit à l'état normal d'une grande mobilité. C'est ainsi qu'il s'abaisse pendant l'inspiration, tandis qu'il s'élève pendant l'expiration. C'est ainsi qu'il se déplace vers la gauche dans le décubitus latéral gauche, vers la droite dans le décubitus latéral droit, en arrière dans le décubitus dorsal, parfois enfin en bas dans la station debout. Ces déplacements, aisément appréciables par les procédés usuels de l'exploration clinique (matité cardiaque, position de la pointe du cœur) sont, nous le répétons, physiologiques ; ils ne font défaut que dans le cas de symphyse cardiaque et l'on sait que l'un des meilleurs symptômes objectifs de cette affection est la fixité de la pointe cardiaque dans les différentes attitudes que l'on fait prendre au malade (Potain). De tous ces déplacements, celui qui résulte du décubitus latéral gauche est le plus accentué : il peut atteindre 1 à 3 centimètres.

La mobilité normale du cœur est très variable suivant les sujets. On peut dire, d'une façon générale, qu'elle est plus marquée chez l'homme que chez la femme, plus marquée aussi dans le jeune âge et à l'âge adulte que dans la vieillesse, ce qui, d'après Cherchevsky (1886), serait dû à ce fait que l'élasticité des gros vaisseaux diminue avec l'âge. Quoiqu'il en soit, cette mobilité physiologique de l'organe central de la circulation ne doit pas être confondue avec la *cardioptose* ou abaissement pathologique du cœur (Barié). Cette affection, bien étudiée tout récemment par Rummo et par Determann serait due à une altération des moyens de contention du cœur, plus exactement à une dystrophie congénitale du tissu élastique des gros vaisseaux. Elle est caractérisée objectivement par l'abaissement considérable et la mobilité anormale du cœur et, subjectivement, par des troubles nerveux toujours très accusés.

**3° Rapports.** — Le cœur ayant la forme d'un cône aplati d'avant en arrière, nous pouvons lui considérer : 1° deux faces : 2° deux bords ; 3° une base ; 4° un sommet.

*A*. Faces. — Les deux faces se distinguent en antérieure et postérieure. Nous ferons

remarquer tout de suite que, en raison de la direction oblique du cœur, la face antérieure regarde à la fois en avant et en haut, la face postérieure à la fois en arrière et en bas.

a. *Face antérieure.* — La face antérieure (fig. 527 et 528), convexe, est constituée : 1° par le ventricule droit et par une toute petite partie du ventricule gauche ; ce ventricule gauche, en effet, n'occupe sur la face antérieure du cœur qu'une étroite bande située le long du bord gauche ; 2° par l'origine de l'artère pulmonaire et celle de l'aorte ; 3° par la face antérieure des oreillettes, qui est en grande partie masquée par les gros vaisseaux précités. Elle nous présente deux sillons : le sillon interventriculaire antérieur et le sillon auriculo-ventriculaire antérieur ; dans le premier, cheminent les vaisseaux coronaires antérieurs ; dans le deuxième, les vaisseaux

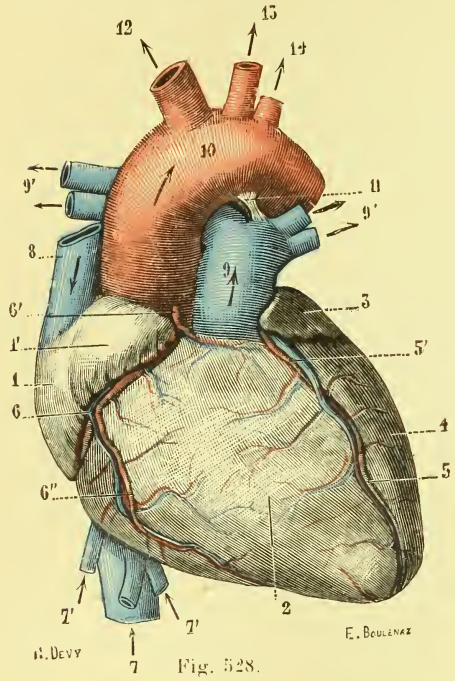


Fig. 528.

Cœur, vu par sa face antérieure (T.).

1, oreillette droite, avec 1', son auricule. — 2, ventricule droit. — 3, auricule gauche. — 4, ventricule gauche, — 5, sillon interventriculaire antérieur, avec 5', l'artère coronaire antérieure. — 6, sillon auriculo-ventriculaire droit, suivi par 6', l'artère coronaire postérieure. — 6'', branche de cette artère, longeant le bord droit du cœur. — 7, veine cave inférieure. — 7', veines sus-hépatiques. — 8, veine cave supérieure. — 9, artère pulmonaire, avec 9', ses branches. — 10, aorte. — 11, cordon fibreux reliant l'artère pulmonaire et l'aorte, dernier vestige du canal artériel. — 12, tronc brachio-céphalique artériel. — 13, artère carotide primitive gauche. — 14, artère sous-clavière gauche.

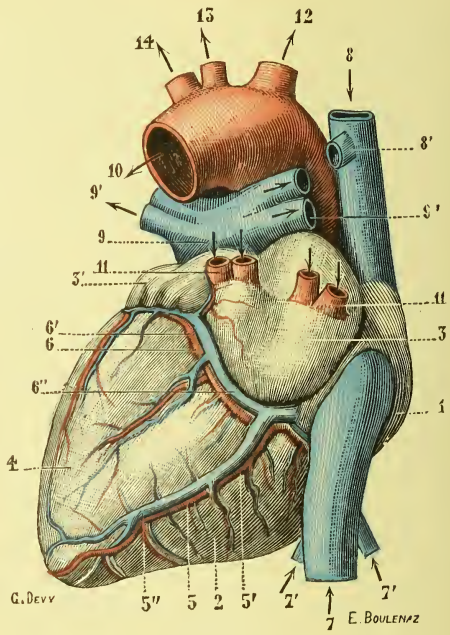


Fig. 529.

Cœur, vu par sa face postérieure (T.).

1, oreillette droite. — 2, ventricule droit. — 3, oreillette gauche. — 3', auricule gauche. — 4, ventricule gauche. — 5, sillon interventriculaire postérieur. — 5', branche descendante de l'artère coronaire droite. — 5'', veine cardiaque postérieure. — 6, sillon auriculo-ventriculaire, occupé par 6', l'artère coronaire droite. — 6'', grande veine coronaire. — 7, veine cave inférieure. — 7', veines sus-hépatiques. — 8, veine cave supérieure. — 8', grande azygos. — 9, artère pulmonaire, avec 9', ses branches. — 10, aorte. — 11, veines pulmonaires. — 12, tronc brachio-céphalique artériel. — 13, artère carotide primitive gauche. — 14, artère sous-clavière gauche.

coronaires postérieurs. — Elle est en rapport, par l'intermédiaire du péricarde : 1° avec les poumons et la plèvre : c'est à ce voisinage que sont dus certains bruits de souffle parfois perçus à l'auscultation du cœur, et qui ne sont nullement symptomatiques d'une lésion cardiaque ; on les désigne sous le nom de *souffles extra-cardiaques*, pour les bien distinguer des *souffles cardiaques* qui, eux, traduisent une lésion organique du cœur ; 2° avec la paroi sterno-costale. — Ces rapports du cœur avec la paroi thoracique ont en séméiologie cardiaque une importance telle-

ment considérable que nous croyons devoir leur consacrer un paragraphe spécial (voy. p. 753). Nous dirons ici seulement qu'ils expliquent pourquoi, dans les traumatismes du cœur, la lésion intéresse la face antérieure de l'organe, c'est-à-dire le ventricule droit, plus souvent que les autres portions.

b. *Face postérieure.* — La face postérieure du cœur (fig. 529), à peu près plane, est formée par les deux ventricules et les deux oreillettes. Elle nous présente le sillon auriculo-ventriculaire postérieur, le sillon interventriculaire postérieur et le sillon interauriculaire, dans lesquels cheminent des vaisseaux artériels et veineux. Elle repose en grande partie sur le diaphragme, d'où le nom de *face diaphragmatique* sous lequel la désignent encore certains auteurs. Par l'intermédiaire du péricarde, la face postérieure du cœur répond aux organes contenus dans le médiastin postérieur, et plus particulièrement à l'œsophage ; elle répond également à la face antérieure de la colonne dorsale, depuis le milieu de la quatrième vertèbre dorsale jusqu'à la partie supérieure de la dixième (*vertèbres cardiaques de* Giacomini).

*B.* Bords. — Les deux bords du cœur, à leur tour, se distinguent en bord droit et bord gauche. — Le *bord droit* est fort mince ; vertical au niveau de la base, il s'infléchit bientôt en dedans et devient à peu près horizontal. Il est couché sur le diaphragme dans presque toute son étendue. Rappelons-nous qu'il reste distant de 2 centimètres environ du bord inférieur du péricarde. — Le *bord gauche*, épais et arrondi, est presque vertical. Il répond à la face interne du poumon gauche, sur laquelle il se creuse une dépression connue sous le nom *de lit du cœur* (Pansch).

*C.* Base. — La base du cœur est formée par la face supérieure, convexe, des deux oreillettes. Elle nous présente successivement et en allant de droite à gauche : 1° l'embouchure de la veine cave supérieure qui, comme on le sait, s'ouvre dans l'oreillette droite; 2° l'embouchure des deux veines pulmonaires droites, qui se jettent dans l'oreillette gauche; 3° l'embouchure des deux veines pulmonaires gauches, qui s'ouvrent également dans l'oreillette gauche, mais en dehors des précédentes.

*D.* Sommet. — La pointe du cœur appartient en grande partie au ventricule gauche. On la voit et on la sent battre normalement dans le quatrième ou le cinquième espace intercostal gauche, un peu au-dessous et en dedans du mamelon du même côté. — Elle constitue, en clinique, un excellent point de repère pour apprécier le volume et la situation du cœur. Lorsque le cœur est hypertrophié, cette pointe se porte en bas et en dehors : elle peut venir battre, alors, dans le sixième ou dans le septième espace intercostal gauche, en dehors du mamelon (lésion de l'orifice mitral). Dans les cas de déplacement du cœur (pleurésies gauches), elle se rapproche du sternum et peut même l'atteindre et le dépasser. Ajoutons que, dans la curieuse anomalie décrite sous le nom de *transposition des viscères thoraciques*, le cœur ayant une situation inverse de celle qu'il occupe à l'état normal, sa pointe bat dans le quatrième espace intercostal du côté droit, au-dessous et un peu en dedans du mamelon du même côté.

**3° Conformation intérieure et structure.** — Le cœur, avons-nous dit plus haut, est un muscle creux. Le tissu musculaire qui le constitue est fréquemment lésé au cours des maladies infectieuses et peut alors subir une dégénérescence plus ou moins accusée (*myocardite*). Cette dégénérescence est telle, dans certains cas, que le muscle cardiaque devient incapable de résister à la pression sanguine et qu'il se rompt (*rupture du cœur*).

*A.* Cavités du cœur en général. — Les cavités du cœur, nous le savons, sont au nombre de quatre : l'oreillette et le ventricule droits, l'oreillette et le ventricule

gauches. L'oreillette du côté droit communique avec le ventricule droit par un orifice arrondi, dit *orifice auriculo-ventriculaire droit;* à son tour, l'oreillette du côté gauche s'ouvre dans le ventricule gauche par un orifice analogue, l'*orifice auriculo-ventriculaire gauche*. Par contre, les deux ventricules sont complètement isolés l'un de l'autre par la *cloison interventriculaire*. De même, entre les deux oreillettes, s'étale la *cloison interauriculaire*. L'organe central de la circulation est, en réalité, composé de deux cœurs accolés l'un à l'autre, mais cependant complètement distincts l'un de l'autre : un *cœur droit* ou *cœur veineux*, un *cœur gauche* ou *cœur artériel*. Il est à remarquer, toutefois, que la séparation complète du cœur droit et du cœur gauche, telle que nous venons de la décrire, n'existe qu'après la naissance. Chez l'embryon et le fœtus, en effet, les deux ventricules, ainsi que les deux oreillettes, communiquent entre eux par des orifices dont les dimensions vont en s'atténuant au fur et à mesure qu'on se rapproche du terme de la grossesse.

L'orifice qui met en communication les deux oreillettes, et qu'on appelle *trou de Botal*, ne s'oblitère complètement qu'à la naissance. Il peut même persister, à la suite d'un arrêt de développement du cœur, et c'est au mélange du sang noir et du sang rouge, résultant de cette communication anormale entre les deux systèmes circulatoires artériel et veineux, qu'est due, le plus souvent, l'affection décrite sous le nom de *cyanose* ou *maladie bleue* (52 fois sur 69 cas, Gintrac).

Les parois des oreillettes sont très minces (2 millimètres en moyenne). Les parois des ventricules, au contraire, sont remarquables par leur épaisseur : celles du ventricule gauche mesurent en moyenne 12 millimètres ; celles du ventricule droit, 4 millimètres.

Toutes choses étant égales d'ailleurs, les blessures des oreillettes, en raison même de la faible épaisseur de leurs parois, sont plus graves que les blessures des ventricules : l'hémorrhagie, en effet, est plus abondante et la suture, en cas d'intervention, moins facile à exécuter. Pour le même motif, les blessures du ventricule droit sont plus graves que celles du ventricule gauche, dont l'épaisseur est trois fois plus grande. Rappelons en passant que cette grande épaisseur du ventricule gauche nous explique les observations de plaies non pénétrantes du cœur, rapportées par les auteurs : le cas le plus connu est celui de La Tour d'Auvergne, qui fut atteint d'un coup de lance à Neustadt; le ventricule gauche, vers sa pointe, présentait une plaie non pénétrante de deux lignes (4 millimètres) de profondeur.

Les parois des cavités du cœur, en particulier celles des ventricules, ont un aspect réticulé et aréolaire dû à la présence de saillies et de prolongements de la substance musculaire (*colonnes charnues du cœur*). Elles sont tapissées par une membrane, l'*endocarde*, dont l'inflammation, fréquente au cours des maladies infectieuses et surtout du rhumatisme, est la cause de la plupart des maladies du cœur (endocardites).

*B*. Oreillettes. — Les oreillettes surmontent les ventricules; elles ont une forme irrégulièrement cuboïde et nous présentent chacune six parois. — Dans l'*oreillette droite* viennent s'ouvrir : 1° sur sa paroi supérieure, la veine cave supérieure ; 2° sur sa paroi postérieure, la veine cave inférieure et la veine coronaire. — Dans l'*oreillette gauche* et sur sa paroi supérieure débouchent les quatre veines pulmonaires. — Enfin, chaque oreillette présente sur sa paroi inférieure, celle qui répond au ventricule, l'orifice auriculo-ventriculaire qui la met en communication avec le ventricule correspondant.

*C*. Ventricules. — Les ventricules ont, au point de vue de la pathologie car-

diaque, un intérêt plus grand que les cavités précédentes. On sait quelle est leur forme générale : le gauche ressemble à un cône, le droit à une pyramide triangulaire, cône et pyramide dont la base serait dirigée en haut et dont le sommet serait orienté en bas et en avant. La base, pour chacun des deux ventricules, offre deux orifices, tous les deux fort larges et de forme circulaire : l'orifice *auriculo-ventriculaire* et *l'orifice artériel*.

a. *Orifices auriculo-ventriculaires*. — Les orifices auriculo-ventriculaires (fig. 530, 6 et 9) sont munis de valvules. Ces valvules, dans leur ensemble, ont la

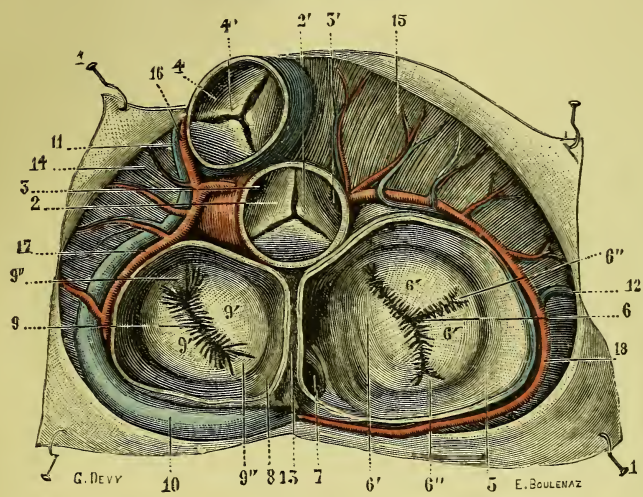


Fig. 530.

Base des ventricules, vue d'en haut, pour montrer les orifices auriculo-ventriculaires et les orifices artériels (T.).

1, péricarde érigné en dehors. — 2, orifice aortique avec ses valvules sigmoïdes. — 2', nodule d'Arantius. — 3, orifice de l'artère coronaire gauche. — 3', orifice de l'artère coronaire droite. — 4, orifice de l'artère pulmonaire, avec ses valvules sigmoïdes. — 4', nodules de Morgagni. — 5, oreillette droite. — 6, orifice auriculo-ventriculaire droit, avec : 6', valves de la valvule tricuspide; 6'', languettes valvulaires accessoires. — 7, orifice de la grande veine coronaire, avec la valvule de Thébésius. — 8, oreillette gauche. — 9, orifice auriculo-ventriculaire gauche, avec : 9', 9', les deux valves de la mitrale; 9'', 9'', languettes valvulaires accessoires. — 10, grande veine coronaire. — 11, petites veines cardiaques. — 12, veine de Galien. — 13, coupe de la cloison interauriculaire. — 14, ventricule gauche. — 15, ventricule droit. — 16, branche antérieure de l'artère coronaire gauche. — 17, branche postérieure de la même artère. — 18, artère coronaire droite.

forme d'un entonnoir membraneux, dont la base, située en haut est fixée au pourtour de l'orifice et dont le sommet, tronqué et plus ou moins découpé, flotte librement dans la cavité ventriculaire. Sur la face pariétale des valvules auriculo-ventriculaires s'attachent une série de petits cordages tendineux, nés des colonnes charnues du cœur (*muscles papillaires, piliers du cœur, colonnes de premier ordre*), et dont la rupture peut être une cause d'insuffisance de l'orifice. — L'*orifice auriculo-ventriculaire droit* ou *orifice tricuspide*, ainsi appelé parce que la valvule qui lui est annexée (*valvule tricuspide*) se décompose en trois valves, a une circonférence de 120 millimètres chez l'homme, de 105 millimètres seulement chez la femme. Il est situé sur le côté droit de l'orifice mitral, en arrière et à droite de l'orifice aortique. — L'*orifice auriculo-ventriculaire gauche* est encore appelé *orifice mitral*. La valvule qui lui est annexée (*valvule mitrale*) et qui se décompose en deux valves, ressemble, en effet, à une mitre renversée (Winslow). Sa circonférence ne mesure que 102 millimètres chez l'homme, 90 chez la femme. Bien que plus petite que la valvule de l'orifice tricuspide, elle est cependant suffisamment large pour laisser passer le pouce d'un adulte à l'état normal. A l'état

pathologique, elle peut être rétrécie au point d'admettre à peine une plume d'oie.

b. *Orifices artériels.* — Les orifices artériels (fig. 530, 2 et 4) sont, eux aussi, munis de valvules, appelées *valvules sigmoïdes.* Ces valvules, on le sait, sont en forme de nids de pigeon : elles font saillie dans la lumière du vaisseau et, d'autre part, ont leur concavité dirigée en haut. On en compte trois pour chacun des orifices. Lorsqu'elles s'adossent les unes contre les autres, elles isolent complètement l'artère du ventricule. On met ce fait en évidence, sur le cadavre, en versant un filet d'eau dans l'aorte; l'eau est arrêtée par la juxtaposition des valvules sigmoïdes et ne s'écoule pas par le ventricule gauche, qu'on a eu soin d'ouvrir préalablement par sa pointe. Il n'en est pas de même lorsque les valvules ont été le siège de certaines lésions pathologiques (*insuffisance aortique*); en pareil cas, les valvules ne se juxtaposant plus exactement, l'eau versée dans l'aorte s'écoule par le ventricule. — L'*orifice de l'artère aortique* ou *orifice aortique* est situé en avant et en dedans de l'orifice mitral : il occupe le même plan horizontal que ce dernier. Sa circonférence mesure 70 millimètres chez l'homme, 65 chez la femme. — L'*orifice de l'artère pulmonaire* se trouve placé immédiatement en avant de l'aorte, en avant, un peu en dedans et un peu au-dessus de l'orifice tricuspide. Sa circonférence mesure 72 millimètres chez l'homme, 68 millimètres chez la femme. Il est précédé d'une sorte de vestibule que lui forme la cavité ventriculaire, vestibule qui porte le nom d'*infundibulum.*

Les orifices auriculo-ventriculaires et artériels, plus particulièrement l'orifice mitral et l'orifice aortique, sont le siège des *lésions valvulaires* du cœur. Ces orifices doivent normalement, à chaque révolution cardiaque : 1° laisser d'abord passer une certaine quantité de sang; 2° s'opposer ensuite à la marche rétrograde de ce sang, grâce au rôle de soupape que jouent leurs valvules. Or, à la suite d'endocardites, il arrive parfois que ces orifices présentent des altérations, permanentes ou transitoires, qui troublent profondément leur fonctionnement : lorsque l'orifice ne laisse plus passer la quantité normale de sang, on dit qu'il y a *rétrécissement;* lorsque les valvules permettent à l'ondée sanguine de revenir sur ses pas, on dit qu'il y a *insuffisance.* Le rétrécissement et l'insuffisance peuvent se montrer isolément; mais ils sont souvent combinés dans un même orifice. Les lésions valvulaires se révèlent par des bruits anormaux nommés *souffles* et *dédoublements.* Ces bruits de souffle sont perceptibles à l'auscultation du cœur, en des points du thorax qui varient suivant l'orifice lésé. Il est donc intéressant, au point de vue pratique, de connaître les rapports des orifices du cœur avec la paroi thoracique. Nous traiterons cette question plus loin. Rappelons auparavant quels sont les vaisseaux et nerfs du cœur.

**4° Vaisseaux et nerfs.** — Les *artères* destinées au cœur proviennent des *artères coronaires,* branches de l'aorte. Au nombre de deux, l'une antérieure, l'autre postérieure, elles cheminent dans les sillons de la surface extérieure du cœur. L'affection décrite sous le nom d'*angine de poitrine vraie* est, le plus souvent, la conséquence d'une lésion athéromateuse, d'une endartérite ou d'une artériosclérose des artères coronaires. En provoquant le rétrécissement et parfois même l'oblitération du vaisseau, ces lésions entraînent l'ischémie du cœur (Huchard, Sée) et, bientôt après, la mort du malade. — Les *veines* se rendent, pour la plupart, à la *grande veine coronaire* qui, après avoir cheminé dans le sillon interventriculaire antérieur et dans le sillon auriculo-ventriculaire gauche, vient se jeter dans l'oreillette droite. — Les *lymphatiques* aboutissent aux ganglions placés au-dessous de la bifurcation de la trachée. — Les *nerfs* proviennent du plexus cardiaque, qui s'étale au-dessous de la crosse aortique et à la constitution duquel concourent à la fois des branches du pneumogastrique (nerf modérateur du cœur) et des branches du sympathique cervical (nerf accélérateur du cœur). A ces nerfs sont annexés, sur des points divers, des cellules nerveuses, isolées ou réunies en groupe et formant alors de véritables ganglions. C'est à un trouble du système nerveux du cœur que sont dues les palpitations, la tachychardie du goitre exophthalmique

(*maladie de Basedow*), et certaines formes d'angine de poitrine (*fausses angines de poitrine*).

**5° Topographie thoraco-cardiaque.** — La topographie thoraco-cardiaque, c'est-à-dire les rapports que la face antérieure du cœur et les grands orifices cardiaques présentent, à l'état normal, avec la paroi thoracique, ont, en séméiologie cardiaque, une importance considérable. Nous étudierons successivement : 1° les rapports de la face antérieure du cœur avec le plastron sterno-costal ; 2° les rapports des orifices cardiaques avec ce même plastron sterno-costal.

*A*. Rapports de la face antérieure du cœur avec le plastron sterno-costal, espace précordial. — Disons, tout d'abord, que le cœur est fortement déjeté à gauche et qu'une ligne verticale, passant par le milieu du sternum, la *ligne médio-sternale*, le divise en deux portions inégales : une portion située à gauche, représentant environ les deux tiers de son volume ; une portion située à droite, représentant l'autre tiers. A droite de la ligne médio-sternale se trouvent les parties suivantes : l'oreillette droite tout entière, à l'exception de l'extrémité libre de son auricule ; la cloison interauriculaire ; la moitié droite de l'oreillette gauche ; une portion du ventricule droit, large à son milieu de 2 centimètres et demi. A gauche de cette même ligne médio-sternale, se trouve le reste du cœur, c'est-à-dire la moitié gauche de l'oreillette gauche, l'extrémité libre de l'auricule droite, la plus grande partie du ventricule droit, le ventricule gauche tout entier.

La portion de la paroi thoracique qui recouvre la face antérieure du cœur porte le nom de *région précordiale* ou d'*espace précordial* ou encore d'*aire cardiaque*. Cet espace a la forme d'un *triangle*, dont le sommet tronqué est dirigé en haut ou, plus exactement, la forme d'un *quadrilatère*, dont les côtés sont très inégaux, soit comme direction, soit comme longueur.

Pour tracer ce quadrilatère, sur le vivant ou sur le cadavre (Testut), marquons sur le thorax quatre points, *a, b, c, d*, situés comme suit (fig. 531) :

1° Le point *a*, sur le bord supérieur du troisième cartilage costal droit, à 1 centimètre du bord droit du sternum ;

2° Le point *b*, au niveau de l'articulation sternale du cinquième cartilage costal droit ;

3° Le point *c*, au niveau de la pointe du cœur ; il sera ordinairement facile, sur le vivant, de déterminer ce point ; sur le cadavre, on le placera sur le bord supérieur du cinquième cartilage costal gauche, à 8 centimètres en moyenne, en dehors de la ligne médio-sternale ;

4° Le point *d*, dans le deuxième espace intercostal gauche, à égale distance des deux cartilages qui délimitent cet espace et à 2 centimètres du bord gauche du sternum.

Ces quatre points répondent aux quatre angles de notre région : on peut les désigner sous le nom de *points angulaires* de l'espace précordial.

Les quatre points angulaires une fois marqués sur le thorax, réunissons le point *a* au point *b*, par une courbe à convexité dirigée à droite, laquelle passera dans le troisième espace intercostal, à 35 millimètres de la ligne médio-sternale. Réunissons de même le point *b* au point *c* par une ligne légèrement concave en haut ; le point *c* au point *d*, par une ligne concave en dedans ; et enfin le point *d* au point *a*, par une dernière ligne qui s'inclinera légèrement de gauche à droite. Nous aurons ainsi sous les yeux les limites de l'espace précordial : les lignes *ab* et *bc* répondent au côté externe de l'oreillette droite et au bord droit du cœur ; la ligne *cd* au bord

gauche du cœur ; la ligne *da* à la base des oreillettes, masquées en grande partie par les deux artères aorte et pulmonaire. L'espace ainsi délimité affecte à peu près la même configuration que le péricarde (voy. fig. 521). Il remonte, toutefois, un peu moins haut et descend un peu moins bas.

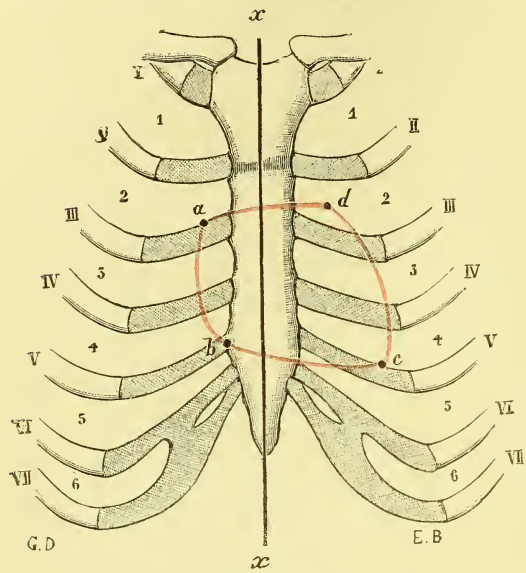


Fig. 531.
L'espace précordial et ses limites chez l'homme.

*a*, *b*, *c*, *d*, les quatre points angulaires de l'espace précordial. — *xx*, ligne médio-sternale. — I, II, III, IV, V, VI, VII, les sept premières côtes. — 1, 2, 3, 4, 5, 6, les six premiers espaces intercostaux.

Ce mode de détermination de l'espace précordial est, comme on le voit, simple et précis. Nous ne le conseillons aux médecins qu'après l'avoir soumis au contrôle de nombreuses expériences faites sur le cadavre, à l'aide d'aiguilles enfoncées méthodiquement sur des points déterminés de la paroi thoracique et recherchées ensuite au milieu des parties molles du médiastin. Il présente malheureusement tous les inconvénients des formules fixes et mathématiques, appliquées à des dispositions anatomiques qui n'ont rien de constant. Aussi ne les donnons-nous que comme l'expression moyenne d'une série de dispositions souvent fort dissemblables. S'il est précis dans le plus grand nombre des cas, il ne saurait convenir à tous : à ceux notamment où une modification importante serait survenue dans la situation verticale du cœur, dans sa forme, dans son volume, dans son degré de réplétion, dans son degré d'inclinaison sur la ligne médiane, dans sa mobilité, etc., dispositions qui, nous devons le dire, sont excessivement fréquentes.

On peut encore déterminer l'aire cardiaque au moyen de la radioscopie (Bouchard, Balthazard, Guilleminot, Destot, Grognard). En utilisant cette méthode, Antony et Loison (1903) sont arrivés aux résultats suivants : la surface de l'aire cardiaque, chez un sujet adulte normal, varie entre 100 et 130 centimètres carrés; elle est en rapport avec la taille et la vigueur du sujet; elle présente une étendue plus considérable chez les individus atteints d'une affection cardiaque ou qui se livrent à des efforts violents; elle est, au contraire, sensiblement réduite chez les adultes atteints de tuberculose pulmonaire ou prédisposés à la contracter.

*B*. Rapports des orifices du cœur avec le plastron sterno-costal. — La situation respective de chacun des grands orifices du cœur (orifices artériels et orifices auriculo-ventriculaires) présente naturellement, elle aussi, des variations individuelles considérables, et nous n'indiquerons ici que les dispositions moyennes, c'est-à-dire celles qui conviennent au plus grand nombre de cas (fig. 532) :

a. *Orifice pulmonaire*. — La projection sterno-costale de l'orifice pulmonaire est représentée par une ligne légèrement inclinée en bas et à gauche, presque horizontale, qui répond au bord supérieur du troisième cartilage costal. Cette ligne mesure environ 22 millimètres de longueur. Sa partie moyenne, répondant au centre de l'orifice, est située un peu en dedans du bord gauche du sternum. Les valvules sigmoïdes sont situées immédiatement au-dessus d'elle.

b. *Orifice aortique*. — L'orifice aortique est situé un peu au-dessous du précédent. Il se projette suivant une ligne oblique, longue de 21 millimètres environ,

qui, partant de l'extrémité sternale du troisième cartilage costal gauche, se porte ensuite en bas et en dedans et vient s'arrêter sur la ligne médiane, en regard de la partie moyenne du troisième espace intercostal. Les valvules sigmoïdes sont immédiatement au-dessus de cette ligne.

c. *Orifice tricuspide.* — L'orifice tricuspide se projette sur le sternum suivant une ligne fortement oblique, longue de 38 millimètres, qui part de l'extrémité du cinquième espace intercostal droit et se dirige ensuite en haut et en dedans pour venir se terminer sur la ligne médiane ou un peu au delà de cette ligne. Les val-

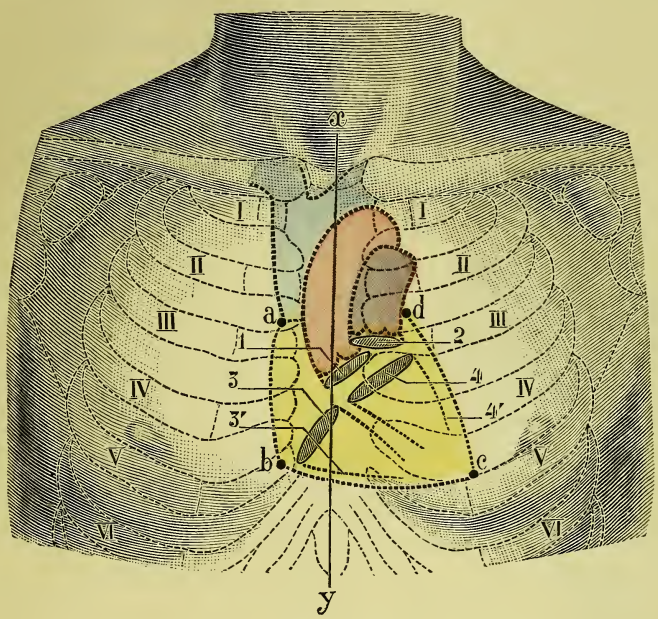


Fig. 532.

Projection, sur la paroi thoracique antérieure, des orifices du cœur.

Le cœur est en *jaune*, l'artère pulmonaire en *violet*, l'aorte en *rouge*, la veine cave en *bleu*.

*a*, *b*, *c*, *d*, les quatre points angulaires de l'espace précordial. — *x*, *y*, ligne médio-sternale.
1, orifice aortique. — 2, orifice pulmonaire. — 3, orifice tricuspide, avec 3', sa valvule. — 4, orifice mitral, avec 4', sa valvule.

vules tricuspides se projettent à gauche de cette ligne et de dedans en dehors, vers la pointe du cœur.

d. *Orifice mitral.* — La ligne de projection de l'orifice mitral, longue de 34 millimètres environ, est située au-dessus et à gauche de la précédente. Prenant naissance un peu à gauche de la ligne médiane, elle se porte en haut et en dehors et vient se terminer sur le bord inférieur du troisième cartilage costal, à un travers de doigt du bord du sternum. Les valvules mitrales se projettent au-dessous et en dehors de cette ligne.

f. *Résumé.* — En résumé, et comme nous le montre nettement la figure 532, les grands orifices du cœur se disposent en deux groupes : un *groupe auriculo-ventriculaire,* qui occupe la partie moyenne et la pointe du cœur, et un *groupe artériel* qui occupe sa base. Le premier groupe répond à la portion de la zone précordiale située au-dessous et en dedans du mamelon ; le deuxième groupe est en rapport avec la portion toute supérieure de l'espace précordial, comprise entre l'extrémité sternale du deuxième espace intercostal gauche et celle du deuxième espace droit.

Donc, quand, en clinique, on applique le sthétoscope au niveau du mamelon gauche pour ausculter la pointe du cœur, on explore en réalité les orifices auriculo-ventriculaires ou, plus exactement, les valvules qui leur sont annexées et qui jouent, dans la production des bruits de la pointe, un rôle plus important que les orifices eux-mêmes. Quand on applique l'instrument sur le sternum, à la hauteur des deuxièmes espaces intercostaux, afin d'ausculter la base du cœur, on explore les orifices artériels.

6° **Exploration.** — L'exploration du cœur est basée sur les rapports que l'organe central de la circulation affecte avec le plastron sterno-costal. Elle comprend, en plus de l'examen radioscopique ou radiographique signalé plus haut, l'inspection, la percussion et l'auscultation de la région précordiale.

α) *A l'inspection*, on voit les battements de la pointe du cœur soulever le plan sterno-costal.

β) *A la percussion*, on trouve une matité dont l'étendue est en rapport avec les dimensions et la situation de la face antérieure du cœur.

γ) *A l'auscultation*, enfin, en appliquant sur le plastron sterno-costal l'oreille, armée ou non d'un sthétoscope, on perçoit les bruits du cœur.

A l'état normal, quand on ausculte les orifices auriculo-ventriculaires, au niveau du mamelon, on entend deux bruits : le premier, dû au claquement des valvules mitrale et tricuspide, est long et bien frappé (*bruit systolique*) ; le deuxième, qui a pour élément principal la distension du ventricule, est plus sourd et plus court (*bruit diastolique*).

Quand on ausculte les orifices artériels, à la réunion du sternum et du deuxième espace intercostal droit, on entend également deux bruits, dont le rythme est inverse des précédents : le premier, *systolique*, dû surtout à la brusque dilatation des parois des artères aorte et pulmonaire, est sourd ; le second, *diastolique*, produit par le claquement des valvules sigmoïdes, est plus long et bien accentué. On devrait, semble-t-il, en auscultant la pointe du cœur (groupe des orifices auriculo-ventriculaire) de même qu'en auscultant la base (groupe des orifices artériels), on devrait, disons-nous, entendre quatre bruits, puisqu'en réalité il se produit, à chaque révolution cardiaque, deux bruits au niveau de chacun des deux orifices qui constituent le groupe auriculo-ventriculaire ou le groupe artériel. Mais on n'en perçoit que deux à la pointe et que deux également à la base, parce que, à l'état normal, les quatre bruits se fusionnent et se réduisent à deux.

Il n'en est pas de même à l'état pathologique et l'on sait que les bruits dédoublés, de même que les bruits de souffle, sont des signes de lésions valvulaires. Ces bruits anormaux sont entendus avec le plus de netteté en des points de la région précordiale qui varient avec l'orifice lésé. Quand il s'agit de l'orifice mitral, c'est aux environs du mamelon gauche que les bruits de souffle ou de dédoublement ont leur maximum : pour l'orifice tricuspide, c'est au niveau de l'appendice xiphoïde du sternum ; pour l'orifice aortique, c'est au niveau du bord sternal du deuxième espace intercostal droit ; pour l'orifice pulmonaire, enfin, c'est à l'union du deuxième espace intercostal gauche avec le bord du sternum. Comme nous le montre nettement la figure 532, ces points d'élection des bruits pathologiques du cœur répondent exactement à la situation qu'occupent les orifices par rapport au plastron sterno-costal.

7° **Voies d'accès.** — Pour découvrir le cœur, on taille, dans l'épaisseur de la paroi costale, un véritable volet comprenant toute l'épaisseur de la paroi sauf la plèvre pariétale, volet que l'on rabat en dehors. On le remet en place, lorsque l'opération principale est terminée.

Le meilleur procédé est le volet thoracique gauche à charnière verticale et externe (Fontan) : sa base ou charnière répond à la ligne axillaire gauche, son bord interne à une ligne passant un peu en dehors des articulations chondro-sternales

gauches, son bord supérieur au troisième espace intercostal, son bord inférieur au septième. Le lambeau est taillé et rabattu vers l'aisselle, après que l'on a décollé la plèvre pariétale de sa face profonde; puis, le cul-de-sac pleural gauche étant recliné en dehors, la face antérieure du péricarde est mise à nu et incisée : le cœur est alors accessible au chirurgien.

### *B*) — ÉTAGE SUPÉRIEUR

L'étage supérieur du médiastin antérieur est la portion de cet espace qui est délimitée, en bas, par un plan horizontal passant par les troisièmes articulations sterno-chondrales (fig. 533, B). Il est à peine besoin de rappeler que cette limite est purement conventionnelle et que l'étage supérieur se continue, sans ligne de démarcation aucune, avec l'étage inférieur précédemment décrit. Cet étage supérieur renferme : 1° le *thymus* chez l'enfant et, chez l'adulte, le paquet cellulo-adipeux qui remplace le thymus atrophié; 2° les *gros vaisseaux* qui arrivent au cœur ou qui en partent (voy. fig. 498 et 500).

Ces différents organes se disposent de la façon suivante, en allant de la surface vers la profondeur : 1° sur un premier plan, immédiatement au-dessous du sternum, le thymus ou le tissu cellulo-adipeux qui le remplace chez l'adulte; 2° sur un deuxième plan, les gros vaisseaux : l'aorte, l'artère pulmonaire, la veine cave supérieure, les troncs veineux brachio-céphaliques et le tronc artériel de même nom.

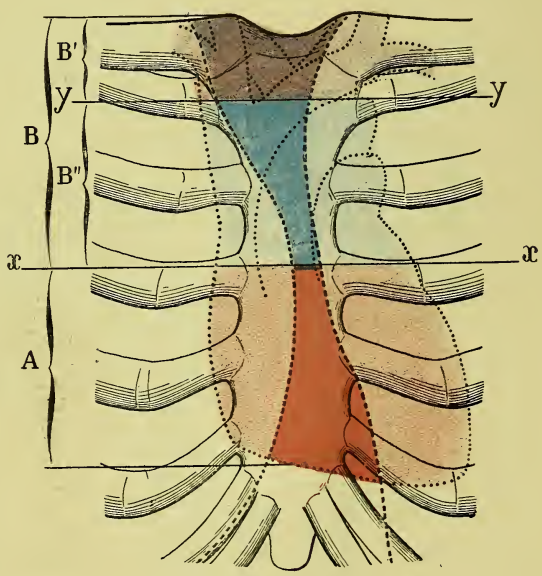


Fig. 533.
Schéma représentant la division du médiastin antérieur.

*xx*, plan horizontal séparant le médiastin en deux étages : A (*en rouge*), étage inférieur; B (*en bleu* et *en violet*), étage supérieur.

*yy*, autre plan horizontal, parallèle au précédent, subdivisant l'étage supérieur en deux segments : B' (*en violet*), segment supérieur ou sous-étage supérieur; B'' (*en bleu*), segment ou sous-étage inférieur.

Dans chacun des étages ou sous-étages précités, les zones les plus claires répondent à la portion du médiastin qui est recouverte par les plèvres; les zones les plus foncées, à la portion non recouverte par les plèvres.

Les vaisseaux qui forment le deuxième plan de notre région, se disposent eux-mêmes sur deux sous-étages (fig. 533, B' et B'') : un sous-étage inférieur et un sous-étage supérieur. — Le *sous-étage inférieur* est occupé par l'aorte, l'artère pulmonaire et la veine cave supérieure. L'aorte est, d'une façon générale (sauf tout à fait à son origine, où l'artère pulmonaire est un peu au-devant d'elle), le plus antérieur des trois vaisseaux (fig. 537) ; vient ensuite l'artère pulmonaire ; la veine cave enfin, occupe le plan le plus postérieur. — Le *sous-étage supérieur* ne comprend plus que les troncs veineux et le tronc artériel brachio-céphaliques. L'aorte, en effet, ainsi que la veine cave supérieure et l'artère pulmonaire, ne s'élèvent guère au-dessus d'un plan horizontal passant par l'extrémité inférieure des premières articulations chondro-sternales droite et gauche. Dans cette partie de notre région, les troncs veineux sont les plus

superficiels (fig. 538) : ils sont situés immédiatement au-dessous de la fourchette sternale et ne sont séparés de sa face profonde que par une mince couche cellulo-adipeuse représentant, à ce niveau, le thymus atrophié. Le tronc brachio-céphalique artériel est postérieur par rapport aux troncs veineux. Tout autour de ces vaisseaux se trouve un tissu cellulo-graisseux abondant, qui se continue : en haut, avec le tissu cellulo-adipeux de la base du cou ; en arrière, avec le tissu cellulaire du médiastin postérieur ; en avant, avec le tissu graisseux qui remplace le thymus atrophié et qui, lui-même, se continue avec le tissu qui remplit l'espace prépéricardique. Dans ce tissu cellulo-adipeux, on rencontre un certain nombre de ganglions lymphatiques (de 6 à 10) placés au-devant de l'aorte et autour des troncs veineux brachio-céphaliques. Ils se continuent, en haut, avec les ganglions profonds du cou et du creux sus-claviculaire ; en arrière, avec les ganglions péritrachéo-bronchiques. Comme ces derniers, ils entraînent, lorsqu'ils sont le siège de lésions pathologiques, des phénomènes de compression qu'expliquent nettement leur situation et leurs rapports (voy. p. 787).

## 1° — Thymus

Le thymus est une glande vasculaire sanguine située à la partie la plus élevée du médiastin antérieur. Il paraît rationnel d'admettre que le thymus, comme la

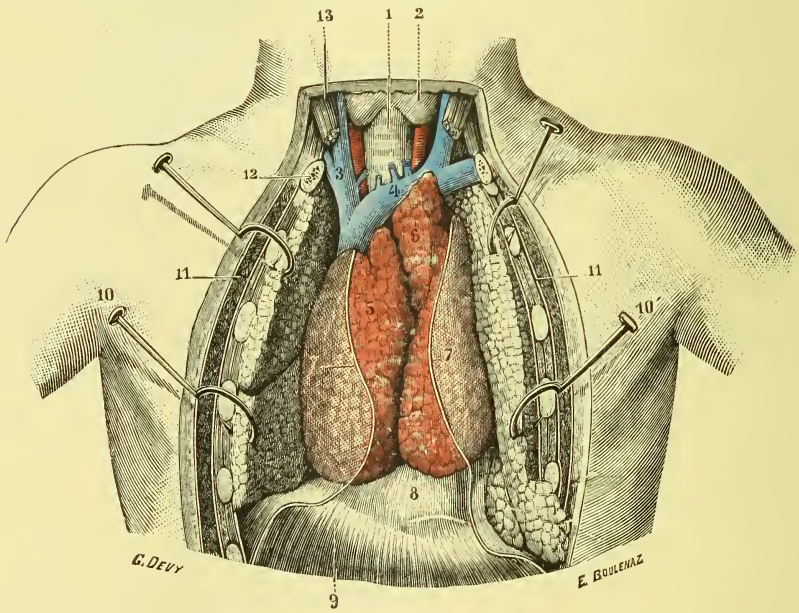


Fig. 534.
Le thymus chez le nouveau-né, vu en place, après ablation du plastron sterno-costal (T.).

1, trachée-artère. — 2, corps thyroïde. — 3, tronc brachio-céphalique veineux droit. — 4, tronc brachio-céphalique veineux gauche. — 5, lobe droit du thymus. — 6, son lobe gauche. — 7, 7, coupe de la plèvre médiastine. — 8, péricarde. — 9, diaphragme. — 10, 10', poumons droit et gauche, écartés en dehors. — 11, coupe de la paroi thoracique. — 12, coupe de la clavicule. — 13, coupe du muscle sterno-cléido-mastoïdien.

glande thyroïde, comme l'hypophyse, comme les capsules surrénales, sécrète une substance qui passe directement dans le torrent circulatoire ; mais la nature de cette sécrétion, de même que son rôle dans l'organisme, nous sont encore inconnus.

**1° Évolution.** — Le thymus, et c'est là ce qui le distingue des autres glandes vasculaires sanguines, est un organe transitoire, appartenant essentiellement à la

vie fœtale et embryonnaire. Il commence à s'atrophier dès l'âge de deux ans et, à vingt-cinq ou trente ans, on ne le retrouve plus, d'ordinaire, qu'à l'état de vestige. Il peut persister cependant chez l'adulte et même chez le vieillard : sa persistance a été considérée par Laqueur comme la cause prédisposante de certaines syncopes cardiaques consécutives à l'anesthésie chloroformique. Le thymus est ordinairement représenté chez l'adulte par une masse graisseuse de forme et de dimensions variables, couchée dans le médiastin antérieur, entre la fourchette sternale et les gros vaisseaux. Waldeyer (1890), puis Sultan (1892), ont signalé, dans cette masse, la persistance de quelques parties de tissu thymique, aux dépens desquelles se développent, sans doute, certaines tumeurs du médiastin, en particulier les lymphadénomes.

**2° Forme et dimensions.** — Le thymus, chez le nouveau-né (fig. 534), a la forme d'un corps allongé de haut en bas, mesurant en moyenne 5 centimètres de long, sur 12 à 14 millimètres de large; son épaisseur est également de 12 à 14 millimètres.

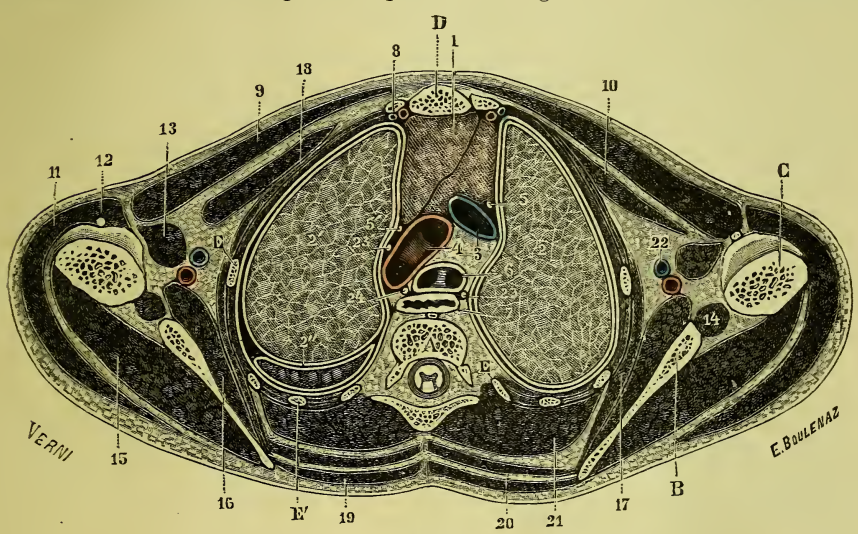


Fig. 535.

Coupe horizontale du tronc d'un nouveau-né, pratiquée au niveau de la crosse aortique, pour montrer la forme et les rapports du thymus (sujet congelé, segment inférieur de la coupe (**T.**).

A, quatrième vertèbre dorsale. — B, omoplate. — C, humérus. — D, sternum. — E, deuxième côte. — E', quatrième côte. 1, thymus, avec ses deux lobes. — 2, 2', poumons droit et gauche, entourés par les plèvres. — 2'', scissure interlobaire du poumon gauche — 3, veine cave supérieure. — 4, crosse aortique. — 5, 5', nerfs phréniques droit et gauche. — 6, trachée. — 7, œsophage. — 8, vaisseaux mammaires internes. — 9, muscle grand pectoral. — 10, petit pectoral. — 11, deltoïde. — 12, tendon de la longue portion du biceps. — 13, coraco-brachial et courte portion du biceps. — 14, longue portion du biceps. — 15, sous-épineux — 16, sous-scapulaire. — 17, grand dentelé. — 18, muscles intercostaux. — 19, trapèze. — 20, rhomboïde. — 21, muscles des gouttières vertébrales. — 22, vaisseaux axillaires. — 23 et 23', pneumogastriques droit et gauche. — 24, nerf récurrent gauche.

Il se compose de deux lobes : un lobe droit et un lobe gauche, adossés l'un à l'autre par leur face interne. Le plan de séparation des deux lobes est rarement médian (fig. 535) : dans la plupart des cas, il est placé à droite de la ligne médiane quand on examine le thymus par sa face antérieure, à gauche de cette même ligne médiane quand on regarde l'organe par sa face postérieure. Autrement dit, le plan de séparation interlobaire se dirige obliquement d'avant en arrière et de droite à gauche. Les deux lobes thymiques sont unis l'un à l'autre par une mince couche de tissu conjonctif.

Le thymus pèse de 6 à 12 grammes. Il s'hypertrophie parfois au point d'atteindre un poids de 30 et même 60 grammes. Cette augmentation de volume, le médecin-légiste ne doit pas l'oublier, peut, par la compression de la trachée qui

en résulte, amener la mort subite du nouveau-né, soit que la compression agisse en provoquant l'asphyxie (Grawitz), soit qu'elle devienne le point de départ d'un réflexe d'inhibition cardiaque ou respiratoire (Marvy, Th. de Lyon, 1903).

**3° Rapports.** — Le thymus est situé dans la partie supérieure du médiastin antérieur; son extrémité supérieure, cependant, s'élève au-dessus de la fourchette sternale et pénètre dans la partie inférieure du cou. Il répond (fig. 535) : 1° *en avant*, à la face postérieure du sternum et aux vaisseaux mammaires, qui lui fournissent la plupart de ses vaisseaux ; 2° *en arrière*, au péricarde, à l'aorte ascendante, à la veine cave supérieure, au tronc artériel brachio-céphalique, à l'origine de la carotide primitive et de la sous-clavière gauches, à la face antérieure de la trachée et au tronc veineux brachio-céphalique gauche ; 3° sur *les côtés*, enfin, aux plèvres médiastines et aux nerfs phréniques.

**4° Vaisseaux et nerfs.** — Les *artères* du thymus (*artères thymiques*) proviennent des artères mammaires internes, des thyroïdiennes inférieures et des diaphragmatiques supérieures. — Les *veines* se rendent aux veines mammaires internes, diaphragmatiques, thyroïdiennes inférieures. — Les *lymphatiques* se jettent dans les ganglions rétro-sternaux. — Les *nerfs* proviennent du grand sympathique et, peut-être aussi, du pneumogastrique.

## 2° — Gros vaisseaux

L'étage supérieur du médiastin antérieur renferme l'aorte, l'artère pulmonaire, la veine cave supérieure, les deux troncs veineux brachio-céphaliques, enfin le tronc artériel de même nom. Nous étudierons ces vaisseaux dans l'ordre même où nous venons de les énumérer.

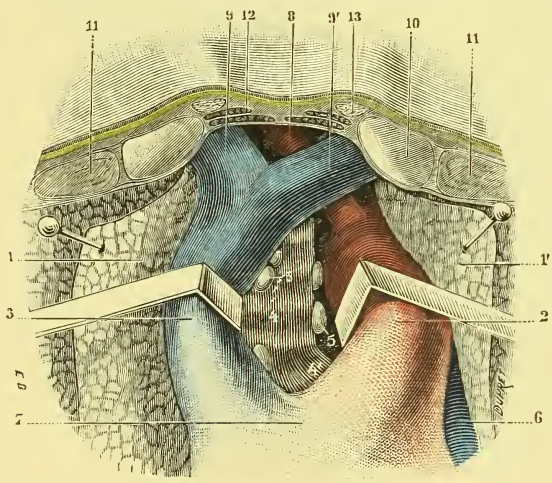


Fig. 536.
Rapports de la trachée avec les gros vaisseaux du cœur.

1, 1', poumon droit et poumon gauche, érignés en dehors. — 2, aorte, fortement écartée à gauche. — 3, veine cave supérieure, fortement écartée à droite. — 4, trachée, avec 4' bronche gauche. — 5, ganglions trachéo-bronchiques. — 6, artère pulmonaire. — 7, péricarde. — 8, tronc artériel brachio-céphalique. — 9, 9', troncs veineux brachio-céphaliques droit et gauche. — 10, clavicule. — 11, première côte. — 12, muscles sterno-cléido-hyoïdien et sterno-thyroïdien. — 13, tendon sternal du sterno-cléido-mastoïdien.

**1° Aorte.** — L'aorte (fig. 536), appartient à notre région par la portion ascendante de la crosse. Née du ventricule gauche, elle se porte, immédiatement après son origine, obliquement en haut, en avant et à gauche, dans une étendue de 3 à 5 centimètres. Arrivée à la hauteur de la première articulation chondro-sternale gauche, elle s'infléchit en arrière et à gauche pour gagner le corps de la troisième vertèbre dorsale. Mais, dans cette portion horizontale de son trajet, l'aorte appartient au médiastin postérieur, où nous la retrouverons.

La portion ascendante de la crosse aortique est, en très grande partie, intra-péricardique (voy. fig. 526) ; son extrémité supérieure, seule, se trouve située en dehors du péricarde. Elle est en rapport : 1° *en avant*, avec la face postérieure du

sternum (voy. p. 764) ; dans le cas d'anévrysme de l'aorte ascendante, on voit la tumeur amener la résorption de l'os et venir faire saillie sur la face antérieure du thorax ; 2° *en arrière*, avec l'oreillette droite et la branche droite de l'artère pulmonaire (fig. 537, 4) ; à son extrémité supérieure, elle répond à la bifurcation de la trachée ; 3° *à droite*, avec l'auricule droite et la veine-cave ; nous verrons plus loin qu'il est possible, en pénétrant entre les segments extra-péricardiques de l'aorte et de la veine-cave supérieure (fig. 536), d'arriver jusque sur la bifurcation de la trachée (Ricard, 1901) ; 4° *à gauche*, avec le tronc de l'artère pulmonaire qui la contourne en pas de vis. Rappelons, en passant, que l'artère aorte et la pulmonaire, en contact immédiat par leurs faces correspondantes, sont enveloppées par le feuillet viscéral du péricarde dans une gaine commune.

Le diamètre de la portion ascendante de la crosse de l'aorte est considérable ; il mesure 25 à 28 millimètres. Aussi la blessure de ce vaisseau entraîne-t-elle, d'ordinaire, une mort foudroyante : elle est plus grave qu'une blessure du cœur lui-même.

L'aorte ascendante est le siège habituel de l'aortite aiguë et de l'aortite chronique, encore appelée quelquefois athérome. Si l'on se rappelle les relations étroites qui unissent l'aortite et l'anévrysme, on s'expliquera sans peine pourquoi l'anévrysme de l'aorte a, lui aussi, son siège d'élection sur cette portion de l'aorte thoracique et pourquoi l'extirpation de ces anévrysmes (Tuffier), à la rigueur possible quand ils sont sacciformes, est des plus aléatoires quant aux suites de l'opération.

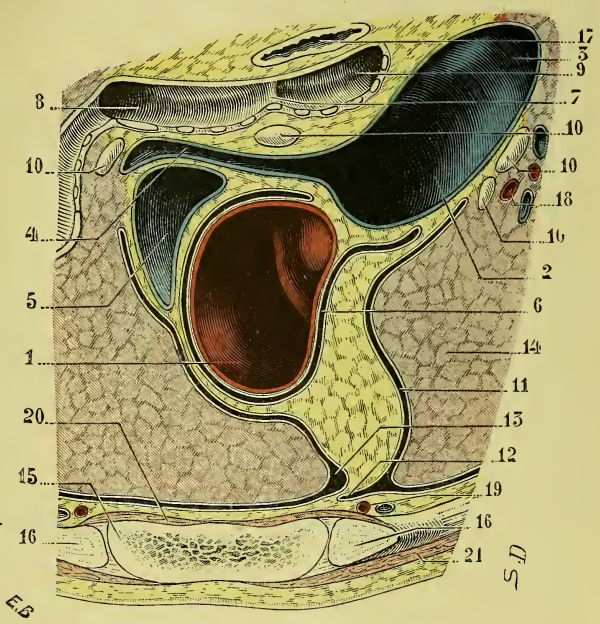


Fig. 537.
Étage supérieur du médiastin antérieur, vu sur une coupe horizontale du thorax passant par la bifurcation de la trachée, à 3 centimètres au-dessus du mamelon (sujet congelé : segment inférieur de la coupe.

1, portion ascendante de la crosse de l'aorte. — 2, tronc de l'artère pulmonaire. — 3, sa branche gauche. — 4, sa branche droite, refoulée et aplatie par la compression de l'aorte et de la veine cave. — 5, veine cave supérieure. — 6, cul-de-sac supérieur du péricarde. — 7, éperon de la trachée. — 8, bronche droite. — 9, bronche gauche. — 10, 10, 10, 10, ganglions. — 11, plèvre médiastine. — 12, cul-de-sac antérieur gauche de la plèvre. — 13, cul de-sac antérieur droit. — 14, poumon gauche. — 15, sternum — 16, deuxième cartilage costal. — 17, œsophage. — 18, vaisseaux pulmonaires. — 19, vaisseaux mammaires internes. — 20, triangulaire du sternum. — 21, grand pectoral.

**2° Artère pulmonaire.** — L'artère pulmonaire naît du ventricule droit. Elle se porte obliquement de bas en haut, de droite à gauche et d'avant en arrière, en décrivant une légère courbe à concavité dirigée en arrière et à droite. Après un parcours de 45 à 55 millimètres, elle se divise en deux branches fortement divergentes, une branche droite et une branche gauche, qui se rendent aux poumons correspondants. Sa longueur est de 45 à 55 millimètres ; son diamètre mesure en moyenne 30 millimètres.

L'artère pulmonaire, dans la plus grande partie de son trajet, se trouve située

dans le péricarde. Elle est en rapport : 1° en *avant*, avec le plastron sterno-costal (voy. p. 765) ; 2° en *arrière*, avec l'oreillette gauche et, plus haut, dans sa portion extra-péricardique, avec la bifurcation de la trachée (fig. 537) ; 3° à gauche, avec le poumon gauche ; 4° à droite, avec l'aorte, qu'elle enlace dans un demi-tour de spire, pour se placer bientôt au-dessous d'elle.

Les blessures de l'artère pulmonaire sont aussi graves que celles de l'aorte. Ses lésions inflammatoires, relativement rares, entraînent le rétrécissement isolé, ou bien le rétrécissement accompagné d'insuffisance, de l'orifice pulmonaire. Parfois congénital, le plus souvent acquis, le rétrécissement de l'artère pulmonaire paraît être une cause occasionnelle du développement de la tuberculose pulmonaire.

**3° Veine cave supérieure.** — La veine cave supérieure (fig. 536) commence, en haut, à la hauteur de la première articulation chondro-sternale droite, où elle résulte de la réunion à ce niveau des deux troncs veineux brachio-céphaliques. De ce point, elle se dirige verticalement en bas et vient se jeter dans l'oreillette droite. Sa longueur est de 6 à 8 centimètres ; son diamètre, de 20 à 22 millimètres.

La veine cave supérieure est, dans la plus grande partie de son étendue, extra-péricardique. Elle répond (fig. 537) : 1° *en avant*, au bord droit du sternum (voy. p. 765), dont la séparent le thymus et le cul-de-sac pleural antérieur droit ; 2° *en arrière*, à la moitié droite de la trachée, à la bronche droite et aux ganglions bronchiques ; 3° *en dedans*, à la portion ascendante de l'aorte ; 4° *en dehors*, au nerf phrénique droit, à la plèvre et au poumon droits.

Les blessures de la veine cave supérieure sont d'une excessive gravité ; on peut les dire fatalement mortelles (Delorme) ; l'épanchement du sang se fait dans la cavité péricardique ou dans la cavité pleurale, suivant que la veine est lésée dans sa portion extrapéricardique ou dans sa portion intrapéricardique.

**4° Troncs veineux brachio-céphaliques.** — Au nombre de deux, l'un droit, l'autre gauche, les troncs veineux brachio-céphaliques (fig. 536,9 et 9') prennent naissance, à droite et à gauche, à la hauteur de l'articulation sterno-claviculaire, où ils résultent de la réunion, à ce niveau, des deux veines sous-clavière et jugulaire interne. Ils se terminent en bas, en arrière du premier cartilage costal droit, en se réunissant pour constituer, comme nous venons de le voir, la veine cave supérieure. Le tronc veineux droit est relativement court (3 centimètres) et à peu près vertical ; le tronc veineux gauche est plus long (5 à 6 centimètres) et suit, d'autre part, une direction qui se rapproche de l'horizontale.

Les troncs veineux brachio-céphaliques sont, l'un et l'autre, engainés par les tractus fibreux émanés de l'aponévrose cervicale moyenne, tractus fibreux qui maintiennent leurs parois béantes et les empêchent de s'affaisser au moment de l'inspiration. Nous avons déjà, maintes fois, signalé l'importance (voy. notamment p. 570) que présente cette disposition au point de vue physiologique et au point de vue pathologique, nous n'y reviendrons donc pas ici.

Envisagés au point de vue de leurs rapports (fig. 538), les troncs veineux brachio-céphaliques répondent : 1° *en arrière*, aux grosses artères qui se détachent de la crosse de l'aorte (tronc brachio-céphalique, carotide et sous-clavière gauches) ; 2° *en avant*, à la fourchette sternale, aux deux articulations sterno-claviculaires, et à l'extrémité interne des clavicules. Nous reviendrons, dans un instant, sur l'étendue précise de ces rapports (voy. p. 765). Disons seulement ici que, au niveau du bord supérieur du sternum et de l'extrémité interne des clavicules, les gros troncs veineux brachio-céphaliques sont presque immédiatement au contact du squelette. Ils

n'en sont séparés, en effet, que par l'origine des muscles sterno-cléido-hyoïdiens et sterno-thyroïdiens. On voit donc, avec quelle prudence le chirurgien doit procéder aux interventions portant sur cette région et, en particulier, à la résection de l'extrémité interne des clavicules et de l'extrémité supérieure du sternum.

**5° Tronc brachio-céphalique artériel.** — Le tronc artériel brachio-céphalique (fig. 536,8), encore appelé *artère innominée,* est le plus volumineux de tous les troncs qui émanent de la crosse aortique. Il se détache du point où la partie ascendante de la crosse aortique se continue avec la portion horizontale. Si l'on se rappelle que cette portion de l'aorte est un siège d'élection de l'anévrysme aortique, on s'explique pourquoi, d'ordinaire, l'anévrysme du tronc brachio-céphalique n'est que le prolongement d'un anévrysme aortique et pourquoi les opérateurs sont

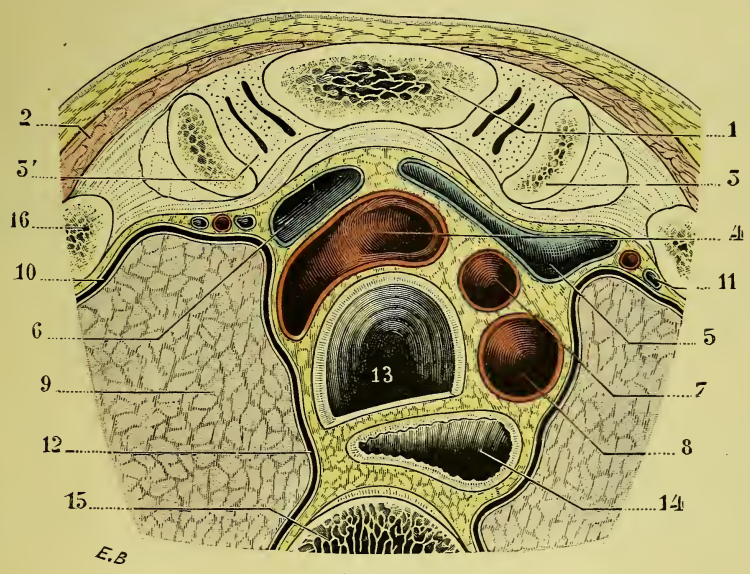


Fig. 538.

Coupe horizontale du médiatin passant à un travers de doigt au-dessous du bord supérieur de la fourchette sternale (sujet congelé : segment supérieur de la coupe).

1, sternum. — 2, grand pectoral. — 3, extrémité interne de la clavicule. — 3', ménisque de l'articulation sterno-claviculaire. — 4, tronc artériel brachio-céphalique au niveau de sa bifurcation. — 5, tronc veineux brachio-céphalique gauche. — 6, tronc veineux brachio-céphalique droit. — 7, carotide gauche. — 8, sous-clavière gauche. — 9, poumon droit. — 10, plèvre pariétale droite. — 11, vaisseaux mammaires internes. — 12, plèvre médiastine droite. — 13, trachée. — 14, œsophage. — 15, troisième vertèbre dorsale. — 16, première côte.

intervenus 1 fois sur 2 (Guinard) pour des anévrysmes de la crosse de l'aorte en croyant avoir à faire à des anévrysmes du tronc innominé. Le tronc brachio-céphalique se termine à la hauteur de l'articulation sterno-claviculaire droite en donnant naissance à la carotide primitive et à la sous-clavière droites. Sa longueur totale est de 28 à 35 millimètres ; son diamètre, de 12 à 15 millimètres.

Envisagé au point de vue de ses rapports (fig. 538), le tronc artériel brachio-céphalique répond : 1° *en avant*, au sternum et à l'articulation sterno-claviculaire droite, dont il est séparé par le tronc veineux brachio-céphalique gauche, par le thymus et par les faisceaux d'origine des muscles sterno-cléido-hyoïdien et sterno-thyroïdien ; 2° *en arrière,* à la trachée, qu'il croise obliquement; 3° *en dehors,* à la plèvre et au poumon droits ; 4° *en dedans,* à l'origine de la carotide primitive gauche.

On s'explique, d'après le simple énoncé des rapports précités et d'après la situa-

tion de l'artère, pourquoi les anévrysmes du tronc brachio-céphalique s'accompagnent de phénomènes de compression toujours très marqués. On s'explique également pourquoi il est impossible, lorsqu'on intervient chirurgicalement pour une pareille affection, de pratiquer le mode de ligature applicable à la plupart des anévrysmes, nous voulons dire la ligature de l'artère entre le cœur et la tumeur anévrysmale (*méthode d'Anel-Hunter*, fig. 539,B). Le seul traitement chirurgical qui puisse être appliqué à l'anévrysme du tronc brachio-céphalique est la ligature des deux branches de bifurcation de l'artère, la carotide primitive et la sous-clavière droites (ligature entre la tumeur et les capillaires, fig. 539,A). Cette méthode qui porte le nom de *méthode de Brasdor-Wardrop* a donné des succès, non seulement pour les

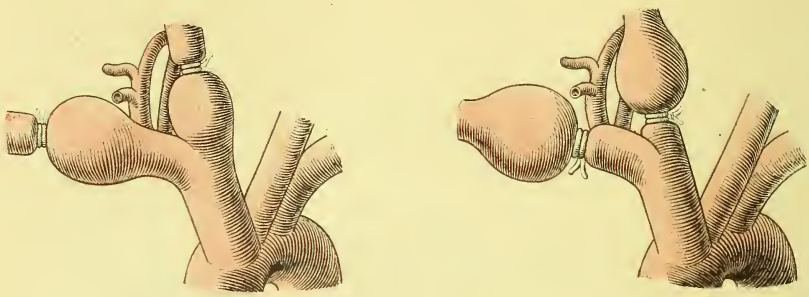

A Fig. 539. B

Traitement des anévrysmes de l'origine de la sous-clavière et de la carotide primitive droites par la ligature.

A, ligature de Brasdor. — B, ligature d'Anel.

anévrysmes du tronc innominé, mais encore pour ceux de la crosse aortique (Winslow, Guinard).

**6° Topographie thoraco-vasculaire**. — Sous ce terme de topographie thoraco-vasculaire nous entendons la détermination de la situation précise, c'est-à-dire la projection sur le plastron sterno-costal des gros vaisseaux de l'étage supérieur du médiastin antérieur (fig. 540). Ces rapports présentent, au point de vue clinique, une grande importance. Nous les envisagerons successivement pour chacun des vaisseaux sus-indiqués.

a. *Aorte*. — L'aorte répond, en règle générale, à la partie moyenne de la poignée sternale. — Son extrémité inférieure est repérée par une ligne qui, partant de la troisième articulation chondro-sternale gauche, se porte ensuite obliquement en bas et en dedans jusqu'a la ligne médiane. — Son extrémité supérieure correspond à la partie moyenne de la première articulation chondro-sternale gauche. — La projection de son bord gauche, concave, est un peu en dedans du bord gauche du sternum. — La ligne représentant son bord droit est convexe. Elle commence, en bas, sur la ligne médiane, à la hauteur du bord supérieur du quatrième cartilage costal gauche. De là, elle se porte obliquement en haut et à droite, atteint le bord droit du sternum au niveau du deuxième espace intercostal et s'infléchit ensuite en haut et à gauche, pour rejoindre le milieu de la première articulation chondro-sternale gauche. — Comme on le voit, la crosse aortique, même à son point culminant, n'atteint pas le bord supérieur de la fourchette sternale, dont elle reste éloignée de 2 centimètres en moyenne, chez l'adulte. Mais, chez l'enfant et chez le vieillard, elle s'en rapproche beaucoup plus : chez l'enfant, à cause du faible développement du sternum ; chez le vieillard, en raison de la dilatation que l'aorte présente, à un

âge avancé, à l'union de sa portion ascendante avec sa portion horizontale (*grand sinus de l'aorte*).

b. *Artère pulmonaire.* — La projection de l'artère pulmonaire sur le plastron sterno-costal se trouve située immédiatement en dehors du bord gauche du sternum, entre le bord supérieur du troisième cartilage costal et le bord supérieur du deuxième.

c. *Veine cave supérieure.* — La veine cave supérieure répond, en projection, à la partie interne des trois premiers cartilages costaux droits, ainsi qu'au bord correspondant du sternum. Entre ces trois premiers cartilages, elle est placée derrière

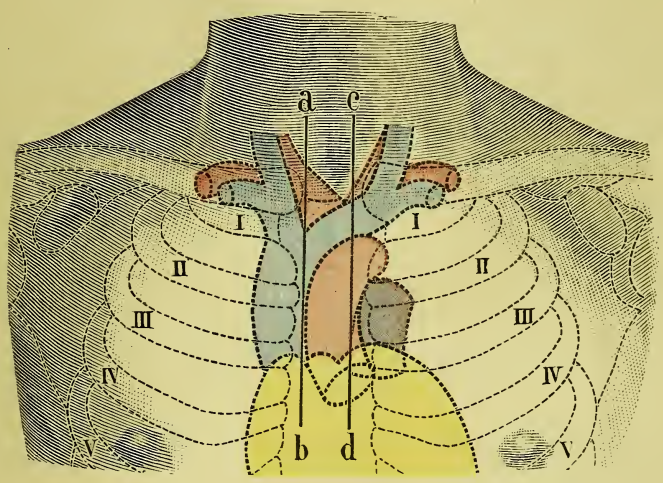


Fig. 540.

Projection sur la paroi thoracique antérieure, des gros vaisseaux du médiastin antérieur.

En *jaune*, le cœur. — En *violet*, le tronc de l'artère pulmonaire. — En *bleu*, la veine cave supérieure et les troncs veineux brachio-céphaliques droit et gauche. — En *rouge*, l'aorte ascendante, et, au-dessus d'elle, à droite le tronc artériel brachio-céphalique, à gauche l'origine de la carotide primitive et de la sous-clavière gauches.

*a b*, ligne tangente au bord interne de la veine cave. — *c d*, ligne tangente au bord interne de l'artère pulmonaire. I, II, III, IV, V, premières, deuxièmes, troisièmes, quatrièmes, cinquièmes côtes.

l'extrémité interne des premier et deuxième espaces intercostaux sur une étendue qui est, en moyenne, de 10 à 15 millimètres.

d. *Troncs veineux brachio-céphaliques.* — Les deux troncs brachio-céphaliques étant asymétriques, les rapports qu'ils présentent avec la paroi thoracique diffèrent naturellement pour chacun d'eux. — Le *tronc veineux droit* répond à l'articulation sterno-claviculaire droite et à la première articulation chondro-sternale droite. — Le *tronc veineux gauche* se projette sur l'articulation sterno-claviculaire gauche et sur toute la portion du sternum qui se trouve comprise entre le bord supérieur de cet os et une ligne étendue de l'extrémité inférieure de l'articulation sterno-claviculaire gauche à l'extrémité interne du premier espace intercostal droit.

e. *Tronc brachio-céphalique artériel.* — Ce vaisseau, projeté sur le sternum, occupe la partie médiane de la portion de cet os qui est limitée, en bas, par la ligne unissant l'extrémité inférieure des premières articulations chondro sternales.

En résumé, et comme nous le montre nettement la figure 540, les gros vaisseaux qui partent du cœur ou qui y arrivent, projetés sur le plastron sterno-costal, occupent toute la portion de ce plastron qui se trouve située au-dessus d'un plan horizontal passant par les troisièmes espaces intercostaux. Cette portion, qui comprend la première pièce du sternum et l'extrémité interne des trois premiers

cartilages costaux droits et gauches, ainsi que les deux premiers espaces intercostaux, cette portion, disons-nous, a la forme d'un quadrilatère à peu près régulier. Deux lignes verticales, tangentes aux bords internes de la veine cave et de l'artère pulmonaire, subdivisent ce quadrilatère en trois portions, savoir : 1° une portion médiane qui répond à l'aorte, au tronc artériel brachio-céphalique et à une partie du tronc veineux brachio-céphalique gauche; 2° une portion latérale gauche, qui correspond surtout à l'artère pulmonaire ; 3° une portion latérale droite, qui est en rapport avec la veine cave supérieure et le tronc veineux brachio-céphalique droit.

### 3° — Voie d'accès vers l'étage supérieur

La résection de la première pièce du sternum met à découvert l'étage supérieur du médiastin antérieur et les organes qui y sont contenus. Rappelons que par cette voie et en passant entre les segments extra-péricardiques de l'aorte ascendante et de la veine cave inférieure (fig. 536 et 550,A), il est sinon facile, du moins possible, comme l'a montré récemment Ricard, d'arriver sur la partie inférieure de la trachée sans léser aucun organe.

## SECTION II

## MÉDIASTIN POSTÉRIEUR

Le médiastin postérieur n'est autre chose que la portion la plus reculée de la cloison médiastine. Moins étendu que l'antérieur, il comprend seulement le tiers postérieur de cette cloison. Nous étudierons successivement, comme nous l'avons déjà fait pour le médiastin antérieur : 1° la *cavité médiastine proprement dite ;* 2° son *contenu.*

### § 1 — CAVITÉ MÉDIASTINE PROPREMENT DITE

**1° Limites.** — La cavité médiastine postérieure est limitée : 1° *en haut,* par un plan oblique en avant et en bas qui, partant de la première vertèbre dorsale, se dirigerait vers la fourchette sternale ; 2° *en bas,* par un plan fortement oblique en avant et en haut qui, de la douzième vertèbre dorsale, remonterait, en suivant la voussure diaphragmatique, jusqu'à la face postérieure du cœur ; 3° *en avant,* par le péricarde et, au-dessus du péricarde, par les gros vaisseaux qui s'échappent du cœur ; 4° *en arrière,* par la colonne vertébrale ; 5° *sur les côtés,* par les deux plèvres médiastines droite et gauche.

**2° Forme et parois.** — Comme nous le démontrent nettement les coupes horizontales du thorax (fig. 541), la cavité médiastine postérieure revêt la forme d'un quadrilatère allongé dans le sens antéro-postérieur : son grand axe s'étend du cœur aux corps vertébraux ; son petit axe, d'un poumon à l'autre. Elle est directement appliquée sur la face antérieure de la colonne dorsale, dont elle épouse les courbures et dont les déformations ont, comme nous l'avons déjà dit, un retentissement plus ou moins prononcé sur les organes qui se trouvent contenus dans sa cavité. La cavité médiastine postérieure, comme l'antérieure, nous offre à considérer six parois : 1° une paroi postérieure ; 2° une paroi antérieure ; 3° deux parois latérales ; 4° une paroi inférieure ou plancher ; 5° enfin une paroi supérieure.

α) La *paroi postérieure* ou *paroi dorso-vertébrale* est représentée par la colonne cylindroïde que forment les corps vertébraux et, en arrière de cette colonne, par les divers plans qui entrent dans la constitution de la région dorsale (voy. *Région dorsale*, p. 532). — Nous rappellerons, à ce sujet, que la face antérieure des corps vertébraux fait, dans la cavité thoracique, une saillie considérable. Il en résulte que les organes contenus dans le médiastin postérieur, refoulés en avant par ces corps vertébraux, sont débordés en arrière par le bord postérieur des poumons et des plèvres. Aussi, lorsqu'on examine le médiastin postérieur après avoir enlevé les corps vertébraux (fig. 543), le cadavre étant couché sur le ventre, c'est tout au fond d'une profonde gouttière, dont les bords sont formés par le bord postérieur des poumons et des plèvres, qu'il nous apparaît. Cette disposition a une certaine importance au point de vue de la médecine opératoire : c'est par la paroi postérieure du médiastin en effet, en réséquant la portion postérieure des côtes et en cheminant le long du flanc droit ou du flanc gauche de la colonne vertébrale, que le chirurgien aborde les organes contenus dans sa cavité. Or, comme nous le montre nettement la figure 545, en augmentant la profondeur à laquelle se trouvent ces organes par rapport à l'extérieur, en obligeant d'autre part l'opérateur à décoller la plèvre sur une certaine étendue, la disposition anatomique précitée contribue à rendre difficiles et même dangereuses les interventions qui se pratiquent sur le médiastin postérieur. — Si maintenant nous regardons la paroi postérieure de face, le cadavre étant couché sur le dos, après avoir enlevé tous les viscères contenus dans le médiastin, nous constatons tout d'abord (fig. 542) qu'elle à la forme d'un quadrilatère, très allongé dans le sens vertical, très étroit au contraire dans le sens transversal. Limitée en haut par le corps de la septième cervicale, limitée en bas par celui de la douzième dorsale, elle a pour limites latérales ; à droite et à gauche, la ligne verticale suivant laquelle se réfléchit la plèvre pariétale pour se porter d'arrière en avant et, de *plèvre costale* qu'elle était, devenir *plèvre médiastine*. Signalons le long de cette ligne de réflexion : 1° à droite, la grande veine azygos et, au-dessus d'elle, le tronc commun des veines intercostales supérieures droites ; 2° à gauche, la petite veine azygos et, au-dessus d'elle, le tronc commun des veines intercostales supérieures gauches. Ainsi délimitée, la paroi vertébro-dorsale nous présente les corps vertébraux des douze vertèbres dorsales, alternant régulièrement avec les disques intervertébraux correspondants. Sur elle s'étalent les faisceaux longitudinaux du ligament vertébral commun antérieur. Sur elle

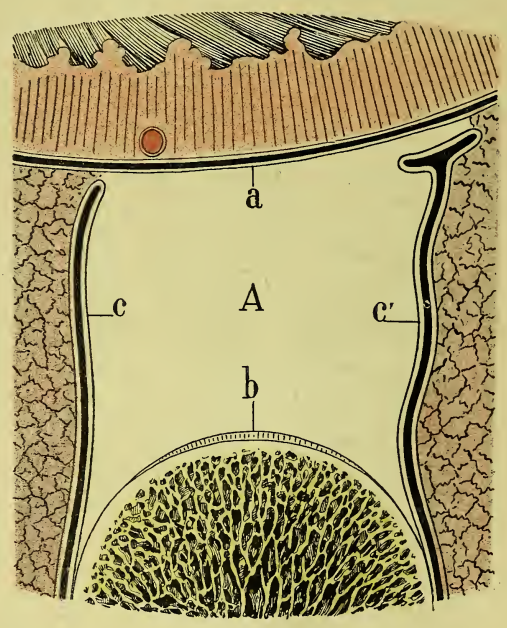


Fig. 541.
Le médiastin postérieur, vu sur une coupe horizontale.

A, médiastin postérieur, avec : *a*, sa paroi antérieure formée par le cœur ; *b*, sa paroi postérieure, répondant à la colonne vertébrale ; *c*, *c'*, ses deux parois latérales, formées à droite et à gauche par le poumon et la plèvre.

encore cheminent, longitudinalement, le canal thoracique et, transversalement ou plus ou moins obliquement, les intercostales aortiques, droites et gauches : les intercostales droites, beaucoup plus longues, croisant la ligne médiane ; les intercostales gauches, beaucoup plus courtes, n'appartenant au médiastin que par leur portion initiale. Rappelons que la petite azygos croise aussi de gauche à droite la colonne dorsale et qu'il en est de même, dans certains cas, du tronc commun des veines intercostales supérieures gauches. Nous retrouverons plus loin ces deux troncs veineux.

β) La *paroi antérieure* du médiastin postérieur est constituée par la face postérieure des organes qui sont contenus dans le médiastin antérieur, savoir : en bas, par le péricarde, au-dessus du péricarde par les gros vaisseaux qui naissent de la base du cœur (fig. 549). Les deux médiastins, on le voit, se continuent réciproquement l'un avec l'autre. Aucune cloison ne les sépare.

γ) Les deux *parois latérales* sont formées par les plèvres médiastines ou, plus exactement, par la portion de ces plèvres médiastines qui se trouve située en arrière du hile du poumon.

La *paroi inférieure*, ou *plancher*, se compose des faisceaux du diaphragme qui vont, en s'insérant sur la colonne lombaire, constituer les piliers du diaphragme. Très obliquement dirigée en bas et en

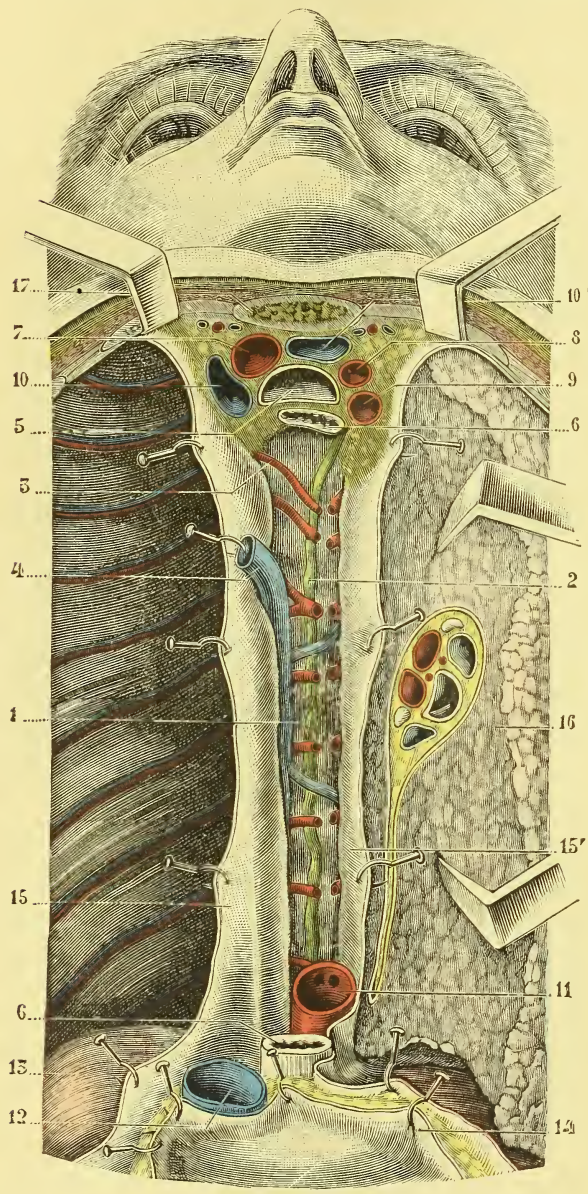


Fig. 542.
La paroi postérieure du médiastin, vue antérieure.

Le thorax a été largement ouvert en avant ; le cœur, avec le péricarde et les gros vaisseaux, a été enlevé ; on a enlevé aussi la trachée, l'œsophage et l'aorte ; en ce qui concerne les poumons, le droit a été enlevé, le gauche fortement écarté en dehors ; la partie postérieure des deux plèvres médiastines a été conservée et soutenue par des érignes.

1, colonne vertébrale. — 2, canal thoracique. — 3, artères intercostales. — 4, grande azygos, recevant sur son côté gauche la petite azygos, et le tronc commun des veines intercostales supérieures gauches. — 5, trachée. — 6, 6, œsophage. — 7, tronc artériel brachio-céphalique. — 8, carotide primitive gauche. — 9, sous-clavière gauche. — 10, 10', troncs veineux brachio-céphaliques droit et gauche. — 11, aorte. — 12, veine cave inférieure. — 13, diaphragme. — 14, péricarde. — 15, plèvre médiastine droite. — 15', plèvre médiastine gauche. — 16, poumon gauche avec son hile. — 17, fourchette sternale et première côte, fortement érignées en haut.

arrière, elle forme avec la colonne vertébrale un angle à sinus ouvert en haut. Elle est perforée par les organes qui, du médiastin postérieur, pénètrent dans l'abdomen ou qui, inversement, de l'abdomen remontent dans le thorax, savoir : l'œsophage, l'aorte, les veines azygos, les nerfs splanchniques, le canal thoracique.

ε) La *paroi supérieure* fait défaut, ici comme au médiastin antérieur. Les tractus fibro-musculaires, plus ou moins développés suivant les sujets, qui s'étendent du sommet du péricarde et du dôme pleural au pourtour osseux de l'orifice supérieur du thorax (*appareil suspenseur de la plèvre*) ne forment nullement une paroi, et n'empêchent en aucune façon les abcès du cou, et en particulier les abcès prévertébraux, d'envahir le médiastin postérieur.

Le médiastin postérieur, on le voit, est, comme le médiastin antérieur, formé par des parois mobiles et dépressibles, sauf en un point. Les conséquences qui résultent de cette disposition au point de vue de l'évolution des tumeurs du médiastin postérieur et de la difficulté de leur diagnostic, sont les mêmes que celles que nous avons déjà signalées en étudiant le médiastin antérieur (voy. p. 737).

**3° Communications de la cavité médiastine postérieure.** — La cavité délimitée par les parois que nous venons de décrire est, comme la cavité médiastinale antérieure, incomplètement fermée. Elle communique largement : 1° *en haut,* avec le cou et le creux sus-claviculaire ; 2° *en avant,* avec le médiastin antérieur ; 3° *en bas,* enfin, avec l'espace sous-péritonéal de la paroi postérieure de l'abdomen : cette communication avec l'abdomen se fait, au niveau de l'orifice aortique du diaphragme, par l'intervalle qui existe entre le pourtour de cet orifice et le vaisseau qui le traverse. Sur tous ces points, le tissu cellulaire du médiastin postérieur se continue avec le tissu cellulaire qui remplit les régions précitées. Nous connaissons toute l'importance de cette disposition au point de vue pathologique, nous n'y reviendrons donc pas ici.

## § 2 — SON CONTENU

La cavité médiastine postérieure renferme : le conduit trachéo-bronchique, l'œsophage thoracique, la crosse aortique et l'aorte descendante qui lui fait suite, les veines azygos, le canal thoracique, les nerfs pneumogastriques; enfin, de nombreux ganglions (fig. 497, 498, 499, 500). Tous ces organes sont plongés au milieu d'un tissu cellulaire plus ou moins chargé de graisse suivant l'embonpoint des sujets.

Quand, après avoir enlevé la paroi postérieure du médiastin et écarté la couche de tissu cellulaire qui sépare ces organes de la face antérieure de la région dorso-vertébrale, on examine la disposition qu'ils affectent et l'ordre suivant lequel ils se superposent, voici ce que l'on constate (fig. 543) : en partant de la partie supérieure de notre région et en se dirigeant en bas, le premier organe qui se présente, le plus superficiel par conséquent, c'est l'œsophage. L'œsophage reste superficiel jusqu'à la hauteur de la quatrième vertèbre dorsale environ. Mais à partir de là, l'aorte, la grande et la petite azygos, le canal thoracique, viennent s'interposer entre lui et la colonne vertébrale. Il en résulte que, de la quatrième vertèbre dorsale jusqu'à la onzième, le premier plan n'est plus constitué par l'œsophage, mais bien par l'aorte, les azygos et le canal thoracique ; le conduit alimentaire n'occupe plus que le deuxième plan. Au-dessous de l'œsophage, formant, répétons-le, le deuxième ou le troisième plan suivant que l'on considère la partie du médiastin sus-jacente ou sous-jacente à la quatrième vertèbre dorsale, nous trouvons (fig. 553) : 1° en haut, la

trachée et les bronches ; 2° en bas, la face postérieure du péricarde. Les nerfs pneumogastriques forment un plexus dont les mailles enlacent l'œsophage et la face postérieure de la trachée et des bronches. Quant aux ganglions lymphatiques, la plupart d'entre eux entourent la trachée et les bronches.

Nous étudierons successivement : 1° l'*œsophage ;* 2° les *vaisseaux et les nerfs ;* 3° la *portion thoracique de la trachée ;* 4° les *bronches ;* 5° les *ganglions lymphatiques ;* 6° le *tissu cellulaire du médiastin.* L'ordre que nous adoptons pour notre description n'est peut-être pas absolument conforme à l'ordre de superposition des organes, puisque l'œsophage, dans une partie de son trajet, est recouvert par l'aorte, les azygos et le canal thoracique et forme, par suite, le deuxième plan de la région. Mais l'œsophage donnant au médiastin postérieur la plus grande partie de son intérêt clinique et opératoire, il nous semble préférable de commencer par lui l'étude du contenu de notre région.

## 1° — Œsophage thoracique

**1° Considérations générales.** — L'œsophage, après avoir traversé la région sous-hyoïdienne (p. 611), descend dans le médiastin postérieur et le parcourt dans toute sa hauteur (fig. 499 et 500). Arrivé au niveau du diaphragme, il le perfore pour pénétrer dans l'étage supérieur de l'abdomen, où nous le retrouverons

a. *Longueur.* — L'œsophage thoracique mesure, en moyenne, de 16 à 18 centimètres de longueur. C'est, à peu près, les deux tiers de la longueur totale du conduit œsophagien.

b. *Direction, courbure.* — Dans son trajet descendant, l'œsophage thoracique ne suit pas, comme on le dit généralement, une direction presque rectiligne. Mais il décrit des courbes multiples et dans des sens différents.

Il présente, tout d'abord, une courbure à concavité antérieure, ce qui tient à ce qu'il descend parallèlement à la colonne dorsale contre laquelle il est appliqué.

Il présente, en outre, quelques inflexions dans le sens transversal. Si nous le suivons, en effet, de haut en bas, nous voyons que, situé tout d'abord légèrement à gauche de la ligne médiane jusqu'à la hauteur de la troisième ou quatrième vertèbre dorsale, il est, à ce niveau, refoulé à droite par la crosse de l'aorte. A partir de ce point, l'œsophage se porte de nouveau à gauche et conserve cette situation jusqu'à son entrée dans l'estomac. Il est à remarquer que ce déplacement de droite à gauche se fait d'une façon insensible et que, jusqu'à la dixième vertèbre dorsale environ, le conduit alimentaire reste encore un peu à droite de la ligne médiane : aussi, certains auteurs, s'appuyant sur cette disposition, ont-ils conseillé d'aborder l'œsophage par la voie médiastinale postérieure droite de préférence à la voie médiastinale postérieure gauche. En dehors de l'application chirurgicale que nous venons de signaler, les inflexions précitées ne présentent aucun intérêt pratique. En particulier, elles ne mettent aucun obstacle au cathétérisme, grâce à la couche de tissu cellulaire lâche qui entoure le conduit et qui, en lui permettant de se déplacer dans les divers sens, rend facile le redressement de ses courbures.

c. *Calibre, rétrécissements.* — L'œsophage thoracique, à l'état normal, présente deux rétrécissements au niveau desquels son calibre, qui, nous le savons, est de 22 millimètres en moyenne, se trouve sensiblement réduit. De ces deux rétrécissements, l'un siège au point de contact de la crosse de l'aorte et de la bronche gauche avec le flanc gauche du conduit : on lui donne le nom de *rétrécissement broncho-aortique ;* à son niveau, les dimensions transversales du conduit varient

de 15 à 17 millimètres. L'autre, se trouve situé au point de passage de l'œsophage

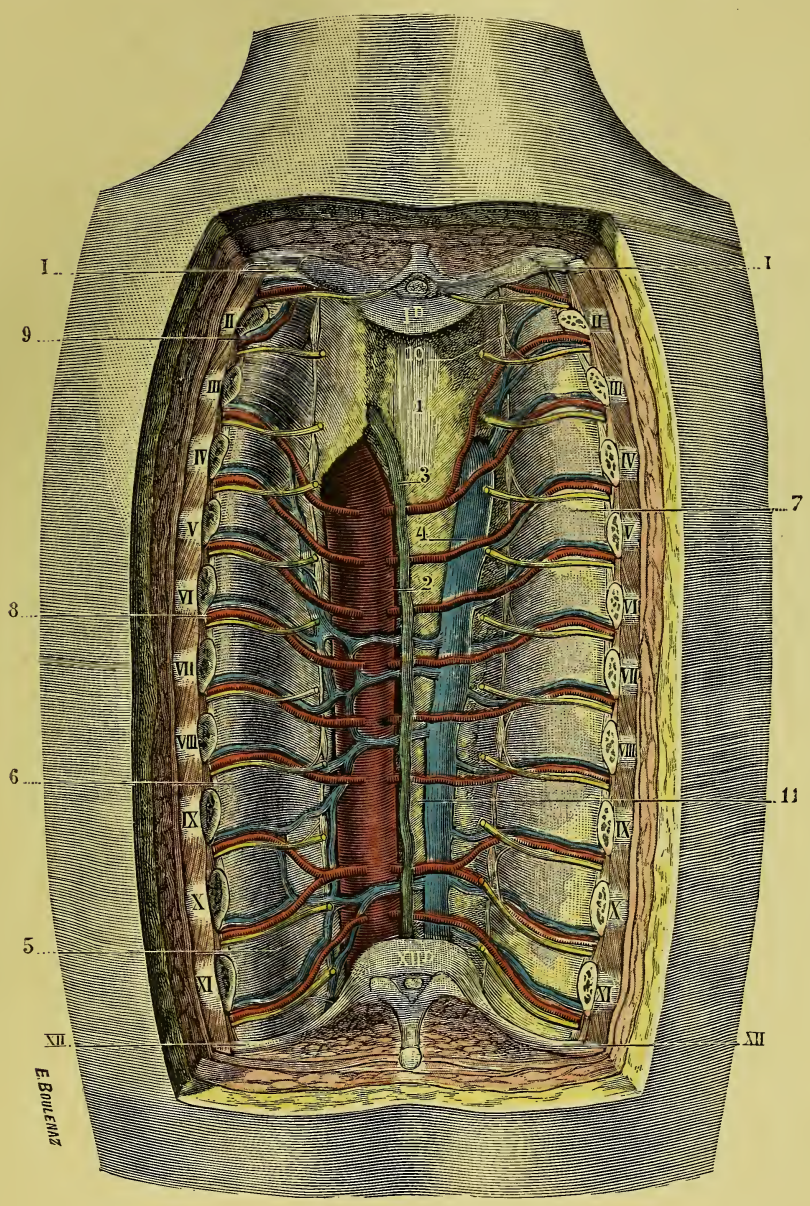


Fig. 543.

Plan superficiel du médiastin postérieur.

Les vertèbres dorsales, la portion postérieure des côtes droites et gauches ainsi que les parties molles qui recouvrent ces segments osseux, ont été enlevées.

1, œsophage sus-bronchique. — 2, aorte descendante. — 3, canal thoracique. — 4, grande azygos. — 5, petite azygos. — 6, plèvre et poumon gauches. — 7, plèvre et poumon droits. — 8, artère intercostale aortique accompagnée de la, veine et du nerf intercostal. — 9, artère intercostale supérieure accompagnée de la veine et du nerf du même nom. — 10, sympathique thoracique. — 11, tissu cellulo-graisseux masquant la portion sous-bronchique de l'œsophage.

ID, première vertèbre dorsale. — XIID, douzième vertèbre dorsale. — I, II, III, IV, etc., etc., première, deuxième troisième, quatrième, etc., etc., côte.

à travers le diaphragme : on l'appelle *rétrécissement diaphragmatique;* à son niveau, le calibre de l'œsophage mesure 16 à 19 millimètres.

Le rétrécissement broncho-aortique, le plus important des deux, s'étend sur une hauteur de 4 à 5 centimètres. C'est là que s'arrêtent, le plus souvent, les corps étrangers introduits avec les aliments et là que se développent le plus grand nombre des cancers œsophagiens. Mais si ce rétrécissement broncho-aortique est le siège d'élection des rétrécissements cancéreux, il est, par contre, plus rarement que d'autres points de l'œsophage, le siège de rétrécissements cicatriciels. Ceux-ci, nous le savons, occupent de préférence le segment cervical et le segment abdominal du conduit. Rappelons à ce sujet que, quelle que soit la cause du rétrécissement pathologique, le calibre du conduit peut être à son niveau tellement réduit, que l'alimentation du malade devient impossible si le chirurgien n'intervient pas. Dans le cas de rétrécissement cicatriciel, la dilatation progressive du point rétréci au moyen de sondes spéciales, la section du rétrécissement en l'abordant par l'intérieur de la cavité œsophagienne (œsophagotomie interne, Maisonneuve, Trélat), sa destruction par l'électrolyse (E. Boeckel), peuvent donner de bons résultats. Mais, dans le cas où le rétrécissement est produit par un cancer, la création d'une bouche stomacale (*gastrostomie*) est le seul traitement qui permette de prolonger la vie du malade pendant quelque temps.

**2° Rapports.** — L'œsophage thoracique présente avec les organes situés dans le médiastin ou dans son voisinage, notamment avec les plèvres, des rapports qui ont un grand intérêt chirurgical et que nous allons maintenant préciser. A cet effet, nous diviserons l'œsophage thoracique en deux portions : 1° une portion située au-dessus de la bifurcation de la trachée ou *portion sus-bronchique ;* 2° une portion située au-dessous ou *portion sous-bronchique.*

*A.* Portion sus-bronchique. — Le segment sus-bronchique du conduit œsophagien (fig. 543, 1) s'étend de la première vertèbre dorsale à la quatrième ou cinquième dorsale. Il forme, rappelons-le, le premier plan, le plan le plus superficiel, du médiastin postérieur. Il affecte les rapports suivants (fig. 550, 2) :

a. *En arrière,* il repose sur la colonne vertébrale, que tapissent les muscles longs du cou et dont il n'est séparé que par une couche cellulaire très lâche, continuation de l'espace prévertébral du cou (Henke).

*b.* Sur *les côtés*, il répond aux plèvres médiastines, dont il est séparé : 1° *à droite et en bas,* à la hauteur de la quatrième vertèbre dorsale, par la grande azygos qui, abandonnant la colonne vertébrale, se porte d'arrière en avant en décrivant sa courbe pour se jeter dans la veine cave supérieure; 2° *à gauche,* par le récurrent gauche, par l'origine de la carotide primitive et de la sous-clavière gauches, par le canal thoracique, et, tout en bas, par la crosse de l'aorte. Ce dernier vaisseau, en croisant le flanc gauche de l'œsophage, refoule le conduit à droite et, en même temps, détermine la formation du rétrécissement broncho-aortique signalé plus haut. C'est au niveau de ce rétrécissement, nous le savons, que les corps étrangers déglutis s'arrêtent volontiers. Or, ces corps étrangers, lorsqu'ils séjournent dans l'œsophage, amènent au bout d'un certain temps (6 à 10 jours en règle générale) l'ulcération du conduit. Les rapports que ce dernier affecte, en ce point, avec la crosse aortique nous expliquent pourquoi l'on observe souvent, en pareil cas, une hémorrhagie rapidement mortelle, due à la perforation concomitante de l'aorte.

c. *En avant,* la partie sus-bronchique de l'œsophage est en rapport, successivement et en allant de haut en bas : 1° avec la face postérieure de la trachée, à laquelle elle est reliée par des tractus fibro-musculaires; rappelons, à ce sujet, que la

trachée déborde un peu l'œsophage à droite; 2° à la bifurcation de la trachée et à l'origine de la bronche gauche.

*B*. Portion sous-bronchique. — Le segment sous-bronchique de l'œsophage thoracique (fig. 548) s'étend depuis la quatrième ou cinquième vertèbre dorsale jusqu'à la onzième à peu près. Il présente les rapports suivants.

a. *En arrière*, il répond toujours à la colonne vertébrale, mais les rapports qu'il affecte avec elle ne sont plus immédiats. Il en est séparé par des vaisseaux nombreux (voy. fig. 543), qui sont, en allant de gauche à droite ; 1° l'aorte descendante ; 2° les artères intercostales droites, qui croisent la face postérieure de l'œsophage pour se rendre aux espaces intercostaux du côté droit ; 3° la petite azygos ; 4° le canal thoracique ; 5° la grande azygos. Tous ces vaisseaux constituent le premier plan que rencontre le chirurgien, lorsqu'il va à la recherche de l'œsophage, en pénétrant dans le médiastin postérieur au travers de sa paroi costale postérieure (fig. 545) : s'il pénètre par le côté gauche (Quénu et Hartmann, 1891), c'est l'aorte qui se présente et qu'il doit refouler pour atteindre le conduit alimentaire ; s'il pénètre par le côté droit (Potarca, 1894, J. L. Faure, 1903), c'est la grande azygos et les anastomoses qui la relient à la petite azygos. Or, comme il est relativement facile de récliner l'azygos ou même de la sectionner entre deux ligatures et que, au contraire, le voisinage de l'aorte est, à tort ou à raison, considéré comme dangereux, il semble préférable *a priori* d'aborder l'œsophage sous-bronchique par le côté droit. Ce n'est cependant pas l'opinion de tous les chirurgiens, et Quénu et Hartmann (1891), en particulier, conseillent, au contraire, le côté gauche.

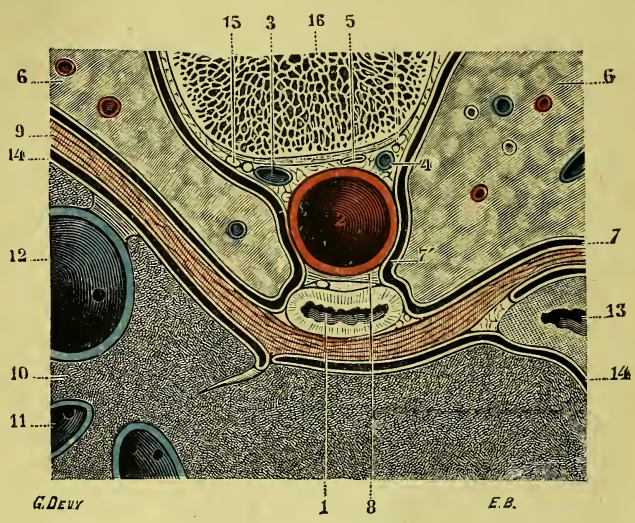


Fig. 544.

L'œsophage, vu sur une coupe transversale du thorax, passant par la partie inférieure de la dixième vertèbre dorsale (sujet congelé, segment inférieur de la coupe) (T.).

1, œsophage avec les pneumogastriques. — 2, aorte. — 3, grande azygos. — 4, petite azygos. — 5, canal thoracique. — 6, poumons. — 7, plèvres avec 7' cul-de-sac préœsophagien à peine ébauché. — 8, lame conjonctive allant d'une plèvre à l'autre (ligament interpleural de Morosow). — 9, diaphragme. — 10, foie. — 11, veines sus-hépatiques. — 12, veine cave inférieure. — 13, estomac. — 14, péritoine. — 15, nerf splanchnique. — 16, dixième vertèbre dorsale.

Les rapports que la face postérieure de l'œsophage sous-bronchique affecte avec les plèvres médiastines vont nous en donner la raison. Tandis que, au niveau de la portion sus-bronchique de l'œsophage, les plèvres médiastines, droite et gauche, se portent directement d'arrière en avant et ne présentent avec le conduit alimentaire que des rapports relativement médiats (fig. 550), ces mêmes plèvres donnent naissance, au niveau de la portion sous-bronchique, à deux culs-de-sac, l'un droit, l'autre gauche, qui s'insinuent entre les vaisseaux précités et la face postérieure de l'œsophage, qu'ils recouvrent plus ou moins (fig. 545). L'étendue de ces culs-de-sac est très variable suivant les sujets; mais, d'une façon générale, on peut dire que le *cul-de-sac gauche* ou *inter-aortico-œsophagien* est à peine ébauché, sauf à la partie inférieure, alors qu'au contraire le *cul-de-sac droit* ou *inter-azygo-œsophagien* est toujours très accusé. Ce cul-de-sac inter-azygo-œsophagien, sur lequel Farabeuf, Quenu et Hartmann (1891), ont attiré l'attention, ne commence habituellement à empiéter sur la face postérieure de l'œsophage qu'à partir de la huitième vertèbre dorsale (Potarca). Il est d'autant plus accentué qu'on se rapproche de la terminai-

son de l'œsophage thoracique : au niveau de la dixième vertèbre dorsale, il recouvre la plus grande partie de la face postérieure du conduit et arrive très près du cul-de-sac inter-aortico-œsophagien qui lui-même est, à ce niveau, assez prononcé (cette disposition cependant n'est pas constante : comme la fig. 544 nous en offre un exemple, les culs-de-sac en question peuvent faire presque entièrement défaut). Ajoutons que le tissu cellulaire qui réunit les deux culs-de-sac pleuraux, s'épaissit en une lame fibreuse transversale, plus ou moins résistante, à laquelle Morosow a donné le nom de *ligament interpleural;* cette lame fibreuse maintient la fixité des culs-de-sac.

Il nous est maintenant facile de comprendre pourquoi certains auteurs préfèrent aborder l'œsophage sous-bronchique par le côté gauche, malgré la présence de l'aorte, plutôt que par le côté droit. Du côté gauche en effet, le cul-de-sac pleural inter-aortico-œsophagien est si peu développé qu'il est négligeable au point de vue pratique ; il se laisse facilement décoller et ne gêne en rien l'accès sur l'œsophage. Du côté droit, au contraire, le cul-de-sac inter-azygo-œsophagien est un obstacle qu'il est difficile d'éviter. Forgue (1898), qui a pratiqué cette intervention sur le vivant, n'a pu terminer l'opération ; il ne réussit qu'à refouler en avant l'œsophage décollé de la colonne vertébrale, parce que le ligament de Morosow maintenait le cul-de-sac pleural adhérent à l'œsophage.

Disons encore que l'on risque, dans ces manœuvres, de déchirer la plèvre. Rehn (1898), dans ses deux interventions, faites toutes deux par le côté droit, ouvrit, les deux fois, la cavité pleurale : ses opérés succombèrent.

b. *Sur les côtés,* l'œsophage sous-bronchique répond aux poumons et aux plèvres. Il est longé, à droite et à gauche, par les deux nerfs pneumogastriques, lesquels changent de position à la partie inférieure du thorax pour se porter, le gauche sur la face antérieure du conduit digestif, le droit sur sa face postérieure.

c. *En avant,* et en allant de haut en bas, l'œsophage sous-bronchique répond successivement : 1° aux nombreux ganglions intertrachéo-bronchiques (p. 785), sur la face postérieure desquels il se creuse parfois une véritable gouttière ; on comprend facilement que, lorsque ces ganglions sont hypertrophiés, ils amènent des phénomènes de compression de l'œsophage ; 2° à la face postérieure du péricarde et, tout particulièrement, au cul-de-sac de Haller (voy. p. 743) qui le sépare de l'oreillette gauche. Rappelons que ces rapports entre la séreuse péricardique et l'œsophage nous expliquent la dysphagie que l'on observe dans les péricardites ; ils nous expliquent également pourquoi les ulcérations, les tumeurs du conduit alimentaire, peuvent envahir le péricarde et donner naissance à une péricardite purulente.

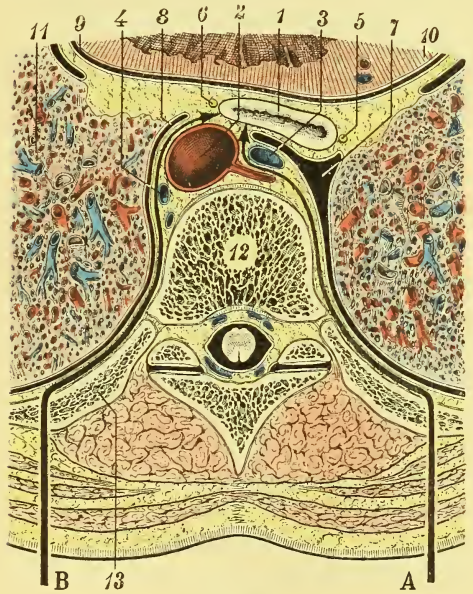


Fig. 545.

Coupe horizontale du médiastin postérieur passant par la partie supérieure de la huitième vertèbre dorsale (sujet congelé).

1, œsophage, dans sa portion sous-bronchique. — 2, aorte, de laquelle naît une intercostale droite. — 3, grande azygos. — 4, petite azygos. — 5 et 6, nerfs pneumogastriques droit et gauche. — 7, cul-de-sac pleural droit ou inter-azygo-œsophagien. — 8, cul-de-sac pleural gauche ou inter-aortico-œsophagien. — 9, péricarde. — 10, cœur. — 11, poumon. — 12, huitième vertèbre dorsale. — 13, huitième côte.

A, voie d'accès latérale droite sur le médiastin postérieur et en particulier sur l'œsophage. — B, voie d'accès latérale gauche.

**3° Constitution anatomique.** — La structure anatomique de l'œsophage a déjà été étudiée à propos de l'œsophage cervical (voy. *Région sous-hyoïdienne,* p. 615), nous n'y reviendrons pas ici.

**4° Vaisseaux et nerfs.** — Les *artères* de l'œsophage thoracique (*œsophagiennes moyennes*) proviennent de plusieurs sources : 1° directement de l'aorte ; 2° des artères bronchiques. — Les *veines* se rendent aux azygos et aux veines diaphragmatiques. — Les *lympha-*

*tiques* aboutissent aux ganglions péri-œsophagiens (voy. p. 787). — Les *nerfs*, enfin, émanent du plexus péri-œsophagien, à la constitution duquel prennent part à la fois les pneumogastriques et le sympathique.

**5° Exploration et voies d'accès.** — L'exploration de l'œsophage thoracique se pratique de la même façon que l'exploration de l'œsophage cervical (p. 615).

L'œsophage thoracique, considéré pendant longtemps comme inaccessible directement, peut être abordé cependant, comme nous l'avons vu, par le médiastin postérieur (fig. 545 A et B). Nassilow le premier, en 1888, proposa et régla l'opération faite par cette voie. Le chirurgien résèque la partie postérieure des 3e, 4e et 5e côtes, droites ou gauches, suivant le côté choisi (la limite interne de la résection répond à l'extrémité des apophyses transverses des vertèbres correspondantes). Puis, après avoir décollé prudemment la plèvre qui revêt la tête des côtes et le flanc des vertèbres, il arrive sur l'œsophage en contournant l'aorte et en passant au-devant d'elle, s'il a pénétré par le côté gauche du médiastin, après ligature et section de l'azygos, s'il a pénétré par le côté droit.

En opérant de la façon que nous venons de dire on peut explorer, on peut même inciser l'œsophage, mais, d'après J. L. Faure, il est impossible, par la voie étroite et très profonde que donne la résection des 3e, 4e, 5e et 6e côtes seules, de se mouvoir sans danger pour la plèvre ; il est surtout impossible de pratiquer une résection de l'œsophage thoracique, opération qui peut cependant être parfois indiquée dans le cas de cancer.

J. L. Faure a montré tout récemment (1903), qu'en combinant la voie d'accès cervicale (p. 615) à la voie thoracique postérieure droite et en excisant, en même temps que la partie postérieure des 3e, 4e, 5e et 6e côtes, la partie postérieure des 2e et 1re côtes, on obtenait sur le médiastin postérieur et les organes qui y sont contenus « un jour extraordinaire » permettant la résection assez facile de la plus grande partie de l'œsophage.

## 2° — Vaisseaux et nerfs

En fait de vaisseaux et de nerfs, le médiastin postérieur renferme : 1° la portion horizontale de la crosse aortique; 2° la portion descendante de l'aorte thoracique; 3° les veines azygos; 4° le canal thoracique; 5° les nerfs pneumogastriques.

**1° Portion horizontale de la crosse aortique.** — L'aorte, nous le savons, prend naissance dans l'étage supérieur du médiastin antérieur. De là, elle passe dans le médiastin postérieur en décrivant une courbe ou crosse, la *crosse de l'aorte*, laquelle se dirige obliquement d'avant en arrière et de droite à gauche embrassant, dans sa concavité, la bronche gauche et le pédicule pulmonaire gauche (fig. 497 et 498).

Dans la portion horizontale de sa courbe, l'aorte, qui va devenir aorte descendante, donne naissance, par sa *face supérieure*, à trois troncs volumineux, qui sont, en allant d'avant en arrière : le tronc brachio-céphalique, la carotide primitive gauche, la sous-clavière du même côté. — Sa *face latérale gauche*, croisée par les nerfs pneumogastrique et phrénique correspondants, se trouve recouverte en partie par la plèvre, qui la sépare du poumon gauche (fig. 546). — Sa *face latérale droite* répond successivement, en allant de droite à gauche, à la trachée, à l'œsophage, au canal thoracique et, enfin, à la troisième vertèbre dorsale. — Par sa *face inférieure* ou *concavité*, elle repose sur la bronche gauche, qu'elle croise obliquement. Elle répond, en outre, au nerf récurrent gauche qui l'embrasse dans une anse à concavité dirigée en haut.

Les anévrysmes qui se développent sur la portion horizontale de la crosse aortique sont considérés avec raison comme les plus redoutables des anévrysmes de l'aorte, même quand ils sont de petites dimensions. L'expérience nous apprend, en effet,

que c'est dans cette région que surviennent le plus souvent, ainsi que le fait remarquer Dieulafoy, les perforations des conduits aériens, l'ouverture de l'anévrysme dans la trachée ou dans les bronches et les hémorrhagies terribles qui en sont la conséquence. Les rapports précités nous en donnent la raison, de même qu'ils nous expliquent pourquoi l'évolution de ces anévrysmes s'accompagne de symptômes d'irritation du récurrent gauche (accès de suffocation, spasmes de la glotte, spasmes

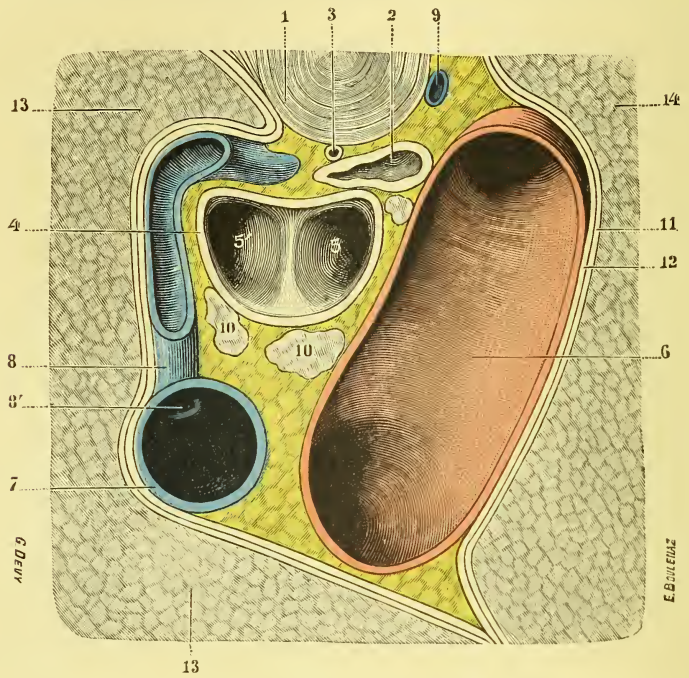


Fig. 546.

La portion horizontale de la crosse de l'aorte vue sur une coupe horizontale du thorax passant immédiatement au-dessus de la bifurcation de la trachée (sujet congelé, segment inférieur de la coupe) (T.).

1, Disque intervertébral entre $D_{IV}$ et $D_V$ — 2, œsophage. — 3, canal thoracique. — 4, trachée, coupée immédiatement au-dessus de la bifurcation. — 5, 5' bronche gauche et bronche droite. — 6, crosse aortique. — 7, veine cave supérieure. — 8, grande azygos, avec 8', son abouchement dans la veine cave. — 9, petite azygos. — 10, ganglions lymphatiques. — 11, plèvres viscérales. — 12, plèvre médiastine. — 13, poumon droit. — 14, poumon gauche.

de l'œsophage) ou de sa paralysie (dysphonie, etc.), symptômes qui permettent au clinicien de reconnaître le siège de la tumeur.

**2° Aorte descendante.** — La portion descendante de l'aorte thoracique s'étend du flanc gauche de la troisième vertèbre dorsale à l'orifice diaphragmatique qui lui livre passage et qui répond ordinairement à la partie antérieure de la dixième dorsale (voy. les fig. 497, 498 et 543).

Elle est en rapport : 1° *en arrière,* avec la colonne vertébrale, dont la séparent le canal thoracique et la petite azygos; 2° *en avant,* avec la face postérieure du péricarde et avec l'œsophage qui, primitivement situé sur son côté droit, vient peu à peu se placer sur sa face antérieure, la croise obliquement et la déborde ensuite légèrement à gauche; 3° *latéralement,* avec les poumons et les plèvres, ce qui nous explique la fréquence relative de l'ouverture des anévrysmes aortiques dans la cavité pleurale.

Au cours de son trajet, la portion descendante de l'aorte thoracique fournit de nombreuses collatérales, mais des collatérales de petit calibre. Par sa face posté-

rieure, tout d'abord, elle émet les huit ou dix dernières intercostales; sa face antérieure, à son tour, abandonne successivement les deux ou trois artères bronchiques droites et gauches, les cinq ou sept artères œsophagiennes moyennes et, enfin, les artères médiastines postérieures.

L'aorte descendante a un calibre considérable (23 à 24 millimètres de diamètre) : aussi, ses blessures sont-elles rapidement mortelles. On cite à titre de curiosité un cas de Pelletan, où la survie a été de deux mois et un cas de Perthes (1897), où elle a été de dix mois. Elle peut être également le siège d'anévrysmes, quoique d'une façon moins fréquente que la crosse de l'aorte.

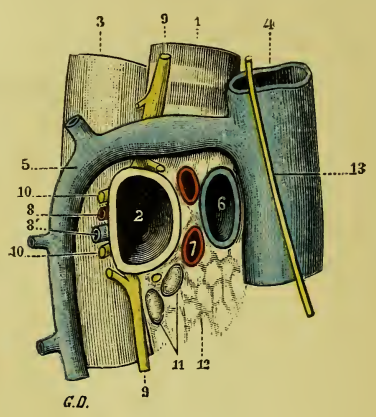


Fig. 547.
La crosse de l'azygos contournant la bronche droite (T.).

1, trachée-artère. — 2, bronche droite, coupée à 2 centimètres en dehors de la trachée. — 3, œsophage. — 4, veine cave supérieure. — 5, grande veine azygos. — 6, artère pulmonaire. — 7, veines pulmonaires. — 8, 8', artères et veines bronchiques. — 9, pneumogastrique droit. — 10, deux rameaux du plexus bronchique. — 11, ganglions lymphatiques. — 12, tissu cellulo-graisseux. — 13, nerf phrénique.

**3° Veines azygos.** — Les veines azygos (fig. 543), au nombre de deux, la grande et la petite azygos, naissent ordinairement dans la cavité abdominale, où elles font suite aux veines lombaires ascendantes droite et gauche. De l'abdomen, elles pénètrent dans le thorax, la grande azygos par l'orifice du grand nerf splanchnique du côté droit, la petite azygos par l'orifice du sympathique ou du grand splanchnique du côté gauche.

α) La *grande azygos* monte le long de la face postérieure de l'œsophage, entre cette dernière et la partie latérale droite de la colonne vertébrale. Arrivée au niveau de la quatrième ou de la cinquième dorsale, elle s'infléchit en avant pour devenir horizontale : elle décrit ainsi une sorte de courbe, connue sous le nom de *crosse de l'azygos*. Dans ce trajet postéro-antérieur, elle passe sur le côté droit de la trachée, au-dessus de la bronche droite et du pédicule pulmonaire correspondant (fig. 500 et 547). Elle arrive ainsi au côté postérieur de la veine cave supérieure et s'y termine. Au niveau de son embouchure, son calibre est assez grand et une blessure, l'intéressant en ce point, peut s'accompagner d'une hémorrhagie mortelle (un cas de Breschet). La grande azygos reçoit toutes les branches veineuses qui correspondent aux collatérales de l'aorte descendante, soit directement, soit par l'intermédiaire de la petite azygos.

β) La *petite azygos*, disposée symétriquement à la grande azygos dans la partie inférieure du médiastin postérieur, chemine le long de l'aorte, entre ce vaisseau et la partie latérale gauche de la colonne dorsale. Elle vient s'ouvrir dans la grande azygos, en formant un crochet transversal dont la concavité regarde en bas. Son point d'abouchement correspond habituellement au corps vertébral de la septième dorsale.

**4° Canal thoracique.** — Le canal thoracique (fig. 543) est le canal collecteur principal des voies lymphatiques : à ce canal se rendent, en effet, d'une part tous les vaisseaux lymphatiques de la portion sous-diaphragmatique du corps, d'autre part les vaisseaux lymphatiques de la moitié gauche de sa portion sus-diaphragmatique.

Il naît dans l'abdomen, au-devant de la deuxième et de la troisième vertèbre lombaire, par une portion dilatée, la *citerne de Pecquet*. De l'abdomen, il pénètre dans le médiastin postérieur par l'orifice aortique du diaphragme et chemine alors

verticalement de bas en haut, entre la face postérieure de l'œsophage et la série des corps vertébraux, ayant à sa gauche l'aorte, et à sa droite la grande veine

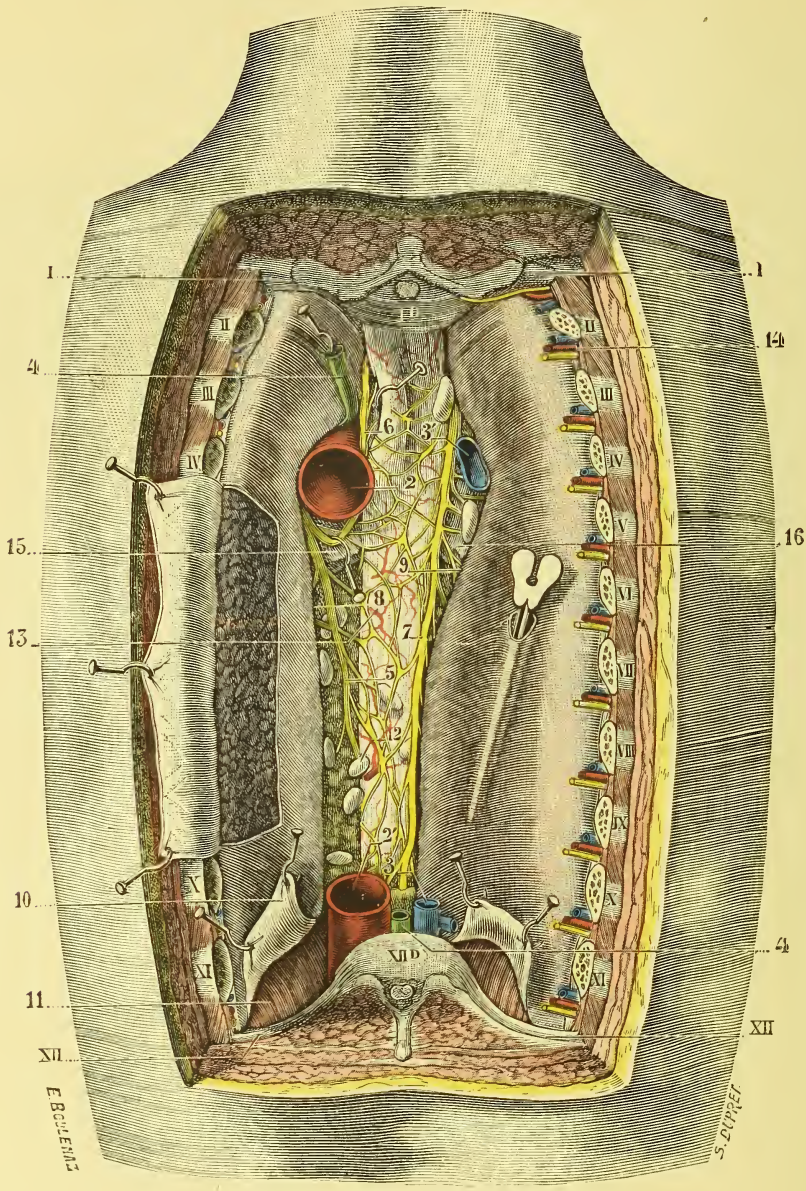


Fig. 548.
Deuxième plan du médiastin postérieur.

Même préparation que figure 543. On a, en plus, tout d'abord sectionné en haut et en bas, puis enlevé : l'aorte, les vaisseaux et nerfs intercostaux, les azygos, le canal thoracique, le sympathique ; on a ensuite excisé la graisse de façon à bien dégager les culs-de-sac pleuraux, les pneumogastriques et leur plexus, enfin l'œsophage.

1, œsophage. — 2, crosse de l'aorte et 2' aorte descendante. — 3, azygos et 3' sa crosse. — 4, canal thoracique. — 5, pneumogastrique gauche. — 6, récurrent gauche. — 7, pneumogastrique droit. — 8, cul-de-sac de la plèvre médiastine gauche : une fenêtre a été pratiquée dans cette plèvre pour laisser voir le poumon. — 9, cul-de-sac de la plèvre médiastine droite, empiétant en bas sur la face postérieure de l'œsophage 10, cul-de-sac costo-diaphragmatique disséqué et relevé pour montrer le diaphragme. - 11, diaphragme. — 12, un ganglion aortico-œsophagien. — 13, une artère œsophagienne moyenne. — 14, vaisseaux et nerf intercostaux. — 15, bronche gauche. — 16, bronche droite.

azygos. Arrivé à la hauteur de la quatrième vertèbre dorsale, il s'infléchit en haut

et à gauche, en se dirigeant obliquement vers l'apophyse transverse de la septième vertèbre cervicale. Là, il s'incurve de nouveau en avant et en bas, en décrivant un crochet à concavité inférieure, et vient s'ouvrir (fig. 460,20) dans l'angle de réunion des veines sous-clavière et jugulaire interne du côté gauche.

Le canal thoracique est flexueux ; son calibre n'est que de 2 à 3 millimètres dans sa portion thoracique. Ses parois sont très minces. Dans certains cas, on a pu voir un ganglion caséeux ulcérer le canal, déverser son contenu dans le torrent circulatoire et provoquer ainsi une tuberculose généralisée (*granulie*). La blessure du canal thoracique, observée quelquefois (Poinsot, Bœgehold) au cours des interventions portant sur la base du cou, n'a donné naissance à aucun accident grave.

**5° Nerfs pneumogastriques.** — Les nerfs pneumogastriques sont, à leur entrée dans le médiastin, en rapport médiat avec l'œsophage ; ce n'est que plus bas qu'ils se mettent en contact avec lui. Les deux pneumogastriques ne se disposent pas d'une façon exactement symétrique et, de ce fait, doivent être examinés séparément.

α) Le *pneumogastrique gauche* (fig. 498 et 548), suivi de haut en bas, dans le sens même de son trajet, chemine tout d'abord parallèlement à l'origine de la carotide primitive et de la sous-clavière gauches. Puis, il croise la face antérieure de la crosse de l'aorte en fournissant à ce niveau le récurrent gauche, dont l'anse, comme nous l'avons déjà dit plus haut, embrasse dans sa concavité la face inférieure, puis la face droite de la crosse aortique pour remonter ensuite le long de l'œsophage. Au-dessous de la crosse de l'aorte, le pneumogastrique gauche se place sur la partie gauche de la face antérieure du conduit alimentaire et sort avec lui du thorax.

β) Le *pneumogastrique droit* (fig. 500 et 548), à son tour, descend verticalement dans le thorax. Tout d'abord, il croise perpendiculairement la face antérieure de la sous-clavière droite, en donnant naissance, à ce niveau, au récurrent droit, dont l'anse embrasse la sous-clavière (comme l'anse du récurrent gauche embrasse la crosse de l'aorte) pour remonter le long du bord droit de l'œsophage. Le pneumogastrique droit longe ensuite le bord droit du conduit, puis sa face postérieure, et l'accompagne dans l'abdomen. Il doit être ménagé avec soin lorsqu'on aborde l'œsophage thoracique par la voie médiastinale postérieure.

γ) Les deux pneumogastriques forment autour des organes du médiastin postérieur, notamment autour de l'œsophage, de la trachée et de ses branches de bifurcation, un riche plexus, à la constitution duquel le grand sympathique prend une large part (voy. pour plus de détails, les *Traités d'anatomie descriptive*).

## 3° — Portion thoracique de la trachée

La portion thoracique de la trachée ou *trachée thoracique* (fig. 498 et 500) s'étend depuis le bord supérieur de la fourchette sternale jusqu'à la cinquième vertèbre dorsale. Elle se bifurque à ce niveau et donne ainsi naissance aux deux bronches, la bronche gauche et la bronche droite (fig. 553).

**1° Considérations générales.** — La forme, le calibre, la structure de la portion thoracique de la trachée sont les mêmes que pour la portion cervicale (voy. p. 593). Sa longueur est de 6 centimètres en moyenne. En pénétrant dans le médiastin, la trachée occupe toujours le plan médian et reste placée, comme dans la région sous-hyoïdienne, en avant du canal alimentaire. Elle descend verticalement, en

s'éloignant peu à peu du sternum ou, ce qui revient au même, de la paroi super-

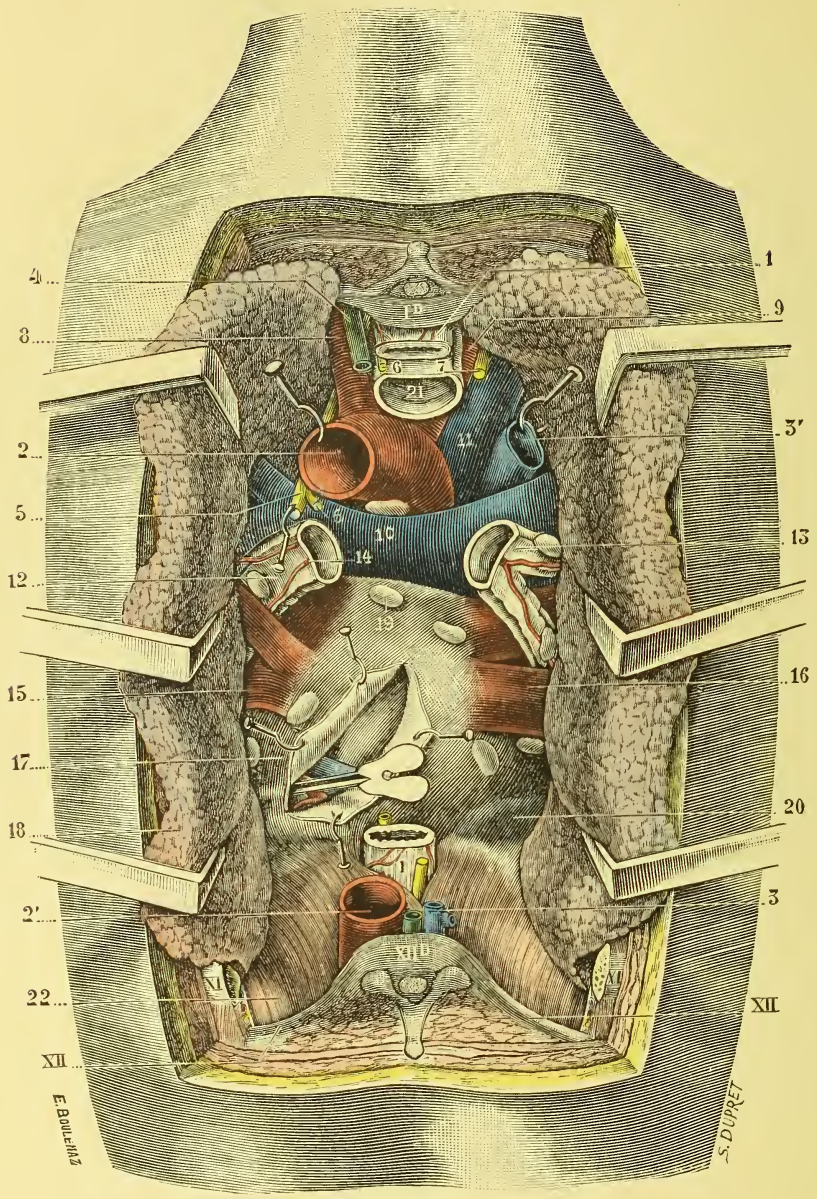


Fig. 549.

Plan profond du médiastin postérieur.

Même préparation que figure 548. En plus, l'œsophage, la trachée et l'origine des bronches, ont été sectionnés et enlevés, les plèvres ouvertes et réséquées, les poumons fortement écartés en dehors : on voit les organes qui constituent ce que nous avons appelé plus haut la paroi antérieure du médiastin postérieur.

1, œsophage. — 2, crosse de l'aorte et 2', l'aorte descendante. — 3, azygos avec 3', son embouchure dans la veine cave supérieure. — 4, canal thoracique. — 5, pneumogastrique gauche. — 6, récurrent gauche. — 7, pneumogastrique droit. — 8, sous-clavière gauche. — 9, tronc artériel bracho-céphalique. — 10, artère pulmonaire. — 11, veine cave supérieure. — 12, bronche gauche. — 13, bronche droite. — 14, une artère bronchique gauche. — 15, une veine pulmonaire gauche. — 16, une veine pulmonaire droite. — 17, péricarde : une fenêtre y a été pratiquée par laquelle on aperçoit l'oreillette gauche et les vaisseaux coronaires. — 18, poumon gauche. — 19, un ganglion intertrachéo-bronchique. — 20, veine cave inférieure. — 21, trachée. — 22, diaphragme.

ficielle du médiastin antérieur : en effet, tandis que l'intervalle qui l'en sépare est

de 40 à 45 millimètres au niveau de son entrée dans le thorax, il est de 6 à 7 centimètres au niveau de sa bifurcation.

**2° Rapports.** — Dans son segment thoracique, la trachée (et il en est de même pour les bronches qui la continuent) occupe la partie la plus antérieure du médiastin postérieur. Elle se trouve ainsi à la limite respective des deux médiastins.

a. *En avant,* elle est successivement en rapport : 1° à sa partie supérieure, avec le tronc veineux brachio-céphalique gauche qui repose immédiatement sur elle ; avec le thymus (chez le nouveau-né) qui peut, lorsqu'il est hypertrophié, la comprimer plus ou moins (voy. p. 760) ; avec le muscle sterno-thyroïdien et la première pièce du sternum ; 2° à sa partie inférieure, avec le tronc artériel brachio-céphalique, qui la croise obliquement, en se portant en haut et à droite ; avec l'artère carotide primitive gauche qui se porte obliquement en haut et à gauche ; 3° tout en bas, au niveau de sa bifurcation et immédiatement au-dessus (fig. 550), avec la veine cave inférieure, qui s'applique sur sa face antéro-latérale droite, et avec la portion ascendante de la crosse de l'aorte qui, placée directement au contact de sa face antéro-latérale gauche, y détermine une empreinte plus ou moins marquée (Calori a signalé en ce point la présence d'une bourse séreuse). Entre ces deux vaisseaux et la face antérieure de la trachée, immédiatement appliqué sur elle et empiétant un peu sur l'origine de la bronche droite, on trouve encore le plus souvent un volumineux ganglion, lequel appartient au groupe prétrachéo-bronchique droit (p. 786). Nous reviendrons tout à l'heure sur ces différents rapports, en étudiant les voies d'accès de la portion terminale de la trachée et des bronches.

b. *En arrière,* la trachée-artère répond à l'œsophage sus-bronchique. Elle constitue le deuxième plan de la partie supérieure du médiastin postérieur et peut être abordée, comme nous le verrons tout à l'heure, par la même voie que celle qui conduit sur l'œsophage sus-bronchique. Nous rappellerons, à ce propos, que la trachée déborde légèrement à droite le conduit œsophagien et que la saillie que forme, de ce côté, le bord postérieur, débordant, des cerceaux cartilagineux peut être aisément reconnue avec le doigt et constituer un excellent repère au cours des interventions pratiquées par le médiastin postérieur (Quénu).

c. *Sur les côtés,* elle est en rapport : 1° à gauche, avec la plèvre médiastine gauche, qui la sépare du poumon gauche, avec le nerf récurrent gauche et avec la crosse de l'aorte qui la croise d'avant en arrière ; 2° à droite, avec la plèvre médiastine droite, qui la sépare du poumon droit, et avec la grande azygos, qui la croise d'arrière en avant pour aller s'ouvrir dans la veine cave.

**3° Constitution anatomique.** — La constitution anatomique de la trachée a été déjà étudiée, dans la région sous-hyoïdienne, à propos de la portion cervicale de cet organe. Nous ne saurions y revenir ici sans tomber dans des redites inutiles.

**4° Vaisseaux et nerfs.** — Les *artères* de la portion thoracique de la trachée proviennent des thymiques et de la bronchique droite. — Les *veines* se jettent dans les œsophagiennes. — Les *lymphatiques* se rendent aux ganglions qui s'échelonnent sur les parties latérales de la trachée et de l'œsophage. — Les *nerfs,* enfin, tirent leur origine du pneumogastrique et du sympathique.

**5° Exploration et voies d'accès.** — L'exploration clinique de la portion thoracique de la trachée ne peut être pratiquée que par la *trachéoscopie* (voy.

p. 598). Depuis les perfectionnements récemment apportés à l'appareil instrumental par Killian, on peut même faire la *bronchoscopie* des grosses bronches.

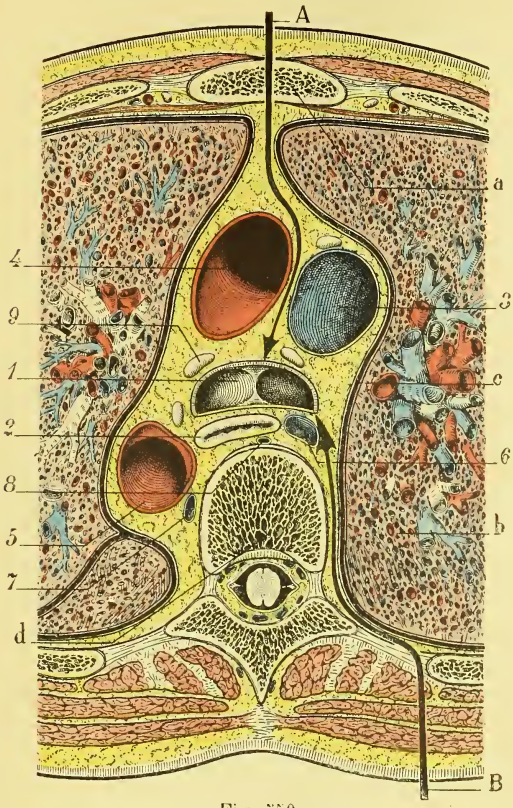


Fig. 550.

Voies d'accès sur la trachée thoracique : coupe horizontale du thorax passant par la 4e vertèbre dorsale, un peu au-dessus de la bifurcation des bronches. (Sujet congelé : segment inférieur de la coupe.)

1, trachée et sa bifurcation. — 2, œsophage, dans sa portion sus-bronchique. — 3, veine cave supérieure. — 4, aorte ascendante. — 5, aorte descendante. — 6, grande azygos. — 7, petite azygos. — 8, canal thoracique. — 9, ganglion lymphatique.
*a*, sternum. — *b*, poumon. — *c*, plèvre médiastine. — *d*, 4e vertèbre dorsale. — A, voie d'accès médiastinale antérieure. — B, voie d'accès médiastinale postérieure.

La figure 550 nous montre nettement que la trachée thoracique peut être abordée chirurgicalement par deux voies : par le médiastin antérieur (*voie médiastinale antérieure*), et par le médiastin postérieur (*voie médiastinale postérieure*). — La *voie médiastinale antérieure* a été récemment suivie par Ricard (1901) : le chirurgien résèque la première pièce du sternum et arrive sur la bifurcation de la trachée, en passant entre la portion extrapéricardique de la veine cave supérieure d'une part, la portion extrapéricardique du segment ascendant de la crosse de l'aorte d'autre part, et après avoir récliné le ganglion prétrachéo-bronchique précité. — La *voie médiastinale postérieure*, préconisée par Quénu (1901), serait, d'après ce chirurgien, moins dangereuse que la précédente et donnerait un accès plus large sur la bifurcation et sur les deux bronches. Le procédé est semblable à celui qui est indiqué pour aborder l'œsophage thoracique dans son segment supérieur. Il comprend : 1° la résection de la partie postérieure des quatrième, cinquième et sixième côtes droites ; 2° le décollement de la plèvre médiastine ; 3° la résection entre deux ligatures de la grande azygos ; 4° la réclinaison en dehors du poumon et de la plèvre ; 5° la réclinaison en dedans de l'œsophage et du pneumogastrique. La face postérieure membraneuse de la trachée et des bronches est alors accessible.

## 4° — Bronches

Les bronches, nous le savons, sont deux conduits résultant de la bifurcation de la trachée. Leur origine est marquée par une cloison sagittale, qui s'avance de bas en haut dans la lumière de la trachée à la manière d'un éperon, c'est l'*éperon trachéal*.

**1° Considérations générales.** — Les deux bronches, que l'on distingue en droite et gauche, s'écartent l'une de l'autre pour se diriger obliquement en bas et en dehors et gagner le hile du poumon correspondant (fig. 553).

La *bronche gauche* est légèrement oblique. Elle mesure 45 à 50 millimètres de longueur; son diamètre est de 10 à 11 millimètres. — La *bronche droite* est plus oblique, plus courte (20 à 25 millimètres) et plus volumineuse (15 à 16 millimètres) que la précédente ; elle semble continuer la direction de la trachée. Aussi, est-ce dans sa cavité que pénètrent de préférence les corps étrangers introduits dans l'arbre laryngo-bronchique.

Leur conformation extérieure et leur structure anatomique rappellent exactement la conformation et la structure de la trachée (voy. p. 593).

**2° Rapports.** — Nous n'envisagerons ici que les rapports que les bronches affectent avec les organes du médiastin (voy. les fig. 498 et 500). Quant à ceux qu'elles présentent avec les différents organes qui entrent dans la constitution du pédicule pulmonaire nous les avons déjà signalés plus haut (p. 728) à propos du poumon.

a. *En avant*, la *bronche droite* répond à la veine cave supérieure qui la croise de haut en bas et à l'amas ganglionnaire prétrachéo-bronchique droit. — La *bronche gauche* est en rapport avec la crosse aortique, dont la concavité embrasse tout d'abord sa face antérieure, puis sa face supérieure.

b. *En arrière* (fig. 548), la *bronche droite* répond successivement et en allant de dedans en dehors, autrement dit de son origine vers le hile : 1° au tronc du pneumogastrique droit, qui croise sa face postérieure tout près de son origine, immédiatement en dedans de la portion horizontale de l'azygos; 2° à la grande azygos, dont la crosse contourne sa face postérieure, puis sa face supérieure; 3° au cul-de-sac postérieur droit de la plèvre et au bord interne du poumon correspondant. — La *bronche gauche*, suivie à son tour de son origine vers le hile, est en rapport successivement : 1° avec l'œsophage; 2° avec la portion descendante de la crosse de l'aorte; 3° avec le pneumogastrique gauche, qui croise sa face postérieure à 3 centimètres de son origine, immédiatement en dehors de l'aorte ; 4° avec le cul-de-sac postérieur de la plèvre gauche et le bord interne du poumon correspondant.

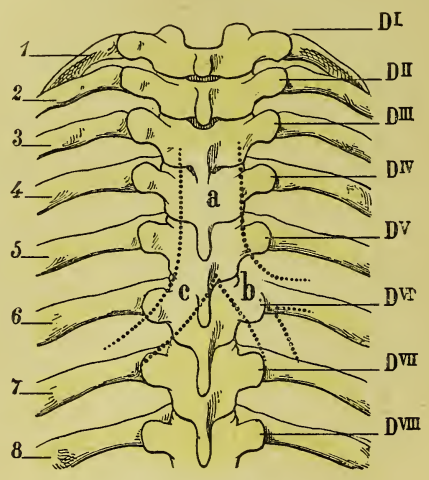


Fig. 551.

Projection, sur la paroi thoracique postérieure, de l'extrémité inférieure de la trachée et des bronches.

(La trachée et les bronches sont en jaune.)

1, 2, 3, 4, 5, 6, 7, 8, première, deuxième côtes. — DI, DII, DIII, DIV, DV, DVI, DVII, DVIII, première, deuxième, etc., vertèbres dorsales. — *a*, trachée. — *b*, bronche droite. — *c*, bronche gauche.

En résumé, nous voyons que, envisagée au point de vue de ses rapports postérieurs, chacune des deux bronches peut être divisée en deux segments (fig. 552) : 1° un segment interne, long de un centimètre à droite, de trois centimètres à gauche, en rapport avec les organes du médiastin postérieur ; nous l'appellerons *segment médiastinal proprement dit;* 2° un segment externe, long de deux centimètres à gauche et de un centimètre à droite, en rapport avec le cul-de-sac pleural et le bord interne du poumon correspondant. Ce segment de la bronche, qui est ainsi recouvert par la plèvre et le poumon et que pour ce motif nous appellerons *segment pleuro-pulmonaire*, n'affecte que des rapports médiats avec ces organes : il est, en effet, séparé du cul-de-sac pleural par une mince couche cellulo-

graisseuse qui se continue avec le tissu cellulo-graisseux du médiastin postérieur. Grâce à cette disposition, il est possible, en réclinant prudemment en dehors le cul-de-sac pleural et le poumon, de mettre à découvert ce segment pleuro-pulmonaire des bronches jusqu'au hile (Schwartz).

Les rapports que les deux bronches, droite et gauche, affectent avec la paroi postérieure du thorax viennent d'être tout récemment précisés par Schwartz (Thèse de Paris. 1903), qui a utilisé pour cette étude la méthode radiographique. D'après cet auteur, la bifurcation de la trachée, projetée sur le plan thoracique postérieur (fig. 551) répond à une ligne horizontale passant par les sixièmes côtes; cette bifurcation ne répond pas exactement au plan médian du corps : elle est très légèrement déviée à droite de la ligne médiane.

Quant aux bronches, celle du côté droit correspond à la sixième côte jusqu'à la naissance de la première collatérale, puis elle traverse le sixième espace et va jusqu'à la septième côte; celle du côté gauche traverse très nettement le sixième espace, correspondant à son origine à la sixième côte et, à sa terminaison, à la septième. Il convient d'ajouter que les rapports des bronches avec le plan costal postérieur sont un peu variables suivant les sujets et, chez le même sujet, suivant que le poumon est en inspiration ou en expiration; c'est ainsi que, pendant l'inspiration, on voit, par suite du mouvement d'élévation des côtes d'une part, du mouvement de descente des bronches d'autre part, la portion initiale des bronches arriver jusqu'aux septièmes côtes (Béclère).

**3° Vaisseaux et nerfs.** — Les *artères* destinées aux bronches proviennent des artères bronchiques. Ces artéroles, que nous avons déjà eu l'occasion de signaler à propos du poumon, sont d'ordinaire au nombre de trois : deux pour le côté gauche, une seulement pour le côté droit (fig. 549) ; elles longent la face postérieure de la bronche correspondante et se dirigent vers le hile du poumon où elles pénètrent (voy. p. 732). — Les *veines*, au nombre de deux, une de chaque côté, se jettent, dans la majorité des cas, celle de droite dans la grande azygos, celle de gauche dans la petite azygos. — Les *lymphatiques* se rendent aux ganglions trachéo-bronchiques (voy. plus loin). — Les *nerfs* émanent pour la plupart du plexus pulmonaire ; quelques-uns proviennent directement des récurrents.

**4° Exploration et voies d'accès.** — Les bronches, comme les autres segments de l'appareil respiratoire, peuvent être explorées en clinique, par l'auscultation, par la percussion, par les rayons X. Mais, incontestablement, le meilleur mode d'exploration c'est la *trachéo-bronchoscopie directe* de Kirstein-Killian, que nous avons déjà signalée plus haut. Cette trachéo-bronchoscopie directe se pratique, soit en introduisant les instruments par la bouche et le larynx (*trachéo-bronchoscopie supérieure*), soit, ce qui est bien plus facile, en les faisant pénétrer par une incision trachéale (*trachéo-bronchoscopie inférieure*). On peut ainsi examiner directement les premières, deuxièmes et même les troisièmes bronches.

Grâce à la trachéo bronchoscopie, on peut avoir accès par la *voie naturelle* sur les bronches : tout récemment Lermoyez et Guisez ont pu, par cette voie, extraire un corps étranger situé dans la troisième bronche droite. La voie naturelle étant infiniment moins dangereuse que les voies artificielles, que nous allons maintenant signaler, elle devra être utilisée de préférence, toutes les fois que cela sera possible, quand on aura à intervenir sur l'une ou l'autre des deux bronches ou sur leurs premières ramifications. — Les *voies d'accès artificielles* qui conduisent sur l'origine des bronches sont les mêmes que celles, qui permettent d'aborder la partie inférieure de la trachée thoracique (p. 782). Ces voies, nous le savons, sont au nombre de deux : l'une, antérieure, conduit sur l'origine des bronches en passant au travers du médiastin antérieur ; l'autre, postérieure, y conduit en passant au travers du médiastin postérieur.

Il résulte des recherches de Schwartz que, des deux voies d'accès que nous venons de signaler, la postérieure seule est à recommander. En effet, comme la

figure 552 le montre nettement, la bronche gauche, qui est recouverte en avant par la portion ascendante de la crosse de l'aorte, puis par la branche gauche de l'artère pulmonaire, est absolument inaccessible par la voie antérieure. Quant à la bronche droite, elle peut être atteinte à la rigueur à son origine par cette voie, en passant entre l'aorte et la veine cave, mais avec beaucoup de difficultés et après avoir au préalable débarrassé la face antérieure de cette bronche de l'amas ganglionnaire qui, comme nous l'avons vu plus haut, la recouvre à peu près constamment à son origine. Par la voie postérieure, au contraire, les deux bronches sont accessibles : la bronche gauche, dans son segment pleuro-pulmonaire seulement, la présence de l'aorte rendant le segment médiastinal proprement dit de cette bronche absolument inabordable; la bronche droite, dans ses deux segments pleuro-pulmonaire et médiastinal, l'azygos et le tronc du pneumogastrique qui recouvrent le segment médiastinal se laissant facilement récliner et ne gênant nullement l'opérateur.

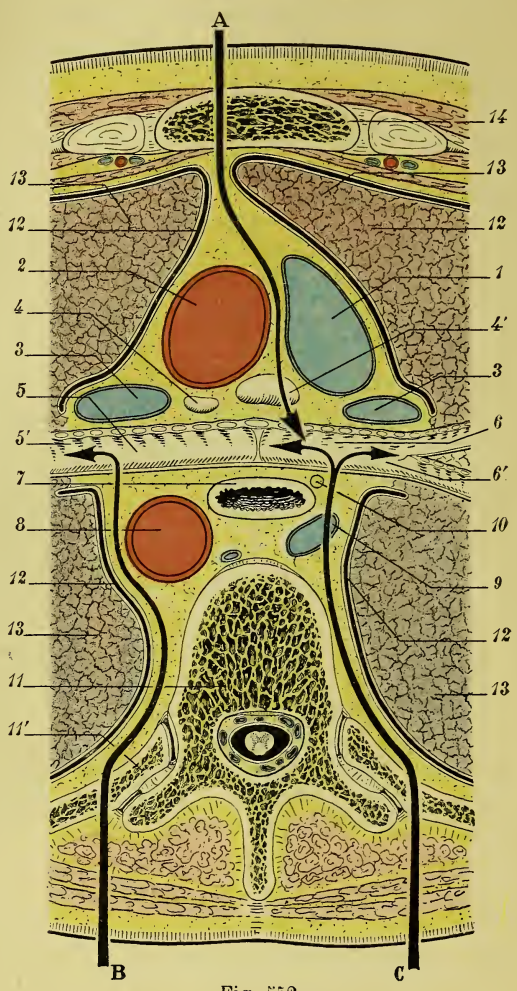


Fig. 552.

Coupe transversale du thorax passant par les bronches gauche et droite, supposées horizontales (*schématique*).

1, veine cave. — 2, aorte ascendante. — 3, artère pulmonaire gauche. — 3', artère pulmonaire droite. — 4, ganglion prétrachéo-bronchique gauche. — 4', ganglion prétrachéo-bronchique droit. — 5 et 6, bronche gauche et bronche droite, avec 5 et 6 leur segment médiastinal et 5' et 6' leur segment pleuro-pulmonaire. 7, œsophage. — 8, aorte descendante. — 9, grande azygos. — 10, pneumogastrique droit. — 11, vertèbre, avec 11', extrémité postérieure de la côte qui s'articule avec elle. — 12, plèvre médiastine. — 13, poumon. — 14, sternum.

A, voie d'accès médiastinale antérieure sur la bronche droite. — B, voie d'accès médiastinale postérieure sur la bronche gauche. — C, voie d'accès médiastinale postérieure sur la bronche droite.

## 5° — Ganglions

Les ganglions lymphatiques, contenus dans le médiastin postérieur, sont extrêmement nombreux et, par conséquent, jouent dans la pathologie de la région un rôle important. Envisagés au point de vue de leurs rapports, ils peuvent être divisés en deux groupes : un groupe antérieur ou trachéo-bronchique et un groupe postérieur ou aortico-œsophagien. Il convient de les étudier séparément.

**1° Ganglions trachéo-bronchiques.** — Ces ganglions trachéo-bronchiques (fig. 553) constituent le groupe le plus important du médiastin. Comme leur nom l'indique, ils sont placés tout autour de la bifurcation de la trachée et des deux bronches. Ils se continuent : *en haut,* avec les ganglions récurrentiels, avec les ganglions de la chaîne carotidienne et avec les ganglions du creux sus-claviculaire ; *en avant,* avec

les ganglions mammaires internes : *en arrière*, avec les ganglions aortico-œsophagiens. Leur topographie a été étudiée avec beaucoup de soin, en 1874, par Baréty, dont la description est restée classique. Avec Baréty, nous distinguerons dans le groupe trachéo-bronchique cinq amas ganglionnaires secondaires, savoir : 1° deux *amas interbronchiques*, l'un droit, l'autre gauche ; 2° un amas *sus-bronchique droit* ou *prétrachéo-bronchique droit ;* 3° un amas *sus-bronchique gauche* ou *prétrachéo-bronchique gauche ;* 4° enfin un *amas sous-bronchique* ou *intertrachéo-bronchique.*

a. *Amas interbronchiques.* — Les amas interbronchiques se trouvent situés dans le hile, autour des divisions de la bronche-souche correspondante, et accom-

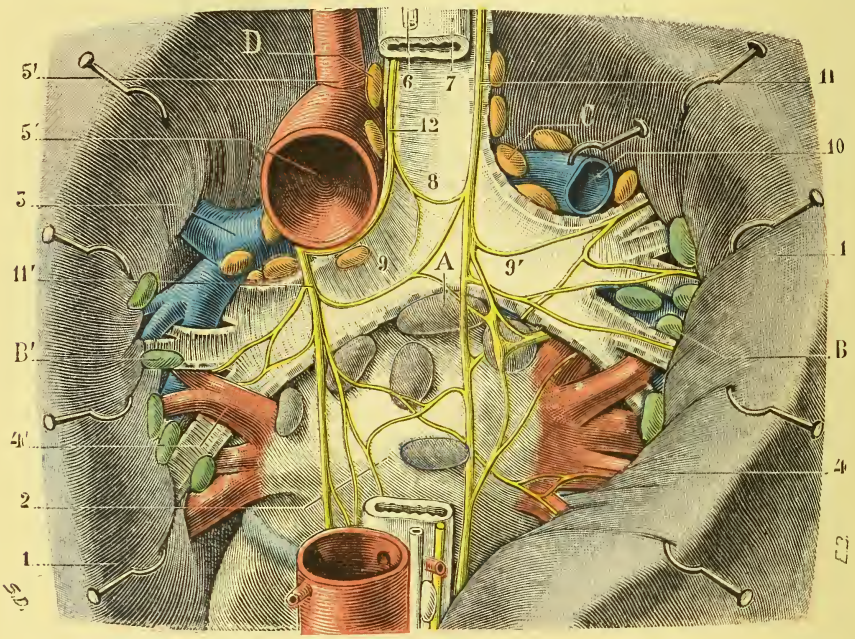


Fig. 553.
Les ganglions trachéo-bronchiques, vue postérieure.

1, 1, poumons fortement érignés en dehors. — 2, oreillettes du cœur, vue postérieure. — 3, artères pulmonaires gauches. — 4, 4', veines pulmonaires droites et gauches. — 5, aorte avec 5', sous-clavière gauche. — 6, canal thoracique. — 7, œsophage. — 8, trachée. — 9, 9', bronches droite et gauche, avec leurs ramifications dans le hile du poumon. — 10, grande veine azygos. — 11, 11', pneumogastriques droit et gauche. — 12, récurrent gauche.
A, groupe ganglionnaire intertrachéo-bronchique (*en gris*). — B, B', groupes interbronchiques droit et gauche (*en vert*). — C, groupe prétrachéo-bronchique droit (*en jaune orange*). — D, ganglions récurrentiels.

pagnent même ces divisions dans l'épaisseur des poumons. Ces amas ont été déjà décrits avec le poumon ; nous n'y reviendrons donc pas ici.

b. *Amas prétrachéo-bronchique droit.* — L'amas prétrachéo-bronchique droit se compose de 4 ou 5 ganglions, situés sur la partie antéro-inférieure et latérale droite de la trachée et sur la partie antéro-inférieure de la naissance de la bronche correspondante, dans l'angle que forment ces deux parties du conduit aérien. Il est en rapport : *en avant,* avec la veine cave inférieure ; *en arrière,* avec le pneumogastrique droit ; *en dehors,* avec la plèvre et la face interne du poumon droit ; *en dedans,* avec la trachée ; *en bas,* avec la bronche droite, la crosse de l'azygos et la branche droite de l'artère pulmonaire. Projeté sur la paroi sterno-costale, l'amas prétrachéo-bronchique droit correspond à l'articulation sterno-claviculaire droite et à la moitié adjacente du manubrium.

c. *Amas prétrachéo-bronchique gauche.* — L'amas prétrachéo-bronchique gauche, constitué par trois ou quatre ganglions, est logé dans l'angle que forme la trachée avec la bronche gauche. Il répond : *en avant* et *en haut,* à la crosse de l'aorte, au récurrent gauche et à l'origine de la carotide primitive gauche; *en arrière*, au pneumogastrique gauche et au bord gauche de l'œsophage; *en dedans,* à la trachée; *en dehors*, à la plèvre et au poumon gauche ; *en bas,* à la bronche gauche et à la branche correspondante de l'artère pulmonaire.

d. *Amas intertrachéo-bronchique.* — L'amas intertrachéo-bronchique comprend 10 à 12 ganglions, qui se trouvent situés, comme leur nom l'indique, au-dessous de la bifurcation de la trachée. Il occupe tout l'espace triangulaire, à sommet supérieur, qui se trouve compris entre la bronche droite et la bronche gauche. Il est en rapport : *en avant*, avec la face postérieure du péricarde, qui le sépare de l'oreillette gauche; *en arrière,* avec le plexus pulmonaire, la face antérieure de l'œsophage et l'aorte ; *en haut,* avec la bifurcation de la trachée et avec les bronches droite et gauche. Les ganglions qui constituent l'amas intertrachéo-bronchique ont, à l'état normal, les dimensions d'un pois ou d'un haricot ; mais, sous l'influence de divers états pathologiques et en particulier de la tuberculose pleuro-pulmonaire, ils peuvent, dans leur ensemble, acquérir le volume d'un œuf de poule et même davantage.

Les ganglions trachéo-bronchiques que nous venons de décrire recoivent, en même temps que les vaisseaux lymphatiques du cœur et du péricarde, les lymphatiques de la plèvre, du poumon, de la trachée et des bronches. Si l'on songe aux nombreuses maladies dont ces organes, et en particulier l'appareil pleuro-pulmonaire, sont le siège, on comprendra aisément pourquoi les ganglions trachéo-bronchiques sont, à leur tour, fréquemment lésés et pourquoi leur hypertrophie ou leur dégénérescence (adénopathie trachéo-bronchique simple, adénopathie tuberculeuse, adénopathie cancéreuse primitive ou secondaire) constituent les plus nombreuses des tumeurs du médiastin. Les rapports que ces ganglions affectent avec les organes du médiastin nous expliquent les troubles fonctionnels qui accompagnent leur hypertrophie. L'adénopathie trachéo-bronchique peut en effet déterminer :

1° La compression des vaisseaux veineux, d'où l'apparition d'une circulation sous-cutanée veineuse complémentaire et d'un œdème localisés à la face, au cou, aux membres supérieurs ; cette compression veineuse est précoce et ordinairement très marquée, lorsque l'hyperthophie porte surtout sur l'amas prétrachéo-bronchique droit;

2° L'irritation ou la paralysie des nerfs pneumogastriques et des récurrents, d'où les troubles de la phonation et de la respiration, d'où, en particulier, la toux coqueluchoïde notée dans un grand nombre d'observations ; ces symptômes s'observent plus spécialement quand l'amas prétrachéo-bronchique gauche est le siège du maximum des lésions ;

3° La compression (parfois même l'ulcération) de la trachée et des bronches, d'où le cornage et la diminution du murmure vésiculaire dans le poumon correspondant à la bronche lésée ;

4° La compression (parfois même la perforation) de l'œsophage, d'où la dysphagie ; il est à remarquer que la compression ou la perforation du conduit alimentaire sont dus surtout à l'hypertrophie de l'amas intertrachéo-bronchique.

Ajoutons, enfin, que les ganglions trachéo-bronchiques hypertrophiés refoulent à droite et à gauche le lobe supérieur des poumons et se mettent en rapport sur une plus grande étendue avec les parois extérieures du médiastin. Il en résulte, qu'à la sonorité normale de la région fait place une matité perceptible en avant (région sternale) et en arrière (région interscapulaire), matité dont l'étendue varie suivant le volume de la masse hypertrophiée. Il en résulte encore, qu'à l'examen radioscopique ou radiographique, la transparence normale du poumon se trouve remplacée, au niveau de la masse hypertrophiée, par une ombre plus ou moins opaque.

**2° Ganglions aortico-œsophagiens.** — Les ganglions aortico-œsophagiens, ainsi nommés à cause des rapports qu'ils présentent avec l'aorte et surtout l'œsophage, sont moins nombreux et beaucoup moins importants au point de vue pathologique que les ganglions trachéo-bronchiques. Ils reçoivent, nous l'avons vu, les lymphatiques de l'œsophage. Ils sont placés autour du canal alimentaire, la plupart sur sa face antérieure, entre cette dernière et le péricarde, quelques-uns sur sa

face postérieure (fig. 548,12) ; ceux-ci entrent en contact plus ou moins intime avec l'aorte.

### 6° — Tissu cellulaire du médiastin postérieur

Tous les organes contenus dans le médiastin postérieur se trouvent entourés par une couche de tissu cellulaire plus ou moins chargé de graisse : c'est le *tissu cellulaire du médiastin postérieur ;* il est particulièrement lâche au niveau de la face antérieure de la colonne vertébrale, où il constitue l'*espace prévertébral* de Henke.

Dans ce tissu cellulaire se développent les *abcès du médiastin postérieur*. Ces abcès sont presque toujours consécutifs à une lésion ulcéreuse de l'œsophage, que cette lésion soit traumatique (fausses routes du cathétérisme, corps étrangers) ou qu'elle soit spontanée (cancer, etc.). Ils peuvent être dus, également, à une adénite ou à une péri-adénite, ou bien encore à une ostéite de la colonne vertébrale.

Il n'est pas inutile de rappeler que le tissu cellulaire du médiastin postérieur se continue avec celui du cou et avec celui du médiastin antérieur. En raison de cette continuité, les collections purulentes, nées dans l'une quelconque de ces régions peuvent envahir le médiastin postérieur. Il se continue aussi avec le tissu cellulaire rétro-péritonéal de la paroi postérieure de l'abdomen et l'on peut voir les abcès médiastinaux postérieurs, et notamment les abcès froids d'origine vertébrale, envahir, à cause encore de cette continuité, la cavité abdominale.

### 7° — Voies d'accès du médiastin postérieur

Les voies d'accès du médiastin postérieur sont celles que nous avons déjà décrites plus haut à propos de l'œsophage, de la trachée et des bronches. Nous ne saurions y revenir ici sans tomber dans des redites inutiles.

---

# TABLE DES MATIÈRES

## DU TOME PREMIER


Préface . . . . . I-VIII

LIVRE PREMIER

TÊTE

Considérations générales . . . . . 1

CHAPITRE I. — **CRANE** . . . . . 5

Article I. — **Crâne osseux en général** . . . . . 5

§ 1. Conformation extérieure . . . . . 5

§ 2. Conformations intérieure . . . . . 11

§ 3. Constitution anatomique . . . . . 14

§ 4. Architecture et modes de résistance . . . . . 17

Article II. — **Parois craniennes** . . . . . 22

§ 1. Régions sourcilière et sinus frontaux . . . . . 23

§ 2. Région occipito-frontale . . . . . 34

§ 3. Région temporale . . . . . 45

§ 4. Région mastoïdienne . . . . . 59

Article III. — **Cavité cranienne et son contenu** . . . . . 76

§ 1. Méninges craniennes . . . . . 77

*A*) Méninge dure . . . . . 78

*B*) Arachnoïde et espace arachnoïdien . . . . . 83

*C*) Méninge molle . . . . . 84

§ 2. Loge cérébrale, cerveau . . . . . 90

*A*) Conformation extérieure et rapports . . . . . 91

*B*) Région de l'écorce . . . . . 97

1° Circonvolutions cérébrales . . . . . 97

2° Localisations fonctionnelles dans l'écorce . . . . . 104

3° Voies de conduction cortico-spinale . . . . . 109

*C*) Noyaux centraux . . . . . 112

*D*) Ventricules cérébraux . . . . . 117

*E*) Centre ovale . . . . . 119

*F*) Circulation du cerveau . . . . . 125

§ 3. Loge cérébelleuse : cervelet et isthme . . . . . 132

*A*) Cervelet . . . . . 132

*B*) Isthme de l'encéphale . . . . . 136

1° Pédoncules cérébraux . . . . . 136

2° Tubercules quadrijumeaux . . . . . 138

3° Protubérance annulaire . . . . . 139

4° Bulbe rachidien . . . . . 141

Article IV. — **Topographie cranio-encéphalique** . . . . . 146

CHAPITRE II. — **FACE** . . . . . 160

Article I. — **Massif osseux de la face** . . . . . 160

§ 1. Considérations générales . . . . . 160
§ 2. Mâchoire supérieure . . . . . 164
§ 3. Mâchoire inférieure . . . . . 166

Article II. — **Régions superficielles de la face** . . . . . 168
§ 1. Région nasale . . . . . 168
§ 2. Région labiale . . . . . 174
§ 3. Région mentonnière . . . . . 180
§ 4. Région massétérine . . . . . 183
§ 5. Région génienne . . . . . 195

Article III. — **Régions profondes de la face** . . . . . 201
§ 1. Région de la fosse zygomatique . . . . . 202
§ 2. Région de la fosse ptérygo-maxillaire . . . . . 213
§ 3. Régions de la bouche . . . . . 221
*A*) Région palatine . . . . . 222
*B*) Région sublinguale . . . . . 228
*C*) Région gingivo-dentaire . . . . . 234
1° Gencives . . . . . 234
2° Alvéoles dentaires . . . . . 236
3° Dents . . . . . 236
*D*) Région tonsillaire . . . . . 245
§ 4. Région pharyngienne . . . . . 252

CHAPITRE III. — **APPAREILS DES SENS** . . . . . 271

Article I. — **Appareil de l'audition** . . . . . 271
§ 1. Oreille externe . . . . . 272
*A*) Pavillon . . . . . 272
*B*) Conduit auditif externe . . . . . 275
§ 2. Membrane du tympan . . . . . 281
§ 3. Oreille moyenne . . . . . 287
*A*) Caisse du tympan proprement dite . . . . . 289
*B*) Cavités mastoïdiennes . . . . . 303
*C*) Trompe d'Eustache . . . . . 303
§ 4. Oreille interne . . . . . 311
*A*) Morphologie du labyrinthe . . . . . 311
*B*) Nerf auditif et voie auditive . . . . . 317
*C*) Topographie du labyrinthe . . . . . 323

Article II. — **Appareil de la vision** . . . . . 327
§ 1. Cavité orbitaire . . . . . 328
§ 2. Région palpébrale . . . . . 335
§ 3. Conjonctive . . . . . 344
§ 4. Appareil lacrymal . . . . . 349
*A*) Glande lacrymale . . . . . 349
*B*) Voies lacrymales proprement dites . . . . . 353
§ 5. Œil ou globe oculaire . . . . . 359
*A*) Segment antérieur de l'œil . . . . . 361
1° Cornée . . . . . 361
2° Chambre antérieure . . . . . 364
3° Iris . . . . . 365
4° Chambre postérieure . . . . . 370
5° Cristallin . . . . . 370
6° Région ciliaire . . . . . 374
7° Exploration et voies d'accès du segment antérieur . . . . . 379
*B*) Segment postérieur de l'œil . . . . . 379
1° Sclérotique . . . . . 379
2° Choroïde . . . . . 381
3° Rétine . . . . . 383
4° Corps vitré . . . . . 389
5° Exploration et voies d'accès du segment postérieur de l'œil . . . . . 390
§ 6. Capsule de Tenon . . . . . 390
§ 7. Loge rétro-capsulaire de l'orbite et son contenu . . . . . 397
*A*) Muscles de l'orbite . . . . . 398
*B*) Vaisseaux de l'orbite . . . . . 406
*C*) Nerfs de l'orbite . . . . . 409
1° Nerf optique, voie optique . . . . . 409

2° Nerfs moteurs . . . . . 415
3° Nerfs sensitifs . . . . . 418
4° Ganglion ophthalmique . . . . . 419
5° L'orbite et son contenu étudiés sur des coupes frontales . . . . . 419
*D*) Tissu adipeux de l'orbite . . . . . 423

Article III. — **Appareil de l'olfaction** . . . . . 423
§ 1. Fosses nasales proprement dites . . . . . 424
*A*) Considérations générales . . . . . 424
*B*) Étude descriptive des fosses nasales . . . . . 425
1° Orifice antérieur, narines . . . . . 425
2° Paroi interne, cloison . . . . . 427
3° Paroi externe . . . . . 430
4° Paroi supérieure ou voûte . . . . . 436
5° Paroi inférieure ou plancher . . . . . 438
6° Orifice postérieur, choanes . . . . . 439
*C*) Vue d'ensemble des fosses nasales . . . . . 439
*D*) Vaisseaux et nerfs . . . . . 441
*E*) Exploration et voies d'accès . . . . . 443
§ 2. Cavités annexes des fosses nasales . . . . . 444
*A*) Cellules ethmoïdales . . . . . 444
*B*) Sinus sphénoïdaux . . . . . 451
*C*) Sinus frontal . . . . . 457
*D*) Sinus maxillaire . . . . . 457

Article IV. — **Appareil du goût** . . . . . 465
*A*) Considérations générales . . . . . 465
*B*) Forme extérieure et rapports . . . . . 465
1° Portion fixe ou racine de la langue . . . . . 466
2° Portion mobile de la langue . . . . . 466
*C*) Constitution anatomique . . . . . 471
1° Charpente fibreuse . . . . . 471
2° Muscles . . . . . 472
3° Muqueuse . . . . . 472
4° Vaisseaux . . . . . 472
5° Nerfs . . . . . 474
6° Exploration et voie d'accès . . . . . 477

## LIVRE II

# RACHIS

Considérations générales . . . . . 479

Article I. — **Colonne vertébrale proprement dite** . . . . . 481
1° Architecture . . . . . 481
2° Forme extérieure et rapports . . . . . 487
3° Vaisseaux de la colonne vertébrale . . . . . 489
4° Exploration et voies d'accès . . . . . 489

Article II. — **Canal vertébral et son contenu** . . . . . 491
§ 1. Canal vertébral . . . . . 492
§ 2. Méninges rachidiennes . . . . . 496
§ 3. Moelle épinière . . . . . 499
1° Généralités . . . . . 499
2° Conformation extérieure et intérieure . . . . . 501
3° Constitution anatomique . . . . . 504
4° Vaisseaux . . . . . 511
5° Racines des nerfs rachidiens . . . . . 512
6° Vue d'ensemble de la moelle épinière . . . . . 515
7° Topographie vertébro-médullaire . . . . . 518

Article III. — **Parties molles rétro-rachidiennes** . . . . . 521
§ 1. Région de la nuque . . . . . 521
§ 2. Région dorsale . . . . . 532
§ 3. Région lombaire . . . . . 537

## LIVRE III

# COU

Considérations générales . . . . . 547

Article IV. — **Régions antérieures** . . . . . 551
§ 1. Région sus-hyoïdienne . . . . . 551
§ 2. Région sous-hyoïdienne . . . . . 563
*A*) Région sous-hyoïdienne proprement dite . . . . . 564
*B*) Larynx . . . . . 573
*C*) Trachée cervicale . . . . . 593
*D*) Corps thyroïde . . . . . 599
*E*) Œsophage cervical . . . . . 611
§ 3. Région prévertébrale . . . . . 616

Article II. — **Régions latérales** . . . . . 625
1. Région parotidienne . . . . . 625
§ 2. Région sterno-cléido-mastoïdienne ou carotidienne . . . . . 636
§ 3. Région sus-claviculaire . . . . . 651

## LIVRE IV

# THORAX

Considérations générales . . . . . 667

CHAPITRE I. — **PAROIS THORACIQUES** . . . . . 669

Article I. — **Cage thoracique** . . . . . 669
Article II. — **Régions thoraciques pariétales** . . . . . 673
§ 1. Région sternale . . . . . 673
§ 2. Région costale . . . . . 679
§ 3. Région mammaire . . . . . 691
§ 4. Région diaphragmatique . . . . . 701

CHAPITRE II. — **CAVITÉ THORACIQUE ET SON CONTENU** . . . . . 708

Article I. — **Régions pleuro-pulmonaires** . . . . . 708
§ 1. Plèvres . . . . . 709
§ 2. Poumons . . . . . 720

Article II. — **Médiastins** . . . . . 734

Section I. — Médiastin antérieur . . . . . 735
§ 1. Cavité médiastine proprement dite . . . . . 736
§ 2. Son contenu . . . . . 737
*A*) Étage inférieur . . . . . 737
1° Péricarde . . . . . 737
2° Cœur . . . . . 745
*B*) Étage supérieur . . . . . 757
1° Thymus . . . . . 758
2° Gros vaisseaux . . . . . 760
3° Voies d'accès vers l'étage supérieur . . . . . 766

Section II. — Médiastin postérieur . . . . . 766
§ 1. Cavité médiastine proprement dite . . . . . 766
§ 2. Son contenu . . . . . 769
1° Œsophage thoracique . . . . . 770
2° Vaisseaux et nerfs . . . . . 775
3° Portion thoracique de la trachée . . . . . 779
4° Bronches . . . . . 782
5° Ganglions . . . . . 785
6° Tissu cellulaire du médiastin . . . . . 788
7° Voies d'accès du médiastin postérieur . . . . . 788

Évreux, imprimerie de Charles Hérissey

WELLCOME LIBRARY